[UCI]I804:24011-200000263689

2013년 2월
석사학위논문

성견에서 농축 성장 인자와 혈소판 풍부 섬유소의 조기 골형성 능력의 비교

조선대학교 대학원

치 의 학 과

박 현 춘

2013년 2월 석사학위논문 성견에서 농축 성장 인자와 혈수판 풍부 섬유소의 조기 골형성 능력의 비교 박 현 춘

성견에서 농축 성장 인자와 혈소판 풍부 섬유소의 조기 골형성 능력의 비교

A comparative study on the early bone formation at the adult dogs femur defect of CGF graft and PRF graft.

2013년 2월 25일

조선대학교 대학원

치 의 학 과

박 현 춘

성견에서 농축성장인자와 혈소판 풍부 섬유소의 조기 골형성능력의 비교

지도교수 김 수 관

이 논문을 치의학 석사학위신청 논문으로 제출함.

2012년 10월

조선대학교 대학원

치 의 학 과

박 현 춘

박현춘의 석사학위 논문을 인준함.

위원장 조선대학교 교 수 임 성 철 (인)

위 원 조선대학교 교 수 김 병 옥 (인)

위 원 조선대학교 교 수 김 수 관 (인)

2012년 11월

조선대학교 대학원

목 차

ABSTRACT ····· iv

Ⅰ. 서 론 ····· 1

Ⅱ. 실험 재료 및 방법 ····· 3

Ⅲ. 결 과 ····· 5

Ⅳ. 고 찰 ····· 7

Ⅴ. 결 론 ····· 9

참 고 문 헌 ····· 17

표 목 차

Table 1. New bone formation area (NBFA) at 2 and 4 weeks after implant placement (Mean±SD) ····· 9

Table 2. Bone to implant contact (BIC) at 2 and 4 weeks after implant placement (Mean±SD) ····· 9

Table 3. Quantity of released VEGF (Mean±SD) ····· 10

도 목 차

Fig 1. The experimental design ····· 11

Fig 2. Histopathologic findings of control group at 4 weeks ····· 12

Fig 3. Histopathologic findings of CGF graft at 4 weeks ····· 13

Fig 4. Histopathologic findings of PRF graft at 4 weeks ····· 14

Fig 5. Histopathologic findings of alloplastic bone graft at 4 weeks ····· 15

Fig 6. SEM analysis of PRF(a) and CGF(b). ····· 16

ABSTRACT

A comparative study on the early bone formation at the adult dogs femur defect of CGF graft and PRF graft.

Park Hyun-Chun
Advisor : Prof. Kim, Su-Gwan, D.D.S., Ph.D.
Department of Dentistry,
Graduate School of Chosun University

Purpose : The purpose of this study was to compare the predictability of new bone formation in peri-implant defect at the femur of the adult dog using an autologous concentrated growth factors (CGF) graft alone and platelet graft alone as alternative graft material.

Material and Methods : Platelet rich fibrin(PRF) and concentrated growth factors(CGF) was made using venous blood from the jugular vein of 6 adult dogs. After infiltrative anesthetizing to right femur bone of an adult dog, 8 mm sized 4 bony defects were formed and 3.7x10mm implants were placed. PRF, CGF and allograft material were grafted to bony defect area and had 2 weeks of healing period. After healing period the experiment was conducted to left femur bone with same methods. 2 weeks later, experimental animals were sacrified and histological examination were performed. Formed PRF and CGF were stored in small bowl then plasma was collected and

ELISA quantitative analysis was performed with that plasma to detect containing typical growth factor such as TGF-β and VEGF. And microscopic analysis of fibrinogen structure was done using dehydrated sample of PRF and CGF.

Result : In case of the new bone formation rate at histological examination using optical microscope, there was not statistical significance at 2 weeks(P=.214) experimental group while statistically significant new bone formation rate was shown at 4 weeks experimental group(P=.002). Among comparision of each 4 weeks experimental group there was statistical significance at CGF group(P=.034) and allobone graft material group(P=.023). When comparing CGF groug and allograft material group, allograft material group showed much more new bone formation significantly. In case of bone to implant contact rate, increasing rate at 2 weeks experimental group was not significant(P=0.166) while 4 weeks experimental group showed significant increment(P=0.028). At comparison between 4 weeks groups, allograft material group had statistical significance(P=0.028). Using ELISA, TGF-β was so extremely few thus it was failed to detect. In case of VEGF, CGF had VEGF as much as 1.5 times than PRF but statistical significance wasn't shown(p=.177). The diameter of fibrinogen per unit area was compared using scanning electromicroscope(SEM) and CGF showed fibrinogen structure with constant diameter. On the other hand, PRF showed fibrinogen structure with irregular diameter per unit area.

Conclusion : In comparison CGF with PRF graft to bony defect area, in case of CGF much more new bone formation was

observed and although there wasn't statistical significance, much more VEGF content was shown than PRF. When applying to clinical case, it is predicted that CGF would show better result than PRF. But new bone formation was not observed as much as enough to be alternative for bone graft material, thus it is thought to need further studies.

Ⅰ. 서 론

현대 의학의 발전으로 인하여 사람의 수명이 연장되었으며 이는 노인 인구의 증가와 함께 치아상실로 인한 보철수복 필요성의 증가라는 결과를 가져왔다. 보철수복의 증가와 함께 임플란트가 소개 되어 많은 발전을 이루었으며 현재는 많은 부분무치악 환자의 보철수복 방법으로 자리 잡았다. 하지만 많은 환자들이 임플란트 식립에 적합한 환경을 가지지 않았으며, 특히 발치 후 즉시 식립의 경우 임플란트와 치아와의 직경차이로 인하여 임플란트 주위 결손부가 발생하고 또한 식립된 임플란트 또한 임플란트 주위염 등에 의해 임플란트 주위 골결손의 문제가 발생하였다. 대부분의 경우에 이러한 임플란트 주위 골결손에는 골유도재생술 시행이 필요하였으며 이때에는 자가골이 가장 좋은 결과를 보인다고 알려져 있다[1, 2]. 골 이식을 위해서는 공여부가 필요하며 하악지, 하악이부 등이 좋다고 보고되고 있으나 이는 다른 공여부에 대한 수술적 처치가 필요하며 이로 인한 불편감 및 합병증이 발생될 수 있는 문제를 가지고 있다[3, 4]. 따라서 최근에는 전염 및 과민반응 등이 없으며 제작이 간단하고 덜 침습적인 자가혈을 이용한 성장인자 농축 물질을 이용함으로써 이를 해결하고자 하고 있다[5].

혈소판은 TGF-β, VEGF, PDGF, EGF 등 많은 성장인자를 포함하고 있으며 이 성장인자들은 세포분화촉진, 염증세포 및 줄기세포의 이동 촉진 등의 작용을 통하여 창상치유과정 및 조직의 재생을 촉진한다고 알려져 있다[6]. 성장인자 중 골조직 재생에 중요한 신생혈관의 증식과 조골세포의 분화를 자극하는데 관여하는 TGF-β와 VEGF가 대표적으로 소개 되었다[7]. 최근에는 혈소판을 농축할 수 있는 많은 기술들이 발전 하고 있으며 다양한 농도의 혈소판, 성장인자, 백혈구, 섬유소 구조를 포함하는 물질들이 많이 소개되고 있다[8]. 초기에는 이러한 혈소판을 혈소판풍부혈장(Platelet-rich plasma; PRP)이라는 이름으로 사용하기 시작하였으나 성장인자 배출시간이 짧아 골형성 및 연조직의 치유에 대하여 결과가 일정하지 않는 단점이 보고되었다[9, 10, 11]. 그 뒤 Choukroun[12]은 혈소판풍부혈장의 변형인 혈소판풍부섬유소(Platelet-rich fibrin; PRF)를 개발하여 사용하기 시작하였다. 혈소판 풍부섬유소는 혈소판풍부혈장보다 성장인자의 배출시간이 길고 골형성 및 연조직 치유에 좋은 결과를 보였으며 제작과정이 한 단계로 더 간단하다는 장점을 가졌다. 그 뒤 치과영

역에서 PRF를 널리 사용해 오다 2006년 Sacco[13]는 혈소판풍부섬유소보다 더 많은 성장인자를 가지며 좀 더 단단한 섬유소 구조물을 가지는 농축성장인자(Concentrated growth factors; CGF)를 소개하였으며 최근 치과영역에서 적용되기 시작하였다. 농축성장인자는 특별한 원심분리기를 통하여 제작할 수 있으며 이는 원심분리기의 변속을 통하여 혈소판이 농축되어 기존의 혈소판풍부섬유소보다 더 단단하고 많은 성장인자를 포함하고 있다고 알려져 있다[13]. 따라서 농축성장인자가 골형성이나 연조직 치유에 더 좋은 효과가 있다고 최근의 보고되고 있다[14].

따라서 본 연구에서는 성견에서 임플란트주위 골결손부를 형성하고 PRF와 CGF를 이식하여 조기골 형성능력의 차이와 골이식제재를 대체할 수 있는지에 대하여 평가하고자 한다. 그리고 PRF와 CGF가 포함하는 성장인자 중 대표적으로 TGF-β와 VEGF를 ELISA를 통한 정량분석을 실행하고 CGF와 PRF의 전자현미경 관찰을 통하여 CGF와 PRF의 차이를 평가하고자 한다.

Ⅱ. 실험 재료 및 방법

1) 수술과정

약 15 ㎏의 수컷 성견 6마리를 사용하였다. 성견을 Rompun® (Bayer Schering Pharma, Berlin, Germany) 1.5cc와 Zoletil® (Virbac, Carros, France) 1.5cc를 혼합하여 전신마취를 시행하고 우측 대퇴골부위 상방조직에 1:100,000 epi. 함유 lidocaine (Yuhan, Seoul, Korea)을 이용하려 국소마취를 시행하였다. 15번 수술도를 사용하여 상방 피부절개를 시행하고 근육을 둔개박리한 뒤 대퇴골을 노출시켰다. 노출된 우측 대퇴골에 직경 8mm크기의 trephine bur (Gebr. Brasseler, Legmo, Germany)를 이용하여 4개의 골결손부를 형성하고 직경 3.7mm 길이 10mm의 임플란트(Dentis® Deagu, Korea)를 식립하여 임플란트주위 골결손부를 형성하였다(Fig 1A). 골결손부를 형성 후 성견의 경정맥에서 자가혈을 채취하고 각각 원심분리를 시행하여 각각 PRF와 CGF를 제작하였다. PRF는 MF 300® (Hanil Science Medical, Daejeon, Korea)을 CGF는 Medifuse ® (Silfradent srl, Sofia, Italy)를 사용하여 제작하였다. 원심분리가 끝난 후 임플란트 주위 결손부에 대조군 한곳을 제외하고 PRF, CGF, 합성골(Osteon II; Dentium®, Suwon, Korea)을 각각 이식하였다(Fig 1B). 층별봉합을 시행하고 약 2주의 치유기간을 가졌다. 치유기간 후 좌측 대퇴골에 동일한 방법으로 임플란트를 식립하고 각각의 이식재를 적용하였으며 층별봉합을 시행하였다. 2주 후 성견을 희생하여 조직절편을 제작하고 광학현미경을 이용하여 신생골 형성 및 임플란트와 신생골간의 결합률을 측정하였다.

2) TGF-b, VEGF의 검출

수술과정 중 획득한 정맥혈을 각각 특별한 원심분리기를 이용 하여 획득한 PRF 및 CGF에서 작은 사발에 담아두고 CGF와 PRF에서 흘러나온 용액을 채취하여 TGF-β1 (Quantikine® ELISA, R&DSystems, Inc., Minneapolis, USA), VEGF (Quantikine®, R&DSystems, Inc., Minneapolis, USA) ELISA kit를 이용해 각각 정량 분석하였다. ELISA kit는 제조사의 지시대로 약품처리 시행하였으며 450nm 파장을 분석할 수 있는 분석기를 통하여 정량분석을 시행하였다.

3) 주사전자현미경의 관찰(Scanning Electron Microscope)

수술과정 중 획득한 혈소판풍부혈장과 농축성장인자를 2% glutaraldehyde 용액을 이용하여 고정하고 에탄올을 이용하여 탈수하여 표본을 제작한 뒤 주사전자현미경을 통하여 각각의 섬유소원의 구조분석을 시행하였다.

4) 통계분석

2주군과 4주군에서 이식재 각각의 신생골 형성율과 임플란트 골간 결합률차이를 보기 위하여 Oneway ANOVA test를 시행하였다. CGF와 PRF의 성장인자 정량 분석 비교는 independent T-test를 시행하였다. SPSS 17.0 (SPSS Inc., Chicago, IL, USA) 프로그램을 사용하여 분석하였다.

Ⅲ. 결 과

총 6마리의 성견 중 한 마리에서 대퇴골의 골절이 관찰되었으며 총 48개의 임플란트 중 대퇴골 골절로 인하여 1개의 임플란트가 실패하였다.

1) 신생골 형성률(New bone forming area; NBFA)

조직학적 관찰 시 2주군에서는 신생골 형성(Newly bone formation; NBF)은 대조군에서 평균 11.17%, CGF군에서 38.00%, PRF군에서 19.75%, 합성골 이식군에서 49.75%의 신생골혈성이 관찰되었다(Fig 1). 4주군에서는 대조군에서 11.33% (Fig 2), CGF군 52.33% (Fig 3), PRF군에서 21.00% (Fig 4), 합성골 이식군(Fig 5)에서는 69.00%의 신생골 형성이 관찰되었다(Table 1). 2주군에서 대조군과 실험군을 비교하였을 때 NBFA는 상호간의 유의성은 관찰되지 않았다(P=.214). 4주군에서는 4개의 집단 간에 유의적 차이(P=.002)가 존재하였다. 그 중 CGF(P=.034)군과 합성골 이식군(P=.023)에서 유의적 차이가 존재하였다.

2) 임플란트와 골간 결합률(Bone to implant contact; BIC)

임플란트와 신생골간의 결합률(Bone to implant contact; BIC)을 관찰했을 때 2주 대조군에서 11.83%, CGF군에서 32.50%, PRF군에서 22.75%, 합성골 이식군에서 55.50%가 관찰되었다. 4주 대조군에서는 12.50%, CGF군에서 53.33%, PRF군에서 30.60%, 합성골 이식군에서 69.33%가 관찰되었다(Table 2). 2주군에서 대조군과 실험군을 비교하였을 때 BIC는 상호간의 유의성은 관찰되지 않았다(P=0.166). 4주군에서는 4개의 집단간에 유의적 차이(P=0.028)가 존재하였다. 4주군에서 비교 시 합성골 이식군(P=0.028)에서 유의적인 차이가 관찰되었다.

3) ELISA 정량분석

TGF-b와 VEGF 정량분석을 위한 ELISA 검사 결과 TGF-β는 아주 극미량 포함되어 검출되지 않았으며 VEGF의 경우 CGF에서 평균 69.2±47.0pg/ml, PRF에서 평균 38.3±22.7pg/ml이 검출되었으나 통계학적인 유의성은 관찰되지 않았다(p=.177)(Table 3).

4) 전자현미경 구조관찰

농축성장인자와 혈소판풍부섬유소의 탈수표본을 전자현미경으로 관찰한 결과 CGF가 단위면적당 더 굵은 섬유소원 가닥을 가지고 규칙적인 섬유소원 구조를 보이고 있었다(Fig 6).

Ⅳ. 고 찰

최근 무치악의 회복에 임플란트가 좋은 치료방안으로 자리 잡으면서 과거에는 임플란트로 회복이 어려웠던 증례를 임플란트 회복으로 시도 하거나 발치 후 되도록 빠른 시기에 임플란트 식립을 시도하여 치료기간 단축을 시도하기 시작하였다. 발치 후 임플란트 식립 시 치아와 임플란트 간의 형태 및 직경의 차이로 임플란트와 발치와 사이에 골 결손부가 발생하게 된다. 또한 이미 식립한 임플란트 주위로 염증이 진행되어 골 결손부가 발생하는 일이 빈번해 지고 있다. 이러한 골 결손부의 경우 문제가 되어 골 결손부에 골유도재생술이 좋은 방법으로 알려져 왔다[1]. 하지만 골유도재생술의 경우 자가골의 경우가 좋은 결과를 보인다고 알려져 왔으나 공여부의 또 다른 문제를 발생시킨다는 단점이 있으며 동종골이나 이종골의 이식은 많은 비용이 발생한다는 단점이 있다. 이러한 단점들을 극복하기 위하여 최근에는 자가혈에서 혈소판을 농축시켜 이식함으로써 좋은 치료효과를 보이는 방법들이 소개 되었으며 그 중 PRF의 경우가 좋은 결과를 나타내어 최근까지 치과영역에서 널리 사용되어 왔다[15, 16]. 그러나 최근 CGF라는 혈소판 농축 방법이 소개 되었으며 PRF보다 더 많은 성장인자를 함유 하고 있으며 섬유소원의 구조도 좀 더 단단하다고 소개 되면서 골이식을 대체할 수 있는 새로운 물질로 사용되기 시작하였으며 골 결손부에서 좋은 결과들이 보고 되었다[14].

자가이식재 중 PRF는 현재 치과영역에서 많이 사용되고 있으며 임플란트 주변 골 결손부에 적용 시 골이식재 대체 물질로서 사용되어지고 있으며 우수한 효과들이 보고되고 있다[26, 27, 28]. 하지만 CGF의 경우에는 임상적 사용에 대한 보고가 많지 않은 실정이다. Sohn 등[14] 은 2009년 CGF를 이용한의 상악동 거상술 및 치조골 이식술을 시행 시 PRF보다 혈관의 재생성이나 신생골 혈성에 좀더 효과적이라고 보고 하였고 Rutkowski 등[29]도 치과영역에 CGF를 사용하여 우수한 결과들을 보고하고 있다. 본 연구에서도 위의 연구와 동일하게 CGF가 PRF보다 좀 더 우수한 신생골 혈성율을 보였으며 통계적으로 유의하지는 않았지만 더 좋은 임플란트와 골 간 결합율을 보였다.

CGF가 함유한 성장인자 중 대표적으로 신생골 혈성이나 창상의 치유촉진에 영향을 주는 인자로는 TGF-β와 VEGF로 알려져 있다. 이들 성장인자는 세포의 분화, 기질의 개조, 신생혈관 생성을 촉진함으로써 창상치유를 촉진한다고

알려져 있다[21, 22, 23]. 따라서 이러한 성장인자를 많이 포함하는 CGF나 PRF를 이용한 좋은 임상적 결과들이 발표되었다. 본 연구에서도 CGF와 PRF의 삼출액을 채취하여 ELISA를 통한 정량분석을 시도하였다. TGF-β는 매우 극소량으로 파장분석기를 통하여 검출되지 않았지만 VEGF의 경우 유의적이지는 않지만 CGF가 PRF보다 약 1.5배정도 더 많이 포함하고 있는 양상이 관찰되었다. 표준편차가 크고 개체의 수가 적어 유의성이 없었다고 생각되며 TGF-b의 경우 다른 연구에서도 매우 적은 양이 관찰된다고 알려져 있어 삼출액을 이용한 본 연구에서도 검출이 실패한 것으로 생각된다[24, 25].

CGF는 PRF와 동일한 복잡한 삼차원적 구조를 가지고 있으며 혈소판, 백혈구, 풍부한 성장인자를 함유한 섬유소원으로 구성되어 있다[17, 18]. CGF와 PRF는 초기에 사용된 PRP보다 좀 더 좋은 효과를 보인다고 알려져 있는데 이는 섬유소원의 특이적 구조물을 포함하고 있어 PRP보다 성장인자를 장기간 방출할 수 있기 때문이라고 알려져 있으며 이식 후 약 7일 까지도 성장인자를 방출한다고 보고되고 있다[16]. 구조를 자세히 본다면 단단하고 조밀한 섬유소원 구조물에 적혈구와 혈소판이 박혀 있는 형태로 되어 있으며 이 섬유소원은 성장인자들을 유지시키는 좋은 지지체라고 알려져 있다[19, 20]. 본 연구에서도 주사전자현미경을 통한 관찰시 이러한 조밀하고 탄탄한 섬유소원 구조를 관찰할 수 있었으며 CGF의 경우가 PRF보다 단위면적당 섬유소원 가닥이 좀 더 굵고 더 조밀한 배열을 가지는 것을 확인 할 수 있었다.

CGF는 PRF 보다 좀 더 많은 신생골 형성이 관찰되었으며 이식하지 않았을 때보다 더 좋은 골형성을 보였다. 하지만 골 결손부에 합성골을 이식한 경우에 비해서는 더 적은양의 골 형성이 관찰된 결과를 보면 CGF가 골이식재를 완전히 대체할 수는 없을 것이라고 생각된다.

본 연구의 경우 개체수가 적어 한계가 존재하였다. 뿐만 아니라 CGF와 PRF에서 성장인자를 검출 시 ELISA가 아닌 RT-PCR 이나 다른 immunoblotting 기술을 사용 하거나 SEM 분석 시에도 적절한 프로그램을 이용하여 서유소원의 굵기나 조밀한 정도를 분석하지 못하였다. 따라서 더 많은 개체수를 포함하고 immunoblotting 기술을 사용한 연구가 이루어진다면 CGF와 PRF의 성장인자 및 섬유소원 구조의 차이에 대하여 좀 더 정확한 연구가 이루어질 수 있을 것으로 생각된다.

Ⅴ. 결 론

CGF는 임플란트 주위 골 결손부에서 PRF보다 우수한 신생골 형성 및 임플란트 골간 결합률을 보였다. 또한 ELISA 분석 시에도 유의성은 존재하지 않지만 좀 더 많은 VEGF의 함유량을 보였으며 SEM관찰에서도 단위 면적당 굵고 규칙적인 섬유소원의 구조를 보였다. 비록 골 이식재를 보다 적은 양의 골형성을 보여 골이식재를 완전히 대체할 수는 없을 것으로 보이지만 적은 양의 골 혈성 및 조기 골 형성이 필요할 경우 적용 가능한 새로운 이식물로 고려해 볼 수 있다.

Table 1. New bone formation area (NBFA) at 2 and 4 weeks after implant placement (Mean±SD)

Time period	Control	CGF	PRF	Bone
2 weeks	11.17± 13.7	38.00± 11.4	19.75± 18.6	49.75± 25.2
4 weeks	11.33± 13.9	52.33± 19.7*	21.00± 17.5	69.00± 15.9**

Overall statistically significant difference found among groups at 4weeks (ANOVA test, P=0.002) Tukey's test, * P=.003 / ** P=.034

Table 2. Bone to implant contact (BIC) at 4 and 8 weeks after implant placement (Mean±SD)

Time period	Control	CGF	PRF	Bone
2 weeks	11.83± 14.2	32.5± 14.7	22.75± 20.1	55.50± 26.2
4 weeks	12.50± 15.78	53.33± 14.7	30.60± 30.7	69.33± 20.6*

Overall statistically significant difference found among groups at 4 weeks (ANOVA test, P=.028) Tukey's test * P=.028

Table 3. Quantity of released VEGF (Mean±SD)

	CGF	PRF
VEGF (pg/mL)	69.24±47.0	38.28±22.7

Overall statistically significant difference not found among groups($p = .177$)

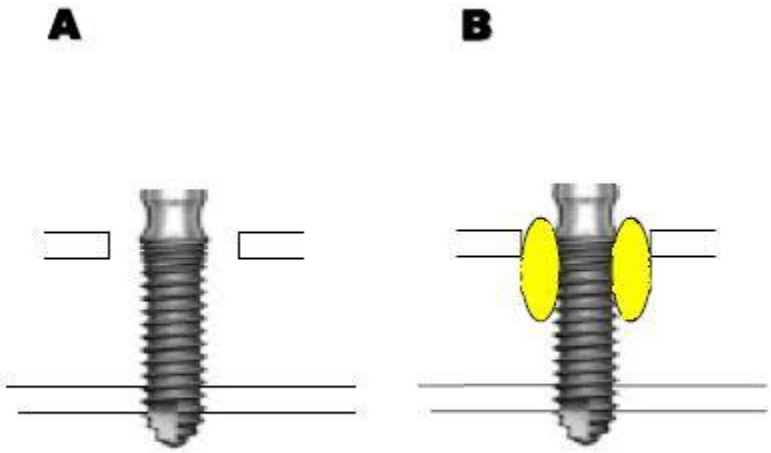

Fig 1. The experimental design. A, Control group. B, Experimental group. Graft materials were placed into the peri-implant defect.

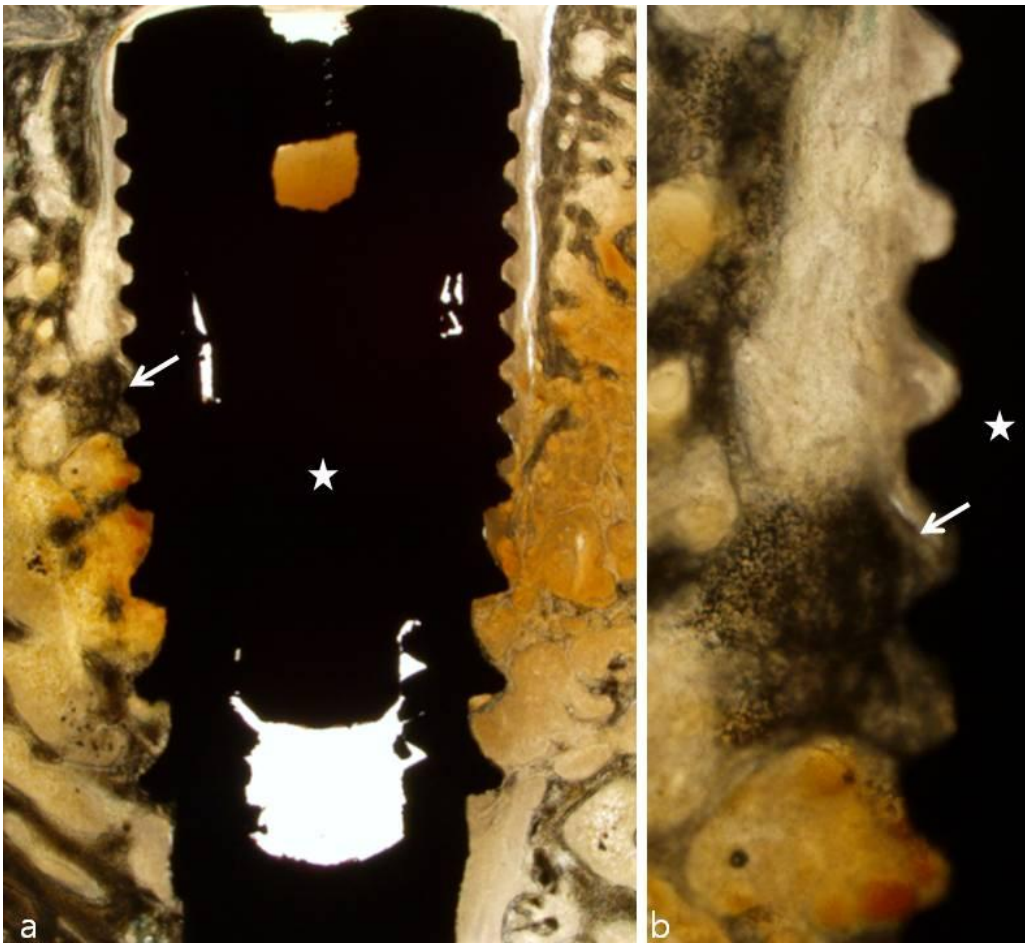

Fig 2. Histopathologic findings of control group at 4 weeks show little bone- implant contact (BIC) around the implant (asterisks) and new-bone formation in the defect area (a). Photomicrograph b is a higher magnification of the upper part of the left side of the figure a. Arrows indicate new bone forming area. Villanueva osteochrome stain. a: x12.5, b: x40

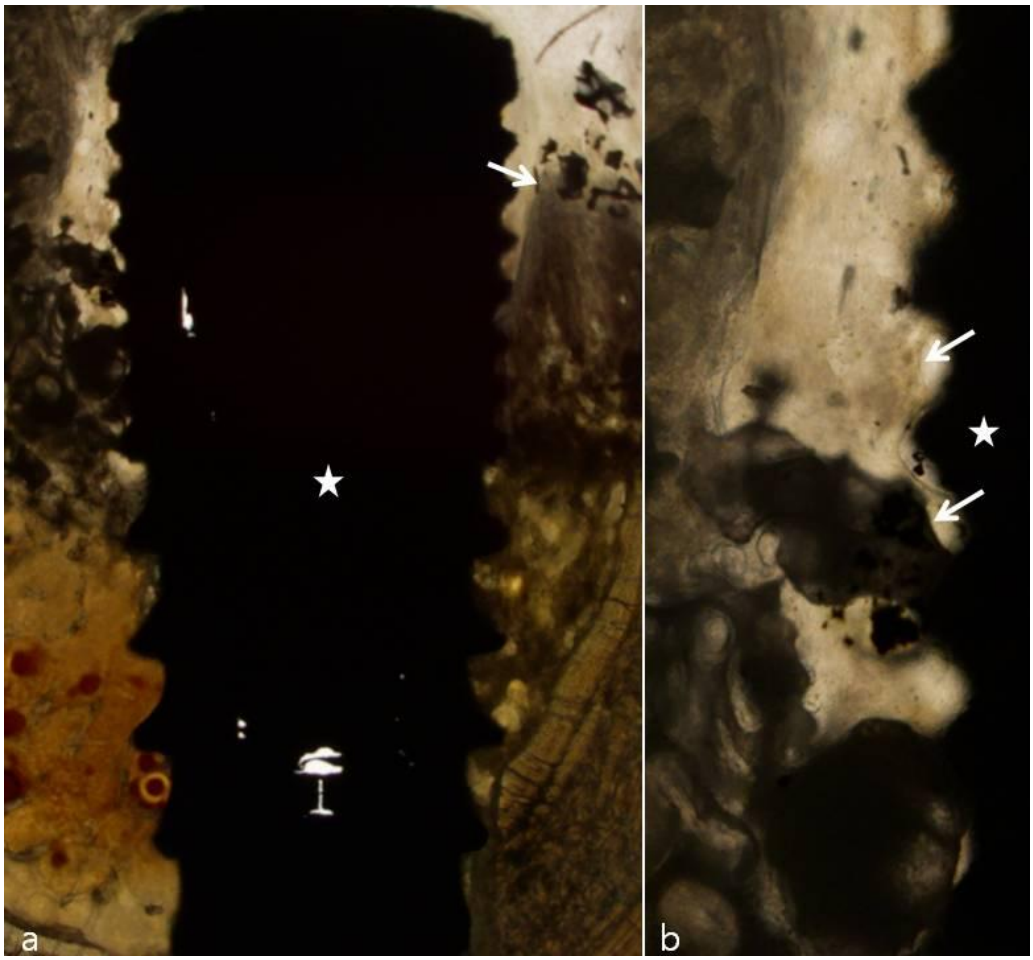

Fig 3. Histopathologic findings of CGF graft at 4 weeks show good bone-implant contact (BIC) around the implant (asterisks) and new-bone formation in the defect area (a). Photomicrograph b is a higher magnification of the upper part of the left side of the figure a. Arrows indicate new bone forming area. Villanueva osteochrome stain. a: x12.5, b: x40

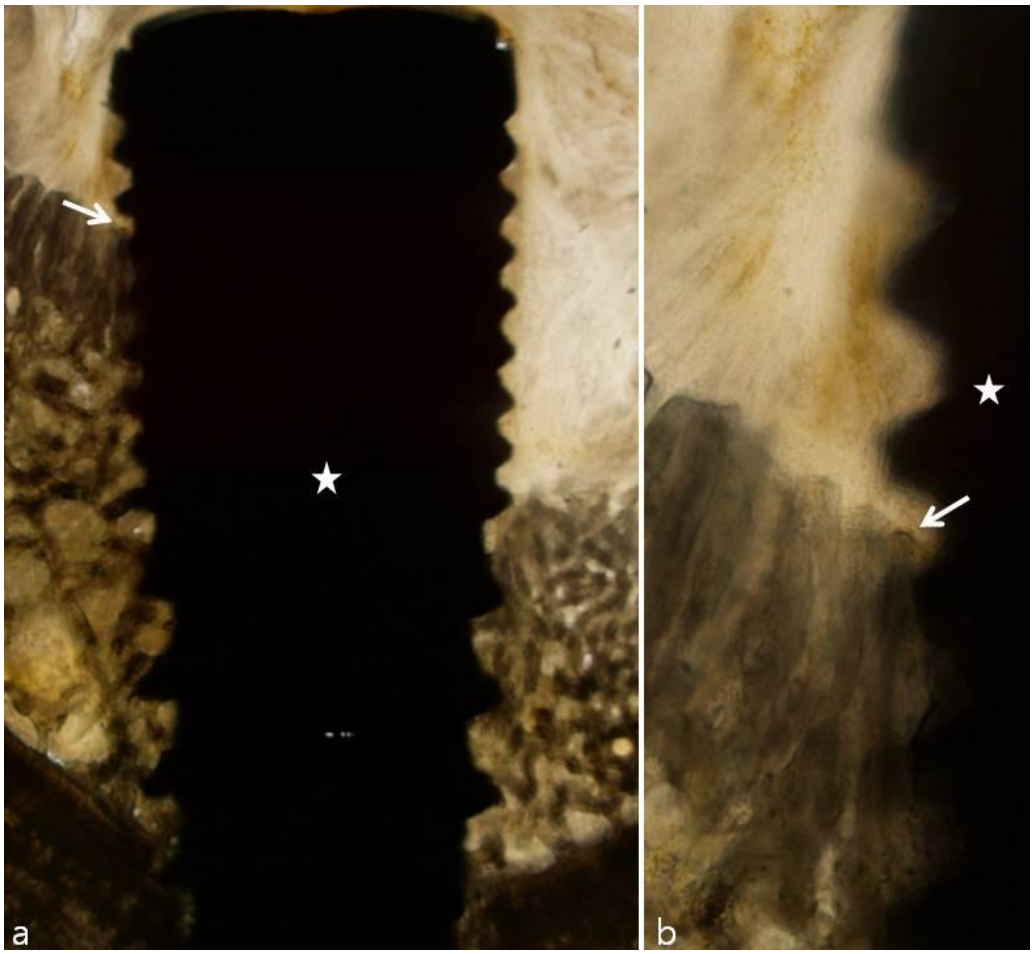

Fig 4. Histopathologic findings of PRF graft at 4 weeks show relatively good bone-implant contact (BIC) around the implant (asterisks) and new-bone formation in the defect area (a). Photomicrograph b is a higher magnification of the upper part of the left side of the figure a. Arrows indicate new bone forming area. Villanueva osteochrome stain. a: x12.5, b: x40

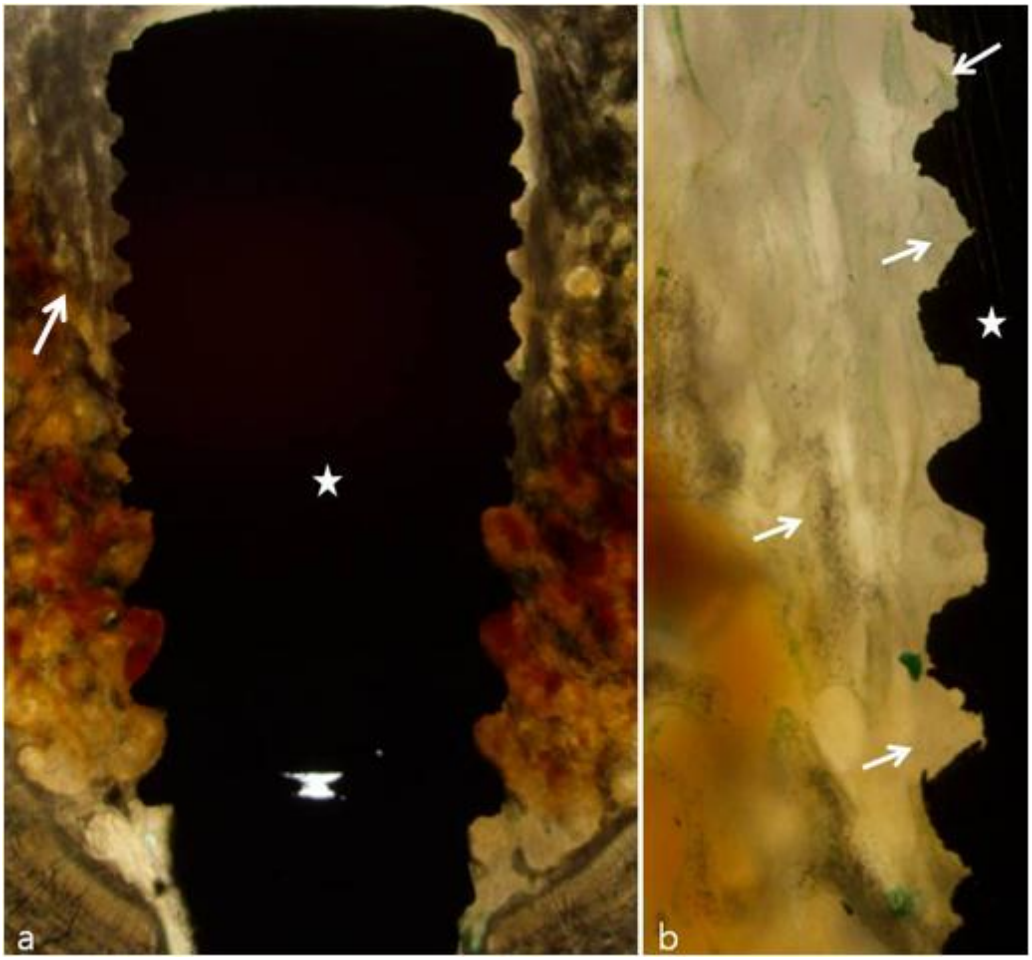

Fig 5. Histopathologic findings of alloplastic bone graft at 4 weeks show better bone- implant contact (BIC) around the implant (asterisks) and new-bone formation in the defect area (a). Photomicrograph b is a higher magnification of the upper part of the left side of the figure a. Arrows indicate new bone forming area. Villanueva osteochrome stain. a: x12.5, b: x40

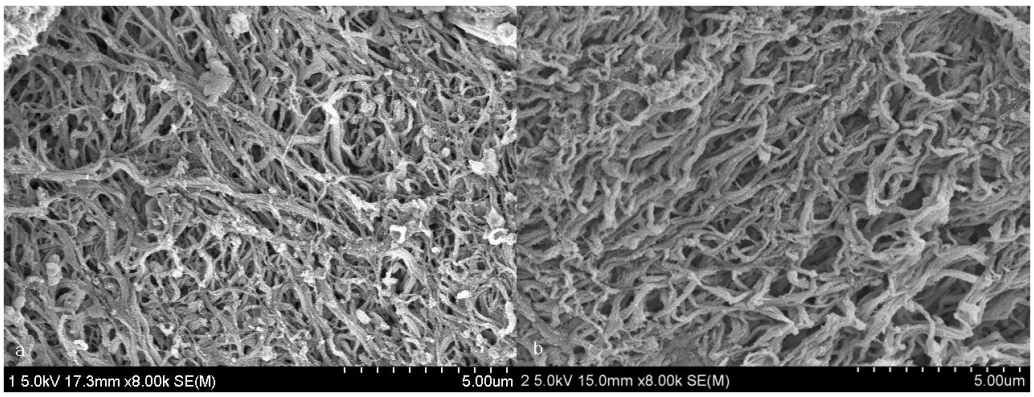

Fig 6. SEM analysis of PRF(a) and CGF(b). The CGF show more thick and regular pattern of fibrin than PRF.

참고문헌

1. Pietrabissa R, Gionso L, Quaglini V, Di Martino E, Simon M. An in vitro study on compensation of mismatch of screw versus cement-retained implant supported fixed prostheses. Clin Oral Implants Res 2000;11:448-57.
2. Huys LW. Replacement therapy and the immediate post-extraction dental implant. Implant Dent 2001;10:93-102.
3. Hwang KG, Shim KS, Yang SM, Park CJ. Partial-thickness cortical bone graft from the mandibular ramus: a noninvasive harvesting technique. J Periodontol 2008;79:941-4.
4. Cranin AN, Katzap M, Demirdjan E, Ley J. Autogenous bone ridge augmentation using the mandibular symphysis as a donor. J Oral Implantol 2001;27:43-7.
5. Dohan DM, Choukroun J, Diss A, Dohan SL, Dohan AJ, Mouhyi J, Gogly B. Platelet-rich fibrin (PRF): a secondgeneration platelet concentrate. Part I: technological concepts and evolution. Oral Surg Oral Med Oral Pathol Oral Radiol Endod. 2006;101(3):e37-44.
6. Intini G. The use of platelet-rich plasma in bone reconstruction therapy. Biomaterials 2009;30:4956-66.
7. Ferna´ndez-Barbero JE, Galindo-Moreno P, Avila-Ortiz G, Caba O, Sa´nchez-Ferna´ndez E, Wang HL. Flow cytometric and morphological characterization of platelet-rich plasma gel. Clin Oral Implants Res 2006;17:687-3.
8. Anitua E, Aguirre JJ, Algorta J, Ayerdi E, Cabezas AI, Orive G, Andia I. Effectiveness of autologous preparation rich in growth factors for the treatment of chronic cutaneous ulcers. J Biomed Mater Res B Appl Biomater 2008;84:415-21.
9. Kassolis JD, Rosen PS, Reynolds MA. Alveolar ridge and sinus augmentation utilizing platelet-rich plasma in combination with

freeze-dried bone allograft: case series. J Periodontol 2000;71:1654-61.
10. Casati MZ, de Vasconcelos Gurgel BC, Gonçalves PF, Pimentel SP, da Rocha Nogueira Filho G, Nociti FH Jr, Sallum E.A. Platelet-rich plasma does not improve bone regeneration around peri-implant bone defects-a pilot study in dogs. Int J Oral Maxillofac Surg 2007;36:132-6.
11. Schaaf H, Streckbein P, Lendeckel S, Heidinger KS, Rehmann P, Boedeker RH, Howaldt HP. Sinus lift augmentation using autogenous bone grafts and platelet-rich plasma: radiographic results. Oral Surg Oral Med Oral Pathol Oral Radiol Endod 2008; 106:673-8.
12. Dohan DM, Choukroun J, Diss A, Dohan SL, Dohan AJ, Mouhyi J, Gogly B. Platelet-rich fibrin (PRF): A second- generation platelet concentrate. Part II: Platelet-related bio- logic features. Oral Surg Oral Med Oral Pathol Oral Radiol Endod 2006b;101:e45-50.13.
13. Sacco L. Lecture, International academy of implant prosthesis and osteoconnection, 2006. 12. 4.
14. Sohn DS, Moon JW, Moon YS, Park JS, Jung HS. The use of concentrated growth factors (CGF) for sinus augmenta- tion. J Oral Implant 2009;38:25-38.
15. Dohan Ehrenfest DM, de Peppo GM, Doglioli P, Sammartino G. Slow release of growth factors and thrombospondin-1 in Choukroun's platelet-rich fibrin (PRF): A gold standard to achieve for all surgical platelet concentrates technologies. Growth Factors 2009;27:63-9.
16. Coetzee JC, Pomeroy GC, Watts JD, Barrow C. The use of autologous concentrated growth factors to promote syndesmosis fusion in the Agility total ankle replacement. A preliminary study. Foot Ankle Int 2005;26:840-6.
17. Dohan Ehrenfest DM, Del Corso M, Diss A, Mouhyi J, Charrier JB. Three-dimensional architecture and cell com- position of a Choukroun's platelet-rich fibrin clot and membrane. J Periodontol 2010;81:546-555.

18. Mosesson MW. Fibrinogen and fibrin structure and functions. J Thromb Haemost 2005;3:1894-904.
19. Altman GH, Diaz F, Jakuba C, Calabro T, Horan RL, Chen J, Lu H, Richmond J, Kaplan DL. Silk-based biomaterials. Biomaterials 2003;24:401-16.
20. Li C, Vepari C, Jin HJ, Kim HJ, Kaplan DL. Electrospun silk-BMP-2 scaffolds for bone tissue engineering. Biomaterials 2006;27:3115-24.
21. Grainger DJ, Mosedale DE, Metcalfe JC. TGF-beta in blood: A complex problem. Cytokine Growth Factor Rev 2000;11:133-45.
22. Rodella LF, Favero G, Boninsegna R, Borgonovo A, Rezzani R, Santoro F. TGF-beta1 and VEGF after fresh frozen bone allograft insertion in oral-maxillo-facial surgery. Histol Histopathol 2010;25:463-71.
23. Kusumanto YH, Dam WA, Hospers GA, Meijer C, Mulder NH. Platelets and granulocytes, in particular the neutrophils, form important compartments for circulating vascular endothelial growth factor. Angiogenesis 2003;6:283-7.
24. He L, Lin Y, Hu X, Zhang Y, Wu H. A comparative study of platelet-rich fibrin (PRF) and platelet-rich plasma (PRP) on the effect of proliferation and differentiation of rat osteoblasts in vitro. Oral Surg Oral Med Oral Pathol Oral Radiol Endod 2009;108:707-13.
25. Su CY, Kuo YP, Tseng YH, Su CH, Burnouf T. In vitro release of growth factors from platelet-rich fibrin (PRF): A proposal to optimize the clinical applications of PRF. Oral Surg Oral Med Oral Pathol Oral Radiol Endod 2009;108:56-61.
26. You TM, Choi BH, Zhu SJ, Jung J, Lee SH, Huh JY, Lee HJ, Li J. Platelet-enriched fibrin glue and plateletrich plasma in the repair of bone defects adjacent to titanium dental implants. Int J Oral

Maxillofac Implants. 2007;22:417-22.
27. Choukroun J, Diss A, Simonpieri A, Girard MO, Schoeffler C, Dohand SL, Dohane Anthony J.J., Mouhyi J, Dohan DM. Platelet-rich fibrin (PRF): A secondgeneration platelet concentrate. Part IV: 6 BONE REGENERATION AS AN ALTERNATIVE TO BONE GRAFTING-SOHN ET AL Clinical effects on tissue healing. Oral Surg Oral Med Oral Pathol Oral Radiol Endod. 2006; 101:e56-e60.
28. Choukroun J, Diss A, Simonpieri A, Girard MO, Schoeffler C, Dohand SL, Dohane Anthony J.J., Mouhyi J, Dohan DM. Platelet-rich fibrin (PRF): A secondgeneration platelet concentrate. Part V: Histologic evaluations of PRF effects on bone allograft maturation in sinus lift. Oral Surg Oral Med Oral Pathol Oral Radiol Endod. 2006;101:299-303.
29. Rutkowski JL, Thomas JM, Bering CL, Speicher JL, Radio NM, Smith DM, Johnson DA. Analysis of a rapid, simple, and inexpensive technique used to obtain platelet-rich plasma for use in clinical practice. J Oral Implantol 2008;34:25-33.