[UCI]I804:24011-200000263688

2013년 2월
박사학위논문

성견에서 MyDas Joy-1® 임플란트의 발치즉시 식립 후 골-임플란트의 계면에 대한 조직형태계측학적 평가

조 선 대 학 교 대 학 원

치 의 학 과

이 창 규

성견에서 MyDas Joy-1® 임플란트의 발치즉시 식립 후 골-임플란트의 계면에 대한 조직형태계측학적 평가

Histomorphometric evaluation of bone-implant interface after immediate implantation of MyDas Joy-1® implant in dogs

2013년 2월 25일

조 선 대 학 교 대 학 원

치 의 학 과

이 창 규

성견에서 MyDas Joy-1® 임플란트의 발치즉시 식립 후 골-임플란트의 계면에 대한 조직형태계측학적 평가

지도교수 김 병 옥

이 논문을 치의학 박사학위신청 논문으로 제출함

2012년 10월

조 선 대 학 교 대 학 원

치 의 학 과

이 창 규

이창규의 박사학위논문을 인준함

위원장 조선대학교 교 수 정재헌 (인)

위 원 연세대학교 교 수 최영호 (인)

위 원 조선대학교 교 수 임성철 (인)

위 원 조선대학교 교 수 [illegible] (인)

위 원 조선대학교 교 수 김병욱 (인)

2012년 12 월

조선대학교 대학원

목 차

ABSTRACT ····· iv

Ⅰ. 서 론 ····· 1

Ⅱ. 연구 방법 ····· 4

Ⅲ. 연구 결과 ····· 7

Ⅳ. 총괄 및 고찰 ····· 12

참고문헌 ····· 15

표 목 차

Table 1. Percentage of bone-implant contact ····· 10

Table 2. Percentage of bone- ingrowth area ····· 10

Table 3. Periotest® value of control and experimental group ····· 11

도 목 차

Fig. 1. Implant placement surgery in mandible····· 5

Fig. 2. Intraoral view of dogs whose stitches are removed ····· 5

Fig. 3. Histologic features of control and experimental groups after 4 weeks ··7

Fig. 4. Histologic features of control and experimental groups after 8 weeks ··9

ABSTRACT

Histomorphometric evaluation of bone-implant interface after immediate implantation of MyDas Joy-1® implant in dogs

Chang-Kyu Lee
Advisor : Prof. Kim Byung-Ock, D.D.S., Ph.D.
Department of Dentistry,
Graduate School Chosun University.

OBJECTIVE: The objective of this study was to evaluate the osseointegration of MyDas Joy-1® implant (DAS tech, Korea) following immediate placement in mandibular extraction sockets of mongrel dogs.

MATERIALS AND METHODS: The 3rd and 4th mandibular premolars of 6 mongrel dogs were extracted, and then a total of 12 transmucosal screw-shaped implants were placed in each mandibular extracted socket area. Each implant has a sandblasted, large-grit, and acid etched (SLA) surface. ITI-SLA®(10.0 mm length, 4.1 mm width) was used as the control group and MyDas Joy-1® implant (10.0 mm length, 4.0 mm width) was used as the experimental group. Implants of 8-week group were placed first, and then 4-week group implants were placed 4 weeks later. The implants were left to be healed for 4 or 8 weeks. At the end of the experiment, the dogs were sacrificed and each implant sites were dissected and processed for histomorphometric analysis. The percentage of the bone-implant contact (BIC) and new bone formation area (NB) area were evaluated in both groups. Statistical analyses were performed using Mann-Whitney U test and Wilcoxon rank test. Stability test was also executed on both experimental group and control group using Periotest® immediate after installation and before sacrifice.

RESULTS: Histomorphometrical analysis showed direct osseous integration for both implants. Mean of BIC was 68.00 ± 14.33% at 4 weeks and 85.80 ± 1.78% at 8 weeks after implantation for ITI-SLA® implant, and 56.40 ± 5.27% at 4 weeks and 69.80 ± 9.73% at 8 weeks for MyDas Joy-1® implant. Mean of BI was 53.20 ± 12.73% at 4 weeks and 47.20 ± 2.68% at 8 weeks after implantation for ITI-SLA® implant, and 67.00 ± 17.97% and 68.00 ± 19.35% at corresponding time intervals for MyDas Joy-1® implant. No significant difference between both types of implants could be detected after 4 and 8 weeks of healing periods in NB. Histologically, healed bone of 8-weeks were embedded with thick and compact osseous pattern and trabecular woven bone of 4-weeks. Also, no significant difference in Periotest® value of implant could be found between experimental group and control group after placement and on the same day of sacrifice.

CONCLUSION: The result indicates that MyDas Joy-1® implant showed a histological bone response similar to ITI-SLA® implant after 4 to 8 weeks. In conclusion, this result suggests that MyDas Joy-1® implant can be placed immediately after extraction.

Ⅰ. 서 론

1960년대에 치과영역에 임플란트를 처음 소개한 Brånemark 교수는 무치악 환자를 대상으로 자연 치아의 대체물을 찾기 위한 노력을 시작하였고, 그 결과물로서 골전도, 신생골 형성, 골개조의 개념을 통칭하는 골유착의 개념을 보고하였다[1]. 이후에 40여년이 지나는 동안 치과영역에서 임플란트 수술과 보철 수복기법은 초창기의 2-단계 수술법과 무치악에 대한 치료범위에서 1-단계 수술법과 부분 무치악에 대한 치료로 그 범위가 넓혀졌고, 21세기 초반부터는 상실된 단일치아를 회복하기 위한 최우선 순위의 치료법으로 선택되고 있다[2].

Brånemark 교수가 초기에 사용한 금속은 정형외과적 고정을 위한 티타늄 금속이었으며, 치과용으로는 표면처리가 되지 않은 기계적 평활표면(machined surface)을 사용하였다. 그는 이 금속이 골과 골 사이에 단단하게 부착되었다는 사실을 이용하여 치과적 임플란트로 응용하게 되었고, 이를 근거로 살아있는 골조직과 임플란트 표면간의 섬유성 조직이 없이 직접적인 고정을 한 상태를 '골융합'(Osseointegration)이라 정의하였다[1]. 골융합의 개념은 섬유적 유합(Fibrointegration)과는 상반되는 개념으로서 이러한 골융합의 최종 목표는 임플란트와 골 사이에서 인접한 골과 같은 형태, 조성과 생역학적 특성을 갖는 신생 골조직(de novo bone formation)으로 융합되어 임플란트와 생체조직이 기계적 하중을 견뎌내게 하는 데 있다[3]. 그 이후에 Albreksson[4]은 골유착이란 '부하를 받은 매식체의 표면과 뼈 사이에 직접적이고 기능적이며 구조적인 연결'이라고 정의를 하였다.

생물학적인 측면에서 성공적인 임플란트 초기 안정과 고정을 위해서는 임플란트-골 계면에 새로운 골이 직접 위치하는 일차적 골치유가 요구되는데 이때 필요한 안정과 고정을 위한 기계적 계면거리는 <1.5 mm이며, 이는 즉시 임플란트를 식립시에 임플란트 주변에 골형성능이 증가하게 되는 근거이기도 하다[5]. 임플란트 식립후 조기 치유과정인 7일 이내에는 임플란트 고정체와 골조직 사이에 혈병이 위치하며 주위 혈관에서부터 괴사조직 제거를 위한 세포 및 다형잠재성 간엽세포가 이주하게 된다[6]. 또 이때 세포들의 친수성 여부는 티타늄 표면에 세포의 부착이나 증식, 부착증진 요소들의 발현 등에 영향을 준다[7]. 이렇듯 티타늄에 초기에 접촉하는 세포는 혈병을 통하여 임플란트 표면으로 이주하고(osteoconduction) 얇은 무섬유성층에 위치하며 이주한 세포들은 골모세포로 분화 후, 무섬유성층 최상층부에 교원기질을 분비한다. 이처럼 임플란트 표면

과 골 조직간의 직접적인 접촉이 없는 과정을 'de novo bone formation'이라 하며 이 정의는 자연골의 치유과정에서 뿐만 아니라, 골내 임플란트의 주변에 신생골이 생기는 과정을 설명하는 가장 중요한 근거가 되기도 한다[8]. 4-6주후에는 임플란트와 주위 골조직간에 연결된 망상골로 대체되며 이러한 망상골은 골개조(remodeling) 과정을 통해 층판골로 대체되어져 임플란트가 주위골에 단단히 위치하게 된다.

통상적인 임플란트 치료의 기간이 길다는 단점을 보완하기 위해 임상가들과 연구가들은 임플란트 표면처리를 변화시키거나 발치즉시 식립등의 수술기법을 발전시켜 나가는 등 많은 노력을 해 왔다.

임플란트 표면처리법에 대한 연구중 Schwartz 등[9]은 식립된 임플란트가 골융합이 이뤄질 때, 임플란트의 표면특성이 많은 영향을 미친다고 하였는데, 치료시간을 단축하고 골융합을 촉진하며 술후 안정적 유지를 위해 티타늄 임플란트의 표면에서 골융합을 증가시키는 방법들중의 하나로 사용하는 가장 일반적인 방법은 기계적 디자인 변화를 주거나 표면을 거칠게 처리하는 방법이다. 이중 티타늄 표면에 마이크로 거칠기를 제공하는 방법은 계면접촉을 높이는 방법으로서 산화 알루미늄 (Al_2O_3)[10], 산화티타늄 (TiO_3)[11], 인산칼슘(calcium phosphate)같은 20~50 ㎛ 크기의 생체 친화성이 우수한 매질을 이용하여 표면에 흠집을 내는 blasting방법[12], 황산과 염산, 불산 등의 산처리를 통한 부식방법[13], 플라즈마 스프레이 방법[14], 이온 코팅법[15], 양극 처리법[16], 산화알루미늄 (Al_2O_3) 또는 산화티타늄으로 일차적으로 분사처리한 후 이차적으로 염산/황산 (HCl/H_2SO_4)등의 산부식 처리하는 SLA (sand blasted large-grit and acid etched) 방식[17]등이 개발되어 있다.

수술의 방법면에서 통상적으로 행해오던 발치창 치유후 임플란트를 지연식립하는 방법은 발치후 필연적인 치조골 소실에 의하여 추후 식립시 필요한 골량을 감소시키고 임플란트가 최종적으로 심미적, 생역학적으로 불리한 위치에 식립되는 결과를 초래할 수도 있다. Schropp 등[18]은 발치후 6~12개월에 평균 1.5~2 mm 의 수직적 골소실과 평균 40~50%의 발치와 폭의 감소가 발생하는데 이는 대부분 첫 3개월 내에 발생한다고 하였으며, Juan 등[19]은 발치후 치조제의 변화에 대한 연구를 통해, 발치후 즉시식립을 하면 골이 생성되어 수평적 골흡수를 막는데 도움이 된다고 하였다. 또한 상악 구치부는 골의 형태적 측면에서 보면 치밀골층이 얇고 무기질 함량이 적어 밀도가 낮은 type III 혹은 type IV 형태가 대부분인데 발치후 치조골의 수평, 수직적 흡수, 상악동의 함기화로 인해, 상악동과 치조정 사이 가용골이 매우 부족해지게 되고 결국 불안정한 골질은 불안정한 초기 고정과 감소된 임플란트-골 계면 접촉을 야기하며 따라서

골 유착뿐 아니라 교합 하중이 진행될 경우 적절한 응력의 분산을 저해하기 때문에 임플란트 생존율이 낮아진다고 보고하였다[20].

초창기 30여년간의 임플란트 식립 기술은 잘 성숙되고 형성된 치조제에 1회법 내지 2회법의 비부하 프로토콜로 식립이 되었으며 식립후 보철까지 상악의 경우 6개월, 하악의 경우 4개월[21]을 유지하였다. 그러나 1990년 후반대에 들어서면서 임플란트의 사용빈도와 임상경험이 증가함에 따라, 티타늄 임플란트의 기계적 특성과 디자인의 변화, 표면처리 기술의 발달등을 근거로 발치술과 동시에 임플란트를 식립하는 '발치즉시 임플란트 식립(Immediate implant placement)'이 Schulte[22]와 Lazarra[23] 등에 의해 소개된 후, 발치즉시 식립된 임플란트와 잘 치유된 무치악 부위의 지연식립을 비교한 여러 연구에서 성공률은 큰 차이가 없었으며, 특히 발치즉시 수술의 경우 통상적인 치료시간의 단축이나 수술횟수 감소, 불필요한 판막 당김의 최소화, 2차 수술같은 부가적인 수술단계의 최소화, 비용절감, 환자의 불편감을 최소화 시키는 장점등이 있다고 보고되었다[24,25].

일반적으로 임상가들은 자연적으로 성숙되고 치유된 치조제에서의 임플란트 식립은 4~10개월까지 기간이 소요되고 또한 2회법의 수술이 임플란트의 성공률을 높여 준다고 생각하여 왔다. 그러나 최근의 많은 연구들에서 발치 즉시 식립도 대부분 적절한 외과적 처치만 해준다면 무치악 치조제 부위나 골증대술을 미리 해준 부위에서의 임플란트 지연식립과 유사한 골유착 성공률을 보이는 것으로 밝혀져 있다[5,26-30]. Atieh 등[31]과 Cafiero 등[32]이 보고한 발치즉시 식립의 장점은 발치후 자연적으로 나타나는 협측 치조골 흡수를 방지할 수 있고, 발치와의 치유기전과 골생성 능력을 이용할 수 있으며, 환자의 치과방문 횟수가 감소하고 최종 보철 수복물 재건까지의 시간이 감소되는 것이다. 또한 발치즉시 식립술은 자연치와 해부학적으로 유사한 위치에 임플란트를 식립하게 함으로써 임플란트의 성공뿐 아니라 장기간의 예후에 긍정적인 영향을 줄 수 있다.

본 연구는 순수 티타늄 표면에 산화알루미늄 입자를 분사한 후 산부식 처리한 SLA(sand blasted, large-grit, acid etched) 방식으로 개발된 MyDas Joy-1® 임플란트(DAS tech, Gwangju, Korea)가 정상적으로 치유된 발치와에 식립되었을 때 이와 유사 방식으로 표면처리된 ITI-SLA® 임플란트 (Institut Straumann AG, Basel, Switzerland)와 비슷한 조직학적 소견을 나타냈다는 것을 발표한 Jung의 연구[33]를 토대로, MyDas Joy-1® 임플란트를 발치즉시 임플란트 식립술에 적용시 임플란트-골 계면에서의 골조직 반응에 대해 평가하고자 시행되었다.

II. 연구 방법

1. 연구 재료

1) 실험 동물

생후 1 내지 2년 (체중: 17~19 kg)된 잡종견 6 마리를 연구 대상으로 하였다. 모두 동일 조건하에서 사육되었고 암, 수 구별은 없었으며, 건강 상태는 모두 양호하였다. 동물의 선정과 관리, 수술 프로토콜 그리고 준비과정은 조선대학교 치과대학의 실험 동물실 규정을 준수하여 이루어졌고, 동물실험 윤리위원회의 승인(CDMDIRD1113A82)을 받았다.

2) 사용된 임플란트

이 연구를 위해서 대조군으로는 직경 4.1 mm, 길이 10.0 mm의 ITI-SLA® (Institut Straumann AG, Basel, Switzerland) 임플란트가 12개 사용되었으며, 실험군으로 직경 4.0 mm, 길이 10.0 mm의 MyDas Joy-1® 임플란트 (DAS tech, Gwangju, Korea) 12개가 사용되었다. 성견 한 마리당 4 개의 임플란트를 식립하였다.

2. 실험 방법

1) 임플란트 식립

본 연구의 목적인 발치후 즉시 식립을 위해 tiletamine-zolazepam (Zoletil 50®, Virbao, Carros, France, 5-10 mg/kg)과 Xylazine-HCl (Rumpum®, Bayer Vetchem, Korea, 0.15 ml/kg)을 혼합한 후 근육주사로 전신마취를 시행하였다. 또한 부가적으로 잡종견 구강내 수술부위의 출혈 방지와 동통 억제를 위해 2% Lidocaine (1:100,000 Epinephrine 함유, 유한양행)으로 침윤마취를 시행하였다. 절개는 시행하지 않았으며, 판막은 발치와의 외형을 보존하기 위해 언더컷을 확인하는 정도로만 거상하였다. 임플란트는 각각의 제조회사의 지시대로 식립되었다. 하악의 좌, 우측 제 3소구치(p3), 제 4소구치(p4) 부위에 각각 2 개씩의 임플란트를 식립하였는데, 대조군과 실험군 임플란트를 각각 2개씩 소구치에 번갈아 가며 무작위로 식립하였다(Fig. 1). 식립직후 Periotest® (Medizintechnik, Gulden, Ben sheim, Germany)를 이용하여 각 임플란트의 협측과 설

측에서 동요도 검사를 3회씩 진행하였다.

Figure 1. Implant placement surgery in mandible. (a) Before extraction, (b) The 3rd and 4th premolar were extracted, (c) Implants were placed in random order at the time of extraction.

수술 직후부터 항생제 (Gentamicin 0.1ml/kg, Daesung, Korea)를 7 일간 근육주사하였고, 수술 후 1 주일 후에 봉합사를 제거하였으며, 1 주일에 3 회씩 0.2% chlorhexidine diglucona (Daewoong Phar., Korea)를 사용하여 구강위생관리를 시행하였다. 관찰기간은 총 8 주로서, 먼저 8주군을 식립한 다음 4 주후에 4 주군을 식립하였다(Fig. 2).

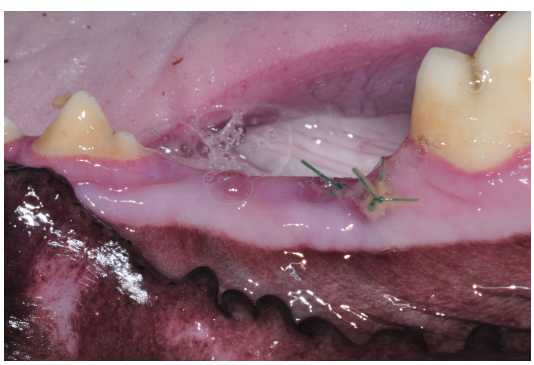

Figure 2. Intraoral view of dogs whose stitches are removed.

2) 4 주, 8 주군 식립상태의 평가와 조직편 채취과정

각각의 성견은 임플란트 식립 후 좌, 우측에 4 주군과 8 주군으로 비교분석하였다. 실험의 결과를 확인하기 위해, 6 마리의 실험동물들은 모두 동일한 날에 tiletamine-zolazepam (Zoletil 50®, Virbao, Carros, France, 5-10 mg/kg)의 과량 투여로 동물을 희생하였고, 희생직전 식립당시와 동일한 방법으로 Periotest®를 이용하여 동요도를 측

정하였다. 하악 부위에 식립된 임플란트를 중심으로 조직편을 채취하였다.

3) 조직계측학적 평가

조직학적인 평가를 위해 채취된 임플란트와 골 시편은 10% 완충 포르말린으로 2 주간 고정하고, 10% formic acid로 4 개월간 탈회하였다. 레진에 포매 후 45~50 ㎛ 두께로 절단하였다. Hematoxylin-Eosin 염색을 시행한 후 광학현미경상 관찰을 시행하였다. 골-임플란트 접촉면(bone to implant contact, BIC)은 임플란트 표면중 직접적인 골 접촉이 있는 면적의 백분율로써 임플란트 좌, 우측에서 상부 3 개의 나사산 측에서 다음과 같은 공식에 의해 산출되었다.

BIC(%) = (유효범위내) 골 - 임플란트 접촉 길이 / (유효범위내) 임플란트 변연 길이 X 100

신생골 면적(new bone formation area, NB)은 임플란트와 골 사이의 틈에 형성된 골양으로써 나사산 꼭지점을 연결한 가상선 사이의 면적에서 골이 차지하는 면적을 백분율로 표시하였다.

4) 동요도 측정

4 주와 8 주의 실험군과 대조군 모두에서 식립직후와 희생직전에 임플란트의 협설측에서 Periotest®를 이용하여 동요도를 측정하였다. 각각의 임플란트에 대해서 3번씩 동요도를 측정하였으며 그 평균에 대해 유의성 검증을 하였다.

5) 통계분석

실험군과 대조군에서 치유기간의 차이에 따른 BIC와 NB, 그리고 동요도의 차이를 분석하기 위해 Mann-Whitney U test가 시행되었고, 치유기간 간의 차이를 분석하기 위해서 Wilcoxon's signed rank test가 시행되었으며, $p < 0.05$ 수준에서 유의성을 검증하였다.

III. 연구 결과

1. 임상적 결과

치유기간동안 식립된 임플란트는별무리 없이 잘 치유되었다.

2. 조직학적 결과

1) 4 주군

대조군에서는 실험군에 비해서 BIC가 더 좋았으며 접촉면에서 골 형성이 잘 이루어졌으며, 실험군에서는 상대적으로 결손부위측에서 NB가 우수하였다. 신생골은 광화되지 않은 얇은 골양조직 (unmineralized thin osteoid)을 가지고 있는 망상교직골 (trabecular woven bone)로 되어 있다. 실험군에서의 망상골은 대조군에 비해서 보다 두껍고 치밀한 양상을 보이고 있다(Fig. 3).

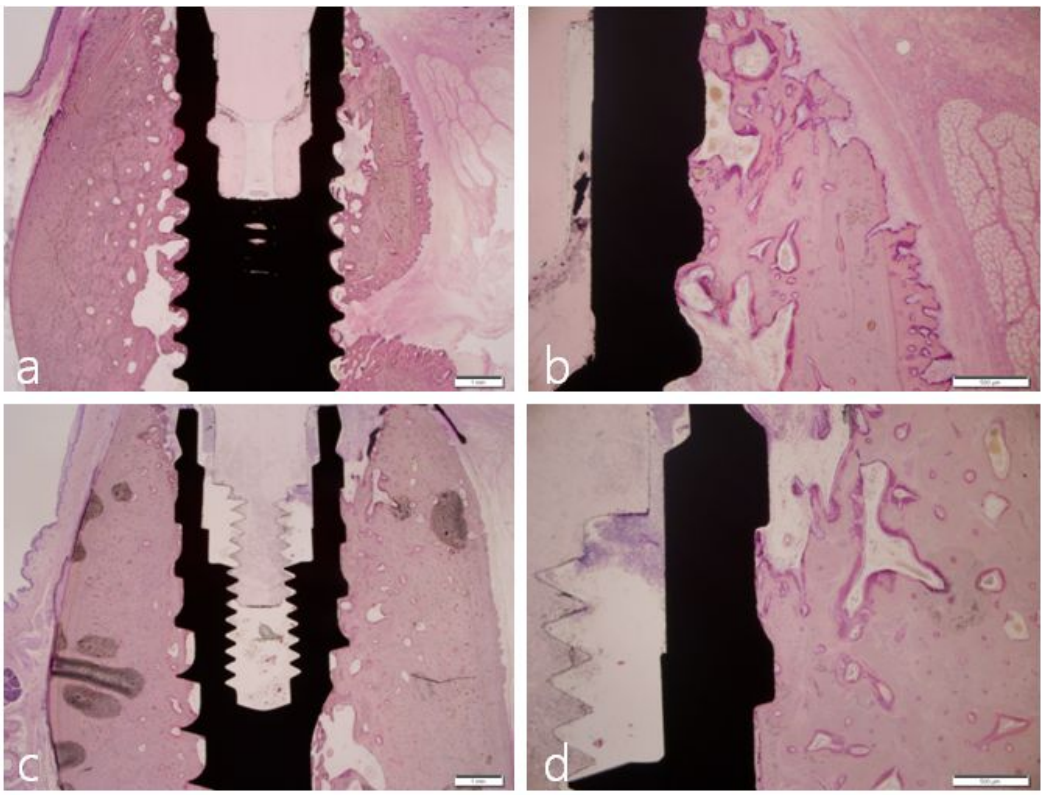

Figure 3. Histologic features of control (a and b) and experimental (c and d) groups after 4 weeks. Control group shows a relatively better bone-implant contact (BIC) around the implant, but experimental group shows a relatively better bone-ingrowth in the defect area. Newly formed bone consisting trabecular woven bone has an unmineralized thin osteoid. Trabecular bone in the experimental group is more thick and compact compared to the control group. Hematoxylin-Eosin stain, Original magnification X 12.5(a and c, scale bar measures 1 mm), X 40 (b and d, scale bar measures 500 μm)

2) 8 주군

대조군의 임플란트 주위에서는 실험군에 비해서 통계학적으로 유의한 BIC를 보인 반면, 실험군에서는 결손부에서 비교적 좋은 NB를 나타냈다. 특히 실험군에서의 신생골은 인접한 하부골과 유사하게 두꺼운 망상교직골로 되어 있었다. 대조군에서 신생골은 실험군과 비교했을 때 비교적 얇으며 망상골의 형태를 나타냈다(Fig. 4).

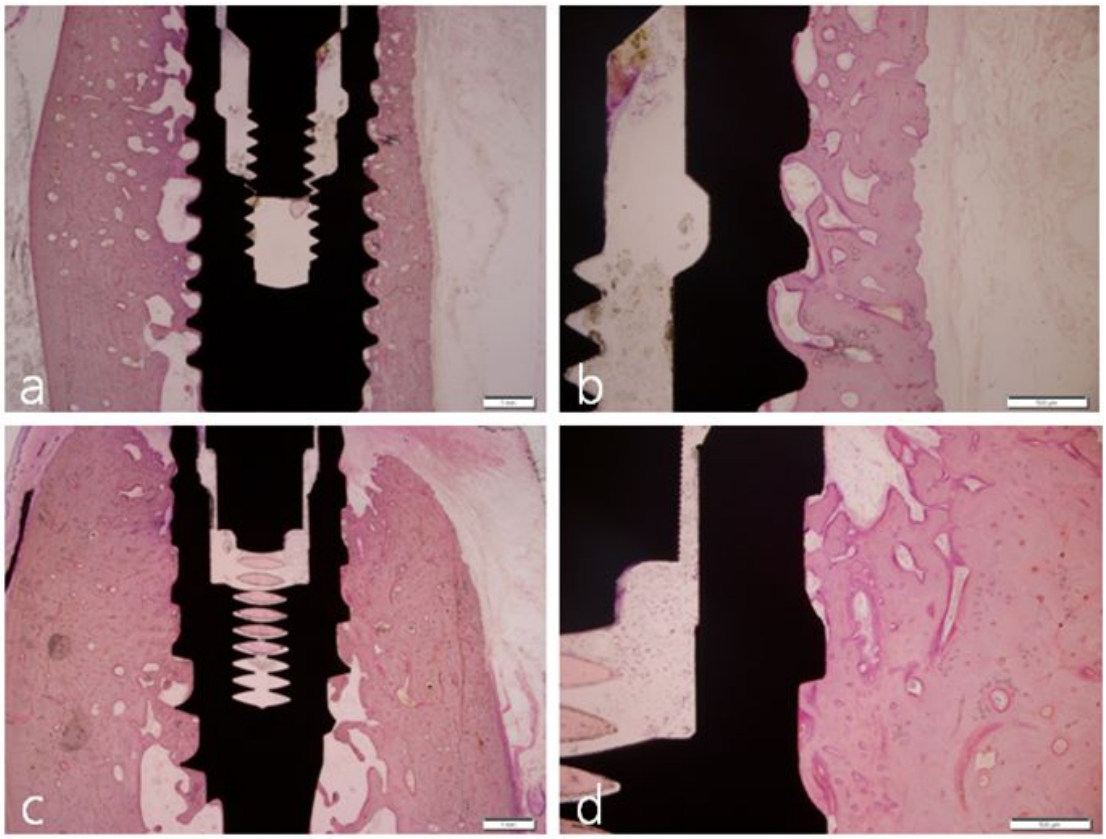

Fiure 4. Histologic features of control (a and b) and experimental (c and d) groups after 8 weeks. Statistically, control group shows a significant increase of bone-implant contact (BIC) around the implant, but experimental group shows a relatively better bone-ingrowth (BI) in the defect area. Newly formed bone consists thick trabecular woven bone which mimicks the adjacent underlying bone, especially in the experimental group. New bone in the control group is relatively thin and trabeculated compared to the experimental group. Hematoxylin-Eosin stain, Original magnification X 12.5 (a and c, scale bar measures 1 mm), X 40 (b and d, scale bar measures 500 μm)

3. 조직계측학적 결과

1) 골-임플란트 접촉률 (BIC, %)

실험군과 대조군에서 BIC를 보면, 4주군에서 실험군은 56.40 ± 5.27%, 그리고 대조군에서는 68.00 ± 14.33% 값을, 그리고 8주군에서 실험군은 69.80 ± 9.73%, 그리고 대조군에서는 85.8 ± 1.78%의 값을 보였다. 4주군에서 실험군과 대조군간의 BIC는 통계학적으로 유의한 차이가 없었다 ($p > 0.05$). 그러나 8주군에서 실험군과 대조군간의 BIC는 통계학적으로 유의하게 증가되었다 ($p < 0.05$).

Table 1. Percentage of bone-implant contact(%)

	Joy-1® implant	SLA®	p value
4 weeks	56.40 ± 5.27	68.00 ±14.33	0.1127
8 weeks	69.80 ± 9.73	85.80 ± 1.78	0.0109
p value	0.796	0.08	

2) 신생골면적 (NB, %)

실험군과 대조군에서 NB를 보면, 4 주군에서 실험군은 67.00 ± 17.97%, 그리고 대조군에서는 53.20 ± 12.73% 값을 보였으며, 8주군에서 실험군은 68.00 ± 19.35%, 대조군에서는 47.20 ± 2.68%의 값을 보였다. 치유경과시간에 따른 실험군과 대조군간의 BI는 통계학적으로 유의한 차이가 관찰되지 않았다($p > 0.05$).

Table 2. Percentage of new-bone foramtion(%)

	MyDas Joy-1®	ITI-SLA®	p value
4 weeks	67.00 ± 17.97	53.20 ± 12.73	0.0722
8 weeks	68.00 ± 19.35	47.20 ± 2.68	0.116
p value	0.5	0.2228	

4. 동요도 측정 결과

실험군과 대조군에서 Periotest®로 측정된 동요도는 모든 측정군에서 평균 -1 이하의 측정치를 보여 식립후와 실험기간 경과후의 골융합 안정도와 초기고정이 우수하였음을 보여주고 있으며, 또한 식립시와 희생 직전 모두에서 임상적으로 유의한 차이를 보이지 않았다($p > 0.05$).

Table 3. Periotest® value of control and experimental group after installation and before sacrifice

	MyDas Joy-1®				ITI-SLA®			
	4 weeks		8 weeks		4 weeks		8 weeks	
	B	L	B	L	B	L	B	L
AI	-2.2 ±0.44	-2.2 ±0.44	-2.0 ±0.70	-2.2 ±0.44	-2.0 ±0.00	-2.0 ±0.70	-2.0 ±0.00	-2.2 ±0.44
BS	-1.4 ±0.89	-1.2 ±1.03	-1.8 ±1.78	-2.4 ±1.8	-1.4 ±0.89	-1.6 ±0.89	-1.6 ±0.59	-1.8 ±0.44
p value	0.571	0.180	1	0.785	0.180	0.655	0.157	0.157

B: buccal, L: lingual, AI: after installation, BS: before sacrifice.

IV. 총괄 및 고찰

성공적인 임플란트 식립을 위해서는 임플란트 주변에 충분한 치조골의 높이와 폭경이 유지되어야 하는데, 발치후에 동반된 연조직 및 경조직의 광범위한 손실은 임플란트 식립을 어렵게 하며 임플란트의 위치가 불량해지거나 심미적으로나 보철물의 생역학적인 측면에서 불리하게 된다[19]. 임플란트 시술시 이러한 발치후 골흡수의 문제와 치료기간의 단축을 위해 발치후 즉시 임플란트를 식립하는 방법이 임상보고를 통해 소개된 이후 많은 연구를 통해서 성공적인 수술방법으로 확인[34]되었으며, 치료시간을 단축시키고 심미적인 만족을 높이려는 욕구들로 인해 이 술식은 더욱 발전되고 있다. 반면, 발치후 즉시식립에 대해 다른 의견을 가진 학자들은 임플란트 계면에서 수술즉시 괴사된 골들이 신생골로 교체되는 과정에 외부의 연조직이나 염증조직이 개재될 수 있는 가능성을 가장 염려한다. 그러나, 발치후 즉시 식립을 주장하는 학자들은 상악골에서는 40%를, 하악골에서는 30%의 흡수율을 막고 치조제를 보존하기 위해 발치후 즉시 식립 수술을 해야 한다고 주장하고 있고[35,36] 특히 상악 전치부 치아 손실의 경우 임플란트 즉시 식립에 즉시 가의치를 만들어야 하므로 조기 골융합에 도움이 되는 표면처리된 임플란트를 사용해야 한다고 하였다. 심지어 흡연 또는 근관치료 실패, 구강위생이 불량한 환자에서도 상악 전치부나 견치의 심미성 회복을 위해서는 즉시식립을 해야 한다는 보고도 있다[37].

발치후 즉시 수술기법의 초창기 연구를 보면, 1999년에 Grunder 등[34]은 3년간의 즉시식립 임플란트 증례들을 관찰한 결과 상악에서는 92.4%, 하악에서는 94.7%의 생존율을 보였다고 발표하였으며, Scala 등[37]은 즉시식립후 즉시 가의치를 통해 심미적, 기능적 회복이 필요한 부위에서는 발치즉시 임플란트 수술의 당위성을 제안하였고, Fu 등[38]은 발치후 즉시 식립과 즉시 임시치 제작을 이용한 전치부의 심미적인 단일치 수복후 7년간의 성공적인 경과 보고서를 발표하였다.

본 연구는 SLA 표면으로 개발된 MyDas Joy-1® 임플란트를 지연식립했던 Jung[33]의 수술법과 비교·평가하기 위해 발치후 즉시 식립된 임플란트 주위의 골반응을 임상적, 조직학적으로 평가하였다. 골융합 정도, 즉 임플란트와 골 사이의 계면상태를 평가하기 위해서는 pull-out test, push-out test, 뒤틀림 제거력 측정, Periotest® 같은 생역학적 검사와, 골-임플란트 접촉면 측정방법과 나사산 사이의 골표면적 비율 측정 방법 및 세포의 개체수를 측정하는 조직계측학적 분석[39]이 있다. 이 연구에서는 BIC와 NB를

이용하였고, 임상적으로는 Periotest®를 측정하였다.

대조군으로 사용된 ITI-SLA® 임플란트는 250~500 ㎛의 large grit sandblasting과 염산/황산 에칭법으로 만들어진 SLA 표면을 가진 임플란트로서 골융합에 관한 연구를 보면, Buser 등[40]은 SLA 표면을 갖는 임플란트를 이용한 미니돼지 장골 실험에서 3주와 6 주 후의 골-임플란트 접촉률은 평균 50%~60%로써 titanium plasma-sprayed (TPS) 표면 임플란트(30%~40%)보다는 우수하였으며 hydroxyapatite (HA) 표면 임플란트 (60~70%)보다는 낮은 값을 보인다고 보고하였다. 하지만 HA 표면 임플란트는 지속적인 흡수양상을 보이므로 SLA 표면 임플란트가 안정성 면에서 우수하다고 보고하였다. 또한, Cochran 등[41]과 Buser 등[42]은 실험개의 하악골에서 SLA 표면 임플란트와 TPS 표면 임플란트의 골-임플란트 접촉률을 평가한 결과, SLA 표면 임플란트는 초기 치유기간에 더 많은 골접촉과 골융합을 보인다고 보고하였다.

2002년 Cochran 등[43]은 동물실험 연구를 통해 SLA 표면의 높은 골-임플란트 접촉비율, 높은 제거회전력, SLA 표면에서 자란 골모세포의 골세포로의 높은 분화율 (높은 골전도성), 그리고 향상된 골형성능으로 인한 치유기간 단축과 함께 보철물의 조기 수복이 가능하다고 하였다. 이를 토대로 2007년 Nordin 등[44]은 상악 발치와에서 SLA 임플란트의 즉시식립후의 조기기능한 임상 방사선학적 연구 결과를 발표시 2-3년의 관찰결과 치유골에 식립한 것과 발치와에 식립한 것에서 근원심측 골높이의 차이를 보이지 않았으며 치유골에 식립된 임플란트 주변골에서는 약간의 골소실을, 발치와에 식립된 임플란트 주변골에서는 골획득이 일어난 것으로 간주된다고 보고하여 SLA 표면이 임플란트 즉시식립과 조기기능에 충분히 신뢰할만한 결과를 나타냈다고 보고하였다.

초기 고정과 동요도 측정시 사용된 Periotest value (PTVs)는 Kim 등[45]에 의하면 임플란트 식립후의 초기고정을 평가하는데 유용한 도구로 알려져 있으며, 그 측정값은 마이너스값을 가질수록 강한 초기고정이 확보되었음을 의미하는데, 본 실험에서 실험군과 대조군의 4 주군 8 주군 모두에서 평균 -1 이하의 측정값을 보였고, 임상적으로 안정적인 초기고정과 골융합을 이룬 것으로 판단할 수 있다.

본 실험에서 SLA 표면을 갖는 두 임플란트를 비교했을 때, 4 주와 8 주 후의 BIC를 보면 실험군인 MyDas Joy-1® 임플란트는 각각 56.40 ± 5.27%, 69.80 ± 9.73%였고, ITI-SLA® 임플란트는 각각 68.00 ± 14.33%, 85.8±1.78% 값을 보였다. 또한 NB에 있어서 MyDas Joy-1® 임플란트는 각각 67.00±17.97%, 68.00±19.35%였고 ITI-SLA® 임플란트는 각각 53.20 ± 12.73%, 47.20 ± 2.68%값을 보였다. 지연식립 후의 조직계측학적 연구를 진행한 Jung[33]의 연구결과를 보면, 식립 4 주후에도 50% 이상의 골-임플

란트 접촉률과 신생골 면적을 나타냈는데 이 연구에서도 비슷한 결과를 나타냈다. 거친 표면을 가진 임플란트에서 안정적인 보철물을 제작하기 위해서는 골 접촉률이 최소한 50% 이상이 필요하다고 발표한 Buser 등[42]과 Galli 등[46]의 연구를 토대로 한다면 MyDas Joy-1® 임플란트에서도 대조군으로 사용된 ITI-SLA® 임플란트와 유사하게 사용될 수 있음을 제시하고 있다.

결론적으로, 이 제한된 연구결과를 토대로 MyDas Joy-1® 임플란트가 ITI-SLA® 임플란트와 같은 방법으로 임상적인 사용이 가능할 것으로 생각되며, 향후에는 MyDas Joy-1® 임플란트의 장기적인 관찰기간을 통한 장기간의 성공률, 임플란트 주위 변연골의 변화, 발치후 즉시 식립과 조기 하중에 관련된 연구, 그리고 골이식재 사용시의 골반응에 대한 연구가 필요할 것으로 생각된다.

참고문헌

1. Brånemark PI, Adell R, Breine U, Hansson BO, Lindström J, Ohlsson A. Intraosseous anchorage of dental prostheses. I. Experimental studies. Scand J Plast Reconstr Surg 1969;3:81 - 100.
2. Misch CE. The importance of dental implants. Gen Dent. 2001;49(1):38-45.
3. Davies JE. Mechanisms of endosseous integration. Int J Prosthodont. 1998;11(5): 391-401.
4. Albrektsson T, Zarb G, Worthington P, Eriksson AR. The long-term efficacy of currently used dental implants: a review and proposed criteria of success. Int J Oral Maxillofac Implants. 1986;1(1):11-25.
5. Wilson TG Jr, Schenk R, Buser D, Cochran D. Implants placed in immediate extraction sites: a report of histologic and histometric analyses of human biopsies. Int J Oral Maxillofac Implants. 1998;13(3):333-41.
6. Lekholm U, Adell R, Lindhe J, et al. Marginal tissue reactions at osseointegrated titanium fixtures. (II) A cross-sectional retrospective study. Int J Oral Maxillofac Surg. 1986;15(1):53-61.
7. An N, Rausch-Fan X, Wieland M, Matejka M, Andrukhov O, Schedle A. Initial attachment, subsequent cell proliferation/viability and gene expression of epithelial cells related to attachment and wound healing in response to different titanium surfaces. Dent Mater. 2012;28(12):1207-14
8. Berglundh T, Abrahamsson I, Lang NP, Lindhe J. De novo alveolar bone formation adjacent to endosseous implants. Clin Oral Implants Res. 2003;14(3):251-62.
9. Schwartz Z, Kieswetter K, Dean DD, Boyan BD. Underlying mechanisms at the bone-surface interface during regeneration. J Periodontal Res. 1997;32:166-71.
10. Kolb A, Reinisch G, Sabeti-Aschraf M, Grübl A, Windhager R. Contamination of surfaces for osseointegration of cementless total hip implants by small aluminium oxide particles: analysis of established implants by use of a new technique. J Orthop Sci. 2012 Dec 1.
11. Schincaglia GP, Marzola R, Scapoli C, Scotti R. Immediate loading of dental implants

supporting fixed partial dentures in the posterior mandible: a randomized controlled split-mouth study-machined versus titanium oxide implant surface. Int J Oral Maxillofac Implants. 2007;22(1):35-46.

12. Xie C, Lu H, Li W, Chen FM, Zhao YM. The use of calcium phosphate-based biomaterials in implant dentistry. J Mater Sci Mater Med. 2012;23(3): 853-62.
13. Ryu JJ, Letchuman S, Shrotriya P. Roughness evolution of metallic implant surfaces under contact loading and nanometer-scale chemical etching. J Mech Behav Biomed Mater. 2012;14:55-66.
14. Daugaard H, Elmengaard B, Bechtold JE, Jensen T, Soballe K. The effect on bone growth enhancement of implant coatings with hydroxyapatite and collagen deposited electrochemically and by plasma spray. J Biomed Mater Res A. 2010; 92(3):913-21.
15. Stadlinger B, Ferguson SJ, Eckelt U, et al. Biomechanical evaluation of a titanium implant surface conditioned by a hydroxide ion solution. Br J Oral Maxillofac Surg. 2012;50(1):74-9.
16. El-Wassefy NA, Hammouda IM, Habib AN, El-Awady GY, Marzook HA. Assessment of anodized titanium implants bioactivity. Clin Oral Implants Res. 2012 Nov 23.
17. Bormann KH, Gellrich NC, Kniha H, Dard M, Wieland M, Gahlert M. Biomechanical evaluation of a microstructured zirconia implant by a removal torque comparison with a standard Ti-SLA implant. Clin Oral Implants Res. 2012;23(10):1210-6.
18. Schropp L, Isidor F. Timing of implant placement relative to tooth extraction. J Oral Rehabil 2008;35(Suppl 1):33-43.
19. Blanco J, Carral C, Liñares A, Pérez J, Muñoz F. Soft tissue dimensions in flapless immediate implants with and without immediate loading: an experimental study in the beagle dog. Clin Oral Implants Res. 2012;23(1):70-5.
20. Steigenga JT, al-Shammari KF, Nociti FH, Misch CE, Wang HL. Dental implant design and its relationship to long-term implant success. Implant Dent. 2003;12(4):306-17.

21. Adell R, Eriksson B, Lekholm U, Brånemark PI, Jemt T. Long-term follow-up study of osseointegrated implants in the treatment of totally edentulous jaws. Int J Oral Maxillofac Implants. 1990;5(4):347-59.
22. Schulte W, Kleineikenscheidt H, Lindner K, Schareyka R. The Tübingen immediate implant in clinical studies. Dtsch Zahnarztl Z. 1978;33(5):348-59.
23. Lazzara RJ. Immediate implant placement into extraction sites: surgical and restorative advantages. Int J Periodontics Restorative Dent. 1989;9(5):332-43.
24. Werbitt MJ, Goldberg PV. Immediate implantation. Preservation of bone volume and osseous regeneration. J Parodontol. 1991;10(2):157-66.
25. Tarnow DP, Chu SJ. Human histologic verification of osseointegration of an immediate implant placed into a fresh extraction socket with excessive gap distance without primary flap closure, graft, or membrane: a case report. Int J Periodontics Restorative Dent. 2011;31(5):515-21.
26. Crespi R, Capparè P, Gherlone E. Fresh-socket implants in periapical infected sites in humans. J Periodontol. 2010;81(3):378-83.
27. Beagle JR. Immediate placement/immediate load: a single-tooth case study utilizing the ITI dental implant system. J Indiana Dent Assoc. 2002;81(3):17-21.
28. Urban T, Kostopoulos L, Wenzel A. Immediate implant placement in molar regions: risk factors for early failure. Clin Oral implants Res. 2012;23(2):220-7.
29. Pagni G, Pellegrini G, Giannobile WV, Rasperini G. Postextraction alveolar ridge preservation: biological basis and treatments. Int J Dent. 2012 Jun 12.
30. Tortamano P, Camargo LO, Bello-Silva MS, Kanashiro LH. Immediate implant placement and restoration in the esthetic zone: a prospective study with 18 months of follow-up. Int J Oral Maxillofac Implants. 2010;25(2):345-50.
31. Atieh MA, Payne AG, Duncan WJ, de Silva RK, Cullinan MP. Immediate placement or immediate restoration/loading of single implants for molar tooth replacement: a systematic review and metaanalysis. Int J Oral Maxillofac Implants. 2010;25(2):401-15.
32. Cafiero C, Annibali S, Gherlone E, et al; ITI Study Group Italia. Immediate transmucosal implant placement in molar extraction sites: a 12-month

prospective multicenter cohort study. Clin Oral Implants Res. 2008;19(5):476-82.

33. Jung MG. Histomorphometric analysis of implant-bone interface between SLA® and Joy 1 implant® in dogs. Department of Dentistry, Graduate School Chosun University. 2012.

34. Grunder U, Polizzi G, Goené R, et. al. A 3-year prospective multicenter follow-up report on the immediate and delayed-immediate placement of implants. Int J Oral Maxillofac Implants. 1999;14(2):210-6.

35. John V, De Poi R, Blanchard S. Socket preservation as a precursor of future implant placement: review of the literature and case reports. Compend Contin Educ Dent. 2007;28(12):646-53.

36. Buser D, Chen ST, Weber HP, Belser UC. Early implant placement following single-tooth extraction in the esthetic zone: biologic rationale and surgical proce procedures. Int J Periodontics Restorative Dent. 2008;28(5):441-51.

37. Scala R, Ghensi P, Cucchi A, Pistoia E. Postextraction implant placement with immediate immediate provisionalisation and finalisation, using a simplified technique: technical notes and a case report. Open Dent J. 2012;6:164-9.

38. Fu PS, Wu YM, Wang JC, Huang TK, et al. Optimizing anterior esthetics of a single-tooth implant through socket augmentation and immediate provisionalization: A case report with 7-year follow-up. Kaohsiung J Med Sci. 2012;28(10):559-63.

39. Ahn S, Vang MS, Yang HS, Park SW, Lim HP. Histologic evaluation and removal torque analysis of nano- and microtreated titanium implants in the dogs. J Adv Prosthodont. 2009;1(2):75-84.

40. Buser D, Schenk RK, Steinemann S, Fiorellini JP, Fox CH, Stich H. Influence of surface characteristics on bone integration of titanium implants. A histo-morphometric study in miniature pigs. J Biomed Mater Res. 1991;25(7):889-902.

41. Cochran DL, Schenk RK, Lussi A, Higginbottom FL, Buser D. Bone response to unloaded and loaded titanium implants with a sandblasted and acid-etched surface: a histometric study in the canine mandible. J Biomed Mater Res. 1998; 40(1):1-11.

42. Buser D, Nydegger T, Oxland T, Cochran DL, Schenk RK, Hirt HP, Snétivy D,

Nolte LP. Interface shear strength of titanium implants with a sandblasted and acid-etched surface: a biomechanical study in the maxilla of miniature pigs. J Biomed Mater Res. 1999;45(2):75-83.

43. Cochran DL, Buser D, ten Bruggenkate CM, et al. The use of reduced healing times on ITI implants with a sandblasted and acid etched (SLA) surface. Clin Oral Impl Res. 2002;13:144-153

44. Nordin T, Graf J, Frykholm A, Helldén L. Early functional loading of sand-blasted and acid-etched (SLA) Straumann implants following immediate placement in maxillary extraction sockets. Clinical and radiographic result. Clin Oral Implants Res. 2007;18(4):441-51.

45. Kim SG, Oh JS, Lim SC, Ong JL. A comparative study of two noninvasive techniques to evaluate implant stability: Periotest and Osstell Mentor. Oral Surg Oral Med Oral Pathol Oral Radiol Endod. 2009;107(4):513-8.

46. Galli C, Guizzardi S, Passeri G, Martini D, Tinti A, Mauro G, Macaluso GM. Comparison of human mandibular osteoblasts grown on two commercially available titanium implant surfaces. J Periodontol. 2005;76(3):364-72.