[UCI]I804:24011-200000263406

2012년 8월
석사학위논문

# 성견에서 임플란트 주위 골결손부에 다양하게 탈회처리한 자가치아 골이식재 이식의 골 치유

조선대학교 대학원

치 의 학 과

장 한 성

2012년 8월 석사학위논문 성견에서 임플란트 주위 골결손부에 다양하게 탈회처리한 자가치아 골이식재 이식의 골 치유 장 한 성

# 성견에서 임플란트 주위 골결손부에 다양하게 탈회처리한 자가치아 골이식재 이식의 골 치유

Osteogenetic ability according to decalcified modality of auto tooth bone graft on peri-implant defect in dogs

2012년 8월 24일

조선대학교 대학원

치 의 학 과

장 한 성

# 임플란트 주위 발생한 골결손부에 다양하게 산처리한 자가치아분말 이식 후 골 치유의 평가

지도교수 김 수 관

이 논문을 치의학 석사학위신청 논문으로 제출함.

2012년 4월

조선대학교 대학원

치 의 학 과

장 한 성

# 장한성의 석사학위 논문을 인준함

| | | | |
|---|---|---|---|
| 위원장 | 조선대학교 | 교수 | 임 성 철 인 |
| 위 원 | 조선대학교 | 교수 | 김 명 수 인 |
| 위 원 | 조선대학교 | 교수 | 김 수 관 인 |

2012년 6월

조선대학교 대학원

# 목 차

ABSTRACT ····· iv

Ⅰ. 서 론 ····· 1

Ⅱ. 연구 내용 및 방법 ····· 2

Ⅲ. 연구 결과 ····· 7

Ⅳ. 고 찰 ····· 9

Ⅴ. 결 론 ····· 11

참고문헌 ····· 12

사진 부도 설명 ····· 15

사진 부도 ····· 18

# 표 목 차

Table 1. Experimental design ····· 4

Table 2. New bone formation rate at 4 and 8 weeks after implant placement(Mean ± SD) ····· 8

Table 3. Bone to implant contact at 4 and 8 weeks after implant placement(Mean ± SD) ····· 8

# 도 목 차

Fig. 1. 4weeks Control group ····· 18

Fig. 2. 4weeks Experiment group 1 ····· 19

Fig. 3. 4weeks Experiment group 2 ····· 20

Fig. 4. 4weeks Experimental group 3 ····· 21

Fig. 5. 4weeks Experimental group 4 ····· 22

Fig. 6. 8weeks Control group ····· 23

Fig. 7. 8weeks Experimental group1 ····· 24

Fig. 8. 8weeks Experimental group 2 ····· 25

Fig. 9. 8weeks Experimental group 3 ····· 26

Fig. 10. 8weeks Experimental group 4 ····· 27

# ABSTRACT

## Osteogenetic ability analysis according to acid etched modality of autogenous tooth bone graft material on peri-implant defect of dogs

Han-Seung Jang
Advisor: Prof. Kim, Su Gwan, Ph.D.
Department of Dentistry,
Graduate School of Chosun University

**Purpose**: We treated auto tooth bone material with controlled acid treatment condition then evaluated bone generation capacity of auto-transplantation material by the clinical and histological analysis.

**Materials and Methods**: The 3.7 mm diameter and 10 mm length implant that has the hydroxyapatite(HA) coating surface and tapered type fixture were used. The bony defect which has 2mm interval and 4mm depth was formed using 8mm trephine bur in femur. Then we transplanted auto-transplantation material in bony defect after place implant. Experimental groups are classified according to acid treatment method of auto-transplantation material; 2% sulfuric acid, hydrochloric acid, nitric acid and ethylenediaminetetraacetic acid(EDTA). Auto-transplantation materials are classified according to acid treatment method; using 2% nitric acid, hydrochloric acid, sulfuric acid and EDTA respectively.

**Result**: We measured New bone formation area and Bone to implant contact of auto-transplantation materials that were sacrificed after 8 weeks. New bone formation area of experimental group 2,3,4 were higher than control group and experimental group 1 in 8 weeks. and BIC of experimental group 4 was higher than control group and experimental group 1. Also they show statistical significance.($P<0.05$)

**Conclusion**: Auto tooth bone treated with EDTA shows more effective bone formation on dog's femur than other solutions

# Ⅰ. 서 론

임플란트 식립을 위한 치조골의 골량과 골질을 양호한 상태로 만들기 위해 골 도재생술 시행되는데 여기에는 골, 동종골, 종골, 합성골 등의 다양한 골대체재들 사용된다. 여기에 추 로 환 의 발치된 치아를 공 처리하여 골 대체재로 용할 수 있는 치아 골 식재 소개되어 임상에 활용되어 왔다. (1)

치아 골 식재는 생체적합성 우수하면서 골 도 및 골전도에 의해 치 되고 일정기간 경과한 후 흡수되는 양상을 보 며 발치창 보존 혹은 재건술과 골 도재생술에 용되어 왔다. (2)

러한 치아를 골 식재로 제작하는 과정 중에는 동종골과 마찬 지로 탈회 과정 포함되는데 러한 탈회 과정은 무기질 성분을 상당부분 제거하여 비탈회시와 비교함에 있어서 골형성의 조건을 상당부분 바꾸게 된다. 러한 변경된 조건으로 인해 골 형성되는 시기와 골량 달라질 수 있어 그 차 에 대한 연구 필요하리라 생각되었다.

본 논문에서는 러한 탈회 과정에 있어서 같은 농도의 산 종류를 다양하게 조절하여 각각 같은 방법으로 탈회 처리된 치아 골 식재의 골재생 능력을 조직학적 분석을 통해 차 를 확인하고 를 통계적으로 분석하여 우수한 탈회 방법을 알아내고 하였다.

# Ⅱ. 연구 내용 및 방법

## 가. 실험 재료

(1) 실험 동물

생후 10개월 내외 체중 15 kg 잡종 성견 6 마리를 대상으로 하였다. 모두 동일 조건하에서 사육되었고, 건강 상태는 모두 양호하였다.

(2) 임플란트

직경 3.7 mm, 길 10 mm의 hydroxyapatite(HA) coating surface, tapered type 임플란트(Haptite®, DENTIS Co., Ltd., Daegu, Korea)를 사용하였다. 식립 개수는 1 마리의 실험견당 우측 대퇴골에 8 주군 4 개, 좌측 대퇴골에 4 주군 4 개로 좌, 우 대퇴골에 총 8 개의 임플란트를 식립하였으며, 6 마리 실험견에 총 48 개의 임플란트를 식립하였다.

(3) 자가치아 이식재

각 성견의 좌우 소구치 4~5개를 발치용 겸 와 포셉을 용하여 발거하였고, 발거 후 동종끼리 섞 지 않게 구분하여 각 성견의 발거된 치아를 용하여 치아 회분말을 제작하였다. 치아 식재는 세척, 분쇄, 탈회, 세척, 소독의 과정을 거쳐 만들어진다. 초기 세척은 10% 과산화 수소($H_2O_2$, Merck, Germany) 용액을 사용하여 70도 상에서 6시간 동안 세척을 시행하였다. 두 번째 과정은 분쇄인데, 초기 세척된 치아를 믹서밀(MM400, Retsch, Germany)을 용해 0.5~1 mm size paticle 형태로 10초 정도 분쇄 하였고, 세 번째 과정은 탈회인데, 분쇄된 치아를 2% 황산($H_2SO_4$), 2%염산(HCl, merck, Germany), 2% 질산($HNO_3$, Sigma-aldrich, USA), 2% EDTA을 용하여 20분간 탈회하였다. 네 번째 과정은 탈회 된 치아의 재 세척인데, 멸균생리 식염수(Isotonic solution, 대한약품공업주식회사, 한국)를 응용해서 1000 mL 에 10분씩 3회 세척하였다. 완성된 치아 식재는 ethylene oxide gas(Steri-vac™, 3M, USA) 를 용하여 소독한 후 사용하였다.

## 나. 실험 방법

### (1) 마취

수술전 2% xylazine hydrochloride (3 mg/kg, Rumpun®; Bayer Vetchem-Korea Ltd., Seoul, Korea.)과 Zoletil®(Virbac S.A., Carros, France)를 1:1로 섞은 용액을 0.2 mL/Kg의 용량으로 근주하여 전신 마취를 도한 후 임플란트 식립 부위의 출혈 방지와 동통 억제를 위해 2% hydrochloride lidocaine (1:100,000 Epinephrine 함 , Yuhan Co. Ltd., Seoul, Korea)으로 침윤마취를 시행하였다.

### (2) 대조군 및 실험군의 분류

임플란트는 모두 직경 3.7 mm, 길 10 mm의 HA coating surface, tapered type fixture (Haptite®, DENTIS Co., Ltd., Daegu, Korea)를 사용하였다. 대퇴골에 8mm trephine bur(3i, Biomet 3i™, Florida, USA)를 용하여 2 mm 간격으로 4mm 깊 의 골 결손부를 형성하고 임플란트 식립후 골 결손부에 치아 식재를 식하였는데, 치아 식재의 산처리 방법에 따라 실험군을 분류하였다. 대조군은 골 결손부에 아무런 식재도 사용하지 않고 임플란트만 식립하였고, 실험1 군은 골 결손부에 임플란트를 식립한후, 2% $H_2SO_4H$로 20분 처리한 치아 분말 식하였고, 실험 2군은 골 결손부에 임플란트를 식립한후, 2% HCl로 20분 처리한 치아 분말 식을 실험3군은 골 결손부에 임플란트를 식립한후, 2% $HNO_3$ 로 20분 처리한 치아 분말 식을 실험4군은 골 결손부에 임플란트를 식립한후, 2% EDTA로 20분 처리한 치아 분말 식을 시행하였다. 식립 위치는 성견의 대퇴골에서 근심부위부터 대조군, 실험 1군, 실험 2군, 실험 3군, 실험 4군의 순서로 시행하였다.

임플란트는 실험견의 좌측 및 우측 대퇴골에 각각 대조군 1 개와 실험군 5 개를 식립 하여, 실험견 한 마리당 10 개의 임플란트 식립 되었으며, 좌측의 5 개는 4 주군, 우측의 5 개는 8 주군으로 하였다. 실험견은 총 6 마리로 모두 60 개의 임플란트 식립되었다(Table 1).

Table 1. Experimental design

| Group | Graft material | Healing periods (wks) | Number of fixtures |
|---|---|---|---|
| Control | No graft | 4 | 5 |
| | | 8 | 5 |
| Experimental group 1 | Auto tooth bone material treated with 2% $H_2SO_4$ | 4 | 5 |
| | | 8 | 5 |
| Experimental group 2 | Auto tooth bone material treated with 2% HCL | 4 | 5 |
| | | 8 | 5 |
| Experimental group 3 | Auto tooth bone material treated with 2% $HNO_3$ | 4 | 5 |
| | | 8 | 5 |
| Experimental group 3 | Auto tooth bone material treated with 2% EDTA | 4 | 5 |
| | | 8 | 5 |

(3) 골 결손부 형성 및 임플란트 매식

앞서 기술한 마취방법으로 전신마취 시행 한 후, 실험동물을 복와위로 위치시키고 대퇴부를 제모하고 포타딘으로 수술 부위부터 주변까지 소독한 후 소독된 구멍포로 방포하였다. 대퇴부의 전외측 피부에 5 cm 량의 절개를 하고 대퇴사두근을 견인하고 골을 노출시킨 후, 골막하 박리를 통해 대퇴골을 노출시켰다(Fig 1). 노출된 대퇴골에 Trephine bur를 용하여 지름 8mm 깊 4mm로 형성고 근심부위부터 대조군, 실험 1군, 실험 2군, 실험 3군, 실험 4군의 순서로 생리식염수로 주수 하에 제조사의 지시대로 drilling하여 임플란트를 식립하였다. 임플란트 식립후에 실험군에는 2% $H_2SO_4$로 20분 처리한 치아 분말, 2% HCl로 20분 처리한 치아 분말, 2% $HNO_3$로 20분 처리한 치아 분말, 2% EDTA로 20분 처리한 치아 분말을 각각 식하였다. 임플란트 식립 후, 골막은 4-0 흡수성 봉합사로 봉합을 시행하고, 피부는 4-0 비흡수성 봉합사를 용하여 층별 봉합을 시행하였다. 수술 부위의 감염 예방을 위해 술 후 5일 동안 1 mL gentamicin sulfate(0.1 ml/kg, Deasung Gentamycin inj., Deasung Microbiological Labs. Co., Ltd, Uiwangsi, Korea)를 하루 2 회 각각 2 cc씩 근주하였다.

최초 임플란트 식립은 실험 견의 우측에 실시하였고, 4 주후 실험 견의 좌측에 같은 방법으로 임플란트를 식립함으로써 우측은 8 주군, 좌측은 4 주군으로 하였다. 좌측에 4 주군을 식립하고, 4 주 후에 실험견을 희생시킴으로서 4 주군과 8 주군의 조직을 동시에 채취하였다.

### (4) 실험 동물의 희생과 시편채취

실험 견의 좌,우측 대퇴골에 임플란트를 식립한 후 각각 4 주와 8 주의 치기간을 부여한 후에 ketamine (Ketalar®, Yuhan Co. Ltd., Seoul, Korea)의 과량 투여로 동물을 희생시키고, 대퇴골 부위에 식립된 임플란트와 주변 골 일부 포함되도록 조직을 채취하였다.

## 다. 실험 평가

### (1) 조직학적 평가

성견을 희생시킨 후 주변 골을 포함한 임플란트를 블록형태로 제거하였다. 제거된 시편은 즉시 10% 포르말린 용액에 넣어 고정하며, 임플란트를 1 개씩 포함하는 시편을 제작하였다. 그 후 70%의 alcohol에 6 일간 고정하며, 후 24 시간 동안 상온의 흐르는 물에서 세척하였다. 알코올 세척을 통해 탈수시킨 후 glycometacylate resin(spurr Low-viscosity Embedding media, Poly-science, PPA, USA)에 포매하였다. 중합시킨 시편을 high-precision diamond disc(Low speed diamond wheel saw 650, SBT, San clemente, CA, USA)를 사용하여 임플란트 장축방향으로 약 200 um 두께로 절단한 후 최종적으로 Lapping & polishing machine(OMNILAP 2000, SBT, San clemente, CA, USA)을 사용하여 30 um 두께로 연마하고, 각 임플란트당 2 개의 슬라 드를 제작하는데 골의 조직학적 통계계측을 위한 기본적인 염색법인 Villanueva osteochrome bone stain(San clemente, CA, USA)을 시행한 후 광학현미경(Olympus BX51, Tokyo, Japan)으로 관찰하였다.

### (2) 조직형태학적 평가

조직형태학적으로 임플란트 주위의 접촉(bone to implant contact: BIC)

과 신생골 형성정도(new bone formation area: NBFA)로 평 되었고 방법은 아래와 같다.

◆ 임플란트 나사선내의 신생골 충전율을 비교 평

$$implant\text{ 나사선 내의 신생골 충전율} = \frac{implant\text{ 나사선 내 신생골 면적}}{implant\text{ 나사선 내 총 면적}} \times 100(\%)$$

통계학적인 분석은 SPSS v.17.0 (SPSS, Chicago, IL, USA)를 용한 One-way ANOVA를 사용하였으며, P value 0.05보다 작은 경우에 통계학적으로 의성 있는 것으로 간주하였다.

# Ⅲ. 연구 결과

## 가. 조직학적, 조직형태계측학적 분석 결과

(1) 4주군

임플란트 식립 4주후 대조군(Fig. 1), 실험 1군(Fig. 2), 실험 2군(Fig. 3), 실험 3군(Fig. 4) 및 실험 4군(Fig. 5) 모두 염증세포 침윤의 특 한 차 없 신생골 형성을 보였다.

NBFR 및 BIC의 통계적 분석결과 의한 차 를 보 지 않았다.(Table 2 & Table 3 p>0.05). 는 4주 군에서 대조군과 실험군 사 에 평균값 차 크기 때문에 통계적으로 의하다고 생각 될 수 있으나, 표준편차의 값 매우 크기 때문에 통계적으로 차 를 의성 있는 p value을 나타내지 않은 것으로 사료된다.

(2) 8주군

임플란트 식립 8주 후 대조군(FIg. 6), 실험 1군(Fig. 7), 실험 2군(Fig. 8), 실험 3군(Fig. 9) 및 실험 4군(Fig. 10) 모두 특 한 염증소견 없 4주군에 비해 더 좋은 신생골 형성을 보였으며 통계적으로도 의한 결과를 보였다.

NBFR의 경우 실험 2,3,4 군의 값 대조군과 실험 1군과의 결과에서 의한 차 를 보였고 (Table 2, p<0.05) BIC의 경우 실험 4군 실험1군과 대조군의 결과에서 의한 차 를 보였다. 그러나 나머지 실험군간에서는 의한 차 나타나지 않았다. (Table 3, p>0.05)

Table 2. New bone formation rate (NBFR) at 4 and 8 weeks after implant placement(Mean ± SD)

| Time period | Control | Experimetal | | | |
|---|---|---|---|---|---|
| | | group 1 | group 2 | group 3 | group 4 |
| 4 weeks | 25.88±6.03 | 29.63±14.39 | 36.13±9.71 | 40.38±8.77 | 45.25±4.87 |
| 8 weeks | 44.00±5.94 | 45.63±13.07 | 65.88±8.88* | 70.13±7.65* | 77.88±4.07* |

*The groups has statistically significant difference with Control and Experimental group 1 with ($p < 0.05$).

Control: No graft
Experimental group 1: Auto tooth bone material treated with 2% $H_2SO_4$
Experimental group 2: Auto tooth bone material treated with 2% HCL
Experimental group 3: Auto tooth bone material treated with 2% $HNO_3$
Experimental group 4: Auto tooth bone material treated with 2% EDTA

Table 3. Bone to implant contact (BIC) at 4 and 8 weeks after implant placement(Mean ± SD)

| Time period | Control | Experimetal | | | |
|---|---|---|---|---|---|
| | | group 1 | group 2 | group 3 | group 4 |
| 4 weeks | 38.00±5.80 | 31.50±18.23 | 36.25±10.69 | 37.13±7.40 | 46.25±3.80 |
| 8 weeks | 55.63±7.00 | 56.75±15.34 | 67.00±11.45 | 69.25±10.35 | 80.00±2.89* |

*The group has statistically significant difference with Control and Experimental group 1 with ($p < 0.05$).

Control: No graft
Experimental group 1: Auto tooth bone material treated with 2% $H_2SO_4$
Experimental group 2: Auto tooth bone material treated with 2% HCL
Experimental group 3: Auto tooth bone material treated with 2% $HNO_3$
Experimental group 4: Auto tooth bone material treated with 2% EDTA

# Ⅵ. 고 찰

구강 내 골 결손부에 대한 수복은 임플란트의 시행과 관련되어 다양한 연구 진행 되었으며 와 관련된 재료들의 발전 계속 되어왔다. 수술 전후로 적용되는 골 도재생술시 용되는 다양한 골대체재 중 골을 제외한 동종골, 종골, 합성골은 그 종류 다양하게 제작되어 시판되고 있다. 재료들은 추 적인 면역반응 및 감염의 문제 있을 능성 제기되어 꾸준히 연구 진행되어왔다. 러한 식재들 외에도 추 적으로 발치된 신의 치아를 용한 치아를 탈회를 포함한 공처리하여 골 식재로 사용하는 방법 소개되어 2008년부터 임상에서 용되고 있다. (10-18)

치아 골 식재는 현재 다양한 주제로 임상연구 및 동물실험 진행되어 왔고 다른 골 대체제들과 비교하였을 때 어느 정도 사한 결과를 보여주어 왔다. (3-5) 또한 임상적 안정성에 대한 부분도 언급되었는데 는 수술 후 빠른 골치 와 창상의 열 개 관찰되어도 감염 등에 대한 저항성 커서 효과적인 2차치 에 관한 것 었다. (19) 러한 치아는 제작 방법에 따라 분말형, 블록형 등으로 제작 능하여 다양한 골 결손부에 적용할 수 있는 장점도 지고 있다. 기본적으로 골 외의 합성골, 종골 등은 골형성의 과정에서 골전도만 있다고 평 되었다. Yeo 등은 치아 회분말을 용하여 골 형성 능력을 평 하였지만 골 도는 없다고 평 했다. 하지만 Kim 등의 연구에 따르면 치아 식재 골전도 뿐만 아니라 골 도의 능력을 보인다고 보고하여 골과 비슷한 골형성능을 질 수 있는지의 여부도 논의되고 있다.(5, 6)

본 논문은 치아의 임상적 효용성에 대한 정확한 파악을 위해 치아 획득 후 처리과정중 하나인 산처리 과정에서 산의 종류를 달리한 탈회를 통해서 치아의 골형성 능력을 평 하고 하였다. 산처리는 동종골의 경우에 있어서 무기질의 성분을 제거하고 골형성단백 활성화를 촉진 시킬 경우 용되며 교원질과 비교원성 단백질만 남겨두고 무기질을 제거한다. 만약 탈회를 시행하지 않는 경우는 냉동건조를 실시하여 멸균을 시행한 후 식재로 사용하게 된다.(8)

러한 무기질의 탈회는 골 재생되는 과정에서 버팀목을 하는 무기질 제거되기 때문에 강도는 약하지만 흡수되는 시간을 절약할 수 있고 탈회하지 않는 경우

에는 초기강도는 강하지만 골재생과정 길어질 수 있다. 탈회와 비탈회의 장점을 조합하기 위하여 탈회를 조절하는 부분적 탈회라는 개념 소개되는데 피질골의 표면에서 1mm 하의 두께로 탈회시키는 표면탈회는 전반적인 강도는 비탈회 동종골에 비해 크게 낮아지지 않으면서 골 도 능력을 향상시키는 장점을 보인다고 설명하였다.(9)

와 같 동종골의 경우 탈회의 정도나 방법에 따라서 골 식재의 골형성 능력 다르다는 것을 확인하는 연구들 있었고 인간의 골과 무기질, 기질 성분 사하고 골형성단백 있다고 알려진 치아 골 식재에 있어서도 동일하게 적용 능하다고 판단 되었다.

본 연구는 러한 내용을 근거로 탈회 정도를 조절하기 위해 동일한 농도의 황산, 질산, 염산, EDTA를 사용하여 실험을 진행하였다. 실제의 결과는 8주군에서 질산군, 염산군, EDTA군 황산군과 대조군과의 의한 차 를 보였다.(P<0.05) 산처리의 정도를 달리함으로 생기는 결과의 변화는 골 결손부에 골 형성되는 시간 단축되는 것으로 판단되어 4주군에 의한 차 나타날 것으로 예상되었으나 오히려 큰 차 를 나타내지 않았고 더 시간 지난 후에 의성 나타났다. 것은 동종골의 산처리 과정에서 얻을 수 있었던 정보와 다른 결과였는데 는 4주라는 시간 의한 변화를 보 기에 짧은 시간 아니었나 생각된다. 골과 임플란트간의 접촉에 대한 평 는 8주군에서 EDTA 실험군 황산 실험군, 대조군과 의적인 차 를 보였다. 실험 계획상에서는 강산군 갖는 빠른 골형성으로서의 의적인 차 는 기대했지만 신생골 형성률과 마찬 지로 4주군에서의 기대한 의성은 않았다. 번 연구에서 실험군중 황산 실험군만 의한 차 를 보 지 않았고 비록 실험군간의 의성은 없었지만 EDTA 실험군 장 높은 골형성 정도를 보였다. 기존 연구에서는 산의 종류에 따른 무기질의 탈회정도에 대한 료 없어 각 산에 대한 탈회 효율을 평 하기는 어려웠다. 후에 산처리 정도의 조절을 보다 정밀하게 평 하기 위해서 산의 종류외에 농도를 조절함으로서 향후 연 은 실험 용 하도록 계획을 세우는 것 리할 것 라 사료되고 또 전반적인 골 형성 정도를 봤을 때 대퇴골의 해면골에 의해 전반적으로 골형성 촉진 되었으리라 사료된다. 그러나 번 연구는 치아 체 갖는 골형성 능력 아니라 실험군들 간의 차 를 보기위해 계획한 연구임으로 향후 다른 설계시 의할 필요 있으리라 생각된다.

# V. 결 론

본 연구에서는 치아 분말 제작시 산처리를 달리하여 제작한 후, 임플란트 주위 골결손부에 식하여 식재의 골형성율을 분석하고, 골형성능 높은 치아 산처리 방법을 규명하고 하였다. 대조군과 실험 1, 2, 3, 4군의 조직형태계측학적 결과는 다음과 같다.

1. 임플란트 식립 4주 후, NBFR은 모든 실험군 대조군에 비해 높게 나타났다. 특히, 실험 4군 대조군에 비해 큰 차 로 높게 나타 났지만, 통계학적으로 의성은 없었다($p>0.05$).
3. 임플란트 식립 8주 후, NBFR은 대조군 및 실험군 모두에서 4주와 비교했을 때 높게 나타났으며, 실험 2, 3, 4군 대조군, 실험 1군과 통계학적으로 의성 있는 차 를 보였다.($p<0.05$).
4. 임플란트 식립 4주 후, BIC는 실험 4군만 대조군에 비해 높게 나타났다. 그러나 대조군, 실험군 간에 통계학적으로 의성 있는 차 는 없었다($p>0.05$).
5. 임플란트 식립 8주 후, BIC는 대조군 및 실험군 모두에서 4주군에 비해 높게 나타났으며, 모든 실험군 대조군보다 높게 나타났다. 실험 4군 대조군과 실험 1군과 비교했을 때 통계학적으로 의성 있는 차 를 보였고 다른 실험군들 간에는 통계학적으로 의성 있는 차 는 없었다($p<0.05$).

위의 결과를 토대로 얻어진 결론은 성견의 대퇴골에 형성된 임플란트 주위 골결손부에에 있어 치아 식재의 산처리 방법에 따른 골 형성율은 염산, 질산, EDTA의 경우 8주후에는 대조군과 실험 1군과 비교했을 때 의한 차 를 보였으며 임플란트와 골간의 결합에 있어서는 2% EDTA 대조군과 실험 1군과 비교했을 때 의한 차 를 보였다.

# 참 고 문 헌


1. Jang HS, Kim SG, Moon SY, Oh JS, Park JJ, Jeong MA, Yang SJ, Jung JW, Kim SJ. Guided bone regeneration using a putty-type demineralized bone matrix: case report. J Korean Assoc Maxillofac Plast Reconstr Surg.2011 sep;33(5):420-424. Korean.
2. Kim YK, Kim SG, Kim KW, Um IW: Extraction socket preservation and reconstruction using autogenous tooth bone graft: case report. J Korean Assoc Maxillofac Plast Reconstr Surg. 2011;33(3).264-226
3. Lee JH, Kim SG, Moon SY, Oh JS, Kim YK: Clinical Effectiveness of Bone Grafting Material Using Autogenous Tooth: Preliminary Report. J Korean Assoc Maxillofac Plast Reconstr Surg. 2011 Mar;33(2):144-148. Korean.
4. Kim YK, Kim SG, Kim KW, Um IW: Extraction Socket Preservation and Reconstruction Using Autogenous Tooth Bone Graft: Case Report. J Korean Assoc Maxillofac Plast Reconstr Surg. 2011 May;33(3):264-269. Korean.
5. Yeo HH, Kim YK, Jung JH, Kim HJ, Lim SC, Sul IT, Lee SH: An experimental study on the healing process of toothash , plaster of Paris and autogenous bone composite grafting in dogs. J Korean Assoc Maxillofac Plast Reconstr Surg. 2000 ;22(1):1-14. Korean.
6. Kim YK, Kim SG, Byeon JH et al. Developmental of novel bone grafting material using autogenous teeth. Oral Surg Oral Med Oral Pathol Oral radiol Endod. 2010 ;109:496-503.
7. Lee EY, Kim KW, Um IW: Review Of Methods For Processing

Allografts For Alveolar Bone Reconstruction. J Korean Assoc Maxillofac Plast Reconstr Surg. 2007 Jul;29(4):366-371. Korean.

8. Manrique A. Boyce T, Knaack D: Mechanical and osteoinductive characterization of source demineralized human bone allograft. 26th annual Meeting American Association of Tissue Banks. 2002, P.65
9. Kim YK, Kim SG, Byeon JH, Lee HJ, Um IU, Lim SC, Kim SY: Development of a novel bone grafting material using autogenous teeth. Oral Surg Oral Med Oral Pathol Oral Radiol Endod. 2010 Apr;109(4):496-503. Epub 2010 Jan 8.
10. Kim SG, Yeo HH, Kim YK: Grafting of large defects of the jaws with a particulate dentin-plaster of paris combination. Oral Surg Oral Med Oral Pathol Oral Radiol Endod. 1999 Jul;88(1):22-5.
11. Su-Gwan K, Hak-Kyun K, Sung-Chul L: Combined implantation of particulate dentine, plaster of Paris, and a bone xenograft (Bio-Oss) for bone regeneration in rats. J Craniomaxillofac Surg. 2001 Oct;29(5):282-8.
12. Kim SG, Chung CH, Kim YK, Park JC, Lim SC: Use of particulate dentin-plaster of Paris combination with/without platelet-rich plasma in the treatment of bone defects around implants. nt J Oral Maxillofac Implants. 2002 Jan-Feb;17(1):86-94.
13. Kim SY, Kim SG, Lim SC, Bae CS: Effects on bone formation in ovariectomized rats after implantation of tooth ash and plaster of Paris mixture. J Oral Maxillofac Surg. 2004 Jul; 62(7):852-7.
14. Choi DK, Kim SG, Lim SC: The effect of particulate dentin-plaster of Paris combination with/without fibrin glue in the treatment of bone defects around implants. Hosp Dent(Tokyo)

2007;19:121-6
15. Park SS, Kim SG, Lim SC, Ong JL: Osteogenic activity of the mixture of chitosan and particulate dentin. J Biomed Mater Res A. 2008 Dec 1;87(3):618-23.
16. Kim SG: Bone grafting using particulate dentin. Key Eng Mater 2007;342-343:29-32.
17. Ku HR, Jang HS, Kim SG et al. Guided tissue regeneration of the mixture of hyman tooth-ash and plaster of Paris in dogs. Key Eng Mater 2007;330-332:1327-30
18. Hwang YJ, Kim SG, Yoon JH, Lim SC. Effect of the bone regeneration of the mixture of human, bovine, pig, rabbit, or dog tooth-ash and the plaster of Paris in rats. J Korean Assoc Maxillofac Plast Reconstr Surg 2004;26:155-61
19. Lee JY, Kim YK: Retrospective cohort study of autogenous tooth bone graft. Oral Biology Reaserch 2012,36(1),39-43

# 사진 부도 설명

Fig 1. Photomicrograph of 4 weeks control group (x12.5, x40) Histopathologic findings show limited good bone-implant contact (BIC) around the implant (asterisks) in the upper part (a). Photomicrograph b is a higher magnification of the upper half of the right side of the figure a. Arrows indicate new bone forming area. Villanueva osteochrome stain

Fig 2. Photomicrograph of 4 weeks Experimental group 1 (x12.5, x40) Histopathologic findings show relatively good bone-implant contact (BIC) around the implant (asterisks) in the lower part (a). Photomicrograph b is a higher magnification of the upper half of the left side of the figure a and shows poor BIC around the implant. Villanueva osteochrome stain

Fig 3. Photomicrograph of 4 weeks Experimental group 2 (x12.5, x40) Histopathologic findings show relatively good bone-implant contact (BIC) around the implant (asterisks) in the lower part (a). Photomicrograph b is a higher magnification of the upper one third of the right side of the figure a and shows poor BIC around the implant. Villanueva osteochrome stain

Fig 4. Photomicrograph of 4 weeks Experimental group 3 (x12.5, x40) Histopathologic findings show limited good bone-implant contact (BIC) around the implant (asterisks) in the upper part (a). Photomicrograph b is a higher magnification of the upper half of the left side of the figure a. Arrows indicate new bone forming area. Villanueva osteochrome stain

Fig 5. Photomicrograph of 4 weeks Experimental group 4 (x12.5, x40) Histopathologic findings show limited bone-implant contact (BIC) around the implant (asterisks) in the upper part (a). Photomicrograph b is a higher magnification of the upper one third of the right side of the figure a. Arrows indicate new bone forming area. Villanueva osteochrome stain

Fig 6. Photomicrograph of 8 weeks control group (x12.5, x40) Histopathologic findings show relatively good bone-implant contact (BIC) around the implant (asterisks) (a). Photomicrograph b is a higher magnification of the upper one third of the right side of the figure a. Arrows indicate new bone forming area. Villanueva osteochrome stain

Fig 7. Photomicrograph of 8 weeks Experimental group 1 (x12.5, x40) Histopathologic findings show relatively good bone-implant contact (BIC) around the implant (asterisks) in the upper part (a). Photomicrograph b is a higher magnification of the upper half of the right side of the figure a. Arrows indicate new bone forming area. Villanueva osteochrome stain

Fig 8. Photomicrograph of 8 weeks Experimental group 2 (x12.5, x40) Histopathologic findings show relatively good bone-implant contact (BIC) around the implant (asterisks) in the upper part (a). Photomicrograph b is a higher magnification of the upper one third of the right side of the figure a. Arrows indicate new bone forming area. Villanueva osteochrome stain

Fig 9. Photomicrograph of 8 weeks Experimental group 3 (x12.5, x40)

Histopathologic findings show limited good bone-implant contact (BIC) around the implant (asterisks) in the upper part (a). Photomicrograph b is a higher magnification of the upper half of the left side of the figure a. Arrows indicate new bone forming area. Villanueva osteochrome stain

Fig10. Photomicrograph of 8 weeks Experimental group 4 (x12.5, x40) Histopathologic findings show relatively good bone-implant contact (BIC) around the implant (asterisks) (a). Photomicrograph b is a higher magnification of the upper half of the left side of the figure a. Arrows indicate new bone forming area. Villanueva osteochrome stain

# 사 진 부 도

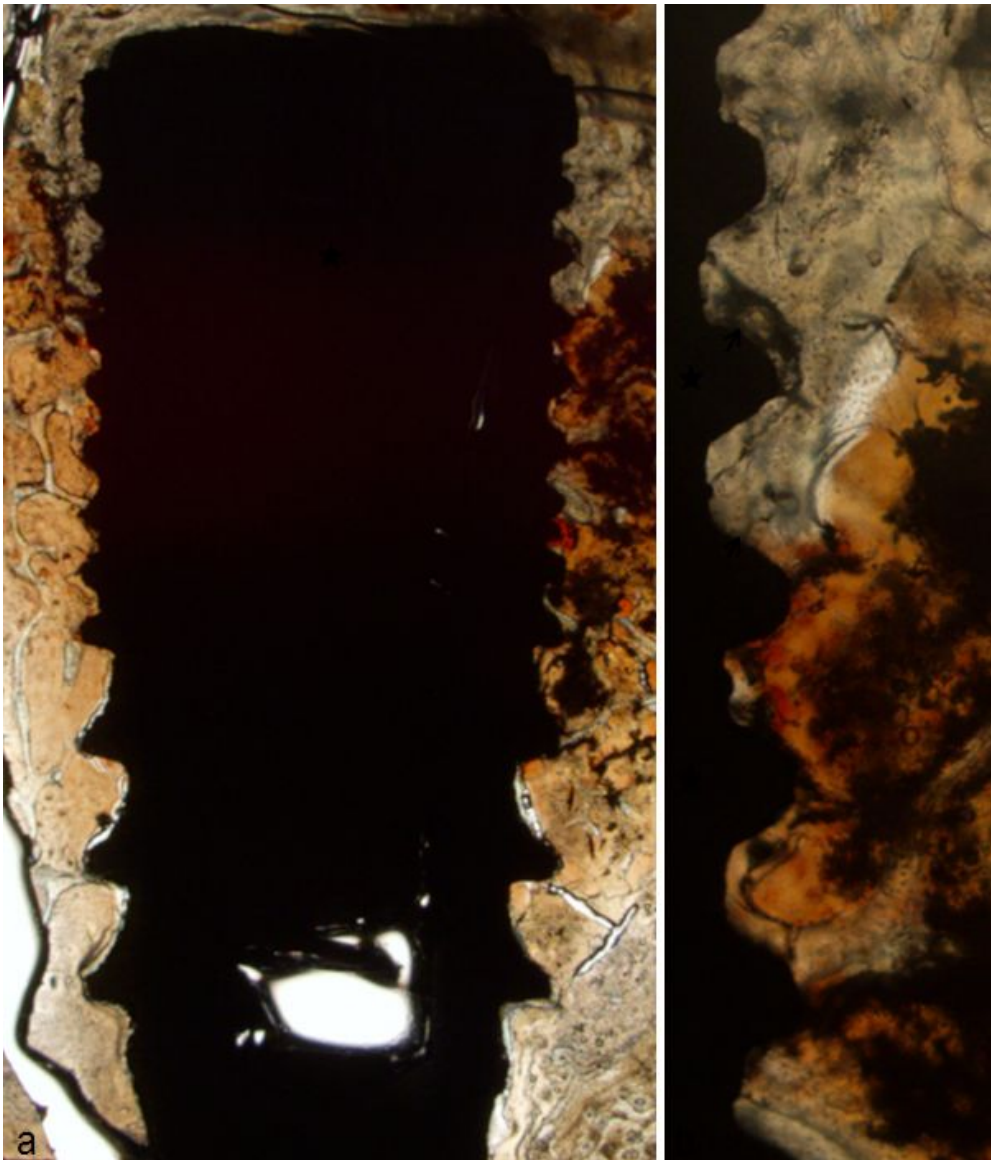


Fig 1. Photomicrograph of 4 weeks control group

Fig 2. Photomicrograph of 4 weeks Experimental group 1

Fig 3. Photomicrograph of 4 weeks Experimental group 2

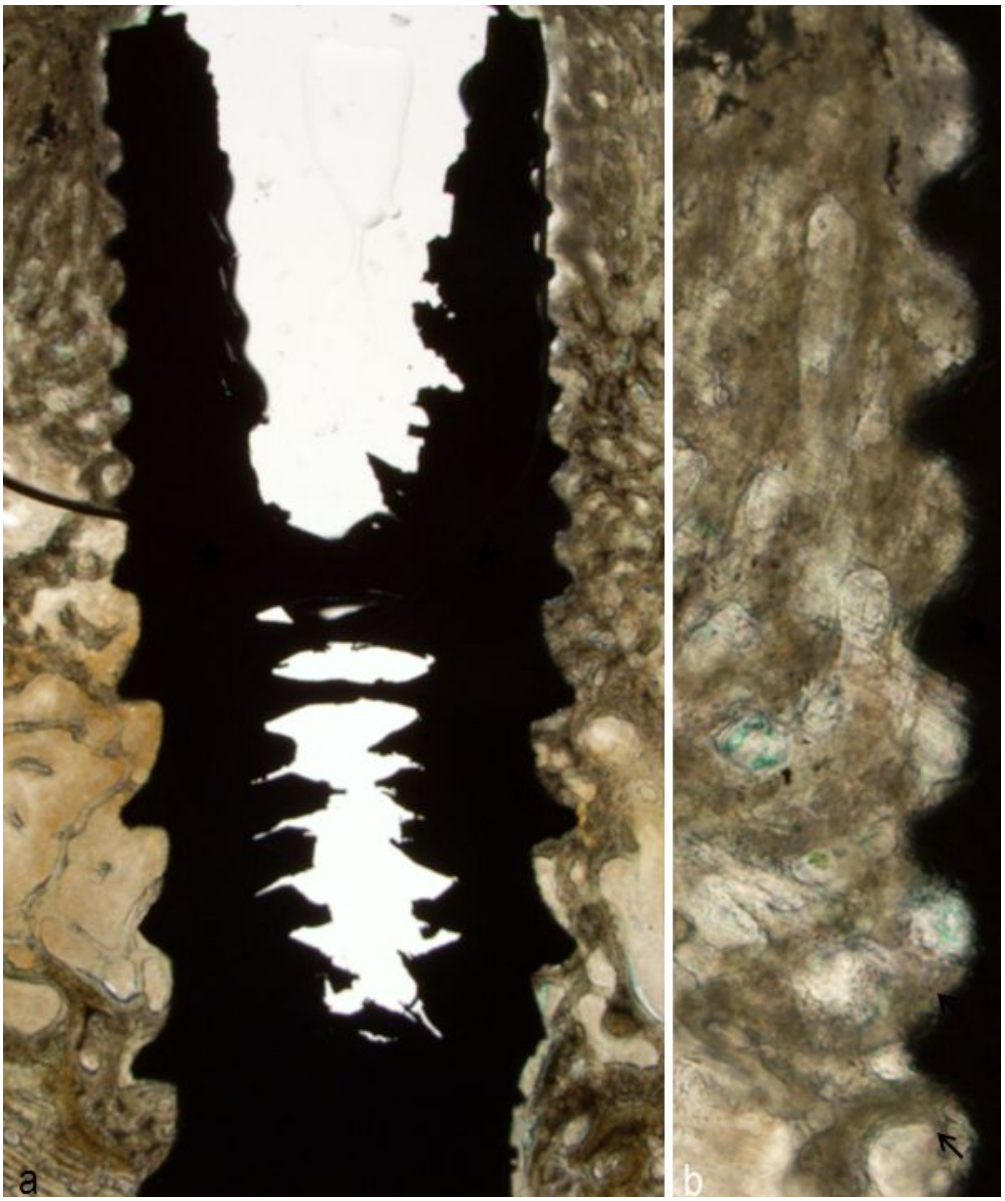

Fig 4. Photomicrograph of 4 weeks Experimental group 3

Fig 5. Photomicrograph of 4 weeks Experimental group 4



Fig 6. Photomicrograph of 8 weeks control group

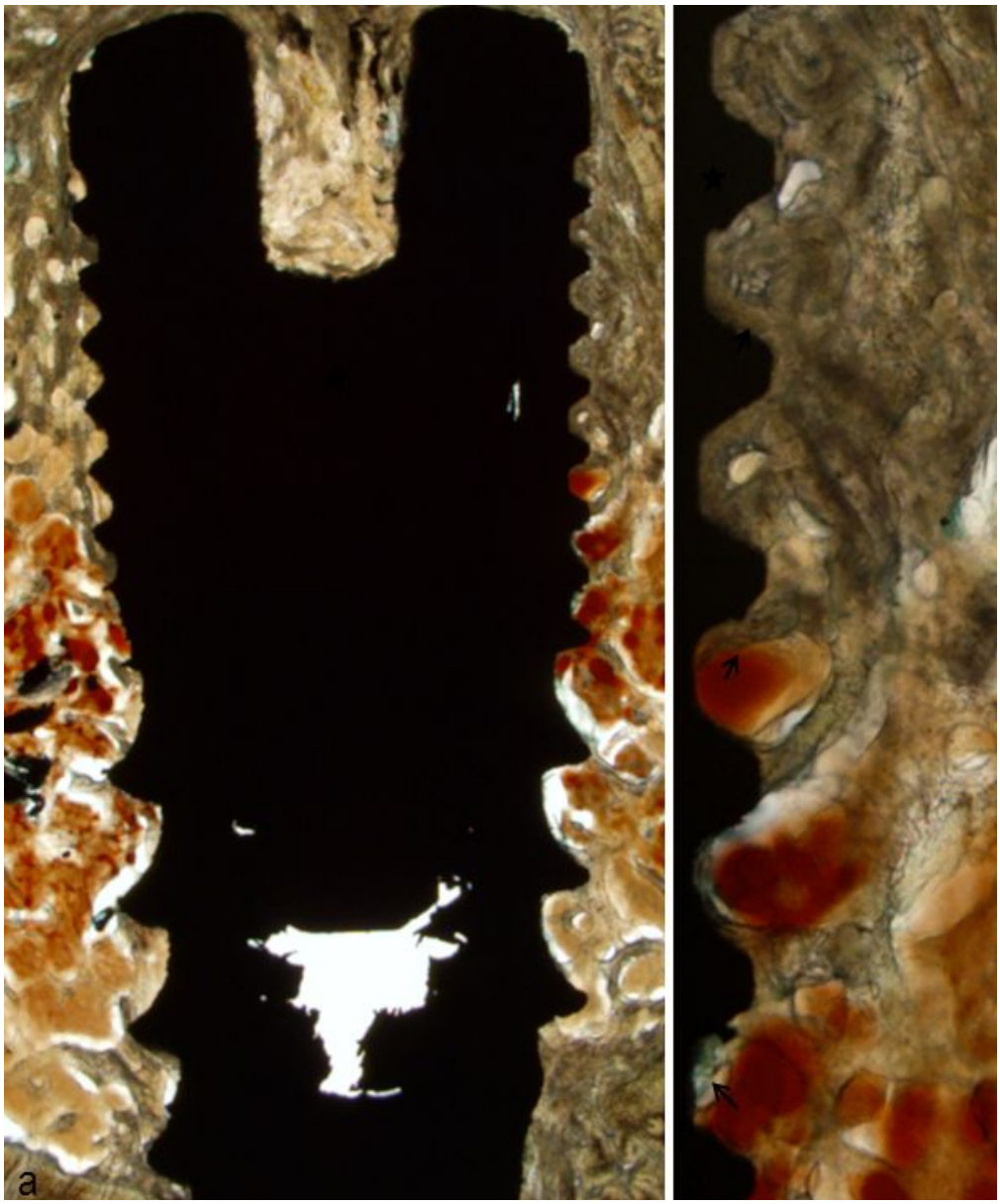


Fig 7. Photomicrograph of 8 weeks Experimental group 1

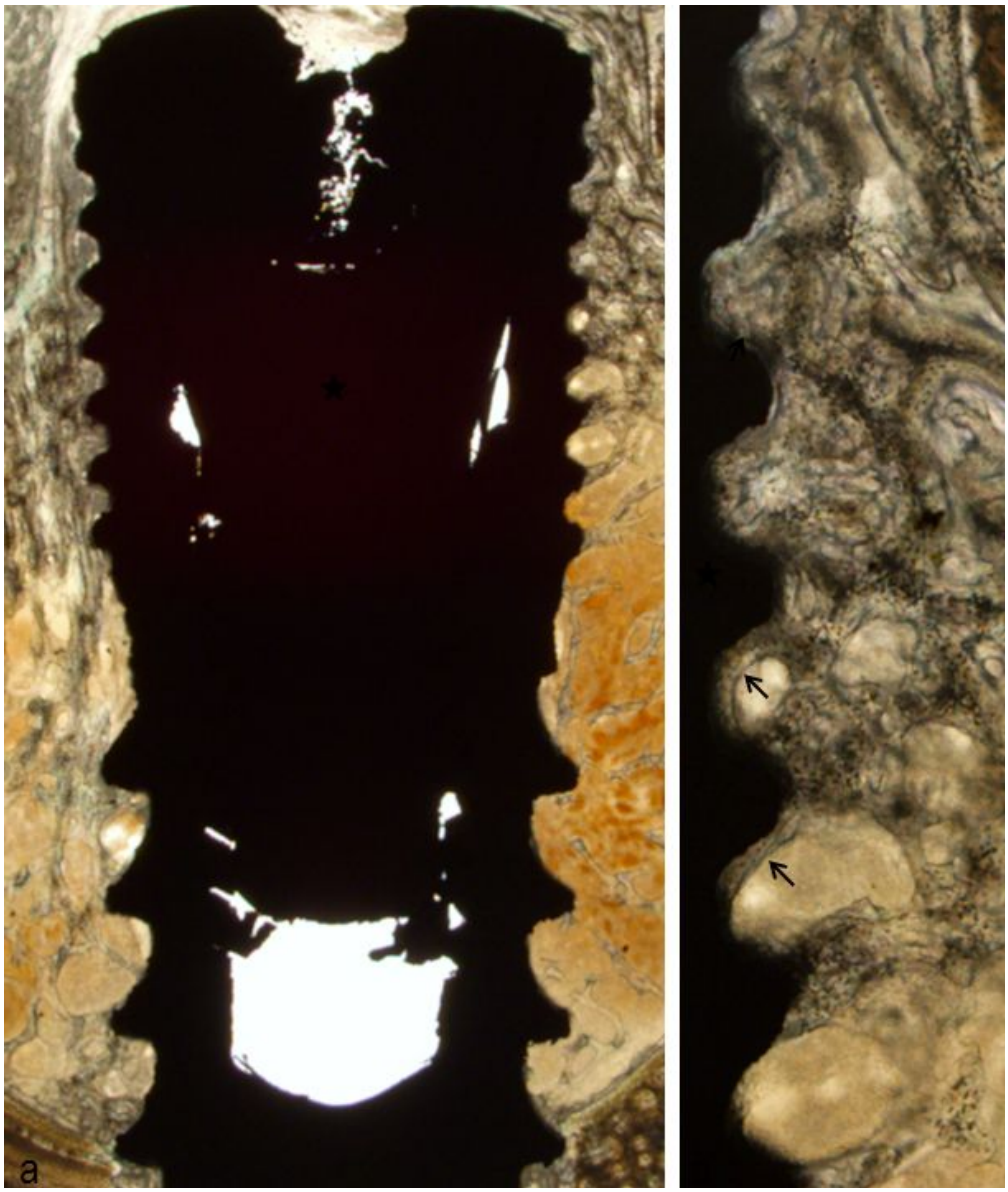


Fig 8. Photomicrograph of 8 weeks Experimental group 2

Fig 9. Photomicrograph of 8 weeks Experimental group 3

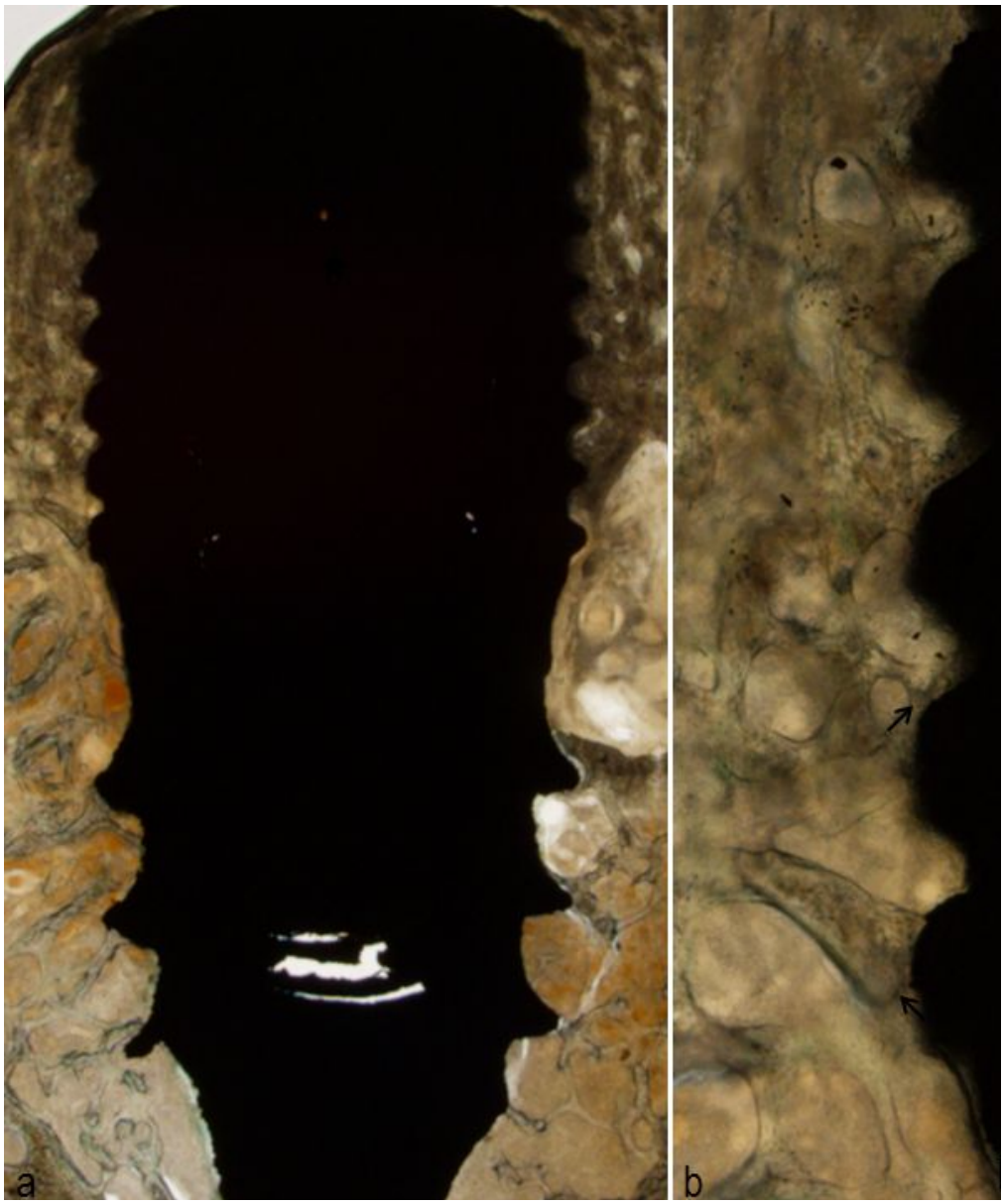


Fig 10. Photomicrograph of 8 weeks Experimental group 4