[UCI]I804:24011-200000257009

2012년 2월
석사학위논문

한국인에서 큰입천장구멍의 상대적 위치

조선대학교 대학원

치 의 학 과

이 광 용

2012년 2월 석사학위논문 한국인에서 큰입천장구멍의 상대적 위치 이 광 용

한국인에서 큰입천장구멍의 상대적 위치

The relative location of the greater palatine foramen in Korean

2012년 2월 24일

조선대학교 대학원

치 의 학 과

이 광 용

한국인에서 큰입천장구멍의 상대적 위치

지도교수 김 흥 중

이 논문을 치의학 석사학위신청 논문으로 제출함.

2011년 10월

조선대학교 대학원

치 의 학 과

이 광 용

이광용의 석사학위 논문을 인준함.

위원장 조선대학교 교 수 안 종 모 (인)

위 원 조선대학교 교 수 김 진 수 (인)

위 원 조선대학교 교 수 김 흥 중 (인)

2011년 11월 일

조선대학교 대학원

목 차

ABSTRACT ····· iv

I. 서론 ····· 1

II. 재료 및 방법 ····· 3

III. 결과 ····· 5

IV. 고찰 ····· 8

V. 결론 ····· 12

참고문헌 ····· 14

표 목 차

Table 1. The anteroposterior and mediolateral diameters of greater palatine foramen ····· 5

Table 2. The distance from the midpalatal suture and posterior border of the hard palate to greater palatine foramen ····· 6

Table 3. The location of greater palatine foramen relative to maxillary molars ····· 6

Table 4. The direction of opening of greater palatine foramen onto the palate ····· 7

Table 5. Comparsion between studies on the relation to distance of GPF-MPS and GPF-PBHP ····· 10

Table 6. Comparsion between studies on the relation to location and direction of opening of the GPF ····· 11

도 목 차

Fig. 1. The measurement points of location of the greater palatine foramen ····· 4

ABSTRACT

The relative location of the greater palatine foramen in Korean

Lee, Kwang-Young
Advisor: Prof. Kim, Heung-Joong, Ph.D.
Department of Dentistry,
Graduate School of Chosun University

The identification of the accurate anatomical location of the greater palatine foramen (GPF) where the greater palatine nerve and vessels emerge is very important to the dentists when performing local block anesthesia for dental surgery such as flap operation. The purpose of this study was to measure and assess anatomical location of GPF in Korean.

Twenty-five adult dry skulls of unknown sex were examined. The anteroposterior and mediolateral diameters of the GPF were taken. The distance from the GPF to midpalatal suture, and to the posterior border of hard palate were also measured. All measurements made by using digital Vernier caliper to nearest 0.1 mm. The location of the GPF was noted with relation to maxillary molars. And the direction of

opening of the GPF onto the palate was determined using a dental orthodontic wire. All statistical analysis was performed using SPSS 12.0.

The mean anteroposterior and mediolateral diameters of the GPF were 5.14 mm and 3.12 mm, respectively. The mean distance from the GPF to midpalatal suture was 15.62 mm, and to the posterior border of hard palate, 4.06 mm. The most common position of the foramen was founded to be opposite to third maxillary molar (73%), followed by between the second and third molars (24.3%). The direction of opening of the foramen was founded horizontally in 28 openings (58.3%) and vertically in 20 openings (41.7%).

In conclusion, these results provide the useful reference when doing surgical procedures such as a implant placement in the palatal region.

Key Words: Greater palatine foramen, Greater palatine nerve, Anesthesia

Ⅰ. 서 론

치과 진료 시 위턱부위에서 가장 보편적으로 시행하는 마취방법은 해당 치아에 인접한 잇몸 부위에 마취액을 주입하는 침윤마취이다. 그러나 치주수술이나 임플란트 식립을 위한 위턱굴 거상술과 같은 임상적 시술 시 삼차신경의 두 번째 가지인 위턱신경과 그 가지들을 마취시키는 전달 마취가 필요한 경우도 있다(Dahlberg 1969, Schwartz-Arad 등 2004). 이러한 경우 구강 내에서는 통상적으로 입천장신경과 혈관이 나오는 큰입천장구멍을 통한 경로를 가장 많이 이용한다.

큰입천장구멍의 정확한 위치를 인지하지 못한 상태에서 전달마취를 하게 되면 큰입천장구멍을 통해 나오는 큰입천장신경과 혈관에 손상을 줄 수 있으며, 또한 마취 시 바늘을 큰입천장구멍의 개구부 뒤쪽에 주입하게 되면 작은입천장신경이 마취되어 물렁입천장의 감각상실과 구토 등을 초래할 수도 있다(Wang 등 1988). 따라서 치과수술을 위한 국소마취 시행 시 큰입천장구멍의 가장 일반적인 해부학적 위치를 아는 것은 치과의사에게 매우 중요하다.

Matsuda(1927)에 의해 처음으로 큰입천장구멍의 위치에 관한 연구가 시행되었다. 기존의 연구에서 큰입천장구멍의 위치는 입천장 가쪽 모서리 근처(Williams 등 1989), 뒤 가쪽 모서리(Gardner와 Gray 1975), 셋째 큰어금니 안쪽(Moore 1980) 또는 셋째 큰어금니 부위(Romanes 1981)와 같이 대략적인 부위로 보고되어 있다. 또한, 마취와 관련한 큰입천장구멍의 위치에 관한 연구에서는 둘째 큰어금니 부위(Selden 1948), 셋째 큰어금니 또는 둘째와 셋째 큰어금니 사이(Shane 1975)와 같이 위턱 큰어금니와 관련된 위치만 보고되고 있다. 이후 치아뿐만 아니라 주위의 해부학적 구조물을 이용한 큰입천장구멍의 위치에 대한 연구가 여러 인종에서 시행되

었다.

인종에 따른 정중입천장봉합과 단단입천장의 뒤 모서리로부터의 거리를 살펴보면, 동인도인에서 큰입천장구멍은 정중봉합으로부터 15㎜, 단단입천장의 뒤 모서리에서 앞쪽으로 1.9㎜에 위치하고 있었으며(Westmoreland와 Blanton 1982), 나이지리아인에서는 정중시상면에서 15.4㎜, 뒤 모서리로부터 3.5㎜ 부위에 위치해 있었다(Ajmani 1994).

위턱 큰어금니에 대한 큰입천장구멍의 위치를 보면, 중국인에서 큰입천장구멍은 일반적으로 둘째 큰어금니와 셋째 큰어금니 사이에 위치하고 있었으며, 케냐인(부탄족)에서는 셋째 큰어금니 부위에 위치하고 있었다(Hassanali와 Mwaniki 1984, Wang 등 1988).

큰입천장구멍의 입천장으로의 개구방향은 동인도인에서는 일반적으로 수직적 방향이 많았으며, 이와 다르게 케냐인(부탄족)에서는 대부분 수평적 방향이었다(Westmoreland와 Blanton 1982, Hassanali와 Mwaniki 1984).

이와 같이 두개골을 이용한 큰입천장구멍의 위치에 관한 많은 연구가 시행되었으나 인종별로 많은 차이를 나타내고 있다. 따라서 본 연구에서는 한국인 두개골에서 큰입천장구멍의 해부학적 위치를 측정하고 평가하여 입천장부위에서의 임플란트 식립, 치주수술, 국소 전달마취와 같은 임상시술 시 유용한 자료를 제공하고자 한다.

Ⅱ. 재료 및 방법

1. 재료 및 측정

본 연구에서는 조선대학교 의학전문대학원 해부학 실습용 두개골 25개를 사용하였으며 사망 시 연령과 성별은 알 수 없었다. 각 두개골에서 큰입천장구멍의 전후, 내외 직경, 정중입천장봉합에서 큰입천장구멍 중심까지의 수평거리, 단단입천장 뒤 모서리에서 큰입천장구멍 중심까지의 수직거리를 각각 측정하였다. 모든 측정은 디지털 캘리퍼(Model no. CD-15CP, Mitutoyo Co., Japan)를 사용하여 양쪽 모두에서 0.01㎜ 수준까지 측정하였다. 큰어금니와 관련된 큰입천장구멍의 위치를 확인하기 위해 정중입천장봉합에서 큰입천장구멍 중심까지의 수평선을 가쪽으로 연장하여 이 연장선이 위턱 큰어금니와 만나는 지점을 세 부위(둘째 큰어금니, 둘째 큰어금니와 셋째 큰어금니 사이, 셋째 큰어금니 부위)로 분류하였다(Fig. 1A). 큰입천장구멍의 개구방향을 확인하기 위해 교정용 와이어를 큰입천장구멍에 넣은 후 디지털 카메라(D90; Nikon, Tokyo, Japan)를 사용하여 각 표본의 사진을 촬영하여 와이어의 방향을 관찰하였다. 이 방향은 큰입천장관의 방향과 동일하게 생각하였으며 수평적, 수직적 방향으로 분류하였다(Fig. 1B).

2. 통계 분석

측정값의 모든 통계분석은 SPSS 12.0(Chicago, Illinois, USA) 프로그램을 이용하여 one-way ANOVA를 시행하였다. 해부학 지식을 가진 네 사람이 동일한 방법에 의하여 모든 표본을 측정한 후, 계측자간의 차이와 각 계측항목의 좌우 차이를 분석하였다. 분석 결과 계측자간의 유의적 차

이가 나타나지 않아(P=0.578) 네 명의 계측자가 측정한 값의 평균을 최종 측정 자료로 사용하였다. 또한, 각 계측항목의 좌우 역시 유의적 차이를 나타내지 않아 동일한 집단으로 간주하였다. 본 연구에서는 성별, 연령간의 유의적 차이는 고려되지 않았다. 모든 측정값들은 평균과 표준편차로 나타내었으며 각 항목의 분석은 유의수준 0.05에서 이루어졌다.

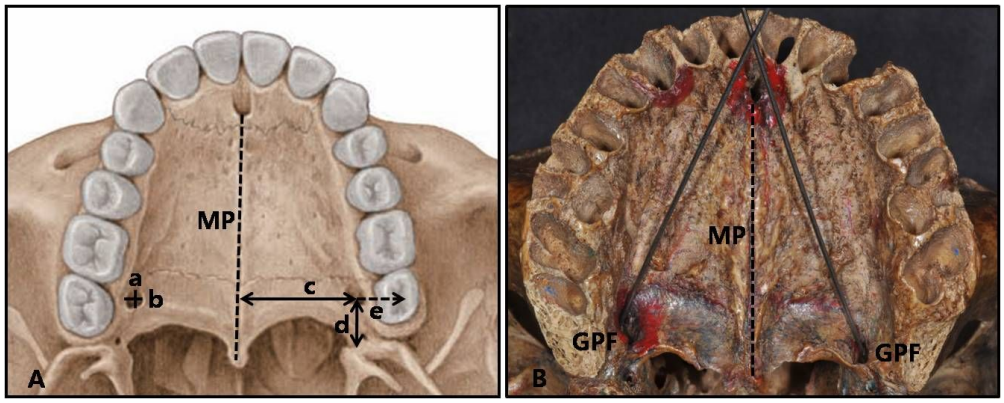

Fig 1. The measurement points of location of the greater palatine foramen. A, Illustration of the hard palate; B, Photograph of direction of the greater palatine foramen; GPF, greater palatine foramen; MP, midpalatal suture; a, anteroposterior diameter; b, mediolateral diameter; c, distance from midpalatal suture; d, distance from posterior border of hard palate; e, relation to the maxillary molars.

Ⅲ. 결 과

1. 큰입천장구멍의 전후, 내외 직경

큰입천장구멍의 전후 직경은 5.14±0.76㎜로 내외 직경 3.12±0.59㎜보다 더 컸다. 큰입천장구멍은 앞뒤로 긴 타원형의 형태를 보였다(Table 1).

Table 1. The anteroposterior and mediolateral diameters of greater palatine foramen

	Mean±SD (㎜)			
	Right (n=24)	Left (n=23)	Total (n=47)	*P*
Anteroposterior diameter	5.20±0.79	5.09±0.74	5.14±0.76	0.631
Mediolateral diameter	3.14±0.65	3.10±0.54	3.12±0.59	0.816

The significance difference was considered at $P < 0.05$.

2. 정중입천장봉합과 단단입천장의 뒤 모서리에서 큰입천장구멍까지의 거리

정중입천장봉합에서 큰입천장구멍 중심까지의 평균 수평거리는 15.62±1.72㎜였으며, 단단입천장의 뒤 모서리에서 큰입천장구멍 중심까지의 평균 수직거리는 4.06±1.03㎜였다(Table 2).

Table 2. The distance from the midpalatal suture and posterior border of the hard palate to greater palatine foramen

	Mean±SD (㎜)			
	Right(n=24)	Left (n=23)	Total (n=47)	*P*
GPF to midpalatal suture	15.53±1.81	15.71±1.66	15.62±1.72	0.191
GPF to posterior border of hard palate	3.87±1.05	4.26±0.99	4.06±1.03	0.728

The significance difference was considered at $P < 0.05$.

3. 위턱 큰어금니와 관련된 큰입천장구멍의 위치

큰입천장구멍은 셋째 큰어금니 부위에 가장 많이 위치하였으며(73.0%), 그 다음으로 둘째 큰어금니와 셋째 큰어금니 사이에 위치하였다(24.3%)(Table 3).

Table 3. The location of greater palatine foramen relative to maxillary molars

Group	Right (n=18)	Left (n=19)	Total (n=37)
Second molar	0개	1개	1개 (2.7%)
Between second and third molars	6개	3개	9개 (24.3%)
Third molar	12개	15개	27개 (73.0%)

4. 큰입천장구멍의 개구방향

큰입천장구멍의 입천장으로의 개구방향은 수평적 방향(58.3%)과 수직적 방향(41.7%)이 거의 비슷하게 나타났다(Table 4).

Table 4. The direction of opening of greater palatine foramen onto the palate

Direction of GPF	Right (n=24)	Left (n=24)	Total (n=48)
Horizontal	14개	14개	28개 (58.3%)
Vertical	10개	10개	20개 (41.7%)

Ⅳ. 고 찰

큰입천장구멍은 입천장뼈의 수평판과 위턱뼈의 입천장돌기에 의해 형성되며, 입천장관으로 연결되고, 위쪽으로는 날개입천장오목으로 계속된다. 큰입천장구멍을 통해 빠져나온 큰입천장신경은 구강의 천장부위에서 앞쪽으로 주행하면서 단단입천장의 점막과 분비샘, 그리고 어금니부위의 구개측 잇몸에 분포한다. 일반적으로 입천장부위에서 치과수술을 위한 국소마취는 큰입천장구멍을 통해 전달마취를 시행하며, 이 과정 중에 발생할 수 있는 신경과 혈관 손상으로 인한 감각상실, 출혈등과 같은 부작용을 최소화하기 위해 큰입천장구멍의 정확한 해부학적 위치를 아는 것은 중요하다.

큰입천장구멍의 형태를 보면, 대만인의 경우 전후 직경 4.9±0.9㎜, 내외 직경 2.7±0.5㎜였으며, 한국인에서는 전후 직경 4.5±0.7㎜, 내외 직경 2.2±0.4㎜로 모두 타원형의 형태를 보였다(Methathrathip 등 2005, Hwang 등 2011). 이와 마찬가지로 본 연구에서도 평균 전후 직경 5.14±0.76㎜, 평균 내외 직경 3.12±0.59㎜로 타원형의 형태를 보였다.

본 연구에서 정중입천장봉합에서 큰입천장구멍 중심까지의 평균 수평거리는 15.62±1.72㎜로 중국인 16.00±0.14㎜, 나이지리아인 15.4±0.02㎜, 이라크인 15.7±0.26㎜와 비슷하였다(Wang 등 1988, Ajmani 1994, Jaffar와 Hamadah 2003)(Table 5).

단단입천장 뒤 모서리에서 큰입천장구멍 중심까지의 평균 수직거리는 동인도인에서는 1.90±0.04㎜였으며, 대만인에서는 2.1±1.30㎜였다(Westmoreland와 Blanton 1982, Methathrathip 등 2005). 그러나 본 연구에서는 4.06±1.03㎜로 동인도인과 대만인 보다 약 2배 정도 더 길었다(Table 5).

위턱 큰어금니와 관련한 위치에서 Ajmani(1994)는 큰입천장구멍은 나이지리아인의 48.46%에서 셋째 큰어금니부위에 위치하며, 38.46%는 둘째 큰어금니와 셋째 큰어금니 사이에 위치하고 있다고 하였다. 또한, 인도인 74.6%는 셋째 큰어금니 부위에 위치하며, 24.2%는 둘째 큰어금니와 셋째 큰어금니 사이에 위치한다고 보고되었다(Saralaya와 Nayak 2007). 브라질인에서는 54.87%가 셋째 큰어금니 부위에 위치하며, 6.19%는 둘째 큰어금니와 셋째 큰어금니 사이에 위치하였다(Chrcanovic와 Custodio 2010). 본 연구에서 큰입천장구멍은 73.0%가 셋째 큰어금니 부위, 그 다음으로 24.3%는 둘째 큰어금니와 셋째 큰어금니 사이에 위치하였으며, 나머지 2.7%는 둘째 큰어금니 부위에 위치하고 있었다(Table 6). 이러한 큰입천장구멍 위치의 다양성은 위턱뼈와 입천장뼈 사이에서 일어나는 봉합의 성장 때문일 것으로 생각된다.

본 연구에서 기준점으로 사용한 정중입천장봉합, 단단입천장의 뒤 모서리 그리고 위턱 큰어금니는 모두 살아있는 사람에서 쉽게 인식할 수 있는 해부학적 구조물이다. 대체적으로 큰입천장구멍이 가장 많이 위치해 있는 셋째 큰어금니가 상실된 경우 남아있는 인접 치아와의 위치 관계를 고려하고, 만약 무치악 환자일 경우 정중입천장봉합, 단단입천장의 뒤 모서리를 기준으로 큰입천장구멍의 위치를 정확하게 추정할 수 있을 것으로 사료된다.

큰입천장구멍의 개구방향은 인도인은 대부분(91.4%)이 수평적 방향이며, 이에 반해 나이지리아인에서는 58.7%는 수평적 방향, 38.7%는 수직적 방향으로 개구한다고 보고되었다(Ajmani 1994). 중국인의 90.5%에서 수평적 방향으로 개구하며, 브라질인에서는 수직적 방향이 11.87%인데 반해 수평적 방향이 69.38%로 대부분이었다(Wang 등 1988, Chrcanovic와 Custodio 2010). 본 연구에서 한국인 두개골의 경우 큰입천장구멍의 개구방향은 수평적 방향(58.3%)과 수직적 방향(41.7%)이 비슷하게 나타났다

(Table 6). 이와 같이 인종에 따라 개구방향이 다양하게 나타나므로 큰입천장구멍을 통한 마취를 시행할 때 인종 간의 차이점을 염두에 두어야 할 것이다.

이와 같이 큰입천장구멍의 위치와 주위 해부학적 구조물로부터의 거리는 계측 대상의 인종뿐만 아니라 계측 지역 간에도 많은 차이점을 나타내고 있다. 따라서 본 연구의 결과들은 기존의 다른 여러 인종에 대한 보고와 비교하여 한국인의 입천장부위에서 임플란트 식립과 같은 임상적 시술 시 유용한 해부학적 정보를 제공하리라 사료된다.

Table 5. Comparsion between studies on the relation to distance of GPF-MP and GPF-PBHP

Study	Nationality	GFP-MP (㎜)	GPF-PBHP (㎜)
Westmoreland & Blanton, 1982	Indian	15	1.9
Hassanali & Mwaniki, 1984	Kenyan		
Wang et al., 1988	Chinese	16	4.11
Ajmani, 1994	Nigerian	15.4	3.5
Ajmani, 1994	Indian	14.7	3.7
Jaffar & Hamadah, 2003	Iraqi	15.7	4.86
Methathrathip et al., 2005	Thai	16.2	2.1
Saralaya & Nayak, 2007	Indian	14.7	4.2
Chrcanovic & Custodio, 2010	Brazilian	14	3.39
This study	**Korean**	**15.6**	**4.06**

Abbreviations; GPF, greater palatine foramen; MP, midpalatal suture; PBHP, posterior border of hard palate.

Table 6. Comparsion between studies on the relation to location and direction of opening of the GPF

Study	Location of GPF (%)			Direction of opening (%)	
	2M	2M-3M	3M	Horizontal	Vertical
Westmoreland & Blanton, 1982	9.70	33.60	50.70	18.0	82.0
Hassanali & Mwaniki, 1984	10.40	13.60	76.00	76.0	24.0
Wang et al., 1988	17.00	48.50	33.50	90.5	9.5
Ajmani, 1994	13.07	38.46	48.46	58.5	38.5
Ajmani, 1994	0.00	32.35	64.69	91.1	0.0
Jaffar & Hamadah, 2003	12.00	19.00	55.00	96.0	4.0
Methathrathip et al., 2005	7.00	14.10	71.90		
Saralaya & Nayak, 2007	0.40	24.20	74.60	87.5	12.5
Chrcanovic & Custodio, 2010	0.00	6.19	54.87	88.13	11.87
This study	**2.70**	**24.30**	**73.00**	**58.3**	**41.7**

Abbreviations; GPF, greater palatine foramen; 2M, second molar; 3M, third molar.

V. 결 론

치주수술, 임플란트 식립과 같은 입천장 부위에서의 임상 시술 시 큰입천장구멍을 통한 전달마취를 시행한다. 이때, 큰입천장구멍을 통해 나오는 큰입천장신경과 혈관의 손상 시 감각 상실 및 출혈 등을 야기 시킬 수 있으므로 큰입천장구멍의 해부학적 위치를 정확히 아는 것은 중요한 요소이다. 따라서 본 연구에서는 한국인 두개골에서 다양한 기준점을 이용하여 큰입천장구멍의 상대적인 위치를 측정, 평가하였다.

본 연구에서는 조선대학교 의학전문대학원 해부 실습용 성인 두개골 25개를 사용하였다. 디지털 캘리퍼(Model no. CD-15CP, Mitutoyo Co., Japan)를 사용하여 큰입천장구멍의 전후와 내외 직경, 정중입천장봉합에서 큰입천장구멍 중심까지의 수평거리, 단단입천장의 뒤 모서리에서 큰입천장구멍의 중심까지의 수직거리를 0.01㎜ 수준까지 각각 측정하였다. 그리고 정중입천장봉합에서 큰입천장구멍 중심까지의 수평선을 가쪽으로 연장하여 이 연장선이 위턱 큰어금니와 만나는 지점을 확인하였다. 또한 교정용 와이어를 사용하여 큰입천장구멍의 개구방향을 관찰하였다. 모든 측정값은 SPSS 12.0(Chicago, Illinois, USA) 프로그램을 이용하여 one-way ANOVA를 시행하여 다음과 같은 결과를 얻었다.

1. 큰입천장구멍의 평균 전후 직경은 5.14±0.76㎜로 평균 내외 직경 3.12±0.59㎜ 보다 더 컸으며, 큰입천장구멍은 타원형의 형태를 보였다.
2. 정중입천장봉합에서 큰입천장구멍의 중심까지의 평균 수평거리는 15.62±1.72㎜였으며, 단단입천장의 뒤 모서리에서 큰입천장구멍의 중심까지의 평균 수직거리는 4.06±1.03㎜로 나타났다.

3. 위턱 큰어금니와 관련된 큰입천장구멍의 위치는 셋째 큰어금니 부위에 73.0%, 둘째 큰어금니와 셋째 큰어금니 사이에 24.3%가 위치하고 있었다.
4. 교정용 와이어를 이용하여 확인한 큰입천장구멍의 개구방향은 수평적 방향(58.3%)과 수직적 방향(41.7%)이 거의 비슷하게 나타났다.

위의 결과들을 종합해 보면 한국인 두개골에서 큰입천장구멍은 정중입천장봉합으로부터 가쪽으로 5.14㎜, 단단입천장의 뒤 모서리에서 앞쪽으로 4.06㎜, 위턱 셋째 큰어금니 부위에 위치해 있다. 이러한 계측 결과는 입천장부위에서 치주수술과 임플란트 식립 시 큰입천장구멍의 위치에 대한 유용한 해부학적 자료를 제공해 줄 것이다.

참고문헌

Ajmani ML : Anatomical variation in position of the greater palatine foramen in the adult human skull. J Anat 184: 635-637, 1994.

Chrcanovic BR, Custodio AL : Anatomical variation in the position of the greater palatine foramen. J Oral Sci 52: 109-113, 2010.

Dahlberg WH : Incisions and suturing: some basic considerations about each in periodontal flap surgery. Dent Clin N AM 13: 149-159, 1969.

Gardner E, Gray DJ, O'Rahilly R : Anatomy. 4th ed, W. B. Saunders, Philadelphia. pp.997, 1975.

Hassanali J, Mwaniki D : Palatal analysis and osteology of the hard palate of the Kenyan African skulls. Anat Rec 209: 273-280, 1984.

Hwang SH, Seo JH, Joo YH, Kim BG, Cho JH, Kang JM : An anatomic study using three-dimensional reconstruction for pterygopalatine fossa infiltration via the greater palatine canal. Clin Anat 24: 576-582, 2011.

Jaffar AA, Hamadah HJ : An analysis of the position of the greater palatine foramen. J Basic Med Sci 3: 24-32, 2003.

Matsuda Y : Location of the dental foramina in human skulls from statistical observations. Int J Ortho Surg Radiog 13: 299-305, 1927.

Methathrathip D, Apinhasmit W, Chompoopong S, Lertsirithong A, Ariyawatkul T, Sangvichien S : Anatomy of greater palatine foramen and canal and pterygopalatine fassa on thais: considerations for maxillary nerve block. Surg Radiol Anat 27: 511-516, 2005.

Moore KL : Clinically oriented anatomy. 1st ed, Williams and Wilkins Company, Baltimore. pp.1004, 1980.

Romanes GJ : Cunningham's textbook of anatomy. 12th ed, The Oxford University Press, New York. pp.166, 1981.

Saralaya V, Nayak SR : The relative position of the greater palatine foramen in dry Indian skulls. Singapore Med J 48: 1143-1146, 2007.

Schwartz-Arad D, Dolev E, Williams W : Maxillary nerve block - a new approach using a computer-controlled anesthetic delivery system for maxillary sinus elevation procedure. A prospective study. Quintessence Int 35: 477-480, 2004.

Selden HM : Practical anesthesia for dental and oral surgery. 3rd ed, The Lea and Febiger Company, Philadelphia. pp.206, 1948.

Shane SME : Principles of sedation, local and general anesthesia in

dentistry. 1st ed, The Charles C. Thomas Company, Illinois. pp.173, 1975.

Wang TM, Kuo KJ, Shih C, Ho LL, Liu JC : Assessment of the relative locations of the greater palatine foramen in adult Chinese skulls. Acta Anat(Basel) 132: 182-186, 1988.

Westmoreland EE, Blanton PL : An analysis of the variations in position of the greater palatine foramen in the adult human skull. Anat Rec 204: 383-388, 1982.

Williams PL, Warwick R, Dyson M, Bannster H : Gray's anatomy. 37th ed, Longmans, London. pp.354, 1989.