creative commons

COMMONS DEED

저작자표시-비영리-변경금지 2.0 대한민국

이용자는 아래의 조건을 따르는 경우에 한하여 자유롭게

- 이 저작물을 복제, 배포, 전송, 전시, 공연 및 방송할 수 있습니다.

다음과 같은 조건을 따라야 합니다:

저작자표시. 귀하는 원저작자를 표시하여야 합니다.

비영리. 귀하는 이 저작물을 영리 목적으로 이용할 수 없습니다.

변경금지. 귀하는 이 저작물을 개작, 변형 또는 가공할 수 없습니다.

- 귀하는, 이 저작물의 재이용이나 배포의 경우, 이 저작물에 적용된 이용허락조건을 명확하게 나타내어야 합니다.
- 저작권자로부터 별도의 허가를 받으면 이러한 조건들은 적용되지 않습니다.

저작권법에 따른 이용자의 권리는 위의 내용에 의하여 영향을 받지 않습니다.

이것은 이용허락규약(Legal Code)을 이해하기 쉽게 요약한 것입니다.

Disclaimer

dCollection

[UCI]I804:24011-200000242118

2011년 8월

석사학위 논문

한국인의 견관절에서 상완골 골두 인공관절 치환술의 3차원 시뮬레이션

조선대학교 대학원

의 학 과

조 성 원

한국인의 견관절에서 상완골 골두 인공관절 치환술의 3차원 시뮬레이션

Three Dimensional Simulation Arthroplasty of the Humeral Head in Korean Shoulder

2011년 8월 25일

조선대학교 대학원

의 학 과

조 성 원

한국인의 견관절에서 상완골 골두 인공관절 치환술의 3차원 시뮬레이션

지도교수 문 영 래

이 논문을 의학 석사학위신청 논문으로 제출함

2011년 4월

조선대학교 대학원

의 학 과

조 성 원

조성원의 석사학위 논문을 인준함

위원장 조선대학교 교수 이 상 홍 (인)

위 원 조선대학교 교수 이 번 (인)

위 원 조선대학교 교수 문 영 래 (인)

2011년 05월

조선대학교 대학원

목 차

ABSTRACT ---------- 1

서론 ---------- 3

대상 및 방법---------- 4

결과 ---------- 6

고찰 ---------- 7

결론 ---------- 11

참고문헌---------- 12

표 목 차

Table 1. Patient data ---------- 14

도 목 차

Fig. 1. Three-dimensional model of humerus of 21 year old female illustrating the level of humeral neck cutting.--15

Fig. 2. Three-dimensional image of prosthesis before (A) and after the templating procedure (B).---------- 16

Fig. 3. Distribution data of patient's humeral head diameter and thickness. ---------- 17

ABSTRACT

Three Dimensional Simulation Arthroplasty of the Humeral Head in Korean Shoulder

Cho Sung Won

Advisor : Prof. Moon Young Lae,M.D.

Department of Medicine,

Graduate School of Chosun University

Introduction: This study was done to evaluate the accuracy of the commercially available prosthetic designs in replicating the Korean humeral head anatomy.

Methods: CT scan data of 24 Korean patients was taken and their 3D CAD models were generated. Then humeral head prosthetic design of a Bigliani-Flatow (BF) shoulder system was used to do simulation humeral arthroplasty surgery and the humeral head size having the perfect fit were found out. This data was compared with the known literature.

Results: All the Korean heads were perfectly matched by one of the sizes available. The average head size was 48.5mm and the average head thickness was 23.5mm. The results match reasonably well with the previous data available in the literature.

Conclusions: Korean humeral head anatomy can be recreated reasonably well by

the commercially available humeral head prosthetic designs and their dimensions are similar to that of the published literature.

Key Words: Shoulder, Arthroplasty, Three dimensional simulation

서 론

인공 관절 치환술의 목적은 정상적인 관절의 해부학적 구조로 다시 만들어 줌으로써 통증을 없애고 운동능력을 향상시켜 기능을 회복 시키는 것으로 양호한 결과를 위해서는 수술 전 정상인의 해부학적 구조에 대한 연구를 토대로 정확한 인공물을 삽입하는 것이 필요하다. 현재 전 세계적으로 상완 골두 치환술에 서양인의 해부학적 구조에 맞게 제작된 많은 치환물을 사용하고 있지만, 아직까지 아시아인의 해부학적 구조와 인공치환물의 적합성 여부에 대한 연구는 시행된 적이 없다.

이에 저자들은 상완 골두 치환술에 대한 삼차원 시뮬레이션을 통하여 서양인에게 맞게 디자인된 인공 치환물들이 한국인에게 얼마나 적합한지 알아보고, 이용되는 상완골 골두의 평균 크기를 찾아보고자 하였다. 대부분의 한국인에게는 작은 크기의 상완 골두가 적합할 것 이라는 가설을 세웠다.

대상 및 방법

한국인의 정상적인 상완 골두의 정량적인 데이터 값을 정립하고 효과적인 인공 견관절 치환술을 시행하기 위하여 본원에서 촬영되었던 컴퓨터 단층촬영 자료 중 정상 소견을 보이는 총 24개의 골두가 이 연구에 사용 되었고 남자 18명, 여자 6명이었다. 평균 나이는 65세(58~76세) 였고 평균 신장은 165.5cm (146~180cm) 평균 체중은 62.3kg (51~85kg)였다.

본원에서 Siemens somatom sensation 16 model CT(Siemens medical system, Erlangen, Germany)를 이용하여 환자에 대한 CT촬영을 시행하였고, DICOM (digital imaging and communications in medicine)형식의 0.75mm 간격으로 된 axial section 이미지를 MIMICS (Materialise's Interactive Medical Image Control System) 13.01 버전의 소프트웨어로 업로드 하여 견관절의 3차원 이미지를 만들었다.

다음으로 다양한 크기의 Bigliani-Flatow (BF) shoulder system (Zimmer, Warsaw, IN,USA) 인공 치환물에 대하여 CT 촬영하여 같은 방법으로 3차원 이미지를 만들었고, Autodesk 3ds MAX 2011 (Autodesk Inc., San Rafael, CA) 프로그램을 이용하여 견관절 상완 골두의 3차원 이미지와 다양한 종류의 인공치환물의 3차원 이미지를 중첩시키는 작업과 수술 시뮬레이션을 시행하였으며, 이를 통하여 환자 각각의 상완 골두에 가장 완벽히 일치되는 상완 골두 크기를 조사하였다.

수술 시뮬레이션은 먼저 Autodesk 3ds MAX 2011(Autodesk Inc., San Rafael, CA) 프로그램으로 환자의 상완 골두의 3차원 이미지를 업로드 하였고, 상완골과 관절면

경계부근에서 함몰 된 것처럼 보이는 해부학적 경부(anatomical neck)에서 42도 각도로 경부를 절단하였고(Fig. 1), 스템(stem)을 경부 절단면 부위까지 골수강내로 삽입하였는데 스템(stem)이 삽입되는 동안 20~35도의 적절한 후경(retroversion)을 유지하기 위하여 인공치환물의 외측 둥근 테두리는 이두박근 와(bicipital groove)에 후방으로 10mm 정도 거리가 유지되게 하였다. 다음으로 다양한 크기의 골두 인공 치환물을 스템(stem)에 연결한 뒤 환자의 골두와 겹쳐지는 것을 보고 적합한 골두 치환물의 직경 및 두께를 확인하였다(Fig. 2). 모든 시뮬레이션은 같은 검사자에 의해 시행되었고, 환자의 기저 질환 이나 과거력을 모르는 이중 맹검법을 사용하였다.

결과를 얻은 후 골두 크기의 평균과 남여 간의 차이점을 분석하였고, 통계학적 분석은 SPSS 17.0을 이용하여 시행하였다.

결 과

24명의 상완 골두 모두 Bigliani-Flatow (BF) shoulder system (Zimmer, Warsaw, IN, USA) 을 이용하여 만들어진 인공치환물의 크기와 완벽히 일치되었고 사용된 인공 골두 치환물의 평균 직경은 48.5㎜, 평균 두께는 23.5㎜ 였다(Table 1). 본 연구에서 가장 많이 사용된 골두 치환물의 크기는 직경 46㎜ 두께 21㎜로 직경은 46㎜ 골두가 가장 많았으며 14예에서 사용 되었다. 52㎜ 직경은 나머지 10예에서 사용되었고, 우리의 기대와는 달리 40㎜ 직경은 사용되지 않았다(Fig. 3).

가장 흔하게 사용 된 골두 두께는 21㎜로 총 9예에서 사용되었고, 나머지의 경우 18㎜와 27㎜ 사이에서 균일하게 분포하는 모습을 보였고 가장 큰 두께 30㎜는 사용되지 않았다.

두 성별에 따른 결과를 비교한 경우 남성의 경우는 골두 평균 직경이 49.33㎜, 평균 두께는 24.5㎜ 였고, 여성의 경우 모든 환자에게서 46㎜ 골두 직경이 사용되었고, 평균 두께는 20㎜ 였다. 27㎜ 두께의 경우는 남성 환자들에게서만 사용되었고, 18㎜ 두께의 경우는 여성 환자에게서만 사용되었다.

고 찰

견관절 인공관절 전 치환술은 좋은 기능적 결과를 얻기 위해 견관절의 정확한 해부학적 복원이 요구되는 복잡한 수술 이며, 견관절의 정상 해부학 및 역학의 복원과 회전근의 손상 및 주위 조직과의 충돌 방지를 위해서는 적절한 크기의 상완 골두 치환물을 정확하게 위치시키는 것이 중요하다.[1-3] 특히 본 연구에서 언급한 골두 크기의 경우 정상 보다 두께가 5mm 커짐에 따라 관절운동 범위가 20~30도 정도 줄어들고 사상전이(oblique translation)가 발생하며, 5mm 작아지는 경우도 관절운동에 필요한 표면궁(surface arch)의 감소로 20~30도 정도의 운동감소가 나타난다. 또한 정상 크기보다 작은 상완골두 치환물은 관절와 구조물에 점 부하(point loading)을 유발하고 정상적인 관절와 상완 전이를 변형시키며, 관절 운동시 상완골 대 결절이 견봉 등의 주위 구조와 충돌할 수 있기 때문에 술 전에 철저한 수술계획 및 템플레이트가 요구된다.[4]

지금까지 대부분의 술전 계측은 단순 방사선 사진으로 이루어져 왔고, 좀 더 복잡한 예의 경우 컴퓨터 단층 촬영을 시행 하였지만, 과거의 단층 촬영은 축의 변화 및 상완골 골두의 모양 및 관절와의 각의 변화를 가져와 정확한 계측이 힘들고, 2차원적 해석만으로 3차원적인 구조물을 재해석하는 것이 부정확 하였다. 그러나 최근 컴퓨터 단층 촬영 기술의 발전으로 2차원적인 영상을 3차원적으로 재구성 하는 것이 가능해졌고 이를 통해 각 구조물의 정확한 판단이 이루어질 수 있게 되어 상완골의 해부학 및 역학에 대한 연구가 증가하고 있으며[5,6] 이는 상완 골 인공물의 크기와 디자인 생산의 기초가 되었다.[5,7] 그러나 이러한 연구들이 대부분 서양에서

시행되었고, 아시아인들을 대상으로 한 이러한 연구는 없는 상태이다.

이에 저자들은 한국인에서 3차원 이미지를 얻기 위하여 캐드(CAD) 모델링을 시행하였고, 정상 상완골 해부학을 반영하는 3차원 모델을 통하여 시뮬레이션 수술을 시행하기 위한 프로그램을 사용하였는데 이러한 시스템은 다른 분야 및 저자들에 의해 이미 사용되었고 그 정확성은 검증 되었다.[8-11)]

본 연구에서 서양의 인공 치환물이 한국인의 상완골에는 클 것이라는 저자들의 예상과는 달리 서양의 인공물 디자인과 모든 한국인의 상완골 골두는 적절하게 일치하였고, 상완 골두 치환물의 평균 직경은 48.5㎜, 평균 두께는 23.5㎜ 였다. 사용 가능했던 가장 작은 상완골 골두 직경(40㎜)의 경우는 한번도 사용되지 않았고, 가장 작은 상완골 골두 두께(18㎜)의 경우도 2예에서만 사용되었는데,이러한 결과를 기존 문헌에서 측정되었던 결과와 비교한 결과 Iannotti 등[7)]은 그들의 연구에서 상완골 골두의 평균 반지름을 23±2.5㎜, 평균 두께는 20±2㎜로 보고하였고, Robertson 등[5)]은 평균 상완골 골두 평균 반지름을 23±2㎜, 평균 두께는 19±2㎜로 보고하여 본 연구에서 사용된 골두 직경 및 두께가 오히려 더 큰 것을 확인할 수 있었다.

그러나 위 문헌의 결과들은 2차원적인 단면에서 반지름 및 두께를 측정한 것이고, 본 연구의 결과는 이미 제작 되어 있는 인공 삽입 물을 각각 매치 시켜 가장 적합한 크기를 선정한 것으로, 직경 및 두께가 각각 6㎜ 와 3㎜ 차이 별로 제품 종류에 제한이 있기 때문에 평균 크기가 다소 높게 측정 된 것으로 판단 된다. 그러나 중요한 점은 가장 작은 크기의 제품들은 실질적으로 많이 사용되지 않았고, 실제 본 원에서 인공 견관절 치환술을 시행 받은 환자들의 경우 46-21㎜를 가장 많이 사용

하였다.

두 성별 사이의 결과를 비교한 결과, 남성은 여성보다 평균적으로 더 큰 골두 직경과 두께를 보였다. 사용 가능 하였던 가장 작은 골두 두께(18㎜)는 오직 여성 환자들에게서만 사용되었고, 반면 여성의 경우 가장 큰 상완골 골두 직경(52㎜)은 사용되지 않았다. 남성(평균 키와 몸무게 : 168.5㎝, 63.8㎏)과 비교해서 여성(평균 키와 몸무게 : 156.3㎝, 57.7㎏)의 경우가 인체 측정학 상 더 작다는 점으로 이러한 점을 부분적으로 설명할 수 있을 것으로 생각되며 이러한 결과는 Iannotti 등[7]의 결과와 유사하였다.

본 연구의 제한점으로 첫째, 인공 관절 치환술은 관절염이 있는 관절에 시행되는데 비해 본 연구는 정상적인 관절에 국한되어 있기 때문에 실제 수술 시 사용되는 삽입물의 크기와 차이가 있을 수 있다는 점이다. 그러나 많은 시간과 추가 비용을 들이지 않고 관절염이 있는 환자의 삼차원 영상에 쉽게 적용 시킬 수 있기 때문에 술 전 계측을 하는데 큰 도움이 될 수 있을 것으로 판단된다. 두 번째로, 컴퓨터 시뮬레이션은 단지 가장 최상의 시나리오대로 진행하는 것이고, 수술적 접근이나 기타 다른 수술적 어려움으로 인한 수술 중에 발생하는 제약에 대해 고려하지 않기 때문에 컴퓨터 실제 수술을 정확하게 반영하지 못했다는 점이다. 또한 어떠한 결론을 내리기에는 본 연구에서의 표본의 크기가 매우 작다는 점이다. 그러나 우리의 연구는 3차원적인 영상을 이용하여 술전 계측 및 수술 시뮬레이션을 시도하였다는 점에서 선구적인 연구로, 삼차원 영상에서 단순한 계측이 아닌 인공 삽입물을 실제로 삽입하여 결과를 도출하였기 때문에 보다 정확하게 삽입물의 크기를 선정할 수 있고, 인공관절 치환술 이나 골절 수술 등을 술 전에 시뮬레이션 해 봄으로써 수술

시 발생할 수 있는 오류를 감소시킬 수 있으며, 관절 와 나 상완골 간부 등으로 적용 범위를 확대하여 한국과 아시아 인을 대상으로 한 해부학적 연구를 시행할 수 있을 것이다. 그리고 더 나아가 동양인에 더 적합한 인공물의 디자인 개발에도 크게 이바지 할 수 있을 것으로 판단 된다.

결 론

본 연구에서 시행한 인공관절 치환술 시뮬레이션 결과 한국인의 상완골 골두의 직경과 두께는 외국의 이전 문헌들과 유사하다는 것을 확인하였고, 이는 현재 상용되는 Bigliani-Flatow (BF) shoulder system이 한국인에도 적절한 크기와 형태를 제공할 수 있음을 판단할 수 있었다.

참고문헌

1. Harryman DT, Sidles JA, Harris SL, Lippitt SB, Matsen FA, 3rd. The effect of articular conformity and the size of the humeral head component on laxity and motion after glenohumeral arthroplasty. A study in cadavera. J Bone Joint Surg Am. 1995;77:555-63.

2. Pearl ML. Proximal humeral anatomy in shoulder arthroplasty: Implications for prosthetic design and surgical technique. J Shoulder Elbow Surg. 2005;14:99S-104S.

3. Pearl ML, Kurutz S, Robertson DD, Yamaguchi K. Geometric analysis of selected press fit prosthetic systems for proximal humeral replacement. J Orthop Res. 2002;20:192-7.

4. Iannotti JP, Williams GR. Disorders of the shoulder: Diagnosis and managemen. In: Iannotti JP,Williams GR ed. Philadelphia: Lippincott Williams & Wilkins; 2007. 633-53.

5. Robertson DD, Yuan J, Bigliani LU, Flatow EL, Yamaguchi K. Three-dimensional analysis of the proximal part of the humerus: relevance to arthroplasty. J Bone Joint Surg Am. 2000;82-A:1594-602.

6. Scalise JJ, Codsi MJ, Bryan J, Brems JJ, Iannotti JP. The influence of three-dimensional computed tomography images of the shoulder in preoperative planning for total shoulder arthroplasty. J Bone Joint Surg Am. 2008;90:2438-

45.

7. Iannotti JP, Gabriel JP, Schneck SL, Evans BG, Misra S. The normal glenohumeral relationships. An anatomical study of one hundred and forty shoulders. J Bone Joint Surg Am. 1992;74:491-500.

8. Bryce CD, Pennypacker JL, Kulkarni N, et al. Validation of three-dimensional models of in situ scapulae. J Shoulder Elbow Surg. 2008;17:825-32.

9. Nowak DD, Bahu MJ, Gardner TR, et al. Simulation of surgical glenoid resurfacing using three-dimensional computed tomography of the arthritic glenohumeral joint: the amount of glenoid retroversion that can be corrected. J Shoulder Elbow Surg. 2009;18:680-8.

10. Doornberg J, Lindenhovius A, Kloen P, van Dijk CN, Zurakowski D, Ring D. Two and three-dimensional computed tomography for the classification and management of distal humeral fractures. Evaluation of reliability and diagnostic accuracy. J Bone Joint Surg Am. 2006;88:1795-801.

11. Harness NG, Ring D, Zurakowski D, Harris GJ, Jupiter JB. The influence of three-dimensional computed tomography reconstructions on the characterization and treatment of distal radial fractures. J Bone Joint Surg Am. 2006;88:1315-23.

Table 1. Patient data

	Age	M/F	Diameter/Height	Height	Weight
1	72	M	46-24	170	62
2	65	F	46-21	146	50
3	63	M	46-21	164	55
4	61	F	46-21	166	62
5	71	M	52-21	175	56
6	62	M	46-27	164	56
7	58	M	52-27	167	60
8	59	M	52-27	170	67
9	62	M	46-27	172	64
10	71	M	46-27	165	63
11	63	F	46-21	160	60
12	60	M	52-21	167	65
13	66	F	46-18	150	52
14	70	M	52-27	164	59
15	69	F	46-18	162	58
16	59	M	52-24	175	85
17	60	F	46-21	154	64
18	76	M	52-21	180	72
19	60	M	46-24	170	62
20	71	M	46-27	162	82
21	60	M	52-24	164	74
22	64	M	52-27	162	51
23	67	M	52-21	171	55
24	71	M	46-24	172	62
Mean	65	M:F=18:6	48.5-23.5	165.5	62.3

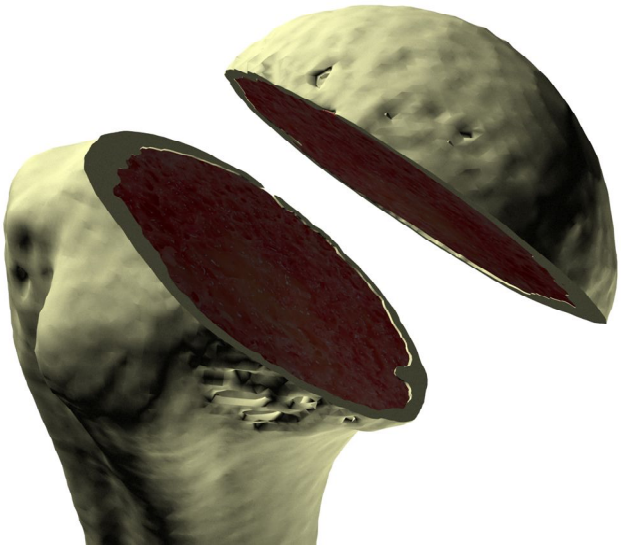

Fig. 1. Three-dimensional model of humerus of 61 year old female illustrating the level of humeral neck cutting.

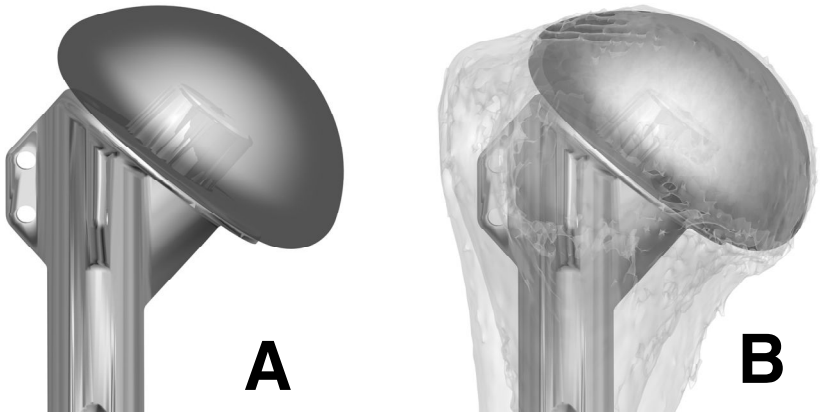

Fig. 2. Three-dimensional image of prosthesis before (A) and after the templating procedure (B).

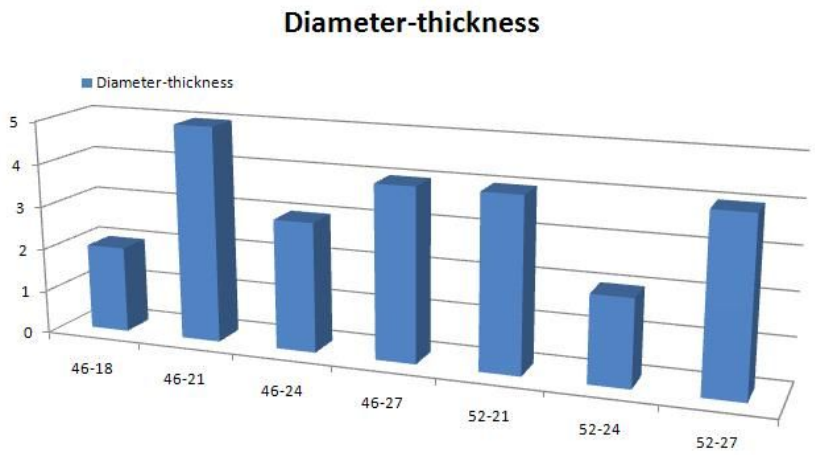

Fig. 3. Distribution data of patient's humeral head diameter and thickness.