[UCI]I804:24011-200000241919

2011년 8월
석사학위논문

단근 소구치의 근관계 형태에 따른 치근단공의 형태

조선대학교 대학원

치 의 학 과

박 민 수

2011년 8월 석사학위논문 단근 소구치의 근관계 형태에 따른 치근단공의 형태 박 민 수

단근 소구치의 근관계 형태에 따른 치근단공의 형태

The Apical Foramen Shape according to the Root Canal System of Premolars with Single Root

2011년 8월 25일

조선대학교 대학원

치 의 학 과

박 민 수

단근 소구치의 근관계 형태에 따른 치근단공의 형태

지도교수 황 호 길

이 논문을 치의학 석사학위신청 논문으로 제출함.

2011년 4월

조선대학교 대학원

치 의 학 과

박 민 수

박민수의 석사학위논문을 인준함.

위원장 조선대학교 교수 김 흥 중 인

위 원 조선대학교 교수 황 호 길 인

위 원 조선대학교 교수 민 정 범 인

2011년 5월 31일

조선대학교 대학원

목 차

영문초록 ····· iv

Ⅰ. 서 론 ····· 1

Ⅱ. 실험재료 및 방법 ····· 4

Ⅲ. 실험성적 ····· 7

Ⅳ. 총괄 및 고안 ····· 10

Ⅴ. 결 론 ····· 16

참고 문헌 ····· 18

표 목 차

Table 1. The apical root canal shape by root canal system (%) ····· 6

Table 2. Mean diameter of apical root canal (㎛) ····· 8

도 목 차

Fig. 1. Classification of root canal types on radiographs ····· 4

Fig. 2. Criteria for apical root canal shape ····· 7

Fig. 3. The shape of isthmus in type 2 and 3 root canal system
····· 8

ABSTRACT

THE APICAL FORAMEN SHAPE ACCORDING TO THE ROOT CANAL SYSTEM OF PREMOLARS WITH SINGLE ROOT

Park, Min-Soo, D.D.S.
Advisor : Prof. Hwang, Ho-Keel, D.D.S., Ph.D.
Department of Dentistry,
Graduate School of Chosun University

During root canal instrumentation, an exact determination of the apical root canal diameters is crucial for correct cleaning and shaping of a root canal. The aim of this study was to investigate the apical root canal morphology and diameters according to the root canal system of premolar. Sixty extracted premolars were assigned to three groups according to the root canal system (type 1, 2, 3) of 20 teeth each using the radiograph. The root tip was cut horizontally 1 mm from the anatomical apex and the apical cross-section was visualized using microscope (BX60MF, OLYMPUS OPTICAL Co., LTD. Japan) at 50×. Statistical analysis of the collected data was performed.

The results were as follows :

1. In apical root canal morphology at cross-sectional view, the

most common shape was round in type 1, flat in type 2, and oval in type 3.

2. In apical root canal diameters at cross-sectional view, there was a significant difference between the longest diameter and shortest diameter in all types ($p<0.05$). The longest diameter was 0.331 mm in type 1, 0.519 mm in type 2, and 0.310 mm in type 3. There was a significant difference between type 1, 3 and type 2 ($p<0.05$).

In conclusion, the morphology and diameter of apical root canal was different according to the root canal system. Therefore, the clinician has to consider the initial apical file size in view of the apical root canal shape by root canal system.

Ⅰ. 서 론

일반적으로 치근단 협착부 (apical constriction)는 근관에서 가장 직경이 작은 부위로 근관치료 시 성형, 세척 및 충전의 치근단 한계로 가장 많이 사용되는 기준점이다. Kuttler[1)]에 의하면 근관은 근관의 입구에서 치근단 협착부까지 점점 좁아지고 치근단 협착부는 치근단공(apical foramen) 안쪽으로 0.5-1 mm에 위치한다고 알려져 있다. 치근단 협착부라고 간주되는 백악-상아 경계부는 백악질이 상아질과 접촉되는 부위로 치수조직이 끝나고 치주조직이 시작되는 지점으로 근관 내 백악-상아 경계부위 위치는 다양하며 일반적으로 치근단공으로부터 1 mm 떨어져서 위치한다[2,3)]. 백악-상아 경계부에서 근관의 직경은 중절치에서 353.2, 측절치에서 292.25, 견치에서 298.16 ㎛로서 이와 같은 결과는 30번에서 35번 근관파일의 크기와 비슷하다[4)]. 1992년 Mizutani 등[5)]에 의하면 모든 상악 전치부에서 치근단 협착부의 협설 직경은 근원심 직경보다 0.05 mm 정도 크다고 보고된 바, 실제 방사선 사진 상으로는 근원심 직경만 확인할 수 있기 때문에 이러한 차이로 인해 근관치료 시 성형과 세척과정에서 문제를 일으킬 수 있다. 특히 하나의 치근을 가진 소구치는 주로 상악 제2소구치 및 하악 제1소구치로서 치근의 외형은 단순하지만 내부의 근관계가 복잡하여 근관치료가 어려운 치아이다. 해부학적 형태를 살펴보면 치근은 협설측으로는 넓은 반면, 근원심측으로는 좁고 치근 함몰을 가지고 있다. 대부분의 경우 근관의 수는 치근의 수와 일치하나 1개의 치근에 2개 이상의 근관이 있는 경우를 임상에서 가끔 볼 수 있다. 그 예로서 하악 대구치의 근심치근은 대부분이 2개의 근관을 가지고 있으며 하악 대구치의 원심치근이나 상악 대구치의 근심 협측치근도 2개의 근관을 갖는 경우가 많다. 1개의 치근에 포함된 근관의 형태는 여러 가지 변형이 많지만 Weine[6)] 에 의하면 제1형은 치수실에서 근첨까지 1개의 근관인 경우, 제2형은 치수실에서 2개의 근관으로 시작하여 근첨부위에서 합쳐져 1개의 근관이 되는 경우, 제3형은 치수실에서 근첨까지 2개의 근관인 경우, 제4형은 치수실에서 1

개의 근관으로 시작하여 근첨부위에서 갈라져 2개의 근관이 되는 경우로 분류하고 있다. 근관계의 형태 중 제 2형과 4형은 근관이 치근단에서 합쳐지거나 분리되는 형태로서 근관의 세척과 성형 및 충전을 어렵게 하여 결국 근관치료의 실패를 일으킨다. 이러한 근관계의 형태는 치수실부터 납작한 리본형의 근관을 가지며 치근단 근처까지 그 형태가 유지되어 치근단으로부터 5 mm 근처에서도 긴 난원형 리본형태를 갖는다고 한다[7]. 이를 근거로 그동안 근관치료는 주로 근관의 작업장에 주안점을 두고 술식과정을 시행하였으나 최근에는 근관의 작업장 뿐만 아니라 근첨부의 직경에 관심을 기울이게 되었다.

따라서 본 연구에서는 치과 방사선 사진을 참조하여 단근 소구치에서 근관계 형태를 분류한 후 각 근관계 형태에 따른 치근단부 근관의 모양과 크기를 평가하고자 하였다.

Ⅱ. 실험재료 및 방법

1. 실험재료

교정적 원인으로 발거된 상, 하악 소구치 중 융합형태의 치근을 가진 치아를 선별하여 치과방사선 사진을 채득하고 Weine의 근관계 형태분류 기준[6]에 따라 제1형, 2형, 3형으로 분류한 후 각각 20개씩 총 60개의 치아를 선택하였으며 제4형의 근관계 형태는 방사선 사진 상 명확히 판정하기 어려워 이 연구에서는 배제하였다 (Fig. 1).

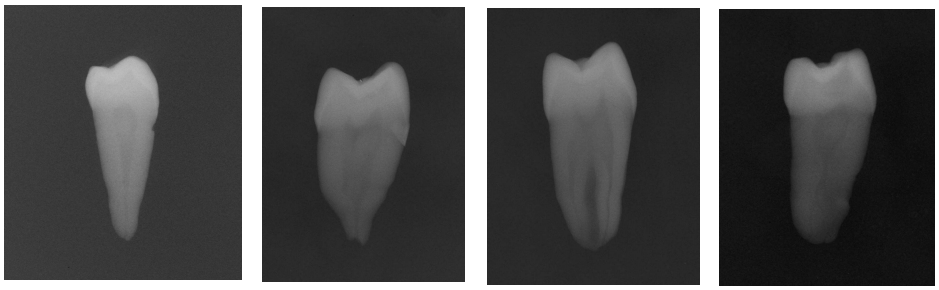

Type 1 Type 2 Type 3 Type 4

Fig. 1. Classification of root canal types on radiographs

2. 실험방법

1) 시편제작

근관계에 형태에 따라 제 1형에서 3형까지 각각 20개씩 3개의 실험군으로 분류한 다음 교정용 투명레진을 이용하여 매몰하였으며 치관부의 백악-법랑 경계부에서 근관의 입구를 확인할 수 있도록 절단하였다. 치근단부는 해부학적 근첨의 1 mm 상방을 diamond saw (Isomet, Buehler Ltd, Lake Bluff, IL, USA)로 절단하고 절단면을 연마한 다음 EDTA 제재 (PREP EDTA Gel,

Vision, Seoul, Korea)로 5분간 전처리[8] 후 물로 세척 건조하였다. 전처리된 표면에 Methylene blue를 이용하여 근첨부 절단면을 염색하였고 물로 세척 건조하였다.

2) 현미경 관찰

현미경 (BX60MF, OLYMPUS OPTICAL Co., LTD., Japan)을 이용하여 50배의 배율로 절단면의 근관 형태를 평가한 후 Photoshop CS4 (San Jose, California, USA)라는 프로그램을 이용하여 치근단공의 최장 길이와 최단 길이를 산출하였다. 근관계 형태 중 제3형은 50배의 배율로 현미경 관찰 시 두 치근단공 단면을 한꺼번에 관찰할 수 없어 따로 관찰하였으며 시편 제작 중 파절 및 석회화로 인해 치근단공을 정확하게 재현할 수 없는 2개 시편의 한 쪽 치근단부 근관은 실험 대상에서 제외하였다. 치근단부 근관의 형태 평가는 최장길이와 최단길이가 같은 경우를 원형, 최장길이가 최단길이보다 클 경우를 타원형, 최장길이가 최단길이의 2배 이상이 되는 경우를 편평형으로 구분하였다.

3) 통계처리

통계처리는 $p=0.05$ 유의수준에서 SPSS version 17.0 (SPSS Inc., Chicago, IL, USA)을 이용하였으며, 각 근관계의 형태에 따른 치근단부 근관 크기의 최장길이 및 최단길이의 비교는 Student T test를 이용하였고 실험군 간의 비교는 one way ANOVA를 시행하였으며 유의한 결과의 사후분석 방법으로는 Scheffe 검정을 수행하였다.

Ⅲ. 실험 성적

1. 치근단공의 형태

본 실험에서 각 근관계 형태에 따른 치근단부 근관의 단면 형태를 현미경 관찰을 통해 평가한 평가 기준(Fig. 2)에 따른 결과는 Table 1과 같다.



Round Oval Flat

Fig. 2. Criteria for apical root canal shape

Round shape: the two diameters were equal
Oval shape: the larger diameter exceeded the smaller by more than the radius
Flattened shape: a long-to-short canal diameter ratio greater than 2

Table 1. The apical root canal shape by root canal system (%)

	round	oval	flat	Sum
Type 1	17(85)	3(15)	0(0)	20
Type 2	3(15)	5(25)	12(60)	20
Type 3-a	7(37)	11(58)	1(5)	19
Type 3-b	8(42)	10(53)	1(5)	19
Sum	35(45)	29(37)	14(18)	78(100)

치근단부 근관의 단면 형태를 평가기준에 따라 관찰한 결과 제1형 근관계 형태에서 주형태는 원형으로 전체 20개의 시편 중 17개로 85%를 차지한 반면, 제2형 근관계 형태에서 주형태는 편평형으로 전체 20개 시편 중 12개로 60%를 차지하였으며 제3형 근관계 형태에서 주형태는 타원형으로 따로 평가한 전체 38

개의 시편 중 21개로 55%를 차지하였다. 특징적으로 제2형 근관계의 치근단부 근관의 단면 형태는 총 20개 시편 중 10개 (50%)에서 complete isthmus를, 제3형 근관계의 전체 치근단부 근관의 단면 형태에서는 총 18개의 시편중 15개 (83%)에서 두 치근단부 근관의 연결형태인 partial isthmus를 가지고 있었다 (Fig. 3).

Complete Isthmus in Type 2 Partial Isthmus in Type 3

Fig. 3. The shape of isthmus in type 2 and 3 root canal system

2. 치근단공의 크기

각 근관계 형태에 따른 치근단부 근관의 절단면 크기를 최장길이와 최단길이로 구분하여 측정 및 환산한 평균 값은 Table 2와 같다.

Table 2. Mean diameter of apical root canal (㎛)

		Number	Mean	S.D.
Type 1	Max *	20	331.11[a]	106.45
	Min	20	218.68	53.13
Type 2	Max *	20	518.95[b]	209.28
	Min	20	182.89	71.45
Type 3	Max *	38	309.57[a]	128.56
	Min	38	186.14	68.22

* $p<0.05$
Same superscript means no statistically difference
Max: Maximum/ Min: Minimum

각 근관계 형태에서 치근단부 근관의 절단면 상 최장길이와 최단길이의 차이는 제2형 근관계에서 가장 크게 나타났으며 제1형과 3형에서도 최장길이와 최단길이 간에 차이를 보여 모든 근관계 형태에서 치근단부 근관의 절단면 상 최장길이와 최단길이 간에는 통계학적으로 유의한 차이를 나타내었다 ($p<0.05$).

근관계 형태 간 치근단부 절단면의 크기를 비교 시 최장길이에서 평균의 차이가 나타났으며 Scheffe 검정을 통한 사후분석에서 제2형 근관계 형태는 제1형과 3형 근관계 형태와 통계학적으로 유의한 차이를 보였다 ($p<0.05$). 반면, 치근단부 근관의 절단면 상 최단길이이서는 근관계 형태 간 유의한 차이를 나타내지 않았다.

Ⅳ. 총괄 및 고안

일반적으로 생리학적 근단공 또는 치근단 협착부는 근관의 직경이 가장 좁은 부위로서 백악-상아 경계부에 위치한다[1,9]. 이 부위는 근관의 최종 완성부위이며 보통 해부학적 근단공은 치근의 표면에 위치하는 반면, 생리학적 근단공은 치근 표면으로부터 0.5-1 mm 떨어져서 위치하며 근관 내 기구조작 및 충전의 치근단 한계로서 가장 많이 사용되는 기준점이다[1,10]. 따라서 본 연구에서도 치근단부 근관의 단면형태 및 크기를 관찰하기 위해 실험치아의 해부학적 근첨 1 mm 상방을 절단하였다.

대부분의 경우 근관의 수는 치근의 수와 일치하나 상, 하악 소구치와 같이 치근의 형태가 협설측으로 넓고 치근 함몰을 가진 반면, 근원심측으로는 좁은 경우 한 치근에 두개 이상의 근관이 있는 경우를 임상에서 가끔 볼 수 있다. 이러한 근관계의 형태는 하악 대구치의 근심치근과 원심치근 뿐만 아니라 상악 대구치의 근심 협측치근에서도 많이 나타난다.

기존의 연구[11]에서는 치근의 수와 근관의 수가 일치하는 경우 해부학적 근단공의 위치에 따라 생리학적 근단공을 명명하였으나 Weine[6]에 의한 근관계의 형태가 두 개의 근관으로 시작하였으나 합쳐져 하나의 근단공을 가지는 2형의 형태나 하나의 근관이 갈라져 두 개의 근단공을 갖는 4형의 형태에서는 근관의 명칭과 반드시 일치한다고 볼 수가 없어 대부분 해부학적 근단공과 근관계의 관계는 분석하지 않았다. 따라서 본 연구에서는 근관계의 형태 중 제 2형과 4형은 근관이 치근단에서 합쳐지거나 분리되는 형태로서 근관의 세척과 성형 및 충전을 어렵게 하며 결국 근관치료의 실패를 일으킬 수 있다는 점을 착안하여 근관계의 형태에 따른 치근단공의 형태 및 크기를 서로 비교해 보고자 하였다. 그러나 제4형의 근관계 형태는 방사선 사진 상 명확히 판정하기 어려워 본 연구에서는 배제하였고, 비교적 판정이 쉬운 제1형, 2형, 3형으로 구분하여 근관계의 형태에 따른 치근단공의 형태를 평가하였다.

치근단공의 형태를 평가하는데 있어 일정한 기준이 요구되어 Jou 등[12]이 제안한 기준에 따라 최장 직경과 최단 직경이 같은 경우를 원형, 최장 직경이 최단 직경보다 큰 경우를 타원형, 최장 직경이 최단 직경의 두 배를 넘는 경우 편평형으로 가정하였다. 본 실험 결과 치근단공의 주형태는 제1형 근관계 형태에서는 원형이었던 반면, 제2형 근관계 형태에서는 편평형, 제3형 근관계 형태에서 타원형으로 나타났다(Fig. 2, Table 1). Martos 등[13]은 인간의 치아에서 치근단의 형태학적 분석을 통해 치근단공의 주된 형태는 원형 (52.9%) 또는 타원형 (25.2%)이었다고 보고한 바 본 실험 결과에서도 치근단공의 주된 형태는 원형 (44.9%) 또는 타원형 (37.2%)으로 나타나 유사한 결과를 보였다. 반면, Marroquin 등[14], 정 등[11]은 상, 하악 대구치에서 생리학적 치근단공의 주된 형태는 타원형 (70%)이라고 보고하여 본 연구와 상이한 결과를 보였으나 이는 원형 이외의 편평형 형태를 모두 타원형으로 간주한 평가기준의 차이에 기인한 것으로 생각된다. 또한, 근관계의 형태에 따라 제2형 근관계 형태의 경우 치수실에서부터 납작한 리본형의 근관형태를 가지며 이러한 형태는 치근단 근처까지 유지되어 치근단으로부터 5 mm 근처에서도 긴 난원형 리본형태를 갖는다는 보고와 일치하였다[7].

특징적으로 치근단 isthmus를 기구조작과 충전이 가능한 complete isthmus와 기구조작과 충전이 불가능한 partial isthmus로 구분하여 근관계의 형태에 따라 관찰한 결과 제2형 근관계의 치근단부 근관의 절단면 형태에서는 주로 complete isthmus가 많이 나타난 반면, 제3형 근관계의 치근단부 근관의 절단면 형태에서는 partial isthmus가 월등하게 많이 나타났다 (Fig. 3). 이는 치근단공의 형태가 근관계의 형태를 반영한다는 것을 뒷받침하는 결과로서 제2형 근관계의 형태가 두 근관이 치근단에서 하나로 합쳐져 하나의 근단공으로 끝나는 연결형태이기 때문인 반면, 제3형 근관계의 형태는 두 근관이 치근단까지 따로 주행하여 두 개의 근단공을 갖는 형태로서 한 치근에 두 근관이 합쳐지지 못하고 인접하여 진행하기 때문에 결국 기구조작과 충전이 불가능한 연결형태를 가지는 것으로 사료된다.

치근단공의 크기에 대한 기존의 연구[11,15]에서 각 치아에 따른 치근단공의 크

기는 상악 소구치의 210 ㎛에서 하악 대구치 원심치근의 392 ㎛까지 다양하게 보고되었으나 이 결과는 치근단공의 평균 크기를 조사한 것으로 최장 길이와 최단 길이를 함께 조사한 본 연구 결과와 비교가 곤란하였다. 따라서 본 연구에서는 Wu 등[7]의 연구와 같이 소구치 치근단부 근관의 절단면 상 최장 길이인 협설 폭경과 최단 길이인 근원심 폭경을 비교한 바 평균 협설 폭경은 0.39 mm, 평균 근원심 폭경은 0.20 mm로 유사한 결과를 나타내었다 (Table 2). 그러나 이 결과도 마찬가지로 근관계의 형태에 따른 치근단부 근관의 절단면 상 최장 및 최단 폭경의 측정치로서 단지 근관계의 형태는 고려하지 않고 상, 하악 소구치에서 하나의 근관과 두 개의 근관으로 구분하여 측정한 Wu 등[7]의 결과와는 비교하기 곤란하였다. 본 실험에서 통계처리 결과 모든 근관계 형태에서 치근단부 근관의 절단면 상 최장길이와 최단길이 간에는 통계학적으로 유의한 차이를 나타내었다 ($p<0.05$). 또한, 근관계 형태 간 비교 시 최장길이에서 평균의 차이가 나타나 Scheffe 검정을 통한 사후분석에서 제2형 근관계 형태는 제1형과 3형 근관계 형태와 통계학적으로 유의한 차이를 보인 반면, 최단길이에서는 유의한 차이를 나타내지 않았다.

이러한 연구 결과는 Grande 등[16]이 편평형 형태의 근관을 가진 소구치의 치근 및 근관의 형태를 컴퓨터촬영을 통해 분석한 결과 치근의 형태와 근관계 형태 간에는 밀접한 상관관계가 있으며 협설 폭경이 근원심 폭경보다 크다고 보고하여 본 연구의 결과와 유사하게 나타났으며 이 때 편평형 형태의 근관을 가진 소구치는 제2형 근관계의 형태를 가진 경우로 간주할 수 있다. 본 연구에서도 대부분의 소구치에서 근관계 형태에 관계없이 치근단에서 협설 폭경이 근원심 폭경보다 크다는 것을 알 수 있었으며, 특히 제2형 근관계의 형태에서는 협설 폭경이 근원심 폭경보다 월등하게 크기 때문에 제1형이나 3형 근관계 형태와는 달리 근단부의 근관형성이 더 크게 이루어져야 한다는 것을 의미한다. 비록 근관계의 형태에 관계없이 치근단공의 최단길이인 근원심 폭경은 비슷한 크기를 가지나 최장길이인 협설폭경에 있어서는 많은 차이를 보이기 때문에 근관계의 형태를 고려한 치근단부 근관형성은 매우 중요한 의미를 가진다.

긴 난원형의 근관이나 협설방향으로 길고 근원심 방향으로 좁은 근관의 경우 근관의 직경 측정 방법이 애매하기 때문에 그 크기를 정확히 측정하기 어려우며 단지 기구만으로 근관 내 모든 잔사를 제거한다는 것은 불가능하다. 따라서 근관계의 형태에 따른 불규칙한 근관계와 근관벽의 오목한 부위에 접촉하지 못하고 현재 사용되고 있는 근관치료용 기구들에 대한 고려가 필요하며 근관의 세정과 살균을 위한 더 좋은 방법이 연구되어야 한다. 뿐만 아니라 단지 기구만을 이용한 근관 확대는 치근의 치질을 약하게 하여 치근파절의 가능성을 증가시키기 때문에 치질을 약화시키지 않으며 최대한 근관 내에 미생물이나 잔사를 제거할 수 있는 기구의 폭경에 관한 추가적인 연구가 진행되어야 하리라 사료된다.

V. 결 론

단근 소구치의 근관계 형태를 치과 방사선 사진과 치근의 형태를 참조하여 각각 20개씩 제1형, 2형, 3형으로 분류한 다음 각 근관계의 형태에 따른 치근단부 근관의 절단면 형태를 현미경 하에서 서로 비교, 평가하여 다음과 같은 결론을 얻었다.

1. 근관계 형태에 따른 치근단부 근관의 절단면 모양은 제 1형에서는 원형, 제 2형에서는 편평형, 제 3형에서는 타원형이 많이 나타났다.
2. 모든 근관계의 형태에서 치근단부 근관의 절단면 상 크기는 최장 길이와 최단 길이의 평균 값 간에 유의한 차이를 보였다 ($p<0.05$). 치근단부 근관의 절단면 크기 중 최장 길이의 평균 값은 제 1형에서는 0.331, 제 2형에서는 0.519, 제 3형에서는 0.310 mm로 나타났으며 제 1형과 3형은 2형과 유의한 차이를 보였다 ($p<0.05$). 또한, 최단 길이의 평균 값은 제 1형에서는 0.219, 제 2형에서는 0.183, 제 3형에서는 0.186 mm로 나타났으며 각 근관계 형태 간에 유의한 차이가 없었다.

이상을 종합해 볼 때 단근 소구치의 근관계 형태에 따라 치근단 측 근관의 단면모양 및 크기는 서로 다르다는 것을 알 수 있었다. 따라서 임상에서 초기근관장 파일의 크기 설정 시 근관계 형태에 따라 치근단측 근관의 단면 형태 및 크기가 고려되어야 할 것으로 사료된다.

참 고 문 헌

1. Kuttler Y. Microscopic investigation of root apexes. *J Am Dent Assoc* 50(5):544-552, 1955.
2. Saad Ay, Al-yahya AS. The location of the cemento-dentinal junction in single-rooted mandibular first premolars from Egyptian and Saudi patients: a histologic study, *Int Endod J* 36(8):541-544, 2003.
3. Smulson MH, Hagen JC, Ellenz SJ. Pulpoperiapical pathology an dimmunologic considerations. In Weine FS: Endodontic Therapy, ed 5, St Louis, Mosby, 1996.
4. Ponce EH, Vilar Fernandez JAL. The cemento-dentino-canal Junction, the apical foramen, and the apical constriction: evaluation by optical microscopy, *J Endod* 29(3):214-219, 2003.
5. Mizutani T, Ohno N, Nakamura H. Anatomical study of the root apex in the maxillary anterior teeth. *J Endod* 18(7): 344-347, 1992.
6. Weine FS. Endodontic Therapy, 3rd ed, Mosby, 210-211, 1982.
7. Wu MK, Roris A, Barkis D, Wesselink PR. Prevvalence and extent of long oval canals in the apical third. *Oral Surg Oral Med Oral Pathol Oral Radiol Endod* 89:739-743, 2000.
8. Shin JS, Cho YB. Removal patterns of smear layer according to application temperature and time of EDTA. *J Kor Acad Cons Dent* 27(5):535-542, 2002.
9. Ponce EH, Fernandez JAV. The Cemento-Dentino-Canal Junction, the Apical Foramen, and the Apical Constriction: Evaluation

by Opitical Micorscopy. *J Endod* 29(3):214-219, 2003.

10. Burch JG, Hullen S. The relationship of the apical foramen to the anatomical apex of the tooth root. *Oral Surg Oral Med Oral Pathol Oral Radiol Endodon* 34(2):262-268, 1972.
11. Jeong H, Park SJ, Park SH, Choi GW. Morphology of the apical root canal system in korean mandibular first molar. *J Kor Acad Cons Dent* 34(2):137-144, 2009.
12. Jou YT, Karabucak B, Levin J. Endodontic working width: current concepts and techniques. *Dent Clin North Am* 48(1): 323-335, 2004.
13. Martos J, Lubian C, Silveira LFM, Castro LAS, Luque CMF. Morphologic Analysis of the Root Apex in Human Teeth. *J Endod* 36(4):664-667, 2010.
14. Marroquin BB, El-Sayed MAA, Zonnchen BW. Morphology of the Physiological Foramen: I. Maxillary and Mandibular Molars. *J Endod* 30(5):321-328, 2004.
15. Morfis A, Sylaras SN, Georgopoulou M, Prountzos F. Study of the apices of human permanent teeth with the use of a scanning electron microscope. *Oral Surg Oral Med Oral Pathol Oral radiol Endod* 77(2):172-176, 1994.
16. Grande NM, Plotino G, Pecci R, Bedini R, Pameijer CH, Somma F. Micro-computerized tomographic analysis of radicular and canal morphology of premolars with long oval canals. *Oral Surg Oral Med Oral Pathol Oral radiol Endod* 106: e70=e76, 2008.