creative commons

COMMONS DEED

저작자표시-동일조건변경허락 2.0 대한민국

이용자는 아래의 조건을 따르는 경우에 한하여 자유롭게

- 이 저작물을 복제, 배포, 전송, 전시, 공연 및 방송할 수 있습니다.
- 이차적 저작물을 작성할 수 있습니다.
- 이 저작물을 영리 목적으로 이용할 수 있습니다.

다음과 같은 조건을 따라야 합니다:

저작자표시. 귀하는 원저작자를 표시하여야 합니다.

동일조건변경허락. 귀하가 이 저작물을 개작, 변형 또는 가공했을 경우에는, 이 저작물과 동일한 이용허락조건하에서만 배포할 수 있습니다.

- 귀하는, 이 저작물의 재이용이나 배포의 경우, 이 저작물에 적용된 이용허락조건을 명확하게 나타내어야 합니다.
- 저작권자로부터 별도의 허가를 받으면 이러한 조건들은 적용되지 않습니다.

저작권법에 따른 이용자의 권리는 위의 내용에 의하여 영향을 받지 않습니다.

이것은 이용허락규약(Legal Code)을 이해하기 쉽게 요약한 것입니다.

Disclaimer

dCollection

[UCI]I804:24011-200000241399

2011年 2月

博士學位論文

토끼 중간뇌 중심회색질에서 Calbindin D_{28K}와 Calretinin 분포상 비교

朝 鮮 大 學 校 大 學 院

醫 學 科

李 眞

토끼 중간뇌 중심회색질에서 Calbindin D_{28K}와 Calretinin 분포상 비교

Comparison of Distribution Patterns between Calbindin D_{28K} and Calretinin in the Midbrain Periaqueductal Gray in the Rabbit

2011年 2月 25日

朝 鮮 大 學 校 大 學 院

醫 學 科

李 眞

토끼 중간뇌 중심회색질에서 Calbindin D_{28K}와 Calretinin 분포상 비교

指導敎授　金 相 勳

이 論文을 醫學博士學位 申請 論文으로 提出함

2010年　10月　　日

朝 鮮 大 學 校　大 學 院

醫　學　科

李　　眞

이 진의 박사학위논문을 인준함

위원장 조선대학교 교수 박상학

위 원 조선대학교 교수 김학렬

위 원 전남대학교 교수 박사훈

위 원 조선대학교 교수 전제열

위 원 조선대학교 교수 김상훈

2010년 12월

조선대학교 대학원

목　　차

1. 목　차
A. 도목차 ····· i
B. 용어요약표 ····· ii
2. 영문초록 ····· 1
3. 본문
A. 서론 ····· 3
B. 실험방법 ····· 6
C. 결과 ····· 9
D. 고안 ····· 16
E. 결론 ····· 21
4. 참고문헌 ····· 22
5. 부록
A. 사진설명 ····· 26
B. 사진 및 모식도 ····· 30

도 목 차

Figure 1. LCC 구역에 따른 AChE 활성도의 차이 ····· 29

Figure 2. NADPHd-양성 세포체들의 분포상 ····· 30

Figure 3. 세로수준에 따른 VL 구역의 NADPHd-양성 세포체 군락 ····· 31

Figure 4. CB-와 CR-면역반응성 세포체들의 분포상 비교 ····· 32

Figure 5. 이중염색소견에서의 VLv와 VLd 비교 ····· 33

Figure 6. VL에서의 CB-면역반응성 세포체 군락의 분별 ····· 34

Figure 7. PAG 꼬리부분에서 각종 표지자들의 표지 영역 ····· 35

Figure 8. 눈돌림신경핵 수준의 PAG에서 CB, CR 및 CO 분포상 ····· 36

Figure 9. 면역형광법을 이용한 CB 또는 CR과 NADPHd의
이중염색소견 ····· 37

Figure 10. PAG 내부 소구역들의 세로기둥 구조에 대한 모식도 ····· 38

Figure 11. PAG 입쪽끝에서 CB-양성 세포체 군락 ····· 39

Figure 12. PAG 입쪽끝에서 유지되는 세로기둥구조 ····· 40

용어요약표

III:	Nucleus of oculomotor nerve
IV:	Nucleus of trochlear nerve
AChE:	Acetylcholinesterase
CB:	Calbindin D_{28K}
CB-ir:	Calbindin-immunoreactive
CO:	Cytochrome oxidase
CR:	Calretinin
CR-ir:	Calretinin-immunoreactive
DL:	Dorsolateral periaqueductal gray
DL-CB:	Dorsolateral periaqueductal gray marked with calbindin D_{28K}
DL-CR:	Dorsolateral periaqueductal gray marked with calretinin
DM:	Dorsomedial periaqueductal gray
DRL:	Lateral part of dorsal raphe nucleus
DR:	Dorsal raphe nucleus
IC:	Inferior colliculus
JA:	Juxtaaqueductal periaqueductal gray
L:	Lateral periaqueductal gray
Ld:	Dorsal part of lateral PGA
Lm:	Middle part of lateral PGA
Lv:	Ventral part of lateral PGA
LDTg:	Laterodorsal tegmental nucleus
NAD+AChE:	Double labeling with NADPHd and AChE
NAD+CB:	Double labeling with NADPHd and CB
NAD+CR:	Double labeling with NADPHd and CR
NADPHd:	β-nicotinamide adenine dinucleotide phosphate diaphorase
PAG:	Periaqueductal gray
RC:	Raphe cap nucleus
RD:	Rostrodorsal nucleus
SC:	Superior colliculus
Su3C:	Supraoculomotor cap nucleus
Su4:	Supratrochlear cluster of CR-ir perikarya
VL:	Ventrolateral periaqueductal gray
VLd:	Dorsal half of ventrolateral periaqueductal gray
VLd-1:	Caudolateral cluster of NADPHd-positive perikarya in VLd
VLd-2:	Medial cluster of NADPHd-positive perikarya in VLd
VLv:	Ventral half of ventrolateral periaqueductal gray
VLv-1:	Caudomedial cluster of calbindin immunoreactive perikarya in VLv
VLv-2:	Lateral cluster of calbindin immunoreactive perikarya in VLv
VLv-3:	Rostral cluster of calbindin immunoreactive perikarya in VLv

ABSTRACT

Comparison of Distribution Patterns between Calbindin-D_{28K} and Calretinin in the Midbrain Periaqueductal Gray in the Rabbit

Jin Lee

Advisor: Prof. Sang-Hoon Kim Ph.D.

Department of Medicine

Graduate School of Chosun University

The periaqueductal gray(PAG), the core structure of the midbrain, plays an important role in coordinating overall defensive reactions including analgesic, autonomic and behavioral responses to stressful stimuli.. In spite of its functional significance, the anatomical subdivisions within the PAG are incompletely elucidated only in the rat, and remains still obscure in other animal species.

The present study aims at compartmentalizing the anatomical territory of the rabbit PAG, based on the distribution patterns of several neurochemical markers.

Immunohistochemistry for calbindin-D_{28K}(CB) and calretinin(CR) and histochemistry for NADPH-diaphorase(NADPHd), cytochrome oxidase (CO), and acetylcholinesterase (AChE) were carried out in consecutive midbrain slices of the rabbit. Double staining and immunofluorescent labeling for selected markers were additionally performed.

Each neurochemical marker revealed its unique distribution pattern, demonstrating restricted subregions within the PAG and their locational changes according to the rostrocaudal levels.

CB-immunoreactive(CB-ir) perikarya and nerve endings were observed as clustered in the ventral halves of lateral(L) and ventrolateral(VL) longitudinal columns at the caudal, and the medial half of dorsolateral(DL) column throuout the longitudinal level. Clusters of CB-ir perikarya also marked supraoculomotor cap nucleus(Su3C) at the longitudinally intermediate level, and rostrodorsal nucleus(RD) at the rostral level of the PAG. Calretinin-immunoreactive(CR-ir)

perikarya clustered in the dorsal half of VL at the caudal, supratrochlear nucleus(Su4) at the intermediate, and the medial half of DL throughout the levels.

Dense network of NADPHd-positive perikarya and axons marked the whole territory of DL throughout the level, dorsal half of VL at the caudal, Su3C and DL at the intermediate level. Double labeling revealed that NADPHd-positive neurons belonged to different cell group from CB- or CR-ir ones. CO-reactive area coincided with CB-poor subdivisions; dorsomedial(DM) and L columns. AChE-positive areas were L at the caudal, DM, and the wedge-shaped lateral corner of DL at the intermediate level.

These finding suggest that the territory of the PAG could be subdivided into compartments on the neurochemical basis further than the four longitudinal cell columns of the current concept, and that CB and CR as well as NADPHd are appropriate markers for several anatomical nuclei within the PAG.

Key Words: Periaqueductal gray, Longitudinal cell columns, Calbindin, Calretinin, NADPH-diaphorase, Acetylcholinesterase, Cytochrome oxidase.

서 론

중간뇌 수도관 (aqueduct, Aq) 주변의 중심회백질(periaqueductal gray, PAG)의 조직학적 특성은 서로 비슷한 형태의 작은 신경세포들이 신경계 내의 최고 밀도로 밀집되어 있다는 점이다. 이와 같은 특성으로 인하여 PAG가 큰 부피를 차지하는 구조물임에도 불구하고, PAG 내부를 분획하기가 어려워서 PAG 영역 내부에는 신경핵이 설정되어 있지 않다.

초기의 세포형태학적 연구(1-5) 또는 수초의 배열상(6)을 탐색한 연구들에서는, PAG 내부를 안쪽과 가쪽으로 이분하는 사항만 공통될 뿐이고, PAG 영역의 분획 결과들이 제각기 다르게 보고되어 있다. 한편 신경계 내에서 PAG 신경로 연결을 탐색한 연구결과들도, 특정한 세로방향 수준의 PAG에서 국소적인 소견들만 밝혔을 뿐으로, 전체적 범주의 PAG 내부구조를 제시하지 못한다고 정리(7, 8)되었다. 또한 신경전달물질과 수용체, 관련효소 또는 운반체 등의 분포상을 총 정리한 문헌(9)과 그 이후의 GABA 관련 연구들(10, 11)에서도 거의 모든 종류의 신경흥분전달 기능과 관련된 물질들이 PAG내에 고루 분포하는 양상으로만 도식화되어 있고, PAG 영역내부를 구분하지 못하였다.

PAG 내부구조에 대한 현재의 정설은 세로기둥구조(longitudinally columnar organization, LCO) 이론이다. 즉 PAG 영역은 배가쪽(ventrolateral, VL), 가쪽(lateral, L), 등가쪽(dorsolateral, DL), 그리고 등안쪽(dorsomedial, DM)에 4개의 세로방향 세포기둥(longitudinal cell column, LCC)들로 구성되어 있다는 것이다. 이러한 LCO 이론은 PAG가 담당하는 위기상황 대처 반응들에 대한 연구결과를 종합하였던 Bandler (12)에 의해서 처음으로 제안되었다. Bandler는 PAG에서 통합조정되는 각 기능별 반응들에서 PAG 내 자극부위에 따라서 그 반응결과가 상반되게 나타나는데(13), 동일한 양상의 반응을 일으키는 자극부위들은 PAG 내부에서 일정한 위치에서 세로방향으로 연속되어진다고 정리하였다. 그리고 위기시 능동방어 흥분반응들은 PAG 내 등쪽에서, 수동적 억제반응들은 PAG 내 배가쪽에서 야기된다는, 소위 '기능적 세로기둥' 개념을 주장하면서 PAG 내부를 '등쪽 PAG', '배가쪽 PAG' 그리고 위

기대처반응과 무관한 '등안쪽 PAG'의 3개의 기둥 영역으로 분획하였다. 그 이후 PAG 내부에서 Bandler의 '기능적 세로기둥'을 해부학적으로 확인하려는 시도들이 있었지만 실제로 '해부학적 세로기둥'을 명확히 제시한 연구결과는 드물다(7, 8). Bandler가 당초 제시한 '등쪽 PAG' 구역은 신경화학적 연구결과들에 의해서 다시 DL 구역과 L 구역으로 나누어져서, 현재는 4개의 LCC 구역으로 PAG 내부를 분획하는 LCO 이론이 확립되어 있고, 학자에 따라서는 Aq에 인접한 juxta-aqueductal gray(JA) 구역을, 5번째 LCC(14)로 추가하기도 한다.

신경화학적 연구결과들은 비록 불충분하지만 PAG 내 LCC의 존재와 그 경계를 제시하였다. PAG내에서 β-nicotinamide adenine dinucleotide phosphate diaphorase (NADPHd)의 분포상에 의하여 DL 구역의 명확한 경계(15)와 눈돌림신경위모자핵(supraoculomotor cap nucleus, Su3C)의 존재(16)가 보고되었다. 또한 cytochrome oxidase(CO)의 높은 활성도를 나타내는 구역으로서 DM 구역과 VL 구역(현재 LCO 개념의 L과 VL을 합한 영역)의 가쪽 절반을 표시하였다(17). 또한 PAG 내에서 acetylcholinesterase(AChE) 활성도의 분포를 관찰한 연구(18)에서는 L 구역의 가쪽 절반, DM의 가쪽 절반, Su3C 그리고 JA의 배쪽 절반에서 높은 AChE 활성도를 나타내며, 이들 구역들이 LCC 형태를 이루고 있음을 제시하였다. 그렇지만 NADPHd와 CO 그리고 AChE 조직화학적 염색소견들은 PAG 내 LCC를 입증하는 데에 있어서 공통적으로 미흡한 점이 있다. DL 구역의 조직화학적 특성이 뚜렷해서 DL 구역을 명확히 표시하기에 DL과 인접하여 DL과는 정반대 양상을 나타내는 DM 구역도 부수적으로 확인되지만 L 구역과 VL 구역이 서로 구분되지 않는 것이다. 또한 CO와 AChE의 양성반응이 들신경섬유들의 특성을 반영하고 PAG 신경세포의 특성을 제시하지 못한다. 신경해부학적으로 신경핵 영역을 설정하는 경우 들신경섬유의 특성보다는 신경핵 자체의 세포체 특성을 우선적 기준으로 삼아야 함이 타당하다. 또다른 신경화학적 연구로서 특정한 자극을 부여하고 그에 반응하는 신경세포체들에서 발현되는 c-fos를 PAG 내에서 탐색한 보고들(19, 20)에서도 DL과 VL 구역을 막연히 추정할 수 있을 뿐이고 각 LCC 경계를 확인하기는 불가능하다.

본 연구에서는 PAG 내의 LCC 표지자로서 calbindin D_{28K}(CB)와 calretinin(CR)을 채택하였다. 세포내 칼슘결합단백인 CB와 CR은 신경해부학적 표지자로서 인정되어서(21)

수많은 연구에서 활용되었지만, PAG 내 LCC 구조에 적용한 보고는 없는 실정이다. 일찍이 PAG 내의 CB(22, 23)와 CR(24)의 분포를 관찰했던 기존 보고들은 넓은 범주의 신경계를 관찰 대상으로 하였던 탓에, CB-와 CR-면역반응성 신경세포가 PAG 내에 많이 분포한다고만 언급하고 PAG 내부에서 이들의 정확한 분포상에 관하여는 간과하였다. 본 연구에서 CB와 CR을 LCC 표지자로서 선택한 가장 큰 이유는 CB와 CR의 양성반응이 세포체에서 분명하게 관찰되기에 PAG 내부 신경세포들의 특성을 기준으로 하는 PAG 내부 분획에 적합하다고 판단하였다. 또한 본 연구자는 앞선 연구(25)에서 CB가 DB 뿐만이 아니라 L과 VL에도 분포하여서 하나의 관상면 조직절편에서 모든 LCC 영역을 동시에 표시하는 표지자로서의 유용성을 보고한 바 있다.

PAG 내부의 LCO 이론은 흰쥐에서 확립되었고, 이후에도 대부분의 신경해부학적 연구들이 흰쥐를 실험동물로 채택하여 시행되었기에, 축적된 연구결과들을 바탕으로 한 흰쥐(26)와 생쥐(27)의 뇌정위부도에는 PAG 내의 각 LCC 구역의 위치가 명기되어 있다. 본 연구에서 실험동물로서 토끼를 채택한 이유는 PAG 내부의 LCC 구조를 관찰하려는 본 연구의 목적상 CB- 또는 CR-면역양성반응(immunoreactive, ir) 세포체들의 군락의 경계가 명확하고, CB 및 CR과 함께 대조관찰하려는 NADPHd-양성반응이 다른 종에 비해 토끼에서 가장 강하게 관찰됨을 예비실험으로부터 파악하였기 때문이다. 또한 토끼의 PAG 내부의 LCC 구조에 대해서는 여지껏 보고되어진 바 없기에, 본 연구가 이러한 관점의 첫 번째 연구로서도 의의있다고 판단하였다.

이상과 같은 배경으로부터 추진된 본 연구는 다음 세가지 사항들을 구명하는 것을 목적으로 하였다.

첫째, 토끼 PAG에서 CB-와 CR-ir 세포체 군락들의 분포는 상호간에, 그리고 기존에 흰쥐에서 보고된 다른 조직화학적 표지자들의 분포상과 어떠한 차이를 나타내는가?

둘째, CB-와 CR-ir 세포체 군락의 분포상을 비교하면 PAG 내부의 LCC 구조를 해부학적으로 입증할 수 있는가?

셋째, CB- 또는 CR-ir 세포체 군락은 PAG 내부를 LCC 개념보다도 더욱 세분획하여 신경핵 설정의 근거로서 활용할 수 있는가?

이러한 목표 하에 조직화학적, 면역조직화학적, 면역형광염색을 시행하고 그 관찰소견을 정리하였다.

실험방법

실험동물과 마취

실험동물로는 암수 구별없이 체중 2 kg 이상의 토끼(New Zealand albino rabbit, n=17)를 사용하였다. 각 동물의 마취를 위하여 ketamine hydrochloride (Ketar®, 유한양행)를 50 mg/kg 용량으로 복강내 주사하였다.

조직절편 제작

마취된 동물을 4% paraformaldehyde 고정액으로 심장관류를 시행한 후, 중간뇌 부위를 적출하여 중간뇌를 동일한 고정액으로 4℃에서 12시간 후고정하였다. 이후에 진동절편기(Vibratome, Leica, VT1000s)를 사용하여 두께 40 ㎛의 관상면 절편을 얻었다. 이때의 절단면이 현재 통용되는 토끼 뇌정위부도들 (28-29)에 일치하도록 주의하였다. 연속되어 얻어지는 절편을 순차적으로 다섯 절편군에 속해지게 배열하였다. 첫 번째 절편군은 NADPHd 조직화학 염색을, 두 번째 군은 CB, 세 번째 군은 CR에 대한 면역조직화학염색을 시행하였고, 남은 두 군에서는 AChE 또는 CO의 조직화학 염색과 필요에 따른 이중염색이나 형광염색을 시행하는 것을 원칙으로 하였다.

조직화학 염색

NADPHd 조직화학 염색은 일반적인 Scherer-Singler 등 (30)의 방법을 사용하였다 간략히 기술하면 1 mM β-NADPH, 0.3 mM nitroblue tetrazolium, 0.08% triton X-100을 포함한 용액을 사용하여 조직절편들을 실온에서 30분간 반응시켰다.

CO의 활성도는 Wong-Riley (31)의 조직화학 염색법으로 제시하였다. 즉 30 mg cytochrome oxidase (Sigma, cytochrome oxidase C from horse heart와 50 mg의

3,3-diaminobenzidine tetrahydrochloride (DAB)를 녹인 0.1M PBS 100 ㎖ 용액 속에 조직절편들을 넣고 광선을 차단한 상태로 38℃에서 3시간 반응시켰다.

AChE 활성도는 Hedreen 등(32)의 방법으로 제시하였다. 다음과 같은 조성의 0.1M sodium acetate buffer(pH 6.0) 용액내에서 조직절편을 실온에서 30분 내지 1시간 반응시켰다. 1.7 mM acetylchiocholine iodide, 0.49 mM sodium citrate, 2.9 mM cupric sulfate, 1.25 mM potassium terricyanide, 0.2 mM ethopropazine. 이후 발색을 위하여 절편을 2% ammonium sulfide 용액에 1분간 반응시킨 후 0.1% sodium nitrate 용액으로 세척하고(3x10분), 다시 0.05% silver nitrate 용액에 1분간 반응과 0.1% sodium nitrate 용액으로의 세척(3 x 5분) 과정을 거친 후에 0.1M phosphate-buffered saline(PBS) 용액으로(2 x 5분) 반응을 종료하였다.

면역조직화학 염색

세포내 칼슘결합단백들인 CB와 CR에 대한 면역조직화학 염색은, 조직절편들을 용액내 부유시키며 Avidin-Biotin Conjugate (ABC) 방법으로 염색하였다. 먼저 10% goat 혈청과 0.3% triton X-100을 함유한 0.1M PBS에 2시간 부치하였다. 이후 절편들을 일차항체와 4℃에서 48시간 반응시켰다. 사용한 일차 항체들로는 mouse monoclonal anti-calbindin D_{28K} (1:500, Sigma), mouse monoclonal anti-calretinin (1:500, Chemicon)였다. 이후 1:200 또는 1:400으로 희석한 biotinylated goat anti-mouse IgG (Chemicon) 용액에 조직절편을 옮겨서 실온에서 2시간 반응시킨 후, ABC kit (Vector)를 이용하여 Avidin-peroxidase complex를 실온에서 30분간 반응시켰다. 발색반응은 100 ㎖의 0.1M PBS에 50 mg DAB와 33 ㎕ 0.3% H_2O_2를 함유한 용액으로 유도하였다. 한편 면역조직화학염색이나 면역형광염색에서는 일부 절편에 한하여 일차 항체만을 제외한 반응절차를 거친 후 PAG내 음성반응을 확인하여 일차항체의 선별성을 검증하였다.

면역형광 염색

CB 또는 CR에 대한 면역형광염색에서는 이차항체로서 Alexa-conjugated goat anti-mouse IgG(Alexa 488, Invitrogen, green color, 1:200)를 사용하여 2시간동안 반응시켰다.

이중염색

일부 절편들에서 NADPHd 조직화학 염색을 시행한 후, 다시 CB 또는 CR에 대하여 면역조직화학염색이나 면역형광염색을 중복 시행하였다. 이러한 이중염색에서는 선행되는 NADPHd 염색의 반응시간을 20분으로 단축하여, NADPHd 반응에서 생성되는 formazan 물질이 후속되는 염색의 반응결과에 끼칠 영향을 제한시켰다.

신경해부학적 검색 및 도식화

조직절편내 PAG의 세로방향 수준에 대한 표기는, 조직절편의 PAG와 Aq의 형태를 기준으로 하여 Shek 등(28)과 Monnier와 Gangloff(29)의 뇌정위부도에서 상응하는 수준으로 표기하였다. 한편 PAG 내 LCC에 대한 구획명칭은 흰쥐의 뇌정위부도(26)와 생쥐의 뇌정위부도 (27)를 참고하였다.

결　　과

세로수준에 따라서 PAG와 내부 LCC 구역들의 형태가 다양하게 변화되기 때문에, PAG 내부 관찰 소견을 기술하는 데 있어서 PAG의 세로수준에 대한 언급을 피할 수 없다. PAG의 세로수준은 bregma로부터 꼬리쪽으로 거리를 mm 단위 음수(예, bregma -10.0 mm)로써 표현하였다. 그리고 'PAG 꼬리부분'부터 'PAG 입쪽 부분'으로 진행하며 관찰소견을 정리하면서 특정 소견의 세로 범주를 표현할 때 '시작'과 '부터'의 용어는 꼬리쪽 수준의 표현에 적용하였다.

또한 기술하는 데 있어서 'PAG 꼬리끝(caudal end of PAG)' 'PAG 꼬리부분(caudal PAG)', 'PAG 중간부분(longitudinally intermediate portion of PAG)' 'PAG 입쪽 부분(rostral PAG)', 그리고 'PAG 입쪽 끝(rostral end of PAG)'이라는 용어 사용에 일관성을 유지하였다. 먼저 'PAG 꼬리끝'은 뒤가쪽 뒤판핵(laterodorsal tegmental nucleus, LDTg)이 뒤솔기핵(dorsal raphe nucleus, DR)의 가쪽에서 관찰되는 세로수준(bregma -14.7 mm 보다 꼬리쪽 수준)의 PAG을 언급하고, 'PAG 꼬리부분'은 LDTg가 DR 내부로 축소이동되어서 VL과 DR이 서로 맞닿아 관찰되는 세로수준(bregma -14.6 mm)부터서, 도르래신경핵(nucleus of trochlear nerve, IV)이 DR 배쪽 정중선에서 관찰되는 세로수준(bregma -13.8 mm)까지의 PAG를 지칭하였다. 또한 'PAG 중간부분'과 'PAG 입쪽 부분'의 경계수준은 DL 구역내에 NADPHd-양성구역이 중심수도관(Aq)으로부터 분리되는 세로수준(bregma -11.4 mm)으로 설정하였다. 마지막으로 'PAG 입쪽부분'과 'PAG 입쪽 끝'의 경계는 뒤맞교차(posterior commissure, PC)가 PAG 내부로 침입하는 세로수준(bregma -10.3 mm)으로 기준을 정하였다.

PAG 내 LCC 구역에 따른 AChE 활성도 차이

중심수도관(Aq) 주변에서 DR과 PAG의 경계는 AChE 활성도의 차이로 분명하게 확인되었다. PAG 꼬리끝에서는(Fig. 1A) LDTg가 매우 높은 AChE 활성도를 나타냄

에 따라, VL의 배쪽 경계가 분명하게 확인되었다. 또한 PAG 내부에서 AChE 활성도의 분포는 L 구역에서 가장 높고 VL 구역의 등쪽 절반(dorsal half of VL, VLd)이 가장 낮고 VL 구역의 배쪽 절반(ventral half of VL< VLv)은 상대적으로 중등도의 AChE 활성도를 나타내었다.

PAG 꼬리 부분(Fig. 1B와 1C)에서도 VL 구역보다도 L 구역과 DR에서의 AChE 활성도가 현저하게 높아서, VL 구역의 등쪽과 배쪽 경계가 쉽게 확인되었다. 한편 PAG 중간부(Fig. 1D부터 1E)로 세로수준이 진행될수록 L 구역 내의 AChE 활성도가 감약되어 관찰되어서, L 구역의 범주만을 추정할 수 있을 뿐, L과 VL의 경계선은 불분명하였다. 이런 양상과는 반대로 DL 구역에서는 배가쪽 구석에 높은 AChE 활성도를 나타내는 감각형 구역이 설정되었고, DM 구역에서도 안쪽 절반이 가쪽보다 상대적으로 높은 AChE 활성도를 보였다.

PAG 내 NADPH-양성 세포체들의 분포

PAG 꼬리 끝 수준(bregma -14.8 mm)에서는 수도관으로부터 띠 모양으로 방사하는 형태로 NADPHd-양성구역이 관찰되었다(Fig. 2A). 이 NADPHd 양성구역은(가칭 'VLd-1로 명명, Fig. 3A) bregma -14.6 mm 수준에서는 PAG의 배가쪽에 편중되었다(Fig. 2B, Fig. 3B). PAG의 꼬리 부분에서는 또다른 NADPHd 양성구역(가칭 'VLd-2'로 명명)이 Aq에 인접하여 관찰되었다(Fig. 2C-2E, Fig. 3C-3E). 이들 LVl-1과 VLd-2를 함께 포함하는 구역을 설정하면, AChE 활성도 소견에서의 VLd(Fig/ 1A)에 일치하였다. VLd-1과 VLd-2는 해부학적 위치상 분리되어 있고, 세로 수준에 따른 확대/축소 변화가 서로 반대 양상으로 관찰되었다(Fig. 3C-3E). 또한 NADPHd-양성 세포체들의 군락이 표지하는 DL 구역은 PAG 꼬리부분에서 시작됨(caudal end)을 확인하였다.

PAG 중간부(bregma -13.8 mm부터 bregma -11.4 mm까지)에서는 매우 강한 NADPHd 활성도를 나타내는 세포체들과 축삭들의 고밀도 분포에 의하여 DL 구역이 확연히 표지되었다(Fig. 2E-2G). PAG 전체 세로 범주에서 PAG 중간부의 DL 구역이 가장 크고 DL 내부에서 NADPHd-양성 세포체들이 3개의 군락을 형성함을 확인

할 수 있었다(Fig. 3G). PAG 중간부에서는 VLd 구역이 급격히 축소되어지지만 DL과 VLd 구역을 표지하는 NADPHd-양성구역들의 중간(middle area)에 새로운 NADPHd-양성 세포체 군락이 존재하여(가칭 'Lm'으로 명명, Fig. 2E와 Fig. 3E), DL 구역의 확대와 VL 구역의 축소에 따라 점차 배쪽으로 이동되어서(Fig. 2F, Fig. 3F-3J), bregma -12.4 mm 수준에서는 기존에 보고된(16) 눈돌림신경모자핵(supraoculomotor cap nucleus, Su3C)의 위치에서 관찰되었다(Fig. 2G).

PAG 머리부분에서는 NADPHd-양성 DL 구역은 Aq로부터 격리되어 PAG의 가쪽에 편중되어 위치하고(Fig. 2H와 2I), PAG 머리끝에서는 PAG 내부에서 NADPHd 양성 군락은 존재하지 않았다(Fig. 2J).

PAG 내 CB-와 CR-면역반응 세포체들 분포상의 비교

PAG의 세로수준에 따라서 LCC 구역이 형태와 크기가 변모하지만 CB- 또는 CR-면역반응성(immunoreactive, ir) 세포체들의 분포구역은 세로방향으로 일정하게 유지되는 양상으로 관찰되었다. PAG 꼬리끝에서는 수많은 CB- 또는 CR-ir 세포체들이 PAG 내부 전체에 고밀도로 분포되어서 특정한 구역을 표지하지는 않았다(사진 미제출). PAG 꼬리부분에서는 CB-와 CR-양성반응구역이 서로 다르게 대조되었다. Bregma -14.4 mm 수준에서는 L 구역의 안쪽(Aq 쪽)은 강한 CB-ir 세포체들이 분포하고(Fig. 4A) VL의 안쪽 구역에서 CR-ir 세포체들이 밀집되어 군락(cluster)형태로 관찰되었다(Fig. 4B). 그렇지만 L 구역의 가쪽(lateral)에는 많은 CB-와 CR-ir 세포체들이 함께 섞여 분포하였다. DL 구역은 가쪽(등쪽) 소구역만이 CR-ir 세포체 군락으로서 표지되었다. Bregma -14.2부터 -13.6 mm까진의 세로수준에서는 PAG 내부에서 VLd 구역에 CR-ir 세포체들이 가장 많이 분포하여서 VLd에 대한 CR의 표지능이 가장 현저하였다(Fig. 4E와 Fig. 5B). 또한 VLd 양측에 경계한 구역들에서는 정반대로 CB-ir 세포체들이 매우 많아서(Fig. 4D와 Fig. 5A), 이들 구역에 대한 CB- 또는 CR-ir 세포체들의 선택적 편중성은 극명하게 대조되었다. 이 수준의 L 구역에는 CR-ir 세포체들은 희소하였고, CB-ir 세포체들은 L 구역의 배쪽(Lv)에만 편중되어 분포하였다. DL 구역에서는 CB-ir 세포체들은 Aq 쪽 소구역에 군락형태를 나타

내었고(Fig. 5A의 왼쪽 DL) DL 내 등쪽 소구역은 CR-ir 세포체들 군락으로서 표지되었다(Fig. 4E).

Bregma -13.2 mm 수준의 PAG 내부에서 VL 구역이 현저히 축소되어 관찰되기 때문에(Fig. 4G) CB-ir 세포체들의 분포로서 표지되는 Lv와 VLv 구역들의 간격이 좁아져서, 마치 하나의 소구역인 것처럼 보이지만, CB-ir 세포체들의 분포를 면밀히 주시하면 가느다란 VLd 구역을 확인할 수 있었다(Fig. 4H). 한편 이 수준에서는 IV 핵 바로 등쪽에서 CR-ir 세포체들의 군락(가칭 supratrochlear nucleus, Su4)이 존재하였다. 또한 강한 CB-ir 신경말단들의 분포상은 Aq 주변을 좁은 폭으로 둘러쌓는 형태로 관찰되었다(Fig. 4H). Bregma -12.6 mm 수준의 PAG 내부에서는 VL 영역이 관찰되지 않았다(Fig. 4J-4K). 이 수준의 L 구역의 복측 절반은 수많은 CB-ir 세포체들이 분포하지만, CR-면역반응성은 신경섬유 또는 그 말단에서 발현되어 CB-ir 세포체들은 적게 관찰되었다.

VLd 구역내 CB, CR NADPHd 분포상 비교

CB 분포상에 음성 구역으로서, CR과 NADPHd 분포상에서 양성반응 구역으로서 표지되는 VLd 구역을 CB 또는 CR과 NADPHd에 대한 이중염색을 시행하여 관찰하였다. NADPHd-양성 세포체들의 군락으로서 설정되는 VLd-1의 등쪽에, VLd-2의 배쪽에서 소수의 CB-ir 세포체와 신경말단들이 분포하지만 VLd-1과 VLd-2의 사이의 소구역에서는 CB에 대한 면역반응성이 낮게 관찰되었다(Fig. 5D와 5E). 이와는 대조적으로 NADPHd와 CR의 이중염색소견에서는 VLd-1과 VLd-2 뿐만 아니라 이들의 중간 소구역에서도 다수의 CR-ir 세포체들이 분포되어 관찰되었다(Fig. 5F와 5G).

VLv 구역내 CB-ir 세포체 군락

VLv 구역은 CB-ir 세포체들의 분포상으로 표지되었지만, VLv 내부의 CB-ir 세포체들을 해부학적 특성에 따라 3개의 CB-ir 세포체 군락으로 구분할 수 있었다(Fig.

6 참조). Aq의 배가쪽 귀퉁이에 띠모양의 CB-양성구역을 나타내는 세포체들 군락(가칭 VLd-1)은 PAG 꼬리끝에만 국한되고(Fig. 4A의 VLd, Fig. 6A-6C), PAG 꼬리부분에서는 VLd의 배가쪽(VLd-1과는 반대쪽)에서 별개의 CB-ir 세포체들 군락(가칭 VLd-2)이 관찰되었다(Fig. 6D와 6E). 그리고 세로수준에 있어서 PAG 중간부로 진행해갈수록 VLd-2 군락을 형성하였던 세포체들이 VLd 구역으로부터 외부로 빠져나가는 형태로서 VLd-2 크기가 축소됨에 맞물려서, VLd 구역내에서 VLd-2보다 등쪽에서 또다른 CB-ir 세포체 군락(가칭, VLd-3)이 확대되어져 관찰되었다(Fig. 6F-6H). 그리고 VLd-3는 Bregma -12.8 mm 수준에서 VL 구역이 종료될 때까지 VLd를 표지하였다.

PAG 꼬리부분의 LCC 구역에 대한 표지자들의 분포상

PAG 꼬리부분에서 LCC 구역에 따라 선택적으로 분포하는 표지자들의 분포상을 종합하여 정리하면 Figure 7과 같다. 즉 CB는 Lv, VLv와 DL에서, CR은 VLd와 DL 구역에서, NADPHd는 DL, Lm과 VLd에서, AChE은 L 구역 전반과 DM 영역에서, CO는 DM과 Ld에서 뚜렷한 양성반응을 나타내었다.

눈돌림신경핵의 세로수준에서 CB, CR, CO의 분포상 비교

III핵이 위치하는 세로수준의 PAG 내부에서 CB와 CR의 분포상은 거의 비슷하였다. CB-와 CR-ir 세포체들의 군락을 공통적으로 DL의 등쪽 절반과 Su3C에서 관찰되었다. 그렇지만 양측 DM 구역 사이의 솔기 주변에서는 CR-ir 신경섬유들에 의한 강한 CR-면역반응성이 관찰되었다. 이 수준의 PAG 내부에서 CO 활성도의 분포상은 CB의 분포상과 정반대로 관찰되었다. 즉 CB-ir 세포체가 거의 없는 DM과 L 구역에서 높은 CO 활성도가, 다수의 CB-ir 세포체가 분포하는 DL과 Su3C 구역에서는 낮은 CO 활성도를 나타내었다(Fig. 8A-8C).

NADPHd-양성세포와 CB- 또는 CR-ir 동질성 여부

일부 동물에서는 NADPHd와 CB 또는 CR에 대한 이중염색을 시행하여 DL과 Su3C 구역에서 동일한 세포가 이중으로 표지되는지를 검색하였다. CR에 대한 면역형광염색으로써 이중 염색한 절편에서 DL 구역의 NADPHd-양성 세포체들 가운데 CR-면역형광성이 함께 발현되는 세포체는 전혀 관찰할 수 없었다(Fig. 9A와 9B). 또한 CB에 대한 면역형광염색으로써 이중염색한 절편에서도 Su3C 구역에서 NADPHd와 CB에 이중으로 표지되는 세포체를 발견할 수 없었다(Fig. 9C와 9D). CB에 대한 면역조직화학 염색을 통한 이중염색 소견에서도 Su3C내에서 NADPHd-양성 세포체들은 Aq쪽에, CB-양성 세포체들은 가쪽에서 군락을 형성함을 관찰하였다(Fig. 8D).

PAG 입쪽 끝에서 CB의 분포상

PAG 입쪽 부분까지 일관된 형태를 보이던 DL 구역은 PAG 입쪽 끝에 근접할수록 PAG 가쪽에 편중되어 관찰되었다(Fig. 11a과 11b). 그리고 DM 구역내에서 새로운 CB-ir 세포체 군락을(가칭, rostrodorsal nucleus, RD) 발견할 수 있었다(Fig. 11b). 뒤맞교차(PC)가 PAG 내부로 침입을 하는 수준(Fig. 11c)에서 NADPHd에 의한 DL 구역은 관찰되지 않지만 CB가 표지하는 DL 구역(DL-CB)은 여전히 존재하였고, PC의 침입은 DL-CB와 RD를 관통하는 양상이었다(Fig. 11d).

표지자 분포상의 세로기둥 형성 여부

PAG내에서 각종 표지자들의 분포상이 과연 세로기둥 형태를 나타내는지의 여부를 bregma -14.0 mm, -13.2 mm, -12.4 mm, 그리고 -10.8 mm의 관상면 절편의 모식도를 작성하여 검토하였다(Fig. 10).

PAG 꼬리부분으로부터 PAG 입쪽부분까지 PAG 내부에서 표지자에 따른 양성반응구역들은 상호간에 일관된 위치관계를 유지하며, 세로방향으로 기둥형태를 이루고

있음이 명백하게 제시되었다. PAG 입쪽 끝에서 RD 구역이 새로 설정되지만 이를 제외한 다른 소견들은 모두 현재의 LCO 이론에 일치하였다

PAG 입쪽 끝에서의 세로기둥구조

PAG 입쪽 끝에서 급격히 축소된 PAG 영역내에 PC가 PAG를 침입 및 관통하는 조건에서도 PAG 내부의 세로기둥구조는 여전히 유지됨을 작성된 모식도를 비교하여 확인할 수 있었다. Figure 11의 CB-ir 세포체 군락의 위치 소견을 Figure 12에서처럼 bregma -11.6 mm, -10.8 mm, -10.3 mm, 그리고 -9.8 mm의 관상면 모식도에 표시하고(Fig. 12A), 각 모식도에서의 Aq의 중앙점을 한 점에 고정하면 PAG의 크기와 형태에 관계없이 DL, Su3C, RD 구역의 위치는 정확하게 일치하였다(Fig. 12B).

고 안

흰쥐에서 명기되어 있는 PAG 내 LCC 구역들을 크기와 형태가 다른 토끼 PAG에서 검색하는 본 연구에서는 각 LCC 구역들을 동정하는 기준으로서 다음 사항들을 고려하였다.

첫째, PAG 영역을 현재의 LCC 이론에 준하여 VL, L, DL, 그리고 DM의 4개의 영역으로 구분하는 것을 기본 원칙으로 하였다. 그리고 이 원칙에 부합되는 조직학적 소견들이 세로방향으로 일정하게 유지되는가를 확인하였다.

둘째, DL 구역은 현재 가장 보편적 기준인 NADPHd-양성반응 세포체들과 축삭들의 밀집구역으로서 판정하고, DL 등쪽 경계선과 정중선 사이의 구역을 DM으로 판정하였다. 따라서 CB- 또는 CR- 양성세포체 군락이 표시하는 DL(DL-CB 또는 DL-CR)은 NADPHd에 의하여 표시되는 DL 구역의 등쪽 절반에 해당된다고 간주하였다.

셋째, PAG와 배쪽에 인접한 뒤솔기핵(dorsal raphe nucleus; DR) 또는 뒤가쪽뒤판핵(laterodorsal tegmental nucleus; LDTg)과의 경계선은 AChE와 NADPHd 활성도의 차이를 기준으로 하였다(Fig. 1 참조). LDTg의 NADPHd의 활성도는 신경계 내부에서 가장 높고 AChE-강한 양성 세포체들로 구성되기 때문에 LDTg 구역은 쉽게 판정되었다. 따라서 PAG 꼬리쪽 끝에서는 LDTg의 등쪽 경계선을 VL 구역의 배쪽 경계선으로 간주하였다. LDTg가 축소되어 DR 내부에서 세로수준에서도 DR 구역의 AChE 활성도가 PAG 보다 뚜렷하게 높기 때문에(Fig. 1C), VL과 DR 사이의 경계는 분명하였다.

넷째, 가장 중요한 경계선인 L 구역과 VL 구역의 경계선을 설정하는 데에 있어서는, PAG 꼬리끝 세로수준에서부터 띠 모양으로 분명하게 관찰되는 NADPHd 양성반응 구역(Fig. 2-A의 vld)을 VL 구역에 포함시키고, 그 등쪽 경계선을 L과 VL의 경계선으로 간주하였다. 그 이유는 흰쥐(26)와 생쥐(27)의 꼬리쪽 세로수준에서 PAG의 등배쪽으로의 중간에 L과 VL의 경계선이 설정되어 있는데, 토끼 PAG의 조직학적 소견에서는 NADPHd 양성반응 구역(VLd)이 이에 상응하고 또한 AChE 활성도

가 L 구역보다는 VLv 구역에 가까운 소견(Fig. 1 B와 C)을 바탕으로 이 구역을 VL 구역에 포함시키는 것이 합리적이라고 판단하였기 때문이다. 이상과 같은 기준을 적용하여 세로수준 전반에 걸쳐서 각 LCC 구역을 설정하고, 나아가서 세로수준에 따른 각 LCC 구역들의 크기 및 위치 변화를 판정할 수 있었다. 관찰사항에 대한 견해는 LCC 구역별로 정리하여서 기술하였다.

본 연구에서는 VL 구역을 NADPHd-양성 및 CR-양성구역인 VLd와 CB-양성구역인 VLv를 합한 구역으로 판정하였다. 본 연구의 VLv 구역은 LDTg의 바로 가쪽에서 관찰되는데, PAG의 꼬리끝에서 다리뇌와 아랫둔덕(inferior colliculus, IC)이 결합되는 연결부위에 위치한다. VLd의 이러한 해부학적 위치 특성 때문에 동일한 저자의 문헌에서도 동물의 종에 따라 해부학적 판정에 차이가 있다. 즉 흰쥐(26)에서는 LDTg보다 가쪽은 세로수준에 관계없이 무조건 VL 구역에 해당한다고 설정되어 있지만 생쥐(27)에서는 솔기모자핵(raphe cap nucleus, RC)이라는 VL과는 독립된 신경핵으로 간주되어서 VL과 LDTg 사이에 또는 VL과 DR 사이에 그 위치가 표시되어 있다. 본 연구에서는 흰쥐에서처럼 PAG 꼬리끝 세로수준에서 LDTg 바로 가쪽은 VLv 구역으로 간주하였지만, 내용상으로는 생쥐에서의 RC 개념도 포함하고 있는 셈이다. VLv-1 군락은, PAG 꼬리 끝수준에만 관찰되고, 또한 해부학적으로 Aq의 배가쪽 PAG와 다리뇌가 결합되는 선상에 위치하여서 VLv-1은 생쥐의 RC의 특성을 어느정도 반영하리라 추정된다.

한편 VLV-2 군락은 흰쥐의 뒤솔기핵의 가쪽 핵(lateral part of dorsal raphe, DRL)에 해당되는 구역을 VLv 구역으로 구획하는 오류를 범하지 않도록 주의하였다. VLv-2 군락이 DRL에 속하지 않는다는 결론의 근거는 다음과 같다. 첫째로 DRL의 안가쪽 범주와 세로범주는 VLv-군락에 비해 훨씬 크고, 그 형태가 안쪽이 넓고 가쪽으로 가늘어지는 형태이다. VLv-2 군락은 VL의 가쪽에서만 짧은 세로범주에 국한된다. 둘째로 NADPHd와 AChE의 이중염색소견에서 NADPHd 양성구역인 VLd와 AChE 활성도가 높은 DR 사이에 분명한 간격이 관찰되는 소견(Fig. 5C의 우측)으로부터 VLd와 DR 사이에 VLv-2에 해당되는 소구역을 인정하였다.

VLv-3 군락은 PAG 중간부에서 관찰되는 VLv 구역을 형성하는 군락으로서 VLv 내의 세 CB-ir 세포체 군락 중에서 가장 큰 크기로 관찰되었다. L 구역은 PAG 꼬리

부분에서는 AChE 활성도가 높은 소견으로써 PAG 입쪽 부분에서는 L 구역내의 높은 AChE 활성도 소구역은 JA 구역을 제시할 뿐으로 낮은 편이었다. 그 이유는 AChE 활성도가 들신경섬유 말단에 의해서 발현되는데(PAG 내부에 AChE 합성효소인 choline acetyltransferase-양성 세포체는 관찰되지 않는다) L 구역으로의 들신경로 연결양상이 PAG 입쪽 부분과 PAG 꼬리부분이 다르기 때문이라고 해석하였다. 따라서 PAG 세로수준에 따른 L 구역의 AChE 활성도의 변화를 L 구역을 형성하는 신경세포체 특성의 변화로까지 확대하여 해석하지는 않았다.

L 구역에 대한 본 연구의 특징적 소견은 L 구역을 명확히 3개의 소구역으로 구분한 점이다. AChE와 CO의 높은 활성도를 나타내는 기존 통념 L 구역을 등쪽 L 구역(Ld)으로 제한하고 NADPHd-양성구역으로서 CB-ir 세포체들의 밀집된 분포구역으로서 Lv를 명확히 구분하였다. 이와 같은 L 구역의 3분할이 흰쥐에서 아직 보고되지 않은 이유는 동물의 크기 탓에 흰쥐의 L 구역 신경세포체들의 양이 적어서 토끼에서와 같은 소견이 현저하게 관찰되지 않을 개연성도 인정하였다.

DL 구역은 NADPHd, CB 또는 CR의 양성반응 세포체들의 군락들에 의해서 공통적으로 표지되었지만, 이들의 양성반응성 및 군락 분포상에는 차이가 있었다. NADPHd의 양성반응은 세포체 뿐만 아니라 축삭과 수상돌기에서도 이루어져서, NADPHd-양성 신경세포 축삭의 주행과 그물구조 등이 분명하게 관찰되지만, CB와 CR의 면역반응성은 세포체와 신경말단에서만 이루어 나타날 뿐 축삭은 분명하게 관찰되지는 않았다. 또한 군락형태에 있어서도 NADPHd-양성 세포는 DL 구역 거의 전반에 분산되어 있으나 CB와 CR은 NADPHd가 표지하는 DL 구역의 등쪽에 밀집되어 있었다(Fig. 2G와 Fig 4J 및 4K 비교). DL 구역에서의 NADPHd-양성세포체 CB- 또는 CR-ir 세포체의 동질성 여부를 알아본 NAD-CB 또는 MAD-CR 이중염색(면역조직화학염색 및 면역형광염색)에서 NADPHd와 CB 또는 CR이 중복되어 표지하는 세포체를 관찰할 수 없었음은, 이들이 각각 DL내의 서로 다른 세포군을 표지하는 것으로 판단된다. 그렇지만 NADPHd와 CB, CR 군락이 공통적으로 거의 비슷한 해부학적 위치에서 2-3개의 군락으로 관찰되는 소견은 DL 내에 특정 신경핵군을 표지하는 것으로 사료된다.

본 연구에 앞서서 토끼의 PAG 내부를 분획하였던 연구보고들(33-35)에서는 세포

체 및 축삭들의 형태학적 소견을 기준으로 하였기에, 내부분획이 본 연구결과와는 많은 차이가 있다. Golgi 염색소견을 바탕으로 한 Meller와 Dennis의 보고들(34와 35)에서는 PAG 내부를 4구역으로 나누었다. 즉 Aq 주변에 좁은 폭의 Medial(현재 LCC 이론의 JA에 상응)과 Dorsal(LCC 이론의 DM), 그리고 남은 영역을 Lateral과 Ventral로 나누었다. 그들의 Lateral 구역은 LCC 이론의 DL과 L을 합한 구역과 비슷하고 Ventral 구역은 LCC 이론의 VL 뿐만 아니라 PAG가 아닌 뒤솔기핵(DR)과 안구운동관력핵 등쪽 PAG(supraoculomotor PAG)까지 일괄하여 포함하고 있다. 또한 Behbehani(35)의 보고에서도 Meller와 Dennis 이론을 채택하였으나 Medial 구역을 보다 넓게 PAG 폭(Aq로부터 가쪽 테두리까지의 길이)의 안쪽(Aq 쪽) 절반으로 간주하였다. 이들 보고와 대조적으로 본 연구소견들은 PAG와 DR의 경계를 확실히 구분하여 제시하였고, Lateral을 DL과 L로 나누고 L을 다시 Ld, Lm, Lv로 세분하였으며, VL에서도 VLd와 VLv로 나누고 각각을 NADPHd-, CB- 또는 CR-ir 세포체 군락으로 더욱 세분하였다.

본 연구에서 주목할 점은 본 연구에서는 Su3C 구역의 판정근거로서 당초의 NADPHd-양성세포체 군락이 아니라 CB-ir 세포체 군락을 채택하였다는 점이다. Carrive와 Paxinos(16)가 사진으로서 제시한 NADPHd-양성구역은 본 연구의 Fig. 2G의 Su3C에 일치한다. 그렇지만 연속된 절편에서의 NADPHd 염색소견에서는 Fig. 2G의 Su3C를 표지하는 NADPHd-양성 세포군은, Lm(Fig. 2F)의 입쪽 끝에 해당된다. 이 부위를 NADPHd와 CB에 대한 이중염색 소견으로 살펴보면 NADPHd-양성 Su3C 구역보다 가쪽에 CB-ir 세포체 군락이 위치하는데 연속절편에서의 CB 염색소견으로는 이러한 Su3C 구역의 CB-ir 세포체 군락은 Lv의 입쪽 끝에 해당되는 것과 같은 맥락이다. 그런데도 Su3C 구역의 Aq 쪽에 소수만 분포하는 NADPHd-양성 세포군을 기준으로 하는 것보다 더 많은 숫자의 CB-ir 세포체 군락을 기준으로 채택하는 편이 더 합리적이라고 판단되었다. Su3C 구역에 대한 CB와 NADPHd의 이중표지성에 대하여는 토끼뿐만이 아니라 흰쥐, 생쥐, 햄스터 및 기니픽에서 동일한 양상임을 앞선 연구에서 보고한 바 있다(25).

PAG 입쪽 끝에서 PAG 영역이 현저히 축소되고 DM 영역 내부에 rostrocaudal nucleus(RD)라는 새로운 CB-ir 세포체 군락이 신설되는 해부학적 형태변화의 유발

요인에도 불구하고, PAG 내부의 소구역들의 위치가 전혀 변동되지 않음은 주목할 사항이다(Fig. 12 참조). PAG 내부에서 Aq에 대한 DL-CB, Su3C 및 RD의 상대적 위치가 일정하게 유지되어서(Fig. 12B) 이들 소구역들이 Aq 축과 평행하게 세로기둥을 형성하고 있음은 본 연구에서 처음으로 제시된 사실이다.

결　　론

PAG 내부에서 CB-ir 세포체들의 분포상은 PAG 내부에서 DL, Lv, VLv 및 Su3C 구역에, CR-ir 세포체들의 분포상은 DL과 VLd 구역에 선택적 표지성을 나타내었다. 또한 CB-ir 세포체들 군락으로서 PAG 입쪽 끝에서 rostrodorsal nucleus를, CR-ir 세포체들 군락으로서 도르래신경핵 등쪽에서 supratrochlear nucleus라는 신경핵을 발견할 수 있었다.

CB- 또는 CR-ir 세포체들의 군락은 현재의 통념인 세로기둥구역들을 더욱 세분하였으며, 분포상을 NADPHd, AChE 및 CO의 분포상과 함께 종합하면 PAG 내부를 완벽하게 분획할 수 있고, 분획 설정되는 모든 소구역들은 세로기둥형태를 형성함을 증명하였다.

이상의 결과들은 CB와 CR이 PAG내 세로기둥구조를 해부학적으로 증명하는 가장 우수한 표지자이고, 이들의 분포상은 PAG 내부에 신경핵을 설정하는데 있어서 합리적인 근거임을 제시하였다.

참 고 문 헌

1. Hamilton BL. Cytoarchitectural subdivisions of the periaquecutal gray matter in the cat. J Comp Neurol 1973;149:1-28.
2. Mantyh PW. The midbrain periaqueductal gray in the rat, cat and monkey: A Nissl, Weil and Golgi analysis. J Comp Neurol 1982;204:349-363.
3. Beitz AJ. The midbrain periaqueductal gray in the rat. I. Nuclear volume, cell number, density, orientation, and regional subdivisions. J Comp Neurol 1985;237:445-459.
4. Beitz AJ, Shepard RD. The midbrain periaqueductal gray in the rat II. A Golgi analysis. J Comp Neurol 1985;237:460-475.
5. Gioia M, Tredici G, Bianchi R. A Golgi study of the periaqueductal gray matter in the cat: Neuronal types and their distribution. Exp Brain Res 1985;58:318-332.
6. Gerritis PO, Croon DH, Holstege G. A new subdivision of the rat midbrain periaqueductal gray based on its myeloarchitecture. Neurosci Lett 1993;161:232-236.
7. Beitz AJ. Periaqueductal gray. In: Paxinos G eidtor. The Rat Nervous System. 2nd Ed. San Diego: Academic Press; 1995;173-182.
8. Keay KA, Bandler R, Periaqueductal gray. In: Paxinos G editor. The Rat Nervous System. 3rd Ed. New York, Elsevier: 2004;243-257.
9. Tohyama M, Takatsuji K. Atlas of Neuroactive Substances and Their Receptors in the Rat. Oxford: Oxford University Press: 1998.
10. Barbaresi P. GABA-immunoreactive neurons and terminals in the cat periaqueductal gray matter: a light and electron microscopic study. J Neurocytol 2005;34:471-487.
11. Barbaresi P. Cellular and subcellular localization of the $GABA_B$ receptor 1a/b subunit in the rat periaqueductal gray matter. J Comp Neurol

2007;505:478-492.
12. Bandler R, Shipley MT. Columnar organization in the midbrain periaqueductal gray: modules for emotional expression? Trends Neurosci 1994;17:379-389.
13. Bandler R, Carrive P, Zhang SP. Integration of somatic and autonomic reactions within the midbrain periaqueductal grey: viscereotopic, somatotopic and functional organization. Prog Brain Res 1991;87:269-305.
14. Onstott D, Meyer B, Beitz AJ. Nitric oxide synthase immunoreactive neurons anatomically define a longitudinal dorsolateral column within the midbrain periaqueductal gray of the rat: Analysis using laser confocal microscopy. Brain Res 1993;610:317-324.
15. Herbert H, Saper CB. Organization of medullary adrenergic and noradrenergic projections to the periaqueductal gray matter in the rat. J Comp Neurol 1992; 315:34-52.
16. Carrive P, Paxinos G. The supraoculomotor cap: a region revealed by NADPH diaphorase histochemistry. Neuroreport 1994;5:2257-2260.
17. Contoi F, Barbaresi P, Fabri M. Cytochrome oxidase histochemistry reveals regional subdivisions in the rat periaqueductal gray matter. Neuroscience 1988;24:629-633.
18. Ruiz-Torner A, Olucha-Bordonau F, Valverde-Navaro AA, Martinez-Sorizno F. The chemical architecture of the rat's periaqueductal gray based on acetylcholinesterase histochemistry: a quantitative and qualitative study. J Chem Neuroanat 2001;21:295-312.
19. Murphy AZ, Ennis M, Rizvi TA, Behbehani MM, Shipley MT. Fos expression induced by changes in arterial pressure is localized in distinct, longitudinally organized columns of neurons in the rat midbrain periaqueductal gray. J Comp Neurol 1995;360:286-300.
20. Vieira EB, Menescal-de-Oliveira L, Leie-Panissi CRA. Functional mapping of the periaqueductal gray matter involved in organizing tonic immobility behavior in guinea pigs. Behav Brain Res 2011;216:94-99.

21. Anderssen C, Blümcke I, Celio MR. Calcium-binding proteins: selective markers of nerve cells. Cell Tissue Res 1993;271:181-208.
22. Celio MR. Calbindin D_{-28K} and parvalbumin in the rat nervous system. Neurosci 1990;35:375-475.
23. Leon M, Covenas R, Narvaez JA, Aguirre JA, Gonzalez-Baron S. Distribution of calbindin D_{28K}-immunoreactivity in the cat brainstem. Arch Ital Biol 1994;132:229-241.
24. Arai R, Winsky L, Arai M, Jacobowitz DM. Immunohistochemical localization of calretinin in the rat hindbrain. J Comp Neurol. 1991;310:21-44.
25. 김상훈, 장혁진, 이진. 중간뇌 중심회백질에서 calbindin-D_{28K}의 신경해부학적 표지성. 조선대학교 의대논문집 2008;33:56-62.
26. Paxinos G, Watson C. The Rat Brain in Stereotaxic Coordinates. 5th ed. San Diego: Academic Press, 2005.
27. Paxinos G, Franklin KB. The Mouse Brain in Stereotaxic Coordinates. 2nd ed. San Diego, Academic Press, 2004.
28. Shek JW, Wen GY, Wisniewski HM. Atlas of the rabbit brain and spinal cord. Basel, Karger, 1986.
29. Monnier M, Gangloff H. Atlas for stereotaxic brain research on the conscious rabbit. Amsterdam Elsevier, 1961.
30. Scherer-Singler U, Vincent SR, Kimura H, McGeer EG. Demonstration of a unique population of neurons with NADPH-diaphorase histochemistry. J Neurosci Methods 1983;9:229-234.
31. Wong-Riley M. Changes in the visual system of monocularly sutured or enucleated cats demonstrable with cytochrome oxidase histochemistry. Brain Res 1979;171:11-28.
32. Hedreen JC, Bacon SJ, Price DL. A modified histochemical technique to visualize acetylcholinesterase-containing axons. J Histochem. Cytochem. 1985;33:134-140.

33. Meller ST, Dennis BJ. A multiple Golgi analysis of the periaqueductal gray in the rabbit. J Comp Neurol 1990;302:66-86.
34. Deniss BJ, Meller ST. Investigations on the periaqueductal gray(PAG) of the rabbit: with consideration of experimental procedures and functional roles of thje PAG. Prog Neurobiol 1993;41:403-434.
35. Behbehani MM. Functional characteristics of the midbrain periaqueductal gray. Prog Neurobiol 1995;46:575-605

Figure Legends

Figure 1. Regional distribution of acetylcholinesterase(AChE) within the PAG. A, highhest AChE reactivity in LDTg. B to D, higher AChE reactivity marking the territory of L between DL and VL. E and F, high AChE reactivity in the wedge-shaped lateral half of DL. The longitudinal level of each section is shown by number indicating the distance caudal(-) to bregma. L, VL, DL, and DM; lateral, ventrolateral, dorsolateral, and dorsomedial PAG, respectively. DR, dorsal raphe; LDTg, laterodorsal tegmental nucleus. III and IV; nucleus of oculomotor and trochlear nerves, respectively.

Figure 2. Regional distribution of NADPHd-positive perikarya and nerve fibers within the PAG. Circle with dotted line indicates the cluster of NADPHd-positive perikarya and axons. VLd, dorsal half of VL. Lm, middle part of L, Su3C, supraoculomotor cap nucleus.

Figure 3. Schematic reconstruction of the NADPHd-positive area in lateral(L) and ventrolateral PAG. Note two different clusters of NADPHd-positive perikarya, VLd-1 and VLd-2, in the dorsal half of VL(VLd) and an independent cluster, Lm, in the middle area of L. Other legends are same as Fig. 2.

Figure 4. Comparison of distribution patterns between CB and CR showing the changes of each LCC territory according to different longitudinal levels. At the level of bregma -14.4 mm(A to C), regional distribution of CB in L and VLd looks similar with that of CR. D to F, regional distribution of CB- and CR-ir perikarya are selectively localized in Lv and VLd, respectively. G to I, constriction of VLd and VLv territories and marking of supratrochlear nucleus(Su4) with CR. J to L, distribution of CB and CR-ir perikarya is localized in the dorsal half of L. Other legends as in Fig. 1.

Figure 5. Comparison of distribution patterns among CB, CR, NADPHd, and AChE. A, CB-ir area marking ventral halves of L(Lv) and VL(VLv). B, CR-ir area marking VLd. C, three clusters of NADPHd-positive perikarya ventral to DL: VLd-1, VLd-2, and the middle area of L(Lm). D and E, NADPHd-positive VLd-1 and VLd-2 located between Lv and VLv. F and G, location of VLd-1 and VLd-2 in regions corresponding to CR-ir VLd. Horizontal bar in the right bottom corner of each photograph represents the length of 500 μm.

Figure 6. Schematic reconstruction of three clusters of CB-ir perikarya observed in VLv at different longitudinal levels. A to C, VLv-1 observed in regions just outside of ventrolateral corner of midbrain aqueduct at most caudal levels. D to G, VLv-2 localized in the ventrolateral subregion of VLv at levels rostral to VLv-1. H-J, VLv-3 cluster marking the rostral and of VLv regions.

Figure 7. Schematic reconstruction of distribution patterns of CB, CR, CO, AChE, and NADPHd within PAG at the level of dorsal raphe nucleus(DR).

Figure 8. Comparison of distribution patterns in PAG among CB-, CR-immunoreactivity, and cytochrome oxidase(CO) activity at the level of neucleus of oculomotor nerve. A, distribution of CB-ir perikarya in DL and supraoculomotor cap neucleus(Su3C). B, High CO activity in CB- and CR-poor DM and lateral half of L regions. C, distribution of CR-ir perikarya in almost same regions as that of CB-ir perikarya. D, double staining of NADPHd and CB reveals the cluster of CB-ir perikarya locates laterally within the Su3C.

Figure 9. Double labeling of NADPHd and immunofluorescent CB or CR revealed that NADPHd-positive and CR- or CB-ir perikarya belonged to different neuronal pools in the DL and Su3C. A and C no coincidence between green-colored CR-(A) or CB- immunofluorescent(C) perikarya indicated with white arrows and black-colored NADPHd-positive perikarya in DL and Su3C, respectively. B and D, NADPHd-positive perikarya observed as black-colored ones in A and C, respectively scale bars in 200 μm.

Figure 10. The columns of cells expressing the positivity to CB, CR, CO, AChE, and NADPHd are depicted diagrammatically on a series of four representative longitudinal levels.

Figure 11. Distribution of CB-ir perikarya in the rostral end of the PAG. a, CB-ir perikarya in DL(DL-CB) and Su3C. b, rostrocaudal neucleus(RD) located along the midline dorsal to aqueduct. c, invasion of posterior commissure(PC) into PAG. d, seperation of dorsal part from the main PAG.

Figure 12. Schematic reconstruction of distribution pattern of CB-ir perikarya in the rostral end of PAG. A, four diagrams depicting the anatomical location of clusters of CB-ir perikarya in the alphabetically-corresponding photographs in Figure 11. B, Superimposition of four diagrams altogether. Note the consistent distance of DL-CB and Su3C from the center of aqueduct eliciting their longitudinal columnar characteristics.

저작물 이용 허락서

학 과	의학과	학 번	20087414	과 정	박사
성 명	한글 이진	한문 李眞	영문 Lee jin		
주 소	광주 동구 서석동 조선대학교 병원 정신과				
연락처	e-mail : jiny0427@hanmail.net				
논문제목	한글 토끼 중간뇌 중심회색질에서 Calbindin D_{28K}와 Calretinin 분포상 비교				
	영문 Comparison of Distribution Patterns between Calbindin D_{28K} and Calretinin in the Midbrain Periaqueductal Gray in the Rabbit				

본인이 저작한 위의 저작물에 대하여 다음과 같은 조건 아래 조선대학교가 저작물을 이용할 수 있도록 허락하고 동의합니다.

- 다 음 -

1. 저작물의 DB구축 및 인터넷을 포함한 정보통신망에의 공개를 위한 저작물의 복제, 기억장치에의 저장, 전송 등을 허락함.
2. 위의 목적을 위하여 필요한 범위 내에서의 편집과 형식상의 변경을 허락함. 다만, 저작물의 내용변경은 금지함.
3. 배포・전송된 저작물의 영리적 목적을 위한 복제, 저장, 전송 등은 금지함.
4. 저작물에 대한 이용기간은 5년으로 하고, 기간종료 3개월 이내에 별도의 의사 표시가 없을 경우에는 저작물의 이용기간을 계속 연장함.
5. 해당 저작물의 저작권을 타인에게 양도하거나 출판을 허락을 하였을 경우에는 1개월 이내에 대학에 이를 통보함.
6. 조선대학교는 저작물 이용의 허락 이후 해당 저작물로 인하여 발생하는 타인에 의한 권리침해에 대하여 일체의 법적 책임을 지지 않음.
7. 소속 대학의 협정기관에 저작물의 제공 및 인터넷 등 정보통신망을 이용한 저작물의 전송・출력을 허락함.

동의여부 : 동의(0) 반대( )

2011 년 월

- 30 -

저작자 : 이진 (인)

조선대학교 총장 귀하

FIGURE 6

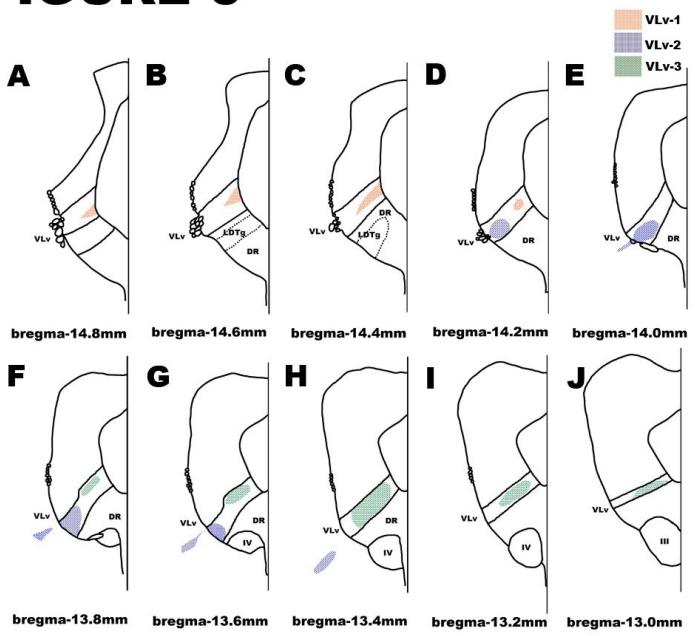
VLv-1
VLv-2
VLv-3
A
B
C
D
E
VLv
LDTg
DR
bregma-14.8mm
bregma-14.6mm
bregma-14.4mm
bregma-14.2mm
bregma-14.0mm
F
G
H
I
J
IV
III
bregma-13.8mm
bregma-13.6mm
bregma-13.4mm
bregma-13.2mm
bregma-13.0mm

FIGURE 8

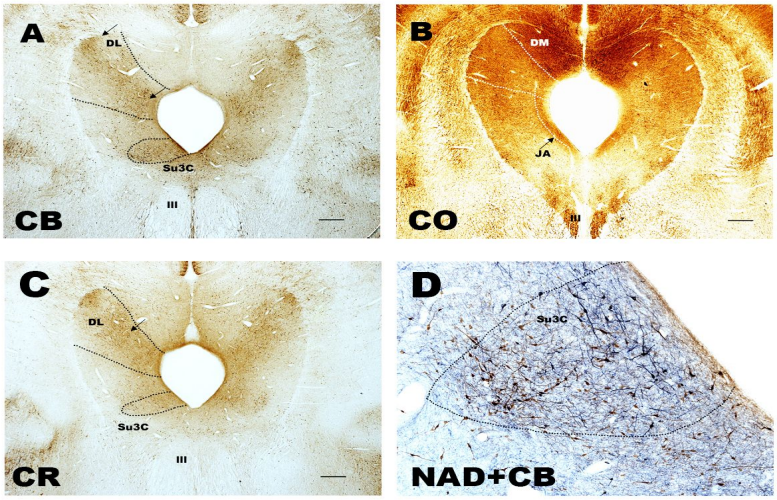
A
DL
Su3C
III
CB
B
DM
JA
III
CO
C
DL
Su3C
III
CR
D
Su3C
NAD+CB

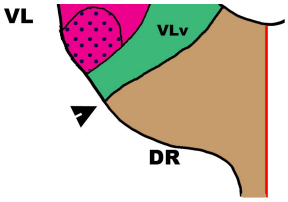
VL
VLv
DR

FIGURE 9

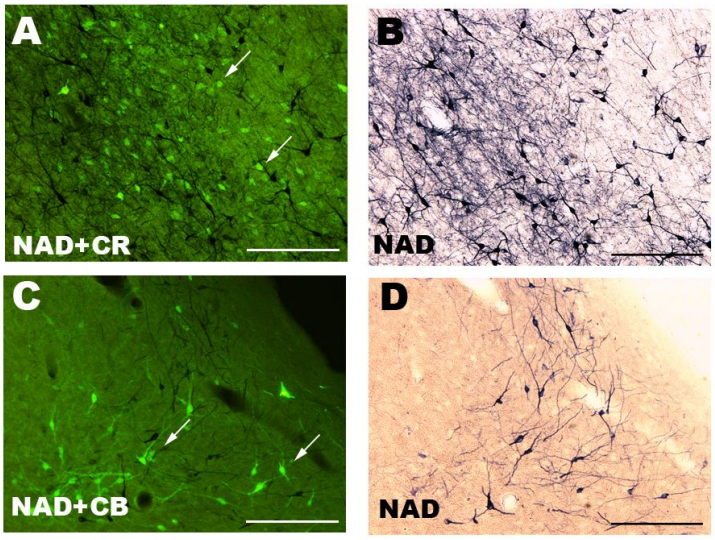

FIGURE 10

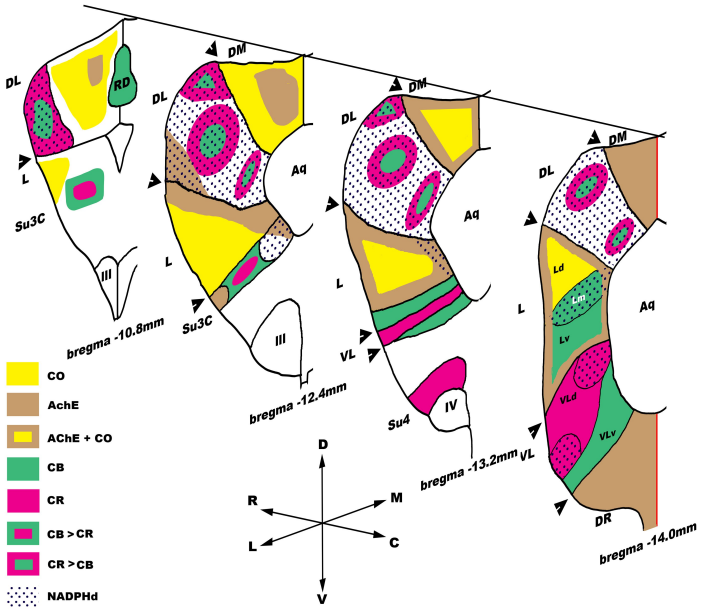
DL
RD
L
Su3C
III
bregma -10.8mm
DM
DL
Aq
L
Su3C
III
bregma -12.4mm
DM
DL
Aq
L
VL
Su4
IV
bregma -13.2mm
DM
DL
Ld
Cm
Lv
L
Aq
VLd
VLv
VL
DR
bregma -14.0mm
CO
AchE
AChE + CO
CB
CR
CB > CR
CR > CB
NADPHd
D
R
M
L
C
V

FIGURE 11

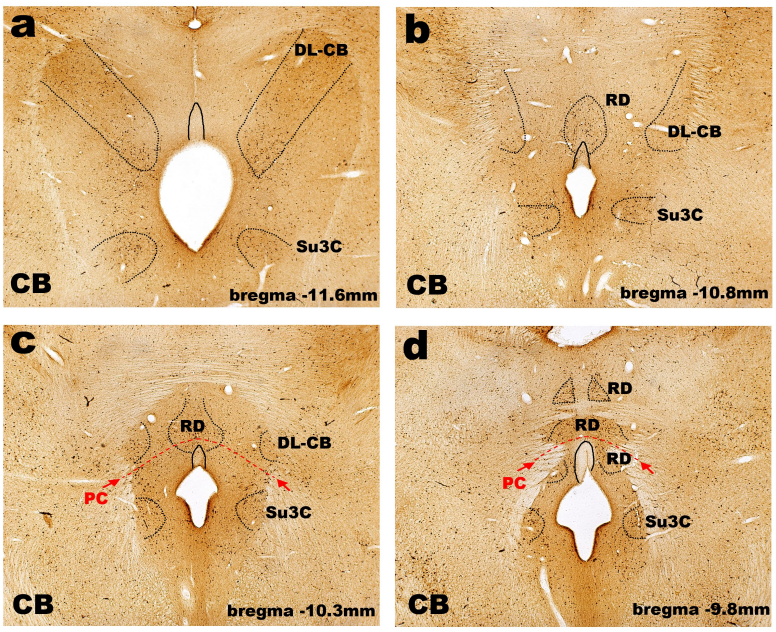
a
DL-CB
Su3C
CB
bregma -11.6mm
b
RD
DL-CB
Su3C
CB
bregma -10.8mm
c
RD
DL-CB
PC
Su3C
CB
bregma -10.3mm
d
RD
RD
RD
PC
Su3C
CB
bregma -9.8mm

FIGURE 12

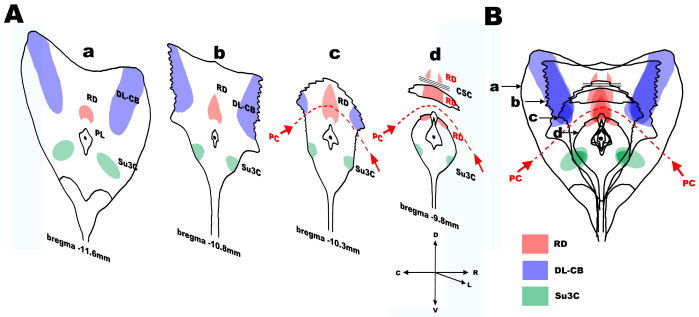
A
a
RD
DL-CB
PL
Su3C
bregma -11.6mm
b
RD
DL-CB
Su3C
bregma -10.8mm
c
RD
Su3C
bregma -10.3mm
d
RD
CSC
RD
Su3C
bregma -9.8mm
PC
PC
PC
D
V
C
R
L
B
a
b
c
d
PC
PC
RD
DL-CB
Su3C

FIGURE 1

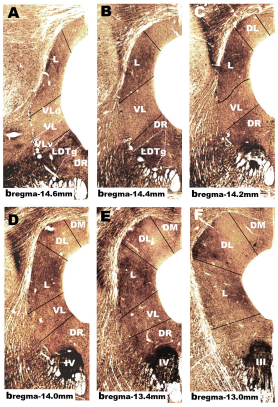
A
L
VLd
VL
VLv
LDTg
DR
bregma-14.6mm
B
L
VL
DR
LDTg
bregma-14.4mm
C
DL
L
VL
DR
bregma-14.2mm
D
DM
DL
L
VL
DR
4V
bregma-14.0mm
E
DM
DL
L
VL
DR
4V
bregma-13.4mm
F
DM
DL
L
3V
bregma-13.0mm

FIGURE 2

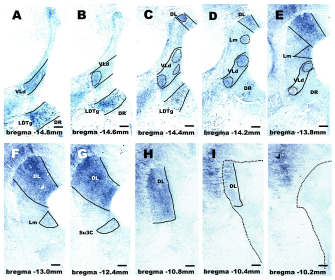
A
VLd
LDTg
bregma -14.8mm
B
VLd
LDTg
DR
bregma -14.6mm
C
DL
VLd
LDTg
bregma -14.4mm
D
DL
Lm
VLd
DR
bregma -14.2mm
E
Lm
VLd
DR
bregma -13.8mm
F
Lm
bregma -13.0mm
G
DL
Su3C
bregma -12.4mm
H
DL
bregma -10.8mm
I
DL
bregma -10.4mm
J
bregma -10.2mm

FIGURE 3

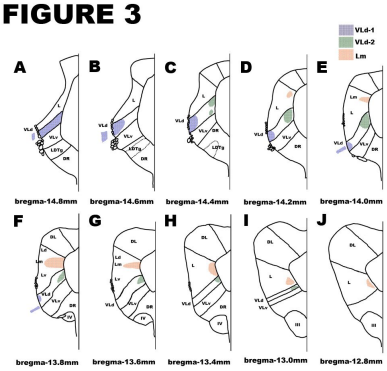
VLd-1
VLd-2
Lm
A
B
C
D
E
F
G
H
I
J
bregma-14.8mm
bregma-14.6mm
bregma-14.4mm
bregma-14.2mm
bregma-14.0mm
bregma-13.8mm
bregma-13.6mm
bregma-13.4mm
bregma-13.0mm
bregma-12.8mm

FIGURE 4

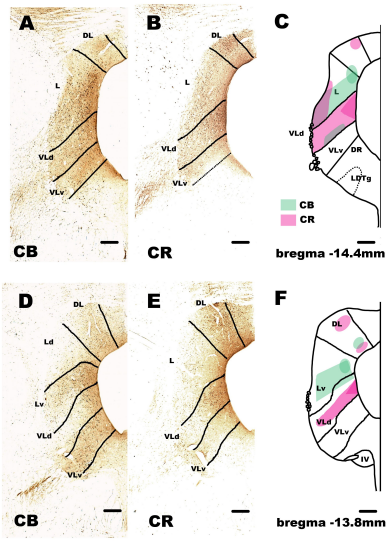
A
DL
L
VLd
VLv
CB
B
DL
L
VLd
VLv
CR
C
L
VLd
VLv
DR
LDTg
CB
CR
bregma -14.4mm
D
DL
Ld
Lv
VLd
VLv
CB
E
DL
L
VLd
VLv
CR
F
DL
Lv
VLd
VLv
IV
bregma -13.8mm

FIGURE 4 (cont'd)

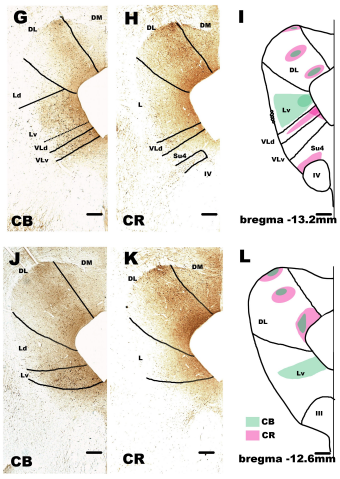

FIGURE 2

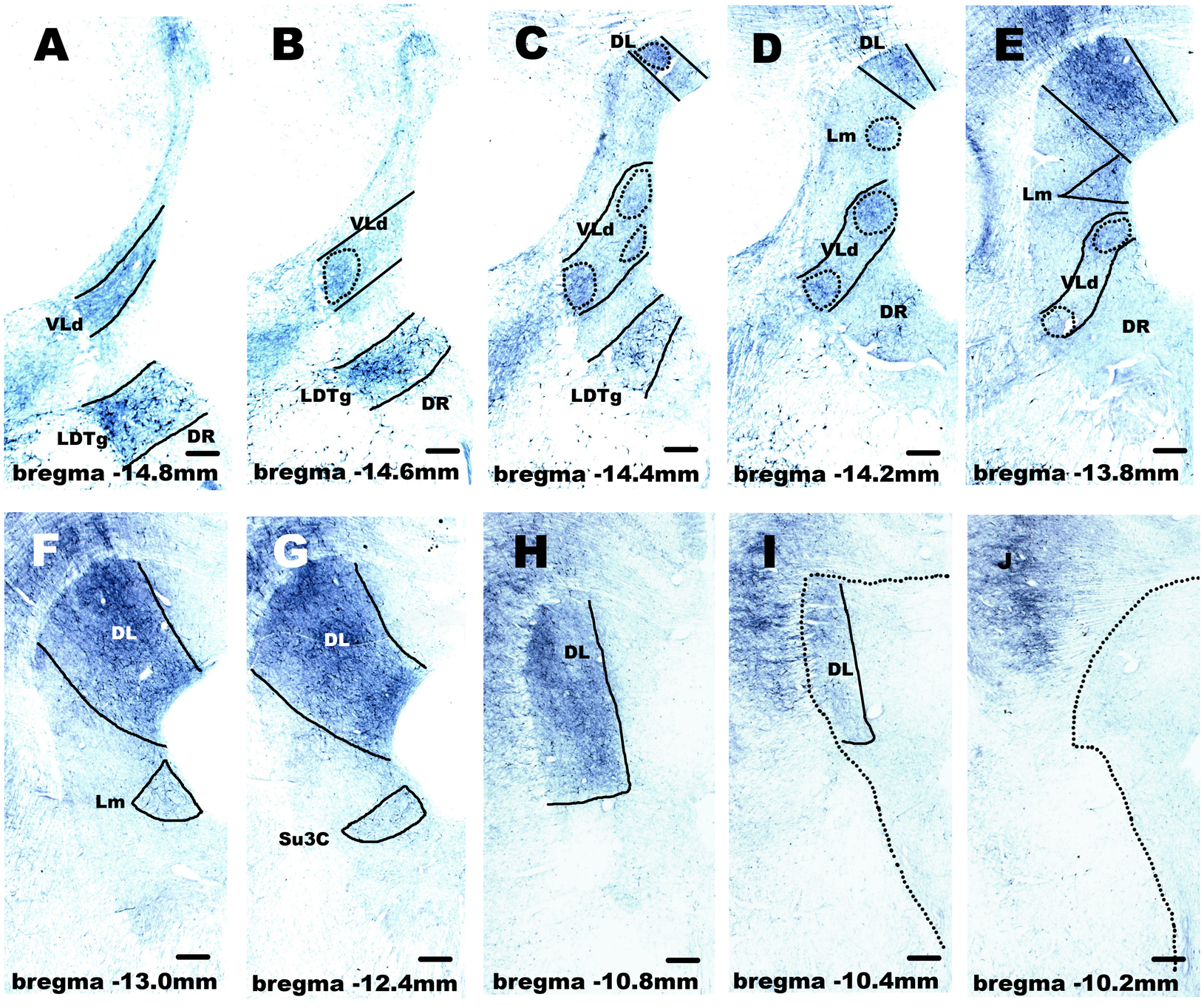
A
VLd
LDTg
DR
bregma -14.8mm
B
VLd
LDTg
DR
bregma -14.6mm
C
DL
VLd
LDTg
bregma -14.4mm
D
DL
Lm
VLd
DR
bregma -14.2mm
E
Lm
VLd
DR
bregma -13.8mm
F
DL
Lm
bregma -13.0mm
G
DL
Su3C
bregma -12.4mm
H
DL
bregma -10.8mm
I
DL
bregma -10.4mm
J
bregma -10.2mm

FIGURE 5

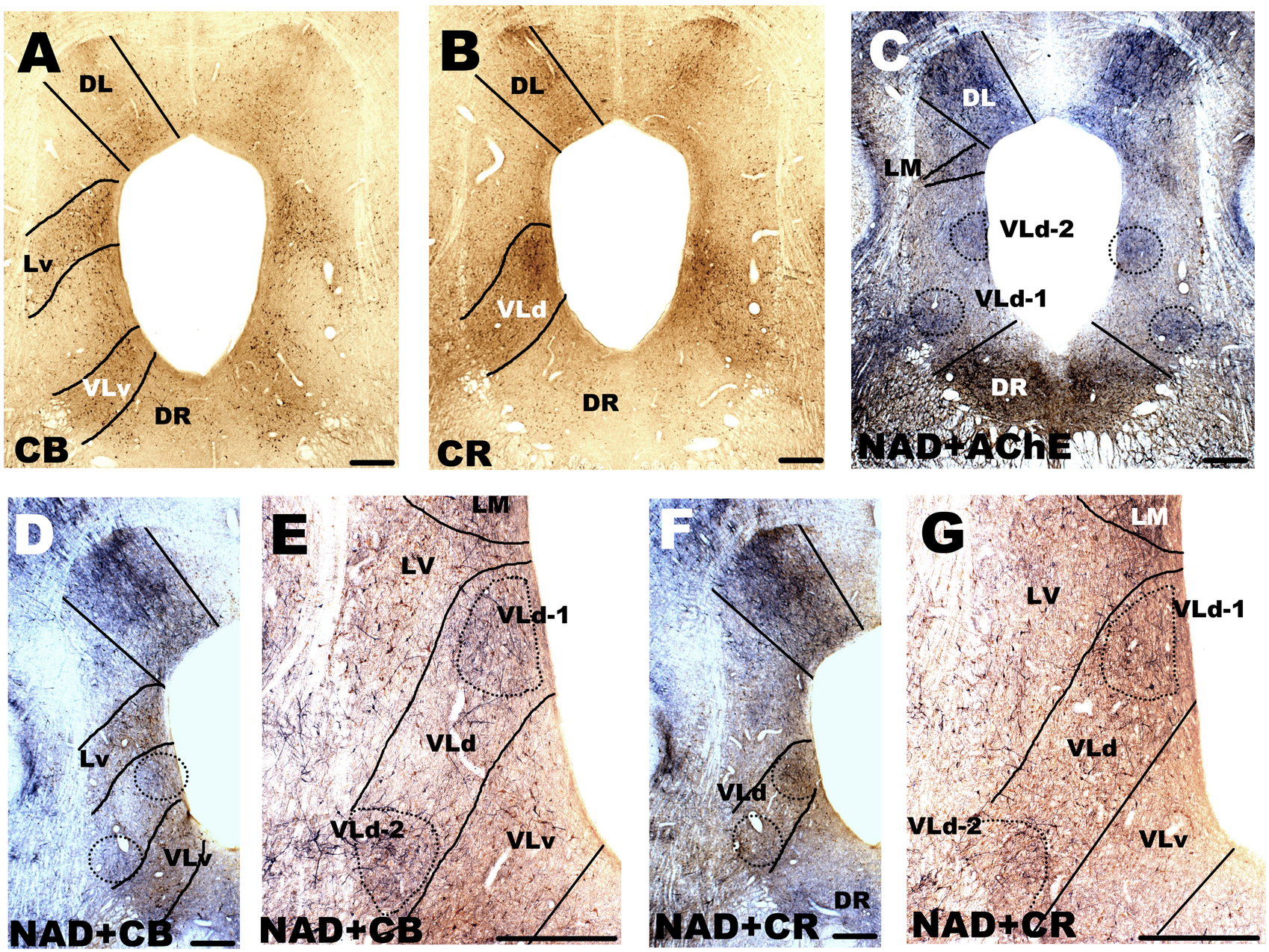
A
DL
Lv
VLv
DR
CB
B
DL
VLd
DR
CR
C
DL
LM
VLd-2
VLd-1
DR
NAD+AChE
D
Lv
VLv
NAD+CB
E
LM
LV
VLd-1
VLd
VLd-2
VLv
NAD+CB
F
VLd
DR
NAD+CR
G
LM
LV
VLd-1
VLd
VLd-2
VLv
NAD+CR