[UCI]I804:24011-200000241045

2011년 2월
박사학위논문

가토의 두개골 결손부에서 platelet-rich fibrin 차단막의 효과

조선대학교 대학원

치 의 학 과

원 영 훈

2011년 2월 박사학위논문

Effect of platelet-rich fibrin membrane on a defect in the rabbit calvarium

원 영 훈

가토의 두개골 결손부에서 platelet-rich fibrin 차단막의 효과

Effect of platelet-rich fibrin membrane on a defect in the rabbit calvarium

2011년 2월 25일

조선대학교 대학원

치 의 학 과

원 영 훈

가토의 두개골 결손부에서 platelet-rich fibrin 차단막의 효과

지도교수 문 성 용

이 논문을 치의학 박사 학위신청 논문으로 제출함.

2011년 10월

조선대학교 대학원

치 의 학 과

원 영 훈

원영훈의 박사학위 논문을 인준함.

위원장 서울대학교 교 수 김 영 균 인

위 원 조선대학교 교 수 김 병 옥 인

위 원 조선대학교 교 수 김 수 관 인

위 원 조선대학교 교 수 임 성 철 인

위 원 조선대학교 교 수 문 성 용 인

2010년 12월

조선대학교 대학원

목 차

ABSTRACT ····· iv

Ⅰ. 서 론 ····· 1

Ⅱ. 재료 및 방법 ····· 3

Ⅲ. 결과 ····· 5

Ⅳ. 고찰 ····· 9

참고문헌 ····· 13

표 목 차

Table 1. Classification of Groups ····· 16

Table 2. New bone formation at 2 weeks ····· 16

Table 3. New bone formation at 4 weeks ····· 16

Table 4. New bone formation at 8 weeks ····· 16

도 목 차

Fig 1. Bone defect and PRF membrane ·····

Fig 2. Micro CT (2 weeks) ·····2

Fig 3. Micro CT (4 weeks) ·····2

Fig 4. Micro CT (8 weeks) ·····2

Fig 5. Histologic features (2 weeks) ·····

Fig 6. Histologic features (4 weeks) ·····

Fig 7. Histologic features (8 weeks) ·····

Fig 8. Histologic changes of Bio-Gide ·····

Fig 9 Histologic changes of PRF membrane ·····

ABSTRACT

Effect of platelet-rich fibrin membrane on a defect in the rabbit calvarium

Won, Young-Hun
Advisor: Prof. Moon, Seong-Yong
Department of Dentistry
Graduate School of Chosun University

Purpose: The purpose of this study was to evaluate new bone formation using PRF membrane in the rabbit calvarial bone defect and change of absorbable collagen membrane and PRF membrane in the histology

Materials and methods: Twelve, male skeletally mature New Zealand white rabbits, weighting from 2.5 to 3.0kg, were used in this study. Four equal 8mm diameter bone defects were created and then divided four groups. Group I was no treatment as a control. Group II was grafted with carbone apatite, group III was grafted with carbone apatite and covered with absorbable collagen membrane, group IV was grafted with carbone apatite and covered with PRF membrane. The defects were evaluated by micro CT analysis, histology, and histomorphometric analysis performed at 2, 4, 8 weeks.

Results: The results showed a significant increase in histomorphometric bone area and micro CT analysis in group II,III,IV as compared with the group I(control). No significant difference in new bone formation was seen in group II,III,IV. Absorbable collagen membrane was seen at 2, 4 weeks but not seen at 8 weeks, and PRF membrane was also seen at 2 weeks but not seen at 4, 8 weeks.

Conclusion: PRF membrane was effective to regenerate the new bone in the bone defect using with osteoconductive graft materials. and the results suggested that PRF membrane could be replaced the collagen membrane in the clinic.

1. 서론

외상이나, 종양, 감염, 병적상태등에 의해 발생한 골 결손부를 회복하기위해 다양한 골 이식재가 사용되어지고 있으며, 광범위한 골 결손부에는 골재생을 위한 기질을 필요로 한다. 자가골 이식은 가장 좋은 골 이식재이지만 부가적인 수술이 필요한 단점이 있다. 최근 혈소판 농축액의 사용은 자가골 이식재를 채취하지 않고, 자가골에 포함된 골 재생에 필요한 성장인자를 이용할 수 있는 방법으로, 자가 섬유소(autologous fibrin)을 얻기 위해 섬유소 농축(fibrinogen concentrate) 또는 혈소판 풍부 혈장(platelet rich plasma)을 만드는 것이다. Slater 등[1)]의 연구에서 골아세포들이 혈소판과 관련된 성장요소의 존재하에서 배양될 때, 세포외기질 합성의 증가 뿐만 아니라 인간 골아세포의 증식과 분화에 증가를 보여줌을 보고하였다. 수술후 혈소판 응집이 이식물질을 안정시키게 되고 상처 치유를 촉진하는 잇점을 갖는다. 이러한 방법은 구강악안면 영역 특히 임프란트 치료와 관련하여 많은 흥미를 갖는 분야이다.

혈소판 풍부 혈장(Platelet rich plasma: PRP)은 다양한 성장인자, platelet-derived growth factor(PDFG), transforming growth factor-β(TGF-β), insulin-like growth factor(IGF), epidermal growth factor(EGF)와 세포의 이주를 돕는 다수의 glycoprotein을 함유한 fibrinogen이 포함된 생물질로, osteopromotive mechanism을 통해 단지 골재생의 초기단계에서만 작용을 하게된다[2)]. PRP는 clacium chloride와 bovine thrombine을 사용하여 겔화를 촉진시키는 방법으로, bovine thrombin에 사용은 생체 내에서 factor V, XI 그리고 thrombin 에 대한 항체를 형성하여, 생명을 위협하는 응고장애에 대한 위험성을 갖는다[3)]. 이러한 단점들을 극복하기 위한 2 세대 혈소판 농축액인 혈소판 풍부 섬유소(Platelet-rich fibrin: PRF)는 Choukroun에 의해 처음 개발되었으며, autologous leukocute- and platelet-rich fibrin(L-PRF) 생물질로 정의된다[6)]. PRF와 PRP의 가장 큰 차이점은 혈액을 채취한후 항응고물질을 사용하지 않으며, 또한 bovine thrombine과 calcium chloride도 사용하지 않는 순수한 혈액의 응고물질로서 역할을 한다는 것이다[8)]. PRF 응괴는 단단한 섬유성 막을 형성하게되며, 고농도의 성장인자, TGF-β1, PDGF-BB or vascular endothelial growth factor VEGF)와 기질 단백질(thrombospondin-1, fibronectin, vitronectin)을 최소 1주일 동안 분비하게 된다[9)]. 이러한 PRF의 섬유소 기질(fibrin matrix)은 인간의 mesenchymal stem cell들의 부착, 확산, 그리고 증식을 유도하는 fibrin scaffold로서의 역할을 할

수 있게 된다[4]. 최근 이러한 PRF는 특히 상악동 거상술과 같은 술식에서 골전도성 충전재와 함께 혹은 단독으로 사용한 경우에 효과적인 것으로 보고되었다[10].

이에 본 연구에서는 가토의 두개골에 의도적 골결손부를 형성하여 골전도성 골이식재를 채우고 PRF 차단막을 덮어서 골 재생능을 평가하고, 콜라겐 생 흡수성막인 Bio-Gide®(Geistlich, Germany)와 차단막의 조직학적 변화를 비교하고자 한다.

2. 재료 및 방법

1. 실험동물 및 재료

2.5-3.0 kg의 12마리의 New Zealand white rabbit을 본 실험에 사용하였다. 본 실험은 조선대학교 동물심의위원회 승인을 받고 진행되었다 (CDMDIRB-1009-A67)

골이식재로는 0.6-1.0 mm의 입자크기를 갖는 Carbone-apatite로 구성된 합성골인 Bongros®(Bio@ Inc, Seongnam, Korea)를 사용하였다.

차단막으로 흡수성 코라젠 차단막인 BioGide®(Geistlich, Germany)를 사용하였다. PRF 차단막은 가토의 귀의 정맥에서 5 ml 의 혈액을 채취하여, 2,700 rpm으로 12분간 원심분리를 하여 세층으로 분리하였다. 세층중 최상층에 존재하는 무세포성 PPP와 최하층의 RBC를 제외한 중간층의 PRF clot을 채취한 후 wet gauze 두장으로 압박하여 차단막 형태로 만들었다.

각각의 가토 두개골에 4개의 골견손부를 형성하여 총48개의 결손부를 4개의 군으로 분류하였다.(Table. 1) (1)대조군: 이식재를 넣지 않고, 아무런 처치도 하지 않은 군, (2) 실험 1군: Bongros®를 이식한 군, (3) 실험 2군: Bongros®를 이식하고 BioGide®로 덮은 군 (4) 실험 3군: Bongros®를 이식하고 PRF 차단막으로 덮은 군.

2. 수술과정

Tiletamin과 zolazepam(10 mg/kg, Zoletil 50, Virbac Lab, France), 2% xylazine hydrochloride(3 mg/kg, Rumpun, Bayer Korea Ltd., Korea)을 이용하여 전신마취하에 귀의 정맥에서 5 ml 의 혈액을 채취하여 PRF 차단막을 만들었다. 두개골에 povidone-iodine 용액을 이용하여 두개골부위의 소독후 정중부에 절개를 시행하여 두개골을 노출시켰다. 8 mm trephine bur를 이용하여 4개의 골 결손부를 형성하였으며, 대조군을 제외한 결손부에 Bongros®를 충전하고 Bio-Gide®와 PRF 차단막을 각각 위치시켰다. 이후 골막을 보존한채 봉합을 한후에 술후 3일간 항생제를 투여하였다. 술후 2주, 4주, 8주째에 각각 Zoletil을 과량주사하여 희생시킨후에 두개골을 채취하였다. 두개골을 채취한 후에 Micro-CT 촬영을 시행하고, 조직학적, 조직형태학적 분석을 시행하였다.

3. Microfocus computerized tomographic analysis

사용된 micro CT는 Qrix(TVX-IMT225CT, Techvally Co., LTD, Korea. Max. Tube: Kv 225 Kv, Focus size: 1 μm)로, exposure parameters는 60 Kv and 80 micro A 이다

4. 조직학적, 조직형태학적 분석

골결손부 전체를 포함하여 채취된 두개골을 10% 중성 포르말린 용액에 넣어 24시간 고정하였다. Calci-Clear Rapid™(National Diagnostics, Atlanta, GA, USA)용액에 24시간 처리하여 탈회를 한 후 각 시술부의 중앙을 시상봉합선(sagittal suture line)과 평행하게 절단하여 이의 좌,우에서 1.5mm의 조직을 각각 채취하였다. 조직은 흐르는 물에 세척후 자동조직처리기(Hypercentre XP tissue processor, Shandon, Cheshive, UK)를 거쳐 파라핀 포매후 4-5 μm 두께로 잘라 hematoxylin-eosin 이중염색을 하였다. 제작된 시편은 광학현미경(Olympys BX51, Tokyo, Japan) 으로 관찰하고 MaquaFire 디지털 카메라 장치(Optronics, Goleta, CA, USA)를 통하여 이미지를 얻어 골결손부의 새로운 골형성 정도와 BioGide와 PRF membrane의 시간에 따른 조직학적 변화를 평가하였다.

%New bone=Area of new bone in the defect/total area of the defect *100

그 결과를 ANOVA(SPSS Ver 17.0) test를 통해 통계학적 분석을 하였다.

3. 결과

1. Micro CT 분석결과

Micro CT 관찰 결과 골의 생성 양상과 신생골에 형성 정도를 평가할 수 있었다.

1) 2주(Fig. 2)
3D CT상에서 대조군은 신생골 형성이 거의 보이지 않았으며, 실험1군에서는 이식골이 그대로 남아있는 상태로 신생골 형성은 거의 보이지 않았다. 실험 2군과 3군에서는 평활하게 신생골이 골이식재 상방을 덮는 모습을 일부관찰 할 수 있었다.

2) 4주(Fig. 3)
대조군에서는 경계부에서부터 신생골이 자라오는 모습을 관찰할 수 있으나 경계에 국한된 형태로 소량에 골이 형성되었으며, 결손부를 채우지 못하였으며, 실험 1군에서도 경계부에서부터 이식골 상방으로 신생골이 형성을 관찰할 수 있다. 실험 2군과 3군에서도 경계부에서부터 이식골 상방으로 골이 형성되며 평활하게 골이 형성된 것을 관찰할 수 있다.

3) 8주(Fig. 4)
대조군은 경계부로부터 가까운 부위에만 일부 골이 형성된 것을 관찰할 수 있으며, 결손부 전반적으로 골이 채워지지 않는 상태이며, 실험1군에서는 이식골에 존재가 보이면서 골에 치밀화가 이루어진 모습을 관찰할 수 있다. 실험 2군과 3군에서는 이식골의 형태는 일부에서 관찰되며, 거의 완전하게 본래의 골 형태로 재생이 된 것을 관찰할 수 있다.

2. 조직형태학적 분석결과 (Table. 2) (Fig. 5,6,7)

결손부에 채워진 골의 정도를 평가한 결과 2주군에서 실험1군(Fig. 5 a,b)은 평균 12.9%의 골형성능을 보였으며, 실험2군(Fig. 5 c,d)은 61.6%, 실험3군(Fig. 5 e,f)은 56.5%, 실험4군(Fig. 5 g,h)은 58.7%의 결과를 보였다. 4주군에서 실

험1군(Fig. 6 a,b)은 평균 16.2%, 실험2군(Fig. 6 c,d)은 74.8%, 실험3군(Fig. 6 e,f)은 56.2%, 실험4군(Fig 6 g,h)은 82.7%, 8주군에서 실험1군(Fig. 7 a,b)은 21.2%의 골형성능을 보였으며, 실험2군(Fig. 7 c,d)은 97.5%, 실험3군(Fig. 7 e,f)은 73.2%, 실험4군(Fig. 7 g,h)은 98.5%의 결과를 보였다.

실험1군과 실험2, 3, 4군 간에 유의한 차이를 보이는 반면 실험 2, 3, 4군 간에는 유의한 차이를 보이지 않았다.

3. 조직학적 분석결과

(1) 2 주째 조직학적 분석결과

A) 실험1군(Bongros 만 이식한 군) (Fig. 5 c,d)

결손부의 경계로부터 이어지는 구심성 신생골형성이 관찰되었으며, 이를 제외한 결손 중심부쪽에서는 이식재의 변연을 에워싸는 얇은 신생골형성이 관찰되나 인접한 이식재 변연의 신생골과 서로 융합되지 않는 형태를 나타내었다.

B) 실험2군(Bongros와 BioGide를 이식한 군) (Fig. 5 e,f , Fig 8 a)

결손부의 경계로부터 이어지는 구심성 신생골에 형성이 관찰이 되며, 이를 제외한 결손 중심부쪽에서는 이식재의 변연을 에워싸는 얇은 신생골 형성이 관찰되었다. 이는 실험1군에 비해 신생골이 더 두껍고 인접 이식재 주변 신생골과 일부 융합이 되는 양상을 보였으며, BioGide 일부에서도 신생골에 형성이 관찰되었다. 다만 일부 Bio-Gide 군에서는 이식부위에 만성염증이 관찰되었다.

C) 실험3군(Bongros와 PRF를 사용한군) (Fig. 5 g,h ,Fig. 9 a)

결손부 경계로부터 이어지는 구심성 신생골형성이 관잘되며, 이를 제외한 부위에서도 신생골 형성이 관찰된다. 이는 결손부의 정중부 및 변연부 표층에서 관찰되고, 이식재의 변연에 형성되는 신생골과는 별도의 신생골이다. 이식재 변련을 따라 소량의 신생골이 관찰되고, 일부에서는 PRF membrane의 흔적이 관찰되며 대부분은 흡수가 일어나는 상태이며, 염증 소견은 보이지 않았다.

(2) 4 주째 조직학적 분석결과

A) 실험 1군(Fig. 6 c,d)

이식재 주변의 변연을 에워싸는 신생골은 더욱 두꺼워지고 인접한 이식재 변연의 신생골과 일부 융합되어 있다

B) 실험 2군(Fig. 6 e,f, Fig. 8 b,c)

BioGide를 따라 anastomosing trabucular bone이 결손 정중부를 제외하고 잘 형성되어 있으며, 심부는 이식재의 변연을 따라 형성된 신생골이 더욱 두꺼워지고 일부 인접 신생골과 융합되어 있다. BioGide는 흔적이 남아있으며, 일부에서 만성염증을 유발하고 있다. 염증이 심한 증례는 신생골 형성이 저조하며, 신생골 형성이 양호한 증례도 염증부위는 신생골 형성이 저조하게 나타났다.

C) 실험 3군 (Fig. 6 g,h, Fig. 9 b,c,d)

결손부 경계로부터 이어지는 구심성 신생골이 관찰되며, 이는 골막하 표층부에 더 우수하고 일부 anastomosing trabecular bone을 형성한다. 일부는 결손부 중심부에서 골막하 표층부에 불연속적인 신생골 형성을 보였으며, 심부의 이식재 변연을 따라 형성된 신생골은 더욱 더 두꺼워지고 일부 인접 신생골과 융합되어 있다. PRF membrane의 흔적은 관찰되지 않고 해당 부위의 fibrocollagenous tissue가 관찰되었다. 염증은 보이지 않았다.

(3) 8 주째 조직학적 분석결과

A) 실험 1군 (Fig. 7 c,d)

이식재의 변연을 에워싸는 신생골은 더욱 더 두꺼워지고 이식재 변연의 신생골과 더욱 빈번하게 융합되어 골의 안정화가 진행되었다.

B) 실험 2군 (Fig. 7 e,f, Fig. 8 d,e)

결손부 전체적으로 신생골 형성이 양호하며, 이식재 주변으로 형성된 신생골이 두꺼워져 주변과 서로 잘 유합되어 있다. 극히 일부에서 BioGide의 흔적이 확인되지만

대부분 흡수되고 보이지 않았다. 일부에서 만성염증이 관찰되었으며, foamy macrophage가 일부에서 관찰되며, 이는 BioGide의 degradation에 따른 소견일 가능성으로 보인다.

C) 실험 3군 (Fig. 7 g,h, Fig. 9 e)

결손부 전체적으로 신생골 형성이 양호하며, 이식재 주변으로 형성된 신생골이 두꺼워져 주변과 서로 잘 유합되어 있다. 일부 증례는 골막하 표층부에서 결손부 경계부로부터 이어지는 구심성 신생골 형성이 우세하게 관찰되었으며, PRF membrane의 흔적은 관찰되지 않았으며, 염증 소견도 보이지 않았다.

4. 고찰

가토의 두개골에 형성된 골 결손부에 골전도성 골이식재와 PRF 차단막의 효과를 평가한 이번 실험적 연구에서 Micro CT 분석, 조직형태학적 분석, 그리고 조직학적 분석을 통해 PRF 차단막은 기존에 사용되어진 콜라젠 차단닥을 대체할 수 있는 재료로 이용될 수 있음을 알 수 있었다. PRF 차단막의 사용은 비용이 적게들며 제작과정이 매우 편리하고, 다량의 응축제를 빠르게 만들수 있을 뿐만 아니라, 다른 첨가물이나 인공적인 방법을 이용하지 않는다는 점에서 유리하다[6].

Choukroun's PRF는 2세대 혈소판 농축제로서 어떤 항응고제나 겔화를 일으키는 물질을 첨가하지 않는 순수하게 혈액으로 만든것이다[11]. PRF는 혈소판 겔형태로 골이식시에 창상의 치유 증진, 골의 성장과 성숙, 이식재의 안정, 창상의 폐쇄 및 지혈, 그리고 골이식재의 조작성을 편리하게 하는 생물질이다[3]. PRF는 차단막으로서 사용이 가능하며 임상적으로 골이식재와 더불어 사용이 가능하며, 이는 골질에 향상을 가져올 수 있다. PRF는 PRP에 비해 다양한 장점을 갖는다. 제작과정에서 항응고물질을 첨가하지 않으며, fibrinogen을 fibrin으로 치환하기 위해 bovine thrombin을 사용하지 않으며, 혈액 자체의 thrombin을 이용하게 된다. 그러므로 PRF의 생리적은 형태는 치유과정에서 PRP보다 나은 효과를 나타내게 된다. Wet gauze 두장을 이용하여 압박을 하게되면 PRF clot은 강력한 membrane으로 만들 수 있다. 그리고 이러한 자가생물질은 구강외과 영역 뿐만 아니라 이비인후과, 성형외과, 정형외과 영역에서 골치유 및 인대, 연골의 재생에 사용된다[12]. 혈소판 농축제는 세계적으로 같은 이름하에 10가지 이상의 autologous glue나 biomaterial로 사용되고 있다. 이러한 혈소판 농축제는 섬유소 밀도, 백혈구 함유정도, 과정의 표준화 정도의 세 가지 기준을 가지고 분류할 수 있다. PRP는 종종 개선된 fibrin glue로서 인식되나, PRF는 생기계적(biomechanical) 특성을 갖는 치밀한 fibrin biomaterial로 간주된다. 이러한 고도의 치밀함을 갖는 fibrin clot은 성장인자의 유리, 세포의 이주, cytokine 유리등을 통해 생물학적인 치유에 필요한 기질로서 작용한다[6].

PRF는 적용후에 빠르게 사라지지 않으며, 대신에 강력한 섬유소 기질로서 혈액응고과정과 유사한 반응을 보이게 된다.[13]. PRF는 자연스럽게 형성된 혈병으로서 백혈구와 함께 응집된 혈소판으로서, 치밀한 섬유소 네트워크를 형성하고 있다[10]. PRF에서 백혈구는 세균에 저항하는 효과를 가지며, 백혈구에 의한 성장인자의 고농

도 배출이 일어날 수 있음을 보고하였다[14]. Zhu등은 PRF에는 골유도(osteoinduction) 기능이 있어 골재생에 유리하며, PRP보다 더 나은 골 재생효과를 가져올 수 있다고 보고 하였다[15].

PRF를 이용한 골이식시에 PRF 차단막은 1시간 이내에 외과적 처치를 시행하는 부위에 사용할 경우에 초기 치유기간동안 지속적으로 성장인자를 방출하게되며, 최소 1주일동안 다양한 성장인자를 이식부위에 공급하는 능력을 가지고 있다[10]. 쥐의 골모세포를 이용한 *in vitro* 실험에서 PRF는 자가성장인자를 지속적으로 방출하며, 14일째에 최대효과가 나타남을 보고하였다. 이는 골 치유기전에서 염증 및 재혈관화, 골재생 및 개조과정에서 숙주의 골격과 기계적으로 효과적인 구조체를 형성하기위해 골모세포의 증식 및 분화가 대부분 초기 14일 동안 일어나기 때문에 임상적인 면에서 골재생에 보다 효과적으로 PRF를 이용할 수 있음을 보고하였다[16].

차단막은 치주조직의 결손, 임프란트 치료에서 GTR(Guided Tissue Regeneration)과 GBR(Guided Bone Regeneration)의 방법으로 많이 사용되어 왔다[17]. 콜라겐 차단막은 소나 돼지의 collagen type I과 III로 구성되어있다[18]. 비계(Scaffold)로서 콜라겐의 사용은 체적의 안정성, 생체적합성등에서 조직과 잘 융합이된다. Bio-Gide®의 콜라겐 섬유들은 작용기전이 명확하지는 않지만 골유도(osteoinduction)의 기능을 가지고 있다. 이는 콜라겐 섬유들이 골유도(osteoinduction)에 관련된 요소들, 즉 골형성단백질(BMP), TGF-β,IFG-I 그리고 다른 cytokine 들에 'trap' 역할을 하게되어 골분화를 매개하는 것으로 믿어지고 있다[19].

BioGide®를 사용한 실험 2군에서는 술후 4주째에 차단막이 잘 보존되어 있는 것을 관찰할 수 있었으나, PRF 차단막은 차단막으로서 역할은 2주째에 약간의 흔적을 보일뿐 4주째에는 관찰되지 않았다. 하지만 PRF 차단막은 염증반응을 보이지 않고 조직 사진상에서 두터운 연조직 형태로 관찰되었다. Moses 등은 쥐의 두개골 결손부에 이식한 non-cross linked 콜라겐 차단막이 4주 째에 70%의 두께감소를 보였음을 보고하였으며[5], Kim 등은 가토의 두개골 결손부에 block 골과 함께 이식한 콜라겐 차단막의 변화를 관찰한 결과 2개월째에는 차단막이 대부분 존재하였으나, 4개월째에는 본래의 형태를 유지하지 못하고 있었으며, 6개월째에는 대부분 사라졌다고 보고하였다[7].

PRF 차단막의 표면은 BioGide®보다 더 평활한 표면을 가지고 있어서 PRF가 더

높은 증식을 보이는 것을 설명할 수 있다[20]. 또한 Gruber 등은 platelet-released supernatant가 골막세포의 분화를 유도함을 보고하였으며[21], Choukroun's PRF는 세포 증식을 유도할 수 있는 PDFG, TGF-β, IFG-I, platelet을 포함하고 있다는 것은 잘 알려져 있다[22]. 이러한 성장인자와 세포증식의 능력을 갖는 PRF의 3차원적인 섬유소 네트워크는 조직화가 잘되고, 순환하는 cytokines을 fibrin mesh내로 유도하게 되는 역할을 하게된다. 이에 반해 콜라젠 차단막은 살아있는 미세환경을 갖지 않으며, Biogide®는 돼지 콜라젠 섬유로 구성되어 있어, 성장인자를 포함하고 있지 않기 때문에 순수하게 물리적인 비계(scaffold)의 역할만을 하게 된다[23].

임상적으로 Mazar 등은 20명의 환자에서 1.6mm에서 6mm의 잔존골을 갖는 상악동에서 PRF 차단막을 단독으로 사용하여 임프란트 식립과 동시에 이식을 시행하였다. 술후 방사선학적 검사상 7-13mm의 골재생을 관찰하였으며, 임프란트의 실패는 없었음을 보고하였다[24].

Kfir등은 GBR에 골이식재와 함께 PRF를 적용하여 수직적으로 2.4mm 에서 5.1 mm, 수평적으로 1.3mm 에서 3.9 mm의 골 재생을 보였으며, 임프란트가 성공적으로 식립되었음을 보고하였다[25]. Choukroun등은 상악동 막이 천공된 경우에 PRF 차단막을 사용하면 4개월 후에 조직학적으로 보통의 뼈와 같은 밀도를 보이는 신생골을 관찰할 수 있음을 보고하였다[26].

본 실험에서 술후 2주째에 관찰한 조직소견상 PRF를 적용한 군과 Biogide®를 적용한 군에서만이 신생골에 형성을 관찰할 수 있었으며, 조직사진상에 PRF가 여전히 유지되고 있음을 관찰할 수 있었다. 이는 초기 골치유에 PRF의 적용이 유리한 효과를 나타냄을 알 수 있다. 또한 술후 4주째 조직소견상에서도 PRF를 적용한 군과 BioGide®를 적용한 군에서 신생골 형성이 두드러짐을 알 수 있었다. 하지만 이는 골이식재만을 적용한 군과 비교하여 통계학적으로 유의한 차이를 보이지는 않았다. 이는 신생골 형성율을 계산시에 이식재가 같이 포함되어 계산이 되었기 때문이다. 하지만 실제 조직사진상에서 그리고 Micro CT상에서의 골 재생양상은 더 나은 모습이다. BioGide®를 사용한 경우에 술후 4주째에는 차단막을 따라 하방에 anastomosing trabecular bone을 형성하고, BioGide® 본래의 형태가 어느정도 남아있으나, 8주째에는 극히 일부에서 흔적을 찾을 수 있었으며, 대부분은 흡수되는 소견을 보였다. 또한 만성염증이 관찰되었으며, 염증이 심한부위에서는 신생골 형성이 저조하게 나타났다. PRF 차단막을 사용한 경우 술후 4주째에 BioGide를 사용한

군에서 보이는 anastomosing trabecular bone이 골막하에 나타났으나 PRF 차단막의 흔적은 관찰되지 않고 해당 부위에 fibrocollagenous tissue가 관찰되었다. 하지만 BioGide® 군에서 보이는 염증반응은 보이지 않았다. 다시 말해 BioGide®를 적용한 군에서는 PRF 차단막을 적용한 군에서 나타나지 않는 염증반응이 나타났으며, 염증이 심한 곳에서는 골 재생도 떨어지는 것을 관찰할 수 있었다. 이는 자가혈을 이용한 PRF가 이물반응을 보이지 않으며, 생체의 응고과정과 유사한 치유과정을 통해 성장인자를 유리시키기 때문으로 여겨진다. 8주째 BioGide®와 PRF를 사용한 군에서 골이식재만을 사용한 군에 비해 조직소견, Micro CT 상 질적으로 더 나은 골을 형성한 것으로 보인다. 하지만 조직형태학적 검사, 즉 신생골 형성율에서는 통계학적으로 유의한 차이를 보이지 않았다. 이상의 고찰에서 PRF의 사용이 초기의 골형성 및 최종적으로 형성되는 골질의 향상에 도움이 된다고 볼수 있다. 이는 BioGide®를 사용한 군과 비슷한 결과를 보여주었기에 골결손부를 회복하기 위해 전도성 골이식재와 PRF 차단막의 사용은 골전도성 이식재와 BioGide®를 사용한 결과와 유사한 결과를 예상할 수 있을것으로 사료된다. 다만 본 실험에서 사용된 동물의 개체수가 적어 유의한 차이를 나타내지 않은 것으로 생각되기에, 추후 많은 수의 개체를 가지고 실험을 통해 입증을 할 필요가 있을 것으로 사료된다.

결론적으로 본 실험에서 가토의 두개골에 형성된 골 결손부에 PRF 차단막과 골전도성 골이식재를 이용하여 골재생능을 평가한 결과 PRF 차단막은 흡수성 차단막인 BioGide®와 유사한 골 재생능력을 관찰할 수 있었다. 간단하고 비용이 적게 소요되는 PRF 차단막을 이용한 골 재생은 임상에 유용한 방법으로 이용할 수 있을 것으로 사료된다.

참고문헌

1. Slater M, Patava J, Kingham K, Mason RS. Involvement of platelets in stimulating osteogenic activity. J Orthop Res. 1995;13:655-63.
2. Marx RE, Carlson ER, Eichstaedt RM, Schimmele SR, Strauss JE, Georgeff KR. Platelet-rich plasma: Growth factor enhancement for bone grafts. Oral Surg Oral Med Oral Pathol Oral Radiol Endod. 1998;85:638-46.
3. Sánchez AR, Sheridan PJ, Kupp LI. Is platelet-rich plasma the perfect enhancement factor? A current review. Int J Oral Maxillofac Implants. 2003 ;18:93-103.
4. Gassling VL, Açil Y, Springer IN, Hubert N, Wiltfang J. Platelet-rich plasma and platelet-rich fibrin in human cell culture. Oral Surg Oral Med Oral Pathol Oral Radiol Endod. 2009;108:48-55.
5. Moses O, Vitrial D, Aboodi G, Sculean A, Tal H, Kozlovsky A, Artzi Z, Weinreb M, Nemcovsky CE. Biodegradation of three different collagen membranes in the rat calvarium: a comparative study. J Periodontol. 2008 ;79:905-11.
6. Dohan Ehrenfest DM, Rasmusson L, Albrektsson T. Review. Classification of platelet concentrates: from pure platelet-rich plasma (P-PRP) to leucocyte- and platelet-rich fibrin (L-PRF). Trends Biotechnol. 2009;27:158-67.
7. Kim SH, Kim DY, Kim KH, Ku Y, Rhyu IC, Lee YM. The efficacy of a double-layer collagen membrane technique for overlaying block grafts in a rabbit calvarium model. Clin Oral Implants Res. 2009 ;20:1124-32.
8. Dohan Ehrenfest DM, Del Corso M, Diss A, Mouhyi J, Charrier JB. Three-dimensional architecture and cell composition of a Choukroun's platelet-rich fibrin clot and membrane. J Periodontol. 2010;81:546-55.
9. Dohan Ehrenfest DM, de Peppo GM, Doglioli P, Sammartino G. Slow release of growth factors and thrombospondin-1 in Choukroun's platelet-rich fibrin (PRF): a gold standard to achieve for all surgical platelet concentrates technologies.

Growth Factors. 2009;27:63-9.
10. Choukroun J, Diss A, Simonpieri A, Girard MO, Schoeffler C, Dohan SL, Dohan AJ, Mouhyi J, Dohan DM. Platelet-rich fibrin (PRF): a second-generation platelet concentrate. Part V: histologic evaluations of PRF effects on bone allograft maturation in sinus lift. Oral Surg Oral Med Oral Pathol Oral Radiol Endod. 2006;101:299-303.
11. Dohan DM, Choukroun J, Diss A, Dohan SL, Dohan AJ, Mouhyi J, Gogly B. Platelet-rich fibrin (PRF): a second-generation platelet concentrate. Part I: technological concepts and evolution. Oral Surg Oral Med Oral Pathol Oral Radiol Endod. 2006;101:e37-44.
12. Choukroun J, Diss A, Simonpieri A, Girard MO, Schoeffler C, Dohan SL, Dohan AJ, Mouhyi J, Dohan DM. Platelet-rich fibrin (PRF): a second-generation platelet concentrate. Part IV: clinical effects on tissue healing. Oral Surg Oral Med Oral Pathol Oral Radiol Endod. 2006;101:e56-60.
13. Dohan DM, Choukroun J, Diss A, Dohan SL, Dohan AJ, Mouhyi J, Gogly B. Platelet-rich fibrin (PRF): a second-generation platelet concentrate. Part II: platelet-related biologic features. Oral Surg Oral Med Oral Pathol Oral Radiol Endod. 2006;101:e45-50.
14. El-Sharkawy H, Kantarci A, Deady J, Hasturk H, Liu H, Alshahat M, Van Dyke TE. Platelet-rich plasma: growth factors and pro- and anti-inflammatory properties. J Periodontol. 2007;78:661-9.
15. Zhu SJ, Choi BH, Jung JH, Lee SH, Huh JY, You T. A comparative histologic analysis of tissue-engineered bone using platelet-rich plasma and platelet-enriched fibrin glue. Oral Surg Oral Med Oral Pathol Oral Radiol Endod. 2006;102:175-9.
16. He L, Lin Y, Hu X, Zhang Y, Wu H. A comparative study of platelet-rich fibrin (PRF) and platelet-rich plasma (PRP) on the effect of proliferation and differentiation of rat osteoblasts *in vitro*. Oral Surg Oral Med Oral Pathol Oral Radiol Endod. 2009;108:707-13.
17. Fritz ME. Implant therapy II. Ann Periodontol. 1996;1:796-815.
18. Bunyaratavej P, Wang HL. Collagen membranes: a review.J

Periodontol. 2001;72:215-29.
19. Taguchi Y, Amizuka N, Nakadate M, Ohnishi H, Fujii N, Oda K, Nomura S, Maeda T. A histological evaluation for guided bone regeneration induced by a collagenous membrane. Biomaterials. 2005;26:6158-66.
20. Farmer DR, Nelson DM. A fibrin matrix modulates the proliferation, hormone secretion and morphologic differentiation of cultured human placental trophoblast. Placenta. 1992;13:163-77.
21. Gruber R, Karreth F, Frommlet F, Fischer MB, Watzek G. Platelets are mitogenic for periosteum-derived cells. J Orthop Res. 2003;21:941-8.
22. Dohan DM, Choukroun J, Diss A, Dohan SL, Dohan AJ, Mouhyi J, Gogly B. Platelet-rich fibrin (PRF): a second-generation platelet concentrate. Part III: leucocyte activation: a new feature for platelet concentrates? Oral Surg Oral Med Oral Pathol Oral Radiol Endod. 2006;101:e51-5.
23. Koda JE, Bernfield M. Heparan sulfate proteoglycans from mouse mammary epithelial cells. Basal extracellular proteoglycan binds specifically to native type I collagen fibrils. J Biol Chem. 1984;259:11763-70.
24. Mazor Z, Horowitz RA, Del Corso M, Prasad HS, Rohrer MD, Dohan Ehrenfest DM. Sinus floor augmentation with simultaneous implant placement using Choukroun's platelet-rich fibrin as the sole grafting material: a radiologic and histologic study at 6 months. J Periodontol. 2009;80:2056-64.
25. Kfir E, Kfir V, Eliav E, Kaluski E. Minimally invasive guided bone regeneration. J Oral Implantol. 2007;33:205-10.
26. Joseph Choukroun, Antoine Diss, Alain Simonpieri, Marie-Odile Girard. Platelet-rich fibrin (PRF): a second-generation platelet concentrate. Part V: Histologic evaluations of PRF effects on bone allograft maturation in sinus lift. Joseph Choukroun, Antoine Diss, Alain Simonpieri, Marie-Odile Girard. Oral Surg Oral Med Oral Pathol Oral Radiol Endod 2006;101:299-303.

표 부도 설명

Table 1. Classification of experimental groups

Group	Treatment
Group I	No treatment
Group II	Grafted with Bongros
Group III	Grafted with Bongros + BioGide®
Group IV	Grafted with Bongros + PRF membrane

Table 2. New bone formation rate (2, 4, 8 weeks) (n=48)

	Group 1	Group 2	Group 3	Group 4
2 weeks	12.9±3.05	61.6±11.30*	56.5±18.10*	58.7±9.49*
4 weeks	16.2±6.47	74.8±27.85*	56.2±37.72*	82.7±14.56*
8 weeks	21.2±5.71	73.2±14.37*	97.5±21.55*	98.5±18.56*

* Statistically significant difference relative to Group 1(Control)

사진 부도 설명

Fig 1. Bone defect and PRF membrane

Fig 2. Micro CT (2 weeks)
upper left : Group 1
upper right : Group 2
lower left : Group 3
lower right : Group 4

Fig 3. Micro CT (4 weeks)
upper left : Group 1
upper right : Group 2
lower left : Group 3
lower right : Group 4

Fig 4. Micro CT (8 weeks)
upper left : Group 1
upper right : Group 2
lower left : Group 3
lower right : Group 4

Fig 5-a,b. Histologic features (2 weeks), Group1
: b is magnified feature, a little bone formation was seen along the border of the defect

Fig 5-c,d. Histologic features (2 weeks), Group2
: d is magnified feature, littele increased new bone formation was seen along the border of the defect

Fig 5-e,f. Histologic features (2 weeks), Group3
: f is magnified feature, similar bone formation pattern was seen in group2 in comparison with group1

Fig 5-g,h. Histologic features (2 weeks), Group4
: h is magnified feature, increased new bone formation was seen

Fig 6-a,b. Histologic features (4 weeks), Group1
: b is magnified feature, a little bone formation was seen along the border of the defect

Fig 6-c,d. Histologic features (4 weeks), Group2
: d is magnified feature, littele increased new bone formation was seen along the border of the defect

Fig 6-e,f. Histologic features (4 weeks), Group3
: f is magnified feature, similar bone formation pattern was seen in group2 in comparison with group1

Fig 6-g,h. Histologic features (4 weeks), Group4
: h is magnified feature, increased new bone formation was seen

Fig 7-a,b. Histologic features (8 weeks), Group1
: b is magnified feature, a little bone formation was seen along the border of the defect

Fig 7-c,d. Histologic features (8 weeks), Group2
: d is magnified feature, increased new bone formation was seen along the border of the defect

Fig 7-e,f. Histologic features (8 weeks), Group3
: f is magnified feature, similar bone formation pattern was seen in group2 in comparison with group1

Fig 7-g,h. Histologic features (8 weeks), Group4

: h is magnified feature, significantly increased new bone formation was seen

Fig 8-a. Histologic features of BioGide®, 2 weeks
Bio-Gide is absorbing into tissue (⟷)

Fig 8-b. Histologic features of BioGide®, 4 weeks
foamy macrophage layer(⟷) can be a mark of Bio-Gide absorption, bongros particle(triangle)

Fig 8-c. Histologic features of BioGide®, 4 weeks
Bio-Gide is absorbing into tissue (⟷), foamy macrophage layer is seen upper BioGide® can be a make of BioGide® absorption

Fig 8-d. Histologic features of BioGide®, 8 weeks
No mark of BioGide®, bongros particle(triangle)

Fig 8-e. Histologic features of BioGide®, 8 weeks
No mark of BioGide®, small amount of foamy macrophages and fibrosis is seen

Fig 9-a. Histologic features of PRF membrane, 2 weeks
PRF membrane is absorbing(⟷). new bone(*)

Fig 9-b. Histologic features of PRF membrane, 2 weeks
PRF membrane layer is absorbing(⟷). new bone(*), bongros particle(triangle)

Fig 9-c. Histologic features of PRF membrane, 4 weeks
PRF membrane is absorbing(⟷)

Fig 9-d. Histologic features of PRF membrane, 4 weeks
PRF membrane is absorbing(⟷), new bone(*)

Fig 9-e. Histologic features of PRF membrane, 4 weeks
No mark of PRF membrane was detecterd.

논문 사진 부도

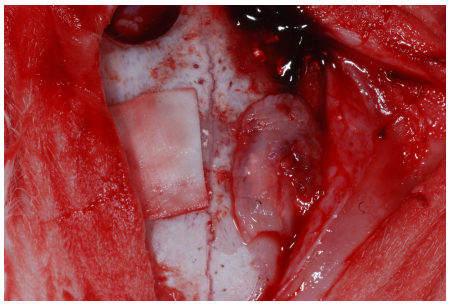

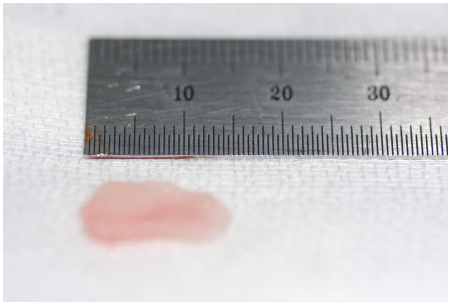

Fig. 1

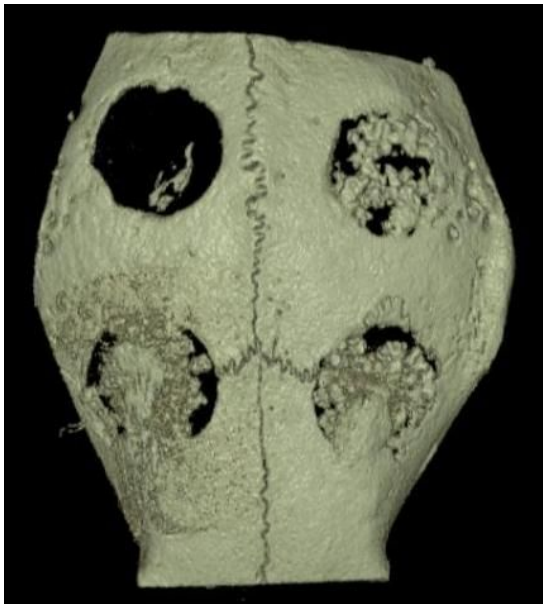

Fig. 2

Fig. 3

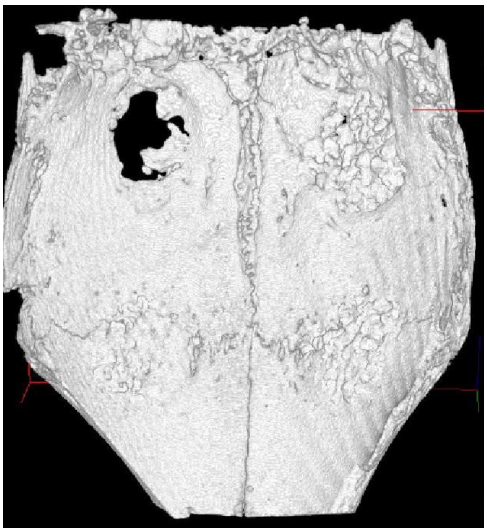

Fig. 4

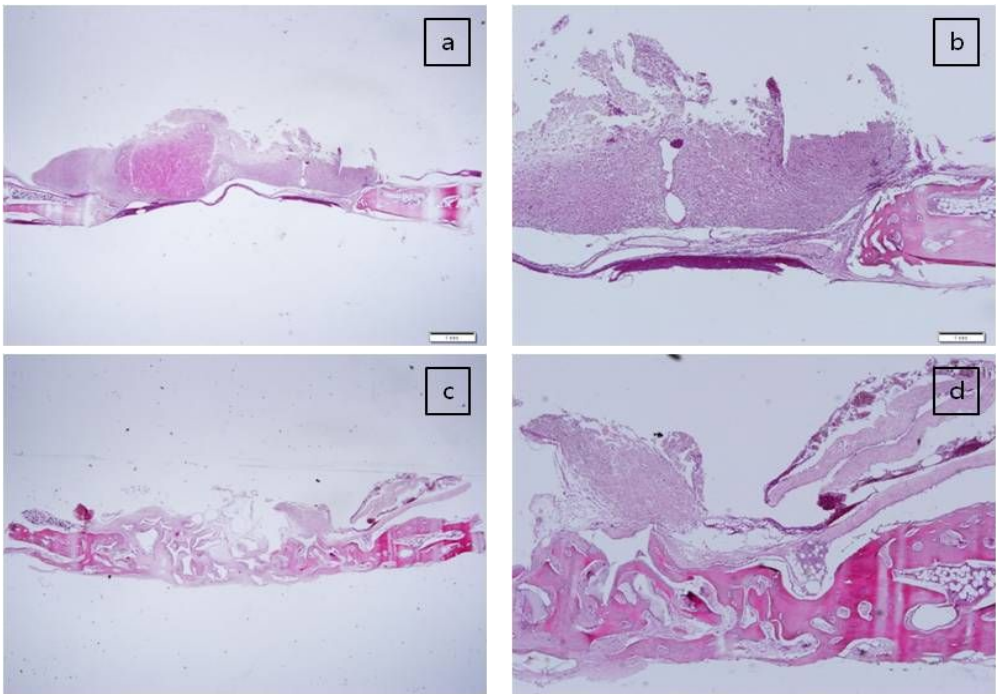

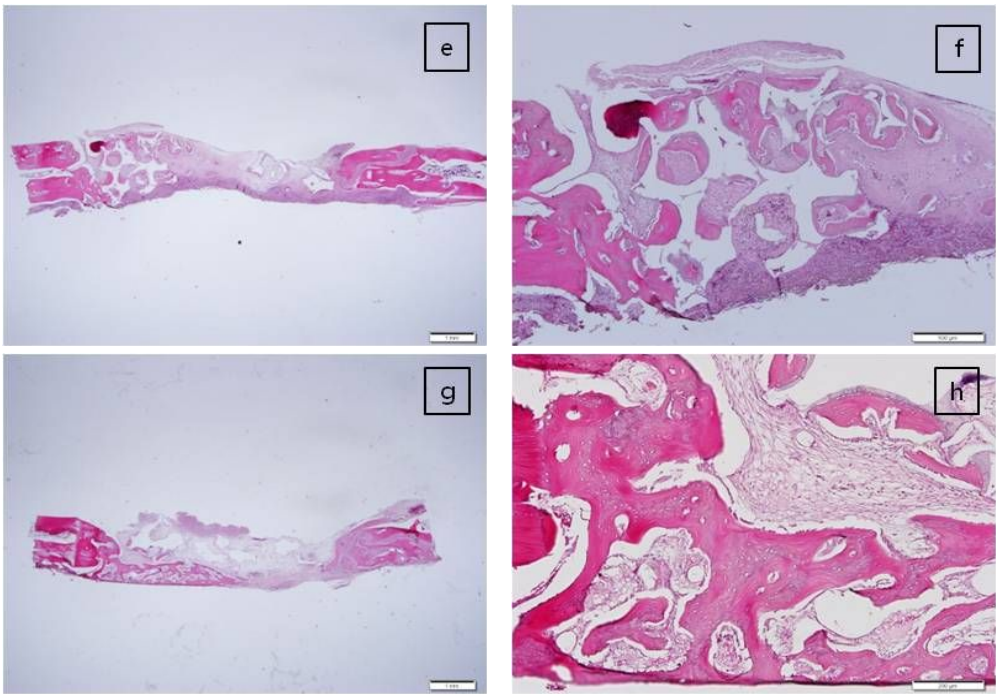

Fig. 5

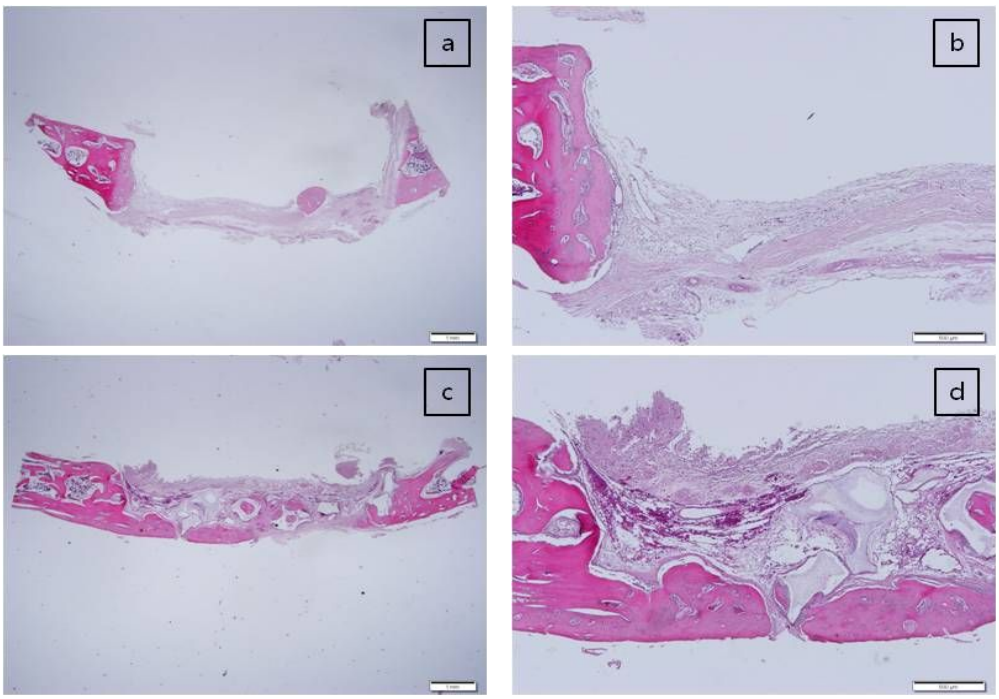

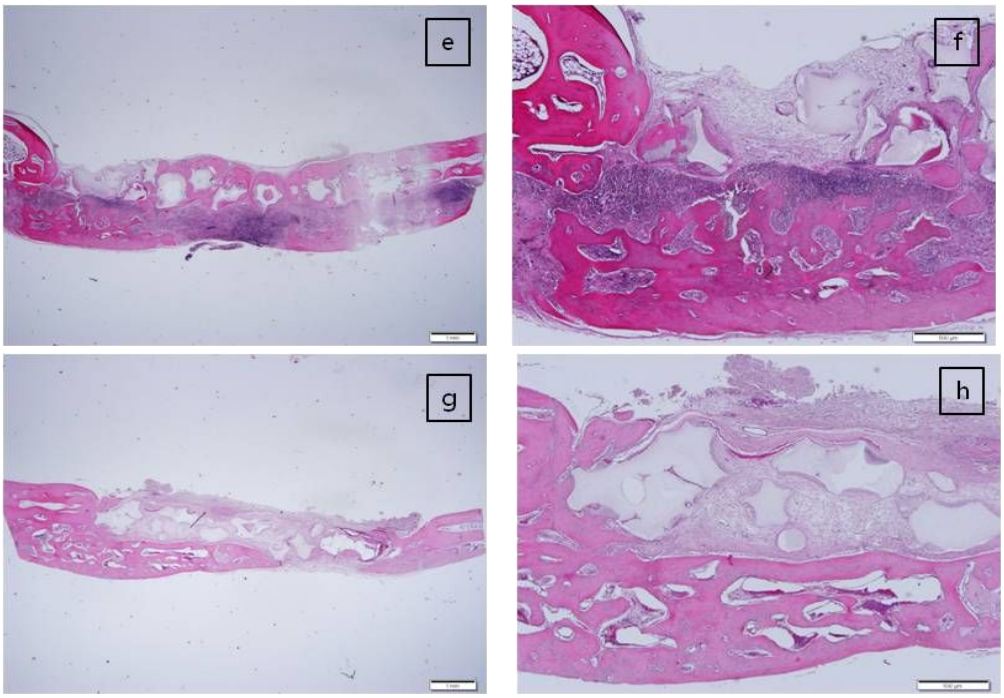

Fig. 6

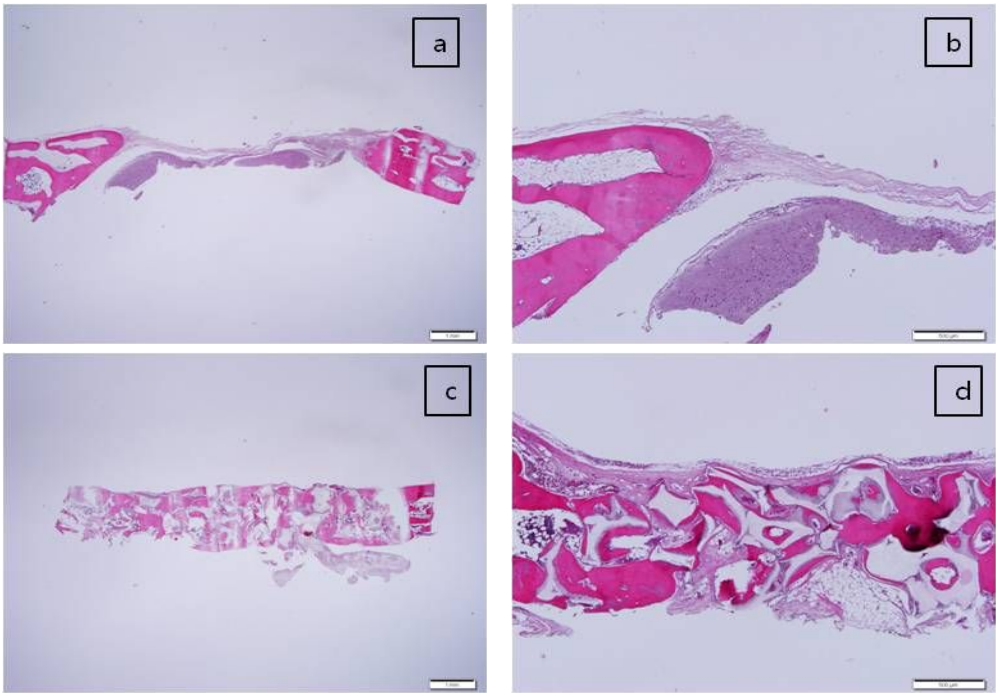

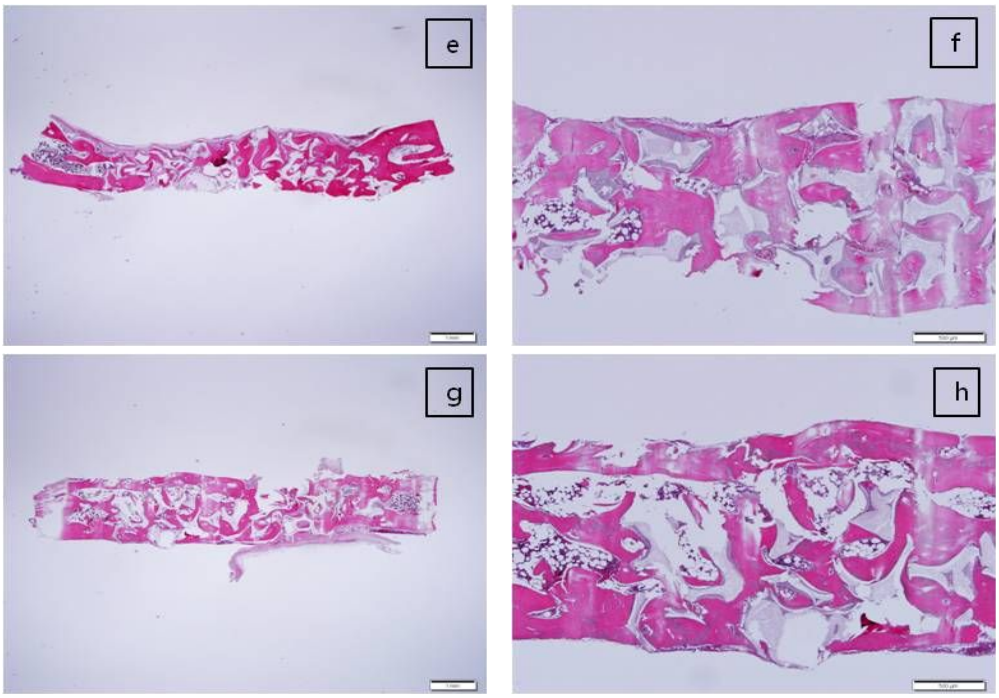

Fig. 7

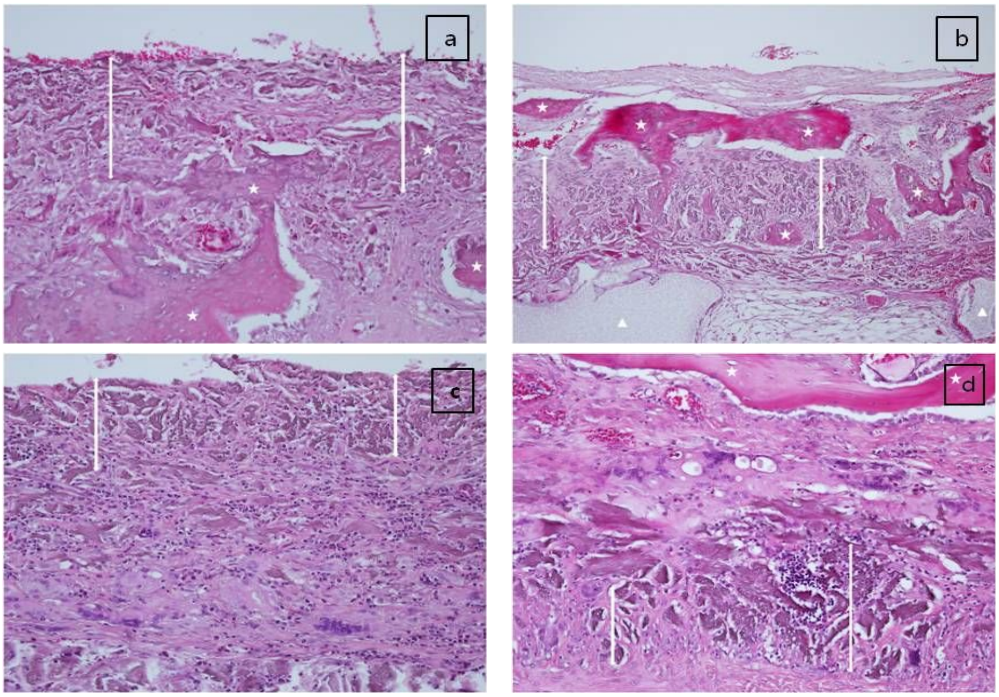

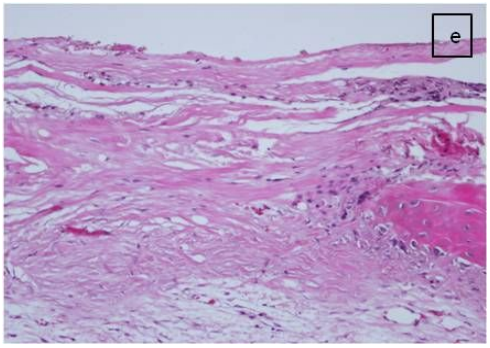

Fig. 8

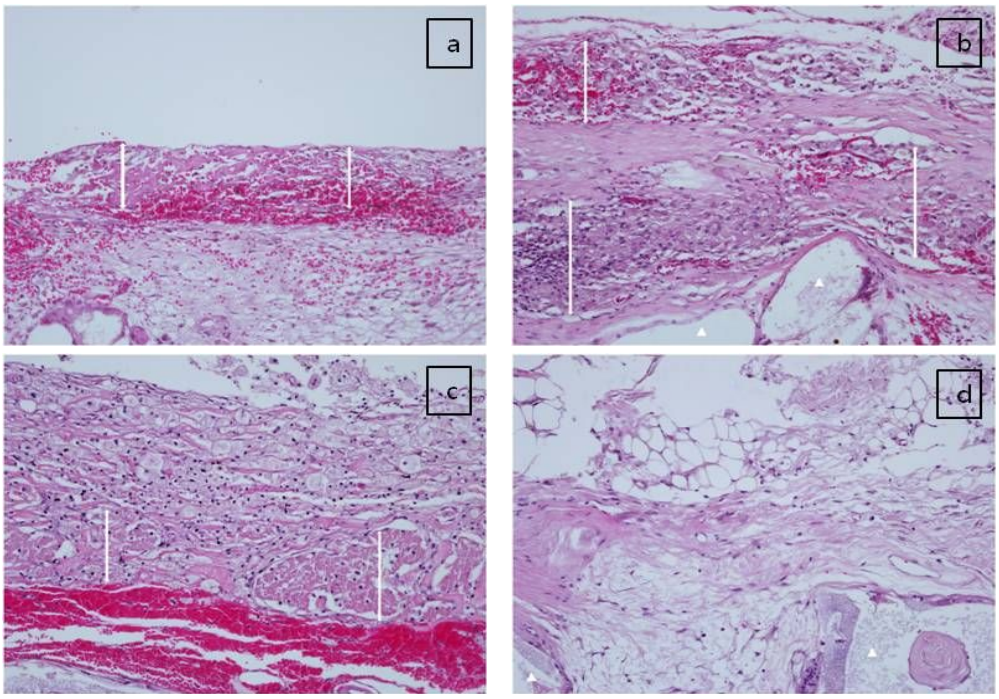

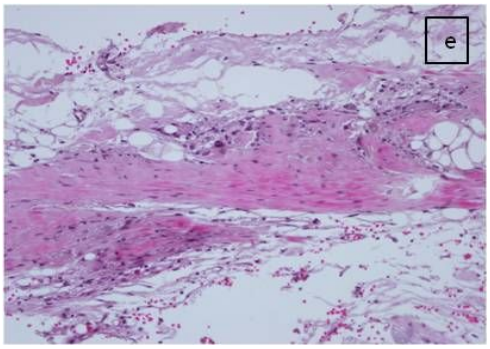

Fig. 9

저작물 이용 허락서

학 과	치의학과	학 번	20087611	과 정	박사
성 명	한글 : 원영훈 한문 : 元 榮 勳 영문 : Won Young Hun				
주 소	서울 구로구 구로5동 26-2 마루치과병원				
연락처	E-MAIL : marudent@paran.com				
논문제목	한글 : 가토의 두개골 결손부에서 platelet-rich fibrin 차단막의 효과				
	영어 : Effect of platelet-rich fibrin membrane on a defect in the rabbit calvarium				

본인이 저작한 위의 저작물에 대하여 다음과 같은 조건아래 조선대학교가 저작물을 이용할 수 있도록 허락하고 동의합니다.

- 다 음 -

1. 저작물의 DB구축 및 인터넷을 포함한 정보통신망에의 공개를 위한 저작물의 복제, 기억장치에의 저장, 전송 등을 허락함
2. 위의 목적을 위하여 필요한 범위 내에서의 편집·형식상의 변경을 허락함. 다만, 저작물의 내용변경은 금지함.
3. 배포·전송된 저작물의 영리적 목적을 위한 복제, 저장, 전송 등은 금지함.
4. 저작물에 대한 이용기간은 5년으로 하고, 기간종료 3개월 이내에 별도의 의사 표시가 없을 경우에는 저작물의 이용기간을 계속 연장함.
5. 해당 저작물의 저작권을 타인에게 양도하거나 또는 출판을 허락을 하였을 경우에는 1개월 이내에 대학에 이를 통보함.
6. 조선대학교는 저작물의 이용허락 이후 해당 저작물로 인하여 발생하는 타인에 의한 권리 침해에 대하여 일체의 법적 책임을 지지 않음
7. 소속대학의 협정기관에 저작물의 제공 및 인터넷 등 정보통신망을 이용한 저작물의 전송·출력을 허락함.

동의여부 : 동의(○) 반대( )

2011 년 2 월 일

저작자: 원 영 훈 (서명 또는 인)

조선대학교 총장 귀하