creative commons

COMMONS DEED

저작자표시-비영리-동일조건변경허락 2.0 대한민국

이용자는 아래의 조건을 따르는 경우에 한하여 자유롭게

- 이 저작물을 복제, 배포, 전송, 전시, 공연 및 방송할 수 있습니다.
- 이차적 저작물을 작성할 수 있습니다.

다음과 같은 조건을 따라야 합니다:

저작자표시. 귀하는 원저작자를 표시하여야 합니다.

비영리. 귀하는 이 저작물을 영리 목적으로 이용할 수 없습니다.

동일조건변경허락. 귀하가 이 저작물을 개작, 변형 또는 가공했을 경우에는, 이 저작물과 동일한 이용허락조건하에서만 배포할 수 있습니다.

- 귀하는, 이 저작물의 재이용이나 배포의 경우, 이 저작물에 적용된 이용허락조건을 명확하게 나타내어야 합니다.
- 저작권자로부터 별도의 허가를 받으면 이러한 조건들은 적용되지 않습니다.

저작권법에 따른 이용자의 권리는 위의 내용에 의하여 영향을 받지 않습니다.

이것은 이용허락규약(Legal Code)을 이해하기 쉽게 요약한 것입니다.

Disclaimer

dCollection

[UCI]I804:24011-200000240222

2010년 8월
박사학위논문

위암에서 면역조직화학적으로 확인된 림프관 침윤과 림프관 증식이 갖는 의미

조 선 대 학 교 대 학 원

의 학 과

김 동 환

위암에서 면역조직화학적으로 확인된 림프관 침윤과 림프관 증식이 갖는 의미

Significance of lymphatic invasion and lymphatic vessel density identified immunohistochemically in gastric cancer

2010년 8월 25일

조 선 대 학 교 대 학 원

의 학 과

김 동 환

위암에서 면역조직화학적으로 확인된 림프관 침윤과 림프관 증식이 갖는 의미

지도교수 이 미 자 / 조 수 형

이 논문을 의학박사학위신청 논문으로 제출함.

2010년 4월

조 선 대 학 교 대 학 원

의 학 과

김 동 환

김동환의 박사학위논문을 인준함

위원장 조선대학교 교수 조 남 수 印

위 원 전남대학교 교수 민 용 일 印

위 원 조선대학교 교수 기 근 홍 印

위 원 조선대학교 교수 조 수 형 印

위 원 조선대학교 교수 이 미 자 印

2010년 6월

조 선 대 학 교 대 학 원

목 차

표목차 ····· ii

도목차 ····· iii

초 록 ····· 1

I. 서론 ····· 3

II. 연구재료 및 방법 ····· 5

III. 결과 ····· 8

IV. 고찰 ····· 12

V. 결론 ····· 16

참고문헌 ····· 17

표 ····· 23

그림 ····· 31

표 목 차

Table 1. Relationship between lymphatic invasion detected by immunohistochemical staining and H&E staining in gastric adenocarcinoma

Table 2. Correlation between lymphatic invasion identified by D2-40 and clinicopathologic factors in gastric adenocarcinoma

Table 3. Lymphatic vessel density according to clinicopathologic factors in gastric adenocarcinoma

Table 4. Relationship between lymph node metastasis and lymphatic invasion, diagnosed by immunohistochemical staining and H&E staining in gastric adenocarcinoma

Table 5. Lymphatic vessel density using D2-40 in normal mucosa and gastric adenocarcinoma

Table 6. Correlation between depth of invasion and layer of lymphatic invasion in gastric adenocarcinoma

Table 7. Univariate analysis of overall survival rate and months according to clinicopathologic factors in gastric adenocarcinoma

Table 8. Multivariate analysis of overall survival in gastric adenocarcinoma

도 목 차

Fig. 1. The retraction artifact may be confused as lymphatic invasion on the H&E staining (A, C, E), but D2-40 does not react with the retraction artifact (B, D, F).

Fig. 2. These lesions are not diagnosed as lymphatic invasion in the H&E staining (A, C, E). Tumor emboli are clearly outlined by D2-40 positive vessels ((B, D, F). Some tumor embolus obliterate the lumen of lymphatic vessel (F).

Fig. 3. Multiple tumor emboli (A, B) identified by D2-40 is easily detected in higher pN stage.

Fig. 4. D2-40 stains newly formed lymphatic vessels in the intratumoral (A) and peritumoral area (B).

Fig. 5. D2-40 stained lymphatic invasion is detected in mucosa (A), submucosa (B), proper muscle (C) and subserosa (D).

ABSTRACT

Significance of Lymphatic Invasion and Lymph Vessel Density Identified Immunohistochemically in Gastric Cancer

Kim, Dong Hwan
Advisor : Prof. Lee, Mi Ja/Cho, Soo Hyung, Ph.D.
Department of Medicine,
Graduate School of Chosun University

Background: The lymphatic invasion (LI) is the significant risk factor for nodal metastasis in gastric cancer. However, the diagnosis of LI is subjective and often inaccurate because of the difficulty of detecting lymphatic vessels with conventional H&E staining. This study aimed to evaluate the significance of LI and lymphatic vessel density (LVD) in patients with gastric cancer. **Methods:** The LI and LVD were immunohistochemically identified using a new selective marker of lymphatic endothelium, D2-40, in surgical specimens resected for gastric cancer. The positive and negative predictive values for nodal metastasis were comparatively examined for LI detected by H&E staining (LI-HE) and by immunohistochemical staining using D2-40 (LI-IHC). The results were compared with both clinicopathological factors (age, sex, Lauren classification type, histologic grade, tumor size, pT stage, lymph node metastasis, distant metastasis and stage) and the overall survival. **Results:** The lymphatic vessel density (LVD) by D2-40 was extremely higher in the adenocarcinoma than normal gastric tissue. Sensitivity for LN metastasis LI-IHC was higher than by LI-HE. LI-IHC was significantly correlated with depth of tumor invasion (pT) and lymph node stage

(pN). Univariate analysis showed tumor size, pT, pN and stage to have a significant correlation on survival. **Conclusion:** Immunohistochemical identification of lymphatics is useful to increase the accuracy of diagnosing LI in gastric cancer. LI-IHC is superior to LI-HE as a predictor of nodal metastasis. Therefore, The use of D2-40 immunostaining for the routine evaluation of LI is recommended in gastric cancer. Also, LI-IHC and LVD are an additional prognostic marker, and provides useful information for tumor aggressiveness and planning treatment strategies in gastric cancer patients.

Key Words: Gastric cancer, D2-40, Lymphatic invasion, Lymphatic vessel density, Prognosis, Survival

I. 서 론

위암은 우리나라에서 높은 발생률을 보이며 사망률도 또한 여전히 높다. 위암을 포함한 많은 암환자에서 림프절 전이여부는 중요한 예후인자이다. 최근 위암의 AJCC TNM system에서 pN 병기가 바뀌면서 림프절전이 여부가 더욱 강조되었다 (pN1(1-6) → pN1(1-2), pN2(7-15) → pN2(3-6), pN3(≥16) → pN3a(7-15), pN3b (≥16)).[1]

암세포가 림프절 전이를 하기 위해서는 림프관이 일차적 통로이므로 림프관 침윤은 림프절 전이와 관련이 있다.[2] 림프관 침윤은 한 층의 내피세포로 피복된 림프관내에 종양색전이 있는 것이다. 과거 혈관과 림프관을 정확히 구별할 수 있는 표지자가 없어 보통 슬라이드에서 림프관 침윤을 평가할 때 암세포에 의해 림프관이 완전히 폐쇄되거나 수축 인공물(retraction artifact)과의 감별이 어려웠다. 즉 통상적인 H&E 염색 슬라이드에서 림프관을 정확히 인지하는 것이 어려워 림프관 침윤에 대한 진단이 주관적이거나 종종 정확하지 못하였다.

이러한 이유 때문에 암종의 림프관 침윤을 정확하게 평가하기 위해선 림프관에만 특이하게 반응하는 표지자의 필요성이 대두되었는데 최근 O-linked sialo-glycoprotein과 작용하는 단백인 D2-40이 림프관 내피세포에 선택적으로 발현되며 주변 혈관에는 없는 것으로 알려졌다.[3] 그 후 D2-40 염색이 통상적인 H&E 염색보다 암종의 림프관 침윤 진단이 더 정확함을 보여주었다.[4] 또한 종양에서 새로운 림프관 형성(lymphangiogenesis)에 대한 기전은 확실히 밝혀져 있지 않지만, 새로운 림프관 형성이 림프절 전이에 직접 관련되어 있고, 더 나아가 환자예후에도 영향을 미친다는 연구가 이루어졌다.[5]

최근 대장암[5]과 식도암[6]에서 D2-40 발현에 의한 림프관 침윤과 림프관 증식이 이들 암의 예후 및 조기 전이 판단에 중요한 인자로 보고되었다. 그러나 위암에서 D2-40 발현에 의한 림프관 침윤 및 림프관 증식과 위암의 임상병리학적 인자 및 환자 생존율과의 상관성에 대한 연구가 필요한데 현재 거의 없는 실정이다.

이에 저자는 첫째, 위암종에서 D2-40 발현에 의한 림프관 침윤여부를 조사하여 통상적인 H&E 염색에 의한 림프관 침윤 진단과 비교 분석을 통해 위암종에서

D2-40 발현의 유용성을 알아보며, 둘째 D2-40 발현에 의한 림프관 침윤 및 림프관 증식과 통상적으로 지금까지 위암 환자의 예후를 예견하는데 이용되어 왔던 임상병리학적 인자와의 상관성을 평가하고, 셋째 환자 생존율과 연관시켜 상관관계를 유출해 냄으로써 위암환자에서 림프관 침윤과 림프관 증식이 갖는 임상적인 의미를 알아보고자 하였다.

II. 연구재료 및 방법

A. 연구 재료

연구재료는 2002년 1월부터 2004년 12월까지 조선대학교 병원에서 위 샘암종으로 진단받고 외과적 절제술을 시행한 환자 중 파라핀 포매 조직이 보관되어 있는 230예를 대상으로 하였다. 수술 전에 항암요법이나 방사선치료를 받은 경우는 제외하였다.

선택한 환자의 생존여부, 생존기간 및 사망원인은 조선대학교병원 기관임상시험위원회(IRB) 승인 하에 통계청에 의뢰하여 위탁처리 하였다.

B. 연구 방법

1. 임상병리학적 인자

선택한 환자의 임상 기록, 병리 진단지와 조직검사 슬라이드 등을 재검토하여 환자의 나이와 성별을 조사하였고 Lauren 분류[7]에 따라 장형, 미만형 및 혼합형(불확정형 포함)으로 분류하였다. 종양의 조직학적 분화는 WHO 분류[8]에 따라 고분화형, 중분화형 및 저분화형으로 분류하였다. 종양의 크기는 5 cm 미만과 5 cm 이상으로 분류하였다.

제7차 AJCC (American Joint Commission on Cancer)의 Cancer Staging Manual[1]에 따라 원발 종양의 침윤 깊이(pT)는 점막과 점막하 침윤(T1), 고유근육 침윤(T2), 장막하 침윤(T3), 장막을 뚫었거나 인접한 장기나 구조로 침윤(T4)으로 분류하였다. 림프절 전이여부는 전이가 없는 경우(N0), 1-2개 림프절 전이가 있는 경우(N1), 3-6개 림프절 전이가 있는 경우(N2)와 7개 이상 림프절 전이가 있는 경우(N3)로 분류하였다. 병기는 IA (T1N0), IB (T2N0, T1N1), IIA (T3N0, T2N1, T1N2), IIB (T4aN0, T3N1, T2N2, T1N3), IIIA (T4aN1, T3N2, T2N3), IIIB (T4bN0, T4bN1, T4aN2, T3N3), IIIC (T4bN2, T4bN3, T4aN3), IV (TxNxM1)로

분류하였다.

2. 면역조직화학 염색

선택한 환자의 조직검사 슬라이드를 조사하여 연구목적에 부합되는 대표적인 부위가 있는 파라핀 포매 조직을 4 μm 두께로 박절하여 면역염색용 슬라이드에 부착하였다. 항원성 회복을 위해 citrate 완충용액 (10mM, pH 6.0)에 슬라이드를 담근 뒤 압력조리기(pressure cooker; Russell Hobbs^{R}, Cell Marque, Hot springs, AR)를 이용하여 121℃에서 15분 동안 끓였다. 면역염색은 자동화 면역염색기(Benchmark^{R} XT, Ventana Medical Systems Inc., Tucson, AZ, USA)로 시행하였으며, UltraVeiw^{TM} Universal DAB Detection Kit (Ventana Medical Systems Inc.)를 이용하였다. 사용한 일차항체는 D2-40 (D2-40, 1:100, Biocare Medical, Concord, CA)로 자동화 면역염색기(42℃)에서 1시간동안 반응시켰다. Hematoxylin (Ventana Medical Systems Inc.)으로 대조염색하고 봉입하였다. 양성과 음성대조군을 같이 시행하였고 양성 대조군으로는 정상 림프조직을 이용하였다.

3. 면역조직화학 염색 결과 판정

결과판정은 환자의 임상병리학적 인자에 대한 사전 정보가 없는 상태에서이루어졌다. D2-40을 이용한 림프관 밀도는 정상조직에서 위 조직 층에 상관없이, 또한 위암조직에서 종양이 침범한 위 조직의 층에 상관없이 현미경 저배율 시야에서 상대적으로 림프관밀도가 놓은 곳을 검색하고 배율을 높여 200배 시야에서 3 곳의 림프관 수를 세어 평균치로 구하였다.

종양에서 멀리 떨어진 부분을 정상 위조직으로 사용하였다.

4. 통계학적 분석

임상병리학적 인자와 림프관 침윤, 림프관 밀도와의 상관성은 Pearson chi-square test로 검정하였다. 각 인자에 따른 단변량 생존율 분석은 Kaplan-

Meier 방법에 의하여 구하였으며, 이의 유의성은 log-rank test로 검정하였다. 또한 다변량 생존율 분석은 단변량 분석에서 생존율에 유의한 차이를 보이는 인자와 기존 연구에서 의의 있게 밝혀진 인자들을 독립변수로하고 사망여부를 종속변수로 하여 Cox regression model에 의한 대응비를 계산하였다. 모든 통계 검증은 p값이 0.05 이하일 때 통계학적으로 유의성이 있는 것으로 인정하였으며 SPSS 프로그램 (version 12.0)을 사용하였다.

III. 결　과

A. 임상병리학적 인자

본 연구에 사용된 230예는 60세 미만이 99예(43.1%), 60세 이상이 131예(56.9%)였다. 성별은 남자가 157예(68.3%), 여자가 73예(31.7%)로 약 2배정도 남자가 많았다. Lauren 분류에서 장형 123예(53.5%), 미만형 77예(33.5%), 혼합형/불확정형 30예(13.0%)였다. 암종의 위치는 위 상부 1/3에 12예(5.2%), 중간 1/3에 95예(41.3%), 하부 1/3에 114예(49.6%), 위 전체에 9(3.9%)였다. 조직학적 분화도는 고분화형 17예(7.4%), 중분화형 98예(46.0%), 저분화형 115예(50.0%)였다. 종양의 크기는 5cm 미만 165예(71.7%), 5cm 이상 65예(28.3%)였다. 원발 종양의 침윤 깊이는 pT1이 91예(39.6%), pT2가 31예(13.5%), pT3는 64예(27.8%), pT4는 44예(19.1%)였다. 림프절 전이는 pN0가 123예(53.5%), pN1이 32예(13.9%), pN2가 39예(17.0%), pN3가 36예(15.6%)였다. 병기는 I군이 108예(47.0%), II군이 47예(20.4%), III군이 75예(32.6%)였다.

B. D2-40 발현에 의한 림프관 침윤과 H&E 염색에 의한 림프관 침윤의 상관성

위암종 230예에서 D2-40 발현에 의한 림프관 침윤과 H&E 염색에 의한 림프관 침윤은 분명하게 차이가 있었다(table 1).

H&E 염색에서 림프관 침윤으로 판정한 예에서 위양성이 17.6% (13/74)였다. 즉 림프관 침윤이 있다고 판정한 74예 중 13예가 D2-40 염색에서 림프관 침윤이 없었다. 대부분이 위암종 조직고정(fixation) 동안 조직수축에 의해 인공적으로 만들어진 종양세포 주위 빈공간(Fig. 1A-D)이거나 점액 분비로 인해 생긴 인공적 빈 공간(Fig. 1E-F)으로 확인되었다.

H&E 염색에서 림프관 침윤으로 판정한 예에서 위음성이 30.1% (47/156)였다. 즉

림프관 침윤이 없다고 판정한 156예 중 47예가 D2-40 염색에서 림프관 침윤이 확인되었다. 이 경우 점액 분비(Fig. 2A-B) 또는 조직수축(Fig. 2C-D)으로 인한 인공공간으로 오인하였거나 암세포에 의해 림프관이 완전히 폐쇄(Fig. 2E-F)되어 림프관 침윤을 인지하기가 어려웠다.

H&E 염색에 의한 림프관 침윤 양성율은 82.4% (61/74)였고 음성율은 69.9% (109/156)였다.

C. 면역조직화학적으로 확인된 림프관 침윤과 임상병리학적 인자와의 상관성

D2-40 염색으로 확인된 림프관 침윤과 임상병리학적 인자와의 상관성 (table 2)을 살펴보면 림프관 침윤은 종양세포의 침윤 깊이(pT)가 깊을수록, 림프절 전이 수(pN)가 많을수록 많았다($p<0.05$). 이러한 소견은 위 샘암종이 진행할수록 림프관 침윤이 증가함을 알 수 있었다. 또한 pN 병기가 높을수록 림프관 침윤을 보이는 종양색전이 다발성으로 쉽게 관찰되었다(Fig. 3A-B).

환자의 나이 및 성별, Lauren 분류, 종양의 위치, 조직학적 분화도, 종양크기 및 병기와 림프관 침윤 여부를 비교하였을 때 모두 통계학적으로 유의성이 없었다.

D. 림프관 증식과 임상병리학적 인자와의 상관성

새로운 림프관 증식은 D2-40 염색으로 확인된 림프관 밀도(lymphatic vessel density)로 측정하였다. 위암종에서 새로 생긴 림프관 증식은 작은 내강을 형성하거나(Fig. 4A) 불규칙한 크기와 모양(Fig. 4B)을 보였다.

림프관 증식밀도는 종양세포의 침윤깊이(pT)가 깊을수록, 림프절 전이수(pN)가 많을수록, 병기가 높을수록, 림프관 침윤이 있을수록 높았다(table 3).

E. 림프관 침윤여부와 림프절 전이여부와의 상관성

면역학적으로 림프관 침윤이 확인된 경우가 H&E 염색으로만 확인된 경우보다 더 림프절 전이여부에 대한 민감성, 특이성 및 정확률이 더 높았다(table 4). 면역학적으로 림프관 침윤이 확인된 경우 림프절 전이에 대한 민감성은 89% (95/108), 특이성은 90% (110/122)였고 정확률은 89% (205/230)였다.

H&E 염색으로만 림프관 침윤이 확인된 경우 림프절 전이에 대한 민감성은 55% (59/74), 특이성은 88% (108/156)였고 정확률은 72.6% (167/230)였다.

F. 정상조직과 위암조직에서 림프관 증식의 차이

정상 위조직에 비해 위암종에서 림프관 증식밀도가 통계학적으로 유의하게 높았다(table 5). 정상 위조직의 경우 평균 림프관 증식밀도가 6.23±1.17인 반면, 위암종의 경우 암종내 증식밀도는 18.47±5.39였고 암종주변 증식밀도는 17.76±5.93였다.

G. 종양세포의 침윤깊이와 림프절 침윤이 관찰된 위벽 층과의 상관성

종양세포의 침윤깊이와 림프절 침윤이 관찰된 위벽 층과의 상관성을 살펴보면 table 6과 같다. 점막층까지 침윤한 57예 중 1예에서 점막고유층에서 림프관 침윤이 관찰되었고 점막하층까지 침윤한 34예에서 점막고유층 2예, 점막근층까지는 4예(Fig. 5A), 점막하층까지는 1예에서 림프관 침윤이 관찰되었다. 고유근층까지 침윤한 31예에서 점막고유층 1예, 점막근층까지는 6예, 점막하층까지는 4예(Fig. 5B), 고유근층까지는 1예에서 림프관 침윤이 관찰되었다. 장막하층까지 침윤한 64예에서 점막고유층 2예, 점막근층까지는 22예, 점막하층까지는 24예, 고유근층까지는 3예(Fig. 5C), 장막하층까지는 1예에서 림프관 침윤이 관찰되었다. 장막층을 뚫은 44예에서 점막고유층 1예, 점막근층까지는 14예, 점막하층까지는 26예, 고유근층까지는 2예, 장막하층까지는 1예(Fig. 5D)에서 림프관 침윤이 관찰되었다.

즉, 종양세포의 침윤 깊이(pT)가 깊을수록 림프절 침윤이 관찰되는 위벽 층도 더 깊게 잘 관찰되었다. 또한 점막층에 국한된 예를 제외한 위암종에서 림프관 침윤이 가장 흔하게 발견되는 위벽층은 점막하층이며 그 다음으로 점막근층였다.

H. 임상병리학적 인자와 생존율과의 상관성

생존여부와 생존기간을 조사한 230명 환자들의 생존율은 63.9%였다. 생존율과 환자의 나이 및 성별, Lauren 유형, 조직학적 분화도, 종양크기, 침윤 깊이(pT), 림프절 전이 수(pN), 병기, 림프관 침윤과의 상관관계를 비교한 결과, 종양크기, 침윤 깊이, 림프절 전이 수, 병기 및 D2-40 염색으로 확인된 림프관 침윤이 통계학적으로 유의하였다(table 7). D2-40 염색으로 확인된 림프관 침윤이 있는 경우 생존율 63.8%. 없는 경우 82.1%로 통계학적으로 유의한 차이를 보였다. 단변량 분석에서 통계학적 유의성이 관찰된 인자들을 포함한 다변량 분석 결과 종양의 침윤 깊이, 림프절 전이 수 및 병기가 통계학적으로 유의하였다(table 8).

IV. 고 찰

암종세포가 전이할 때 림프관 침윤을 통해 림프절로 퍼져가는 것이 중요한 초기 사건이다.[2,9] 림프절 전이여부는 병기결정에 가장 핵심이며 환자 예후에 중요한 인자이자 치료의 방향을 결정한다.[10]

Eastern Cooperative Oncology Group이 보고한 원발성 유방암 연구에서 H&E 염색으로 림프혈관 침윤을 판단하였을 때 3명의 병리학자 진단 일치도는 34.2% (12/35예)였다.[11] 이렇게 H&E 염색에서 림프혈관 침윤을 판단하기가 어려운 이유는, 첫째 혈관을 완전히 폐쇄시키는 종양색전의 경우, 둘째 조직수축으로 종양세포 덩어리를 고립시키는 수축인공물이 생겨서, 셋째 혈관침윤과 림프관침윤을 구별하기 어려워서라고 하였다.

내피세포를 확인할 수 있는 면역조직화학적 표지자는 CD31, CD34와 Factor VIII-related antigen 또는 Von Willebrand Factor로 혈관에 선택적으로 염색되는 반면 림프관은 약하게 또는 음성이다.[12-14] 최근에 림프관을 인지할 수 있는 항체가 개발되었는데 VEGFR-3는 glycosylated tyrosine kinase cell surface receptor로 림프관뿐 아니라 종양내 혈관에도 발현된다.[15,16] LYVE-1는 hyaluronan에 특이 수용체로 림프관 내피세포뿐 아니라 폐의 일부 혈관과 간 굴모양혈관(sinusoid)에도 발현된다.[17-19] Podoplanin는 사구체 발세포(podocytes)에서 처음 발견된 막성 glycoprotein으로[20] 림프관 뿐 아니라 자궁경부암과 유방암에서 림프관 침윤을 증명하였다.[21,22] D2-40와 podoplanin이 현재까지 림프관 내피세포에 가장 민감하고 특이성 있는 표지자로 알려졌다.[23] Kahn 등[24]의 연구에 의하면 D2-40는 혈관 내피세포에는 반응하지 않고 림프관 내피세포에만 반응하는 선택적 표지자이며 더 나아가 포르말린 고정한 파라핀 블록에서도 분명하게 인지될 수 있다고 하였다. 또한 D2-40는 여러 암에서 림프관 침윤을 확인하는데 유용하였다.[3]

이에 저자는 동결전편에서만 적용할 수 있는 다른 림프관 표지자보다 파라핀 절편에서도 잘 발현되는 D2-40를 선택하였다.

H&E 염색으로 확인된 림프관 침윤은 D2-40로 확인된 림프관 침윤과 비교하였을 때 위양성이 17.6% (13/74예)였다. 이들 대부분이 위암종 조직고정 동안 조직수

축에 의해 인공적으로 만들어진 종양세포 주위 빈공간이거나 점액 분비로 인해 생긴 인공적인 빈 공간으로 확인되었다. 반대로 위음성은 30.1% (47/156)였는데 이 경우 점액 분비 또는 조직수축으로 인한 인공 공간으로 오인하였거나 암세포에 의해 림프관이 완전히 폐쇄되어 H&E 염색으로 림프관 침윤을 인지하기가 어려웠다. 이러한 결과를 볼 때 위암종에서 D2-40염색으로 림프관 침윤을 정확히 진단할 수 있을 것으로 생각한다.

종양세포가 림프계에 들어가는 기전은 잘 알려져 있지 않지만 일부에서 이미 존재하고 있는 림프관의 역할을 제시하였다.[25] 그러나 다른 연구에서 종양으로 인하여 새로 생긴 림프관, 즉 림프관 증식이 중요한 역할을 한다고 하였다.[26-28] 본 연구를 포함하여 여러 연구결과 림프관 증식밀도가 림프절 전이정도와 관련하여 예후인자로서 중요하다고 하였다.[27,29] 그러나 다른 연구에서는 비슷한 결과를 보이지 않았다.[26,30,31]

D2-40로 확인된 림프관 증식이 대장암에서 관찰되었고 다변량 생존율 분석에서 D2-40로 확인된 림프관 증식은 림프관 침윤, 림프절 전이, 간 전이 및 병기와 상관성을 보였다.[5] 이러한 결과는 림프관 증식이 악성종양의 전이과정과 진행에 핵심적인 요소임을 암시한다. 그러나 Pietra 등[32]과 Bossi 등[33]은 대장암에서 림프관 증식은 생존율을 포함한 여러 예후인자와 상관성이 없다고 하였다. 이렇게 종양진행에 있어서 림프관 증식의 역할에 대한 상이한 결과는 선택한 환자, 방법, 종양 유형 및 림프관 표지자의 차이가 아닌가 생각한다. 종양 림프관 생성과 림프절 전이는 종양의 유형 또는 발생위치에 따라 의미있게 다를 수 있는 복잡한 기전[34]이기 때문이다. 또한 사용한 림프관 표지자의 차이 때문일 수 있는데 일부 연구[35-37]에서는 민감성이나 특이성이 낮은 표지자인 LYVE-1를 사용하였다. LYVE-1는 림프관에 특이하게 반응하나 완전히 기능을 하는 림프관을 인지할 수 있는지에 대해 의문이며 또한 폐암[35,36]과 대장암[37]에서 림프관 인지에 실패하였다.

D2-40 단백 발견으로 림프관 증식을 평가할 수 있게 된 후 두경부 암종, 흑색종 및 췌장암에서 림프관 증식은 림프절 전이를 포함한 나쁜 예후인자와 상관성을 보였다.[38-39] 그러나 최근 유방암과 전립샘암 연구에서 림프관 증식은 일어나지 않았고 림프관 증식은 림프관 침윤 및 림프절 전이에 중요한 역할을 하지 않았다.[40,41] 또한 이미 존재했던 종양주변 림프관 침윤여부가 림프절 전이를 예견하는데 더 신뢰성

이 있었다. 식도암 연구[6]에서는 림프절 전이를 포함한 여러 임상병리학적 인자와는 상관성이 없었다. 본 연구에서 림프관 증식이 정상조직에 비해 위암종에서 유의있게 증가하였고 림프절 전이 및 림프관 침윤과 상관성을 보였다.

점막층에 국한된 예를 제외한 위암종에서 림프관 침윤이 가장 흔하게 발견되는 위벽층은 점막하층이며 그 다음은 점막근층였다. 이러한 결과는 림프절 전이가 일어나는 주된 림프관 침윤 통로는 점막하층 상부라는 보고[42]와 비슷하였다. 본 연구결과를 포함하여 여러 연구에서 림프관 전이는 점막에 국한된 암에서는 드물지만 점막하층까지 침범한 암에서는 크게 증가함을 보여주었다.[43,44] 이는 점막근층이상 침범하는 암세포는 림프관 내강을 뚫고 들어갈 기회가 가장 많다는 것을 시사한다. 사실 본 연구결과에서도 림프관 침윤이 가장 흔히 관찰되는 위벽층은 점막하층과 점막근층이었다.

본 연구에서 림프절 전이는 D2-40로 확인된 림프관 침윤과 유의한 상관성을 보였다. 결국 위암종에서 림프관 침윤여부가 림프절 전이에 가장 중요하다는 소견[41,45,46]과 일치하였다. 또한 D2-40로 확인된 림프관 침윤의 민감성은 89% (95/108예)로 H&E 염색시 55% (59/74예)보다 높았다. 또한 특이성도 D2-40로 확인된 림프관 침윤에서 더 높았는데 각각 90% (110/122예)와 72.6% (167/230예)였다. Van Eynden의 유방암 연구[47]를 보면 D2-40로 림프관 침윤을 확인해 본 결과 H&E 염색에서 20%(종양주변 부위) 및 65% (종양내 부위) 정도 림프관 침윤을 간과하였다. 이러한 결과를 볼 때 H&E 염색보다는 D2-40로 확인된 림프관 침윤이 림프절 전이를 예견하는데 더 신뢰할 만한 소견이어서 위암종에서 림프관 침윤을 평가할 때 통상적으로 D2-40 염색을 할 것을 권한다.

D2-40로 확인된 림프관 침윤과 여러 예후인자와 상관성을 본 연구를 보면 림프관 침윤은 림프절 전이 및 간 전이와 상관성을 보였다.[5] 본 연구에서도 위암종에서 pT가 높을수록 림프관 침윤 가능성이 커졌으며 일부 연구에서는 위암 초기[48]에서도 림프관 침윤이 있으면 종양의 공격성을 의미하였다. Casar 등[49]은 림프관 침윤이 분화가 나쁜 아형과 Lauren 분류상 미만성인 경우와 밀접한 연관이 있다고 하였다. 그러나 본 연구를 포함한 다른 연구에서는 림프관 침윤과 조직학적 유형과는 상관성이 없었으나[48] 위암에서 중요한 예후인자임을 제시하였다.[50-52] 본 연구의 단변량 분석에서 림프관 침윤은 종양크기, 침윤 깊이, 림프절 전이 수 및 병기와 함

께 중요한 예후인자였으나 다변량 분석에서는 침윤 깊이, 림프절 전이 수 및 병기가 가장 중요한 예후인자였다. 그러므로 림프관 침윤과 종양의 진행과는 밀접한 연관을 시사한다고 생각한다.

V. 결 론

본 연구는 위암종에서 D2-40 발현에 의한 림프관 침윤을 조사하여 통상적인 H&E 염색에 의한 림프관 침윤 진단과 비교 분석을 통해 위암종에서 D2-40 발현의 유용성을 알아보며, 둘째 D2-40 발현에 의한 림프관 침윤과 림프관 증식이 통상적으로 지금까지 위암 환자의 예후를 예견하는데 이용되어 왔던 임상병리학적 인자와의 상관성을 평가하고, 셋째 환자 생존율과 연관시켜 상관관계를 유출해 냄으로써 위암환자에서 림프관 침윤과 림프관 증식이 갖는 임상적인 의미를 알아보고자 하였다.

그 결과 D2-40을 이용하여 면역학적으로 확인한 림프관 침윤이 기존의 통상적인 H&E염색만을 이용하여 확인한 림프관 침윤보다 훨씬 더 정확하였다. 그러므로 위암환자에서 림프관 침윤여부를 확인하기 위해서는 통상적으로 D2-40을 이용한 면역염색을 하는 것이 좋다고 판단된다. 또한 D2-40을 이용한 림프관 침윤과 림프관 증식은 종양의 침윤 깊이, 림프절 전이, 병기와 상관성을 보여 종양의 침습도를 예측하는데 좋은 표지자로 생각된다. 위암 환자 생존율과의 상관성에서도 기존 인자인 종양의 침윤 깊이, 림프절 전이, 병기뿐 만 아니라 면역학적으로 확인된 림프관 침윤 여부도 통계학적으로 유의하여 예후인자로서 가치가 있다고 판단된다.

결론적으로 위암환자에서 림프관 침윤과 림프관 증식을 결정하는 것이 위암세포의 공격성이나 환자 치료계획을 세울 때 좋은 정보를 제공할 것으로 판단된다.

참 고 문 헌

1. Greene FL, Rage DL, Fleing ID, et al. AJCC cancer staging manual. 7th ed. New York: Springer-Verlage, 2009.
2. Stacker SA, Achen MG, Jussila L, et al. Lymphangiogenesis and cancer metastasis. Nat Rev Cancer 2002;8:573-83.
3. Kahn HJ, Marks A. A new monoclonal antibody, D2-40, for detection of lymphatic invasion in primary tumors. Lab Invest 2002;82:1255-7.
4. Sako A, Kitayama J, Ishikawa M, et al. Impact of immunohistochemically identified lymphatic invasion on nodal metastasis in early gastric cancer. Gastric Cancer 2006;9:295-302.
5. Saad RS, Kordunsky L, Liu YL, Denning KL, Kandil HA, Silverman JF. Lymphatic microvessel density as prognostic marker in colorectal cancer. Mod Pathol 2006;19:1317-23.
6. Mori D, Yamasaki F, Shibaki M, Tokunaga O. Lateral peritumoral lymphatic vessel invasion can predict lymph node metastasis in esophageal squamous cell carcinoma. Mod Pathol 2007;20:694-700.
7. Lauren P. The two histological main types of gastric carcinoma: diffuse and so-called intestinal-type carcinoma. an attempt at a histo-clinical classification. Acta Pathol Microbiol Scand 1965;64:31-49.
8. Hamilton SR, Aaltonen LA. WHO classification of tumors. Pathology and genetics. Tumours of the digestive system. Lyon: IARCPress, 2000.
9. Sleeman JP. The lymph node as a bridgehead in the metastatic dissemination of tumors. Recent Results Cancer Res 2000;157:55-81.
10. Stacker SA, Baldwin ME, Achen MG. The role of tumor lymphangiogenesis in metastatic spread. FASEB J 2002;16:922-34.
11. Gilchrist KW, Gould VE, Hirschl S, et al. Interobserver variation in the identification of breast carcinoma in intramammary lymphatics. Hum Pathol

1982;13:170-2.
12. Saigo PE, Rosen PP. The application of immunohistochemical stains to identify endothelial-lined channels in mammary carcinoma. Cancer 1987;59:51-4.
13. Bettelheim R, Mitchell D, Gusterston BA. Immunohistochemistry in the identification of vascular invasion in breast cancer. J Clin Pathol 1984;37:364-6.
14. Hanau CA, Machera H, Miettinen M. Immunohistochemical evaluation of vascular invasion in carcinomas with five different markers. App Immunohistochem 1993;1:46-50.
15. Partanen TA, Alitalo K, Miettinen M. Lack of lymphatic vascular specificity of vascular endothelial growth factor receptor3 in 185 vascular tumors. Cancer 1999;86:2406-12.
16. Valtola R, Salven P, Heikkila P, et al. VEGFR-3 and its ligand VEGF-C are associated with angiogenesis in breast cancer. Am J Pathol 1999;154:1381-90.
17. Jackson DG. The lymphatics revisited. New perspectives from the Hyaluronan receptor LYVE-1. Trends Cardiovasc Med 2003;13:1-7.
18. Prevo R, Banerji S, Ferguson D, et al. Mouse LYVE-1 is an endocytic receptor for hyaluronan in lymphatic endothelium. J Biol Chem 2001;276:19420-30.
19. Mouta CC, Nasser SM, di Tomaso E, et al. LYVE-1 is not restricted to lymph vessels: expression in normal liver blood sinusoids and in human liver cancer and cirrhosis. Cancer Res 2001;61:8079 - 84.
20. Breiteneder-Geleff S, Matsui K, Soleiman A, et al. Podoplanin, a novel 43-Kd membrane protein of glomerular epithelial cells, is down-regulated in puromycin nephrosis. Am J Pathol 1997;151:1141-52.
21. Schoppmann SF, Birner P, Studer P, et al. Lymphatic microvessel density and lymphovascular invasion assessed by anti-podoplanin immunostaining in human breast cancer. Anticancer Res 2001;21:2351-5.

22. Birner P, Obermair A, Schindl M, et al. Selective immunohistochemical staining of blood and lymph vessels reveals independent prognostic influence of blood and lymphatic invasion in early-stage cervical cancer. Clin Cancer Res 2001;7:93-97.
23. Evangelou E, Kyzas PA, Trikalinos T. Comparison of the diagnostic accuracy of lymphatic endothelial markers; Bayesian approach. Mod Pathol 2005;18:1490-7.
24. Kahn HJ, Bailey D, Marks A. Monoclonal antibody D2-40, a newmarker of lymphatic endothelium, reacts with Kaposi''s sarcoma and a subset of angiosarcoma. Mol Pathol 2002;15:434-40.
25. Karpanen T, Alitalo K. Lymphatic vessels as targets of tumor therapy? J Exp Med 2001;194:F37-F42.
26. Beasley NJ, Prevo R, Banerji S, et al. Intratumoral lymphangiogenesis and lymph node metastases in head and neck cancer. Cancer Res 2002;62:1315-20.
27. Maula SM, Luukkaa M, Grenman R, et al. Intratumoral lymphatics are essential for the metastatic spread and prognosis in squamous cell carcinomas of the head and neck region. Cancer Res 2003;63:1920-6.
28. Hall FT, Freeman JL, Asa SL, et al. Intratumoral lymphatics and lymph node metastases in papillary thyroid carcinoma. Arch Otolaryngol Head Neck Surg 2003;129:716-9.
29. Straume O, Jackson DG, Akslen LA. Independent prognostic impact of lymphatic vessel density and presence of low grade lymphangiogenesis in cutaneous melanoma. Clin Cancer Res 2003;9:250-6.
30. Dadras SS, Paul T, Bertoncini J, et al. Tumor lymphangiogenesis: a novel prognostic indicator for cutaneous melanoma metastasis and survival. Am J Pathol 2003;162:1951-60.
31. Schoppmann SF, Birner P, Studer P, et al. Lymphatic microvessel density and lymphovascular invasion assessed by anti-podoplanin immunostaining in

human breast cancer. Anticancer Res 2001;21:2351-5.
32. Pietra N, Sarli L, Caruana P, et al. Is tumor angiogenesis a prognostic factor in patients with colorectal cancer and no involved nodes? Eur J Surg 2000;166:552-6.
33. Bossi P, Viale G, Lee AK, et al. Angiogenesis in colorectal tumors: microvessel quanitation in adenomas and carcinomas with clinicopathological correlations. Cancer Res 1995;55:5049-53.
34. Munoz-Guerra MF, Marazuela EG, Martin-Villar E, et al. Prognostic significance of intratumoral lymphangiogenesis in squamous cell carcinoma of the oral cavity. Cancer 2004;100:553-60.
35. Renyi-Vamos F, Tovari J, Fillinger J, et al. Lymphangiogenesis correlates with lymph node metastasis, prognosis and angiogenic phenotype in human non-small cell lung cancer. Clin Cancer Res 2005;11:7344-53.
36. Koukourakis MI, Giatromanolaki A, Sivridis E, et al. LYVE-1 immunohistochemical assessment of lymphangiogenesis in endometrial and lung cancer. J Clin Pathol 2005;58:202-6.
37. Parr C, Jiang WG. Quanitative analysis of lymphangiogenic markers in human colorectal cancer. Int J Oncol 2003;23:533-9.
38. Franchi A, Gallo O, Massi D, et al. Tumor lymphangiogenesis in head and neck squamous cell carcinoma: a morphometric study with clinical correlations. Cancer 2004;101:973-8.
39. Rubbia-Brandt L, Terris B, Giostra E, et al. Lymphatic vessel density and vascular endothelial growth factor C expression correlate with malignant behavior in human pancreatic endocrine tumors. Clin Cancer Res 2004;10:6919-28.
40. Williams CSM, Leek RD, Robson AM, et al. Absence of lymphangiogenesis and intratumoral lymph vessels in human metastatic breast cancer. J Pathol 2003;200:195-206.
41. Roma AA, Magi-Galluzzi C, Kral MA, et al. Peritumoral lymphatic invasion

is associated with regional lymph node metastasis in prostate adenocarcinoma. Mod Pathol 2006;19:392-8.
42. Yonemura Y, Endou Y, Tabachi K, et al. Evaluation of lymphatic invasion in primary gastric cancer by a new monoclonal antibody, D2-40. Hum Pathol 2006;37:1193-9.
43. Gotoda T, Yanagisawa A, Sasako M, Ono H, Nakanishi Y, Shimoda T, et al. Incidence of lymph node metastasis from early gastric cancer: estimation with a large number of cases at two large centers. Gastric Cancer 2000;3:219-25.
44. Maehara Y, Orita H, Okuyama T, Moriguchi S, Tsujitani S, Korenaga D, et al. Predictors of lymph node metastasis in early gastric cancer. Br J Surg 1992;79:245-7.
45. Wong SY, Haack H, Crowley D, et al. Tumor-secreted vascular endothelial growth factor-C is necessary forprostate cancer lymphangiogenesis, but lymphangiogenesis in unnecessary for lymph node metastasis. Cancer Res 2005;65:9789-98.
46. Agarwal B, Saxena R, Morimiya A, Mehrotra S, Badve S. Lymphangiogenesis does not occur in breast cancer. Am J Surg Pathol. 2005;29:1449-55.
47. Van den Eynden GG, Van der Auwera I, Van Laere SJ, et al. Distinguishing blood and lymph vessel invasion in breast cancer: a prospective immunphistochemical study. Br J Cancer 2006;94:1643-9.
48. Kim JH, Park SS, Park SH, et al. Clinical Significance of Immunohistochemically-Identified Lymphatic and/or Blood Vessel Tumor Invasion in Gastric Cancer. J Surg Res 2009:11:1-7.
49. del Casar JM, Corte MD, Alvarez A, et al. Lymphatic and/or blood vessel invasion in gastric cancer: Relationship with clinicopathological parameters, biological factors and prognostic significance. J Cancer Res Clin Oncol 2008;134:153-61.

50. Dicken BJ, Graham K, Hamilton SM, et al. Lymphovascular invasion is associated with poor survival in gastric cancer: An application of gene-expression and tissue array techniques. Ann Surg 2006;243:64-73.
51. Setala LP, Kosma VM, Marin S, et al. Prognostic factors in gastric cancer: The value of vascular invasion, mitotic rate and lymphoplasmacytic infiltration. Br J Cancer 1996;74:766-72.
52. Maehara Y, Oshiro T, Baba H, et al. Lymphatic invasion and potential for tumor growth and metastasis in patients with gastric cancer. Surgery 1995;117:380-5.

Table 1. Relationship between lymphatic invasion detected by immunohistochemical staining and H&E staining in gastric adenocarcinoma

		LI- HE		Total
		negative (%)	positive (%)	
LI-IHC	negative (%)	109 (69.9%)	13 (17.6%)	122 (53.0%)
	positive (%)	47 (30.1%)	61 (82.4%)	108 (47.0%)
Total		156 (67.8%)	74 (32.2%)	230

LI-IHC, lymphatic invasion detected by immunohistochemical staining; LI-HE, lymphatic invasion detected by H&E staining

Table 2. Correlation between lymphatic invasion identified by D2-40 and clinicopathologic factors in gastric adenocarcinoma

		Number of cases	LI-IHC (%)
Total		230	108 (47.0)
Age (yr)	< 60	99	50 (50.5)
	≥ 60	131	58 (44.3)
Sex	Male	157	75 (47.7)
	Female	73	33 (45.2)
Lauren type	intestinal	123	51 (41.4)
	diffuse	77	33 (42.8)
	mixed/indeterminate	30	24 (80.0)
Location	upper third	12	3 (25.0)
	middle third	95	38 (40.0)
	lower third	114	63 (55.2)
	entire	9	4 (44.4)
Histologic grade	well	17	3 (17.6)
	moderately	98	45 (45.9)
	poorly	115	60 (52.2)
Tumor size (cm)	< 5	165	81 (49.1)
	≥ 5	65	27 (41.5)
Depth of invasion*	pT1 (M&SM)	91	8 (8.8)
	pT2 (PM)	31	12 (38.7)
	pT3 (SS)	64	52 (81.3)
	pT4 (S)	44	36 (81.8)
LN metastasis*	pN0	123	12 (9.8)
	pN1 (1-2)	32	25 (78.1)
	pN2 (3-6)	39	36 (92.3)
	pN3 (≥ 7)	36	35 (97.2)
Stage	I	108	45 (41.7)
	II	47	26 (55.3)
	III	75	37(49.3)

LI-IHC, lymphatic invasion detected by immunohistochemical staining for D2-40; **$*p<0.05$**

Table 3. Lymphatic vessel density according to clinicopathologic factors in gastric adenocarcinoma

		Lymphatic vessel density
Age (yr)	< 60	18.28±5.29
	≥ 60	17.87±4.84
Sex	Male	18.12±7.27
	Female	18.56±3.92
Lauren type	intestinal	17.76±7.25
	diffuse	20.00±8.26
	mixed/indeterminate	18.71±7.32
Histologic grade	well	18.78±4.87
	moderately	17.75±5.39
	poorly	18.33±7.38
Tumor size (cm)	< 5	17.83±7.71
	≥ 5	18.47±7.31
Depth of invasion*	pT1 (M&SM)	14.44±8.29
	pT2 (PM)	18.48±7.72
	pT3 (SS)	18.15±7.93
	pT4 (S)	19.78±5.92
LN metastasis*	pN0	13.20±6.99
	pN1 (1-2)	15.12±4.98
	pN2 (3-6)	18.81±7.29
	pN3 (≥ 7)	20.27±6.64
Stage*	I	14.00±7.79
	II	16.75±5.43
	III	20.61±6.25
LI-IHC*	negative	11.38±4.02
	positive	20.29±6.99
LI-HE*	negative	15.65±8.75
	positive	19.51±6.38

LI-IHC, lymphatic invasion detected by immunohistochemical staining; LI-HE, lymphatic invasion detected by H&E staining

*$p<0.05$

Table 4. Relationship between lymph node metastasis and lymphatic invasion, diagnosed by immunohistochemical staining and H&E staining in gastric adenocarcinoma

		Total	LI-IHC		LI-HE	
			negative	positive	negative	positive
LN metastasis	negative	123	110 (90%)	13	108 (88%)	15
	positive	107	12	95 (89%)	48	59 (55%)
Total		230	122	108	156	74

LI-IHC, lymphatic invasion detected by immunohistochemical staining;
LI-HE, lymphatic invasion detected by H&E staining

Table 5. Lymphatic vessel density using D2-40 in normal mucosa and gastric adenocarcinoma

	Lymphatic vessel density
Normal	6.23±1.17
Adenocarcinoma *	
intratumoral	18.47±5.39
peritumoral	17.76±5.93

*$p<0.05$

Table 6. Correlation between depth of invasion and layer of lymphatic invasion in gastric adenocarcinoma

Layer of lymphatic invasion detected by immunohistochemically	Depth of invasion of cancer					No. of cases
	M	SM	MP	SS	S	
Total	57	34	31	64	44	230
Mucosa lamina propria	1	2	1	2	1	7
muscularis mucosae		4	6	22	14	46
Submucosa		1	4	24	26	55
Muscle proper			1	3	2	6
Subserosa				1	1	2

M, mucosa; SM, submucosa; MP, muscle proper; SS, subserosa; S, serosa

Table 7. Univariate analysis of overall survival rate according to clinicopathologic factors in gastric adenocarcinoma

		Number of cases	Survival rate(%)
Total		230	63.9
Age (yr)	< 60	99	80.3
	≥ 60	131	66.5
Sex	Male	157	66.3
	Female	73	70.5
Lauren type	intestinal	123	73.3
	diffuse	77	67.1
	mixed/indeterminate	30	52.6
Histologic grade	well	17	56.6
	moderately	98	74.2
	poorly	115	66.5
Tumor size* (cm)	< 5	165	80.7
	≥ 5	65	58.9
Depth of invasion*	pT1 (M&SM)	91	94.8
	pT2 (PM)	31	72.5
	pT3 (SS)	64	64.8
	pT4 (S)	44	53.7
LN metastasis*	pN0	123	89.2
	pN1 (1-2)	32	72.5
	pN2 (3-6)	39	68.9
	pN3 (≥ 7)	36	62.5
Stage*	I	108	86.5
	II	47	67.5
	III	75	52.8
LI-IHC*	negative	122	82.1
	positive	108	63.8
LI-HE	negative	156	74.2
	positive	74	68.4

LI-IHC, lymphatic invasion detected by immunohistochemical staining; LI-HE, lymphatic invasion detected by H&E staining

***p<0.05**

Table 8. Multivariate analysis of overall survival in gastric adenocarcinoma

Variables	p value	RR	95% CI
Age (<60, ≥60)	0.24	2.84	0.64-5.58
Sex (male, female)	0.19	0.88	0.42-1.79
Tumor size (<5, ≥5)	0.57	2.76	0.98-5.19
Depth of invasion* (pT)	**0.04**	**3.18**	**1.12-10.98**
Histologic grade	0.34	1.85	0.72-4.77
Lauren type	0.71	1.23	0.68-5.12
LN metastasis* (pN)	**0.01**	**4.15**	**1.85-11.86**
Stage*	**0.02**	**5.87**	**1.45-12.39**
Lymphatic vessel density	0.18	1.56	0.62-1.35
LI-IHC	0.07	2.89	0.91-7.94
LI-HE	0.12	2.12	0.91-6.29

RR, relative risk; 95% CI, 95% confidence interval;

LI-IHC, lymphatic invasion detected by immunohistochemical staining;

LI-HE, lymphatic invasion detected by H&E staining

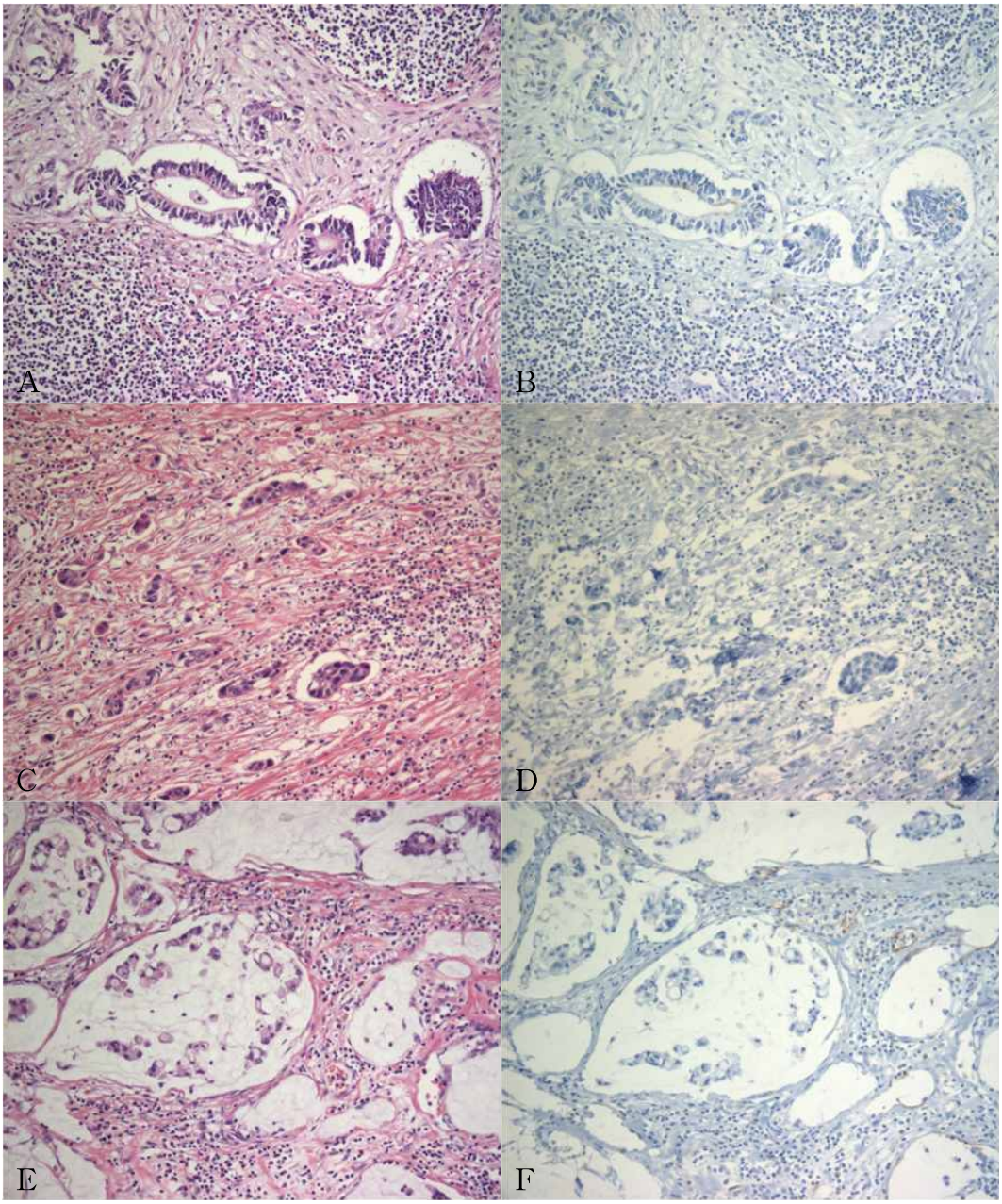

Fig. 1.

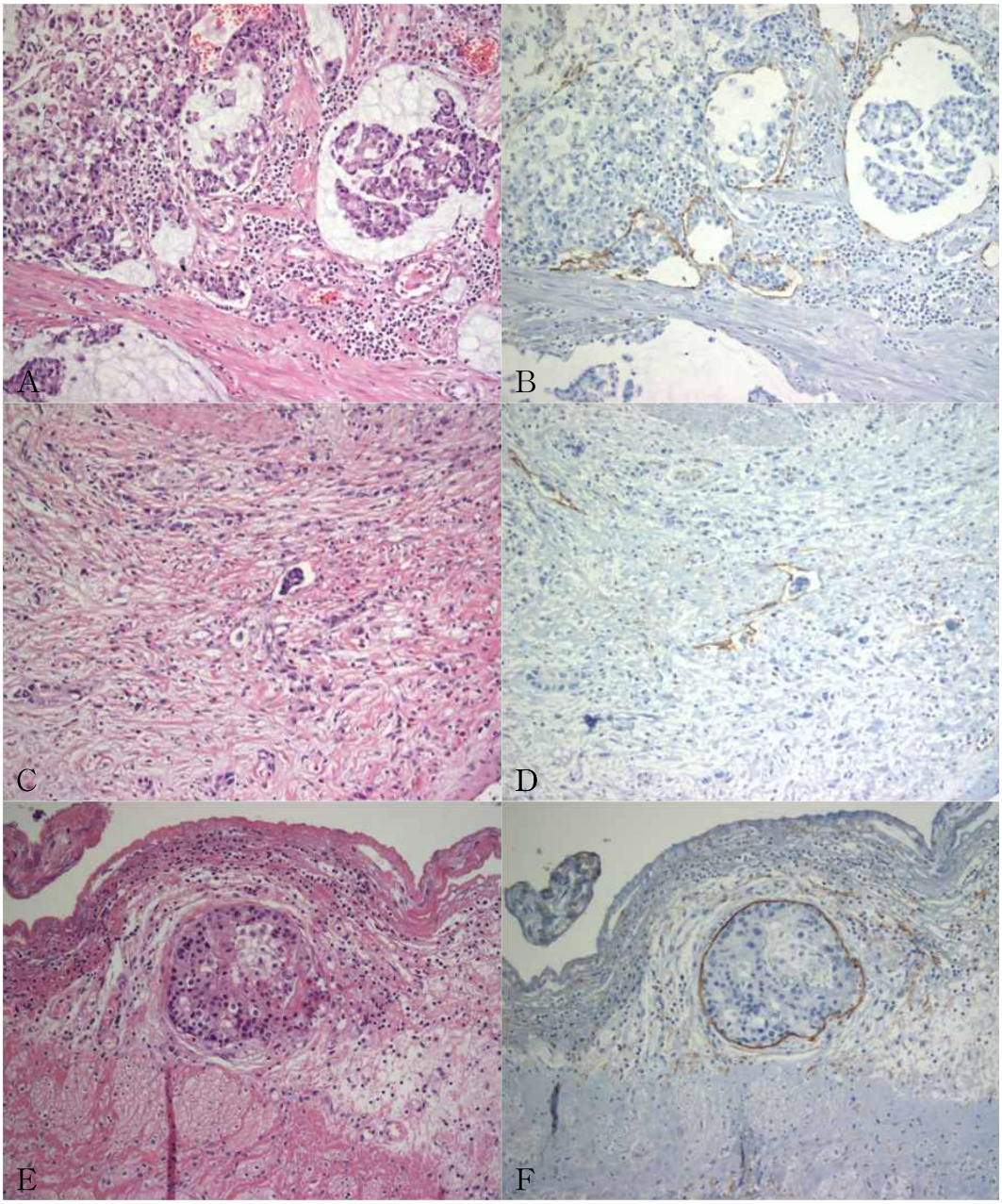

Fig. 2.

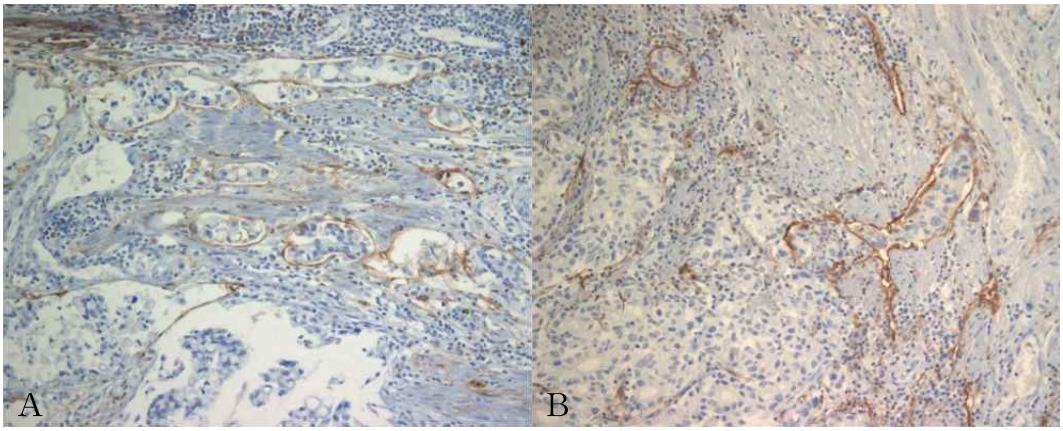

Fig. 3.

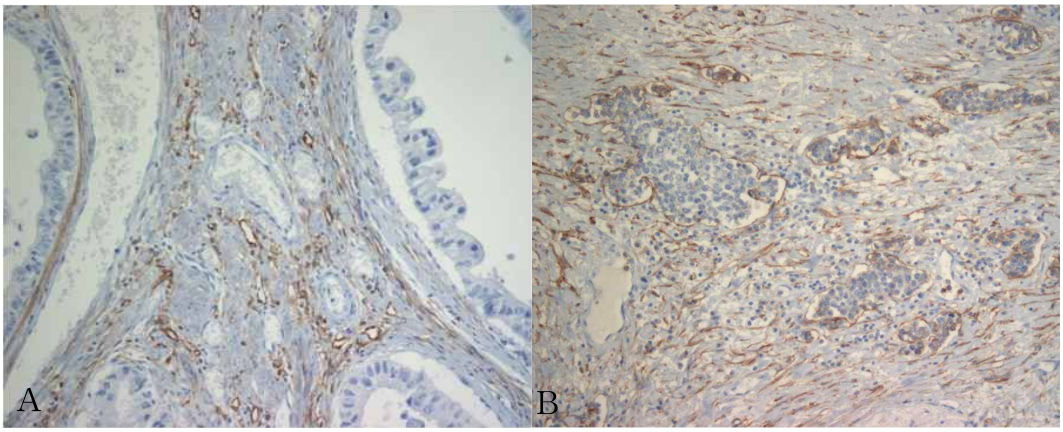

Fig. 4.

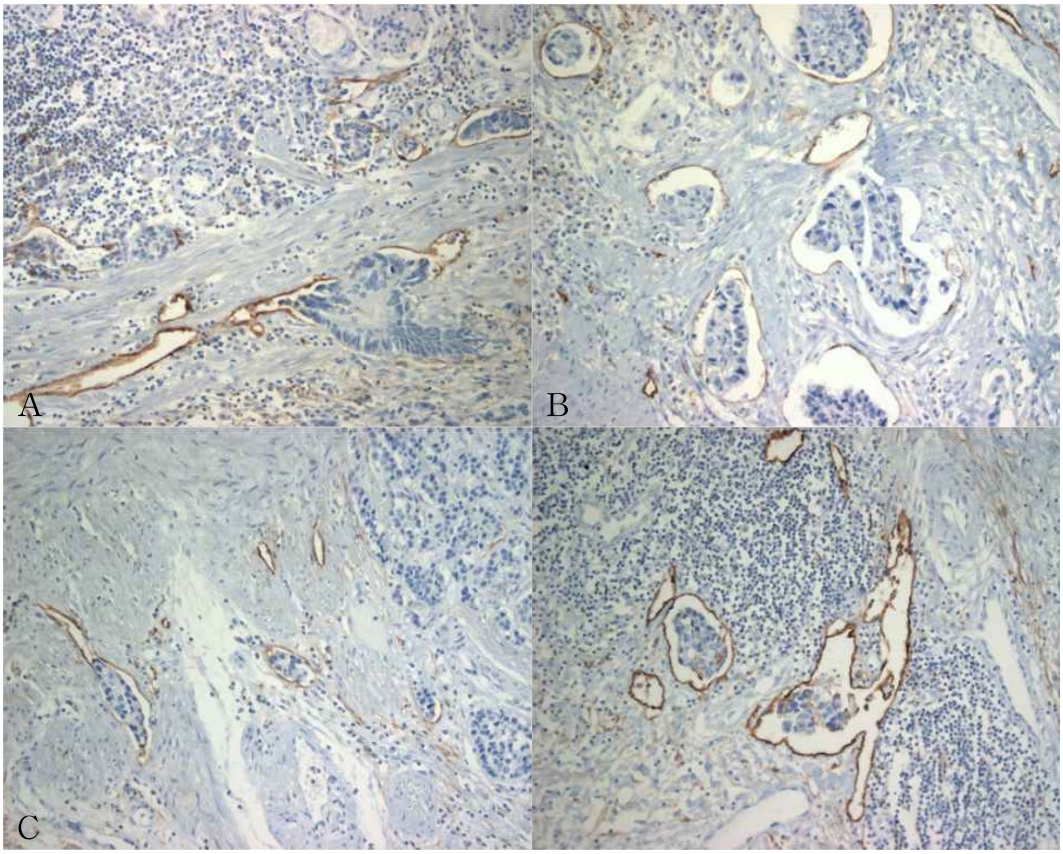

Fig. 5.

저작물 이용 허락서

학 과	의학과	학 번	20087606	과 정	박사
성 명	한글: 김동환 한문: 金東煥 영문: Kim, Dong Hwan				
주 소	광주광역시 북구 두암3동 부영아파트 107동 1008호				
연락처	e-mail : mgn99@hanmail.net				
논문제목	한글: 위암에서 면역조직화학적으로 확인된 림프관 침윤과 림프관 증식이 갖는 의미 영문: Significance of lymphatic invasion and lymph vessel density identified immunohistochemically in gastric cancer				

본인이 저작한 위의 저작물에 대하여 다음과 같은 조건아래 조선대학교가 저작물을 이용할 수 있도록 허락하고 동의합니다.

- 다 음 -

1. 저작물의 DB구축 및 인터넷을 포함한 정보통신망에의 공개를 위한 저작물의 복제, 기억장치에의 저장, 전송 등을 허락함
2. 위의 목적을 위하여 필요한 범위 내에서의 편집・형식상의 변경을 허락함. 다만, 저작물의 내용변경은 금지함.
3. 배포・전송된 저작물의 영리적 목적을 위한 복제, 저장, 전송 등은 금지함.
4. 저작물에 대한 이용기간은 5년으로 하고, 기간종료 3개월 이내에 별도의 의사표시가 없을 경우에는 저작물의 이용기간을 계속 연장함.
5. 해당 저작물의 저작권을 타인에게 양도하거나 또는 출판을 허락을 하였을 경우에는 1개월 이내에 대학에 이를 통보함.
6. 조선대학교는 저작물의 이용허락 이후 해당 저작물로 인하여 발생하는 타인에 의한 권리 침해에 대하여 일체의 법적 책임을 지지 않음
7. 소속대학의 협정기관에 저작물의 제공 및 인터넷 등 정보통신망을 이용한 저작물의 전송・출력을 허락함.

동의여부 : 동의 (0) 반대 ( )

2010년 8월

저작자: 김 동 환 (인)

조선대학교 총장 귀하