[UCI]I804:24011-200000240082

2010년 8월
석사학위논문

Nd:YAG와 Er:YAG 레이저를 이용한 구강내 절개의 유용성

조선대학교 대학원

치 의 학 과

조 영 승

2010년 8월 석사학위논문 Nd:YAG와 Er:YAG 레이저를 이용한 구강내 절개의 유용성 조 영 승

Nd:YAG와 Er:YAG 레이저를 이용한 구강내 절개의 유용성

Usefulness of the intraoral incision using Nd:YAG and Er:YAG laser

2010년 8월 25일

조선대학교 대학원

치 의 학 과

조 영 승

Nd:YAG와 Er:YAG 레이저를 이용한 구강내 절개의 유용성

지도교수 문 성 용

이 논문을 치의학 석사학위신청 논문으로 제출함.

2010년 4월

조선대학교 대학원

치 의 학 과

조 영 승

조영승의 석사학위 논문을 인준함.

위원장 조선대학교 교 수 임 성 철 인

위 원 조선대학교 교 수 김 수 관 인

위 원 조선대학교 교 수 문 성 용 인

2010년 5월 일

조선대학교 대학원

목 차

ABSTRACT ····· v

Ⅰ. 서 론 ····· 1

Ⅱ. 연구대상 및 방법 ····· 3

Ⅲ. 연구결과 ····· 5

Ⅳ. 총괄 및 고찰 ····· 11

Ⅴ. 결 론 ····· 14

참고문헌 ····· 15

표 목 차

Table 1. Histopathologic Features of Dog Tongue ····· 10

도 목 차

Fig. 1. Histopathologic finding of tongue at 1 week after treatment of Nd:YAG 1.5W. Mucosal defect filled with granulation tissue is identified. Arrows indicate the margins of the mucosal defect. H&E stain, x12.5 ····· 6

Fig. 2. Histopathologic finding of tongue at 2 week after treatment of Nd:YAG 1.5W. Mucosal defect is not found. H&E stain, x12.5 ····· 6

Fig. 3. Histopathologic finding of tongue at 1 week after treatment of Nd:YAG 3W. Mucosal defect filled with granulation tissue and some crust is identified. Arrows indicate the margins of the mucosal defect. H&E stain, x12.5 ····· 7

Fig. 4. Histopathologic finding of tongue at 2 week after treatment of Nd:YAG 3W. Small mucosal defect is identified. Arrows indicate the margins of the mucosal defect. H&E stain, x12.5 ····· 7

Fig. 5. Histopathologic finding of tongue at 1 week after treatment of Er:YAG 1.5W. Mucosal defect covered with crust is identified. Arrows indicate the margins of the mucosal defect. H&E stain, x12.5 ····· 8

Fig. 6. Histopathologic finding of tongue at 2 week after treatment of Er:YAG 1.5W. The mucosal defect is healed with complete reepithelialization. H&E stain, x12.5 ····· 8

Fig. 7. Histopathologic finding of tongue at 1 week after treatment of Er:YAG 3W. Mucosal defect filled with granulation tissue is identified. Arrows indicate the margins of the mucosal defect. H&E stain, x12.5 ····· 9

Fig. 8. Histopathologic finding of tongue at 2 week after treatment of Er:YAG 3W. Mucosal defect is not found. H&E stain, x12.5 ····· 9

ABSTRACT

Usefulness of the intraoral incision using Nd:YAG and Er:YAG laser

Young-Seung Cho
Advisor : Prof. Seong-Yong Moon
Department of Oral and Maxillofacial Surgery
Chosun University

The purpose of this study was to irradiate the lingual sides of adult dogs with an Er:YAG or Nd:YAG laser and to compare their healing processes by histological evaluation.

Both lingual sides of adults dogs were resected with Er:YAG laser or Nd:YAG laser by varying the output to be 1.5 W or 3 W. The animals were sacrificed after 1 week or 2 weeks, and tissues were obtained and examined histologically both macroscopically and under a light microscope. The following results were obtained:

1. No significant macroscopic differences between the groups irradiated with Er:YAG and Nd:YAG lasers were detected after 1 week or 2 weeks, and similar wound healing features were observed.

2. In the Er:YAG laser group, in comparison with the findings after 1 week, the histological defect size after 2 weeks was observed to be noticeably smaller.

3. The Er:YAG laser group showed narrower distributions of defect

size, fibroblast proliferative activity, inflammation, and neovascularization than the Nd:YAG laser group, although the differ- ences were not statistically significant.

Based on the above results, resections performed with an Er:YAG laser showed good healing features comparable to those observed for resections performed with a Nd:YAG laser, which has been used primarily for incisions in soft tissues. Thus, an Er:YAG laser may also be useful for the incision of soft tissues.

Ⅰ. 서 론

레이저는 수술 칼로 시행되던 술식에서 발생할 수 있는 출혈이나 술 후 동통 등의 단점 등을 보완할 수 있는 새로운 기구로서, 이전부터 임플란트 수술 등을 포함한 수술시 지혈효과, 술 후 동통 및 불편감의 감소와 창상 치유를 촉진하기 위해 임상에서 시도되고 있다.[1)]

레이저는 레이저의 방출 물질인 매질에 따라 크게 고체 레이저, 기체 레이저, 액체 레이저로 분류되며, 열성작용 레이저와 비열성 레이저로 분류할 수 있다. 또한 조직의 표층에서 에너지의 대부분이 흡수되어 내부에 투과되지 않는 조직 표면 흡수형 레이저와 조직을 투과하고 도중에 흡수되면서도 심부까지 에너지가 도달하는 조직투과형 레이저로도 분류할 수 있다.

본 연구에서 사용되어진 Nd:YAG 레이저의 경우 고체 레이저이자 열성작용 레이저이며 조직 투과형 레이저로 분류되며 Er:YAG 레이저는 고체 레이저, 열성작용 레이저, 조직 표면 흡수형 레이저로 분류된다.

Nd:YAG 레이저의 경우 1960년대 Geusic[2)]에 의해 처음 개발된 레이저로서 소량의 Neodymium (Nd) 성분이 균일하게 도포된 yttrium-aluminum-garnet (YAG) 결정체를 활성매질로 이용된다. 레이저 파장은 전자 스펙트럼상 1.06㎛로 근적외선 영역에 속하며 광전달계로는 대개 200~320㎛의 작은 광섬유를 이용하고 있다. Nd:YAG 레이저의 경우 무출혈로 인해 건조한 시술야와 좋은 시야를 가지며, 절단과 동시에 소작을 함으로써 지혈이 가능하기 때문에 연조직 시술에 많이 사용되어져 왔다.

반면 Er:YAG 레이저의 경우 파장이 2.94㎛이고 물흡수가 높은 영역에 있어 hydroxyapatitie의 OH-에도 흡수가 잘된다. Er:YAG 레이저는 CO_2 레이저보다 10배, Nd:YAG 레이저보다 2만배 이상 물에서 잘 흡수되는 성질을 가져 물분자를 함유하는 경조직 삭제에 효과적이다. 그래서 Er:YAG 레이저의 경우 치아 경조직 처치에 주로 사용해 왔다. 그러나 Er:YAG 레이저의 경우 조사후에 온도변화를 관찰했을때, 조사면 표층을 제외하고 거의 온도 변화를 볼 수 없다.[6)] 즉, 인접조직에 열 손상을 거의 야기하지 않는다는 것이며 Nd:YAG 레이저나 CO_2 레이저보다 적은 열적 부작용을 나타낸다.[3,4)]

본 연구의 목적은 연조직에서 열적 부작용이 얼마만큼 효과를 나타내는 지를 알아보기 위하여 성견의 설측면에 Er:YAG 레이저와 Nd:YAG 레이저를 연조직에 조사했을 때 조직학적 평가를 통한 치유과정을 비교하는 데 있다.

Ⅱ. 연구대상 및 방법

1. 연구 재료

1) 실험 동물

생후 8-9개월 된 체중 12 Kg 내외의 잡종 성견 8마리를 대상으로 하였다. 건강상태는 모두 양호하였으며, 동일 조건하에 사육하였고, 암수 구별 없이 실험 대상으로 사용하였다.

2) 레이저

본 실험에서 접촉방식으로 사용되는 Nd:YAG 레이저 (SDL-3300EN, Samsung, Korea)를 각각 3W (150mJ, 20Hz, 1.06㎛), 1.5W (150mJ, 10Hz, 1.06㎛) 조사하였고, Er:YAG 레이저 (SDL-3300EN, Samsung, Korea)를 각각 3W (150mJ, 20Hz, 2.94㎛), 1.5W (150mJ, 10Hz, 2.94㎛)로 조사하였다.

2. 연구 방법

1) 마취

마취유도를 위해 tiletamin과 zolazepam (10mg/kg, Zoletil 50,Virbac Lab, France), 20% zylaxine hydrochloride (3mg/kg, Rumpun, Bayer Korea Ltd., Korea)을 각각 근육 내 주사하였다. 양측 성견 설측면 부위에서는 국소지혈과 동통 억제를 목적으로 1:100,000 에피네프린이 함유된 2% hydrochloride lidocaine (Yuhan Co. Ltd., Seoul, Korea)로 침윤마취를 시행하였다.

2) 실험군의 분류

실험군은 레이저의 종류와 출력에 따라 4군으로 분류하였다. Er:YAG 레이저를 1.5W로 조사한 group 1, Er:YAG 레이저를 3W로 조사한 group 2, Nd:YAG 레이저를 1.5W로 조사한 group 3, Nd:YAG 레이저를 3W로 조사한 group 4. 또한 희생시기에 따라 각각 1주와 2주군으로 분류하였다.

3) 설측면 창상 형성 및 조직 채취

하나의 Group 마다 Nd:YAG 레이저 또는 Er:YAG 레이저를 이용하여 성견의 양쪽 혀측면에 각각 5cm의 절개를 시행하였다. Nd:YAG 레이저에 의한 절개시에는 1.5W와 3W의 출력으로 직경 320㎛의 광섬유를 성견의 설측면부위에 가볍게 접촉하면서 설측면이 절개될 때까지 조사하였다. Er:YAG 레이저에 의한 절개시에는 1.5W와 3W의 출력으로 handpiece를 이용한 비접촉식 방법으로 직경 650㎛의 beam을 조사하였다. 모든 절개 창상에 대하여 봉합은 시행하지 않았다. 실험 후 1주, 2주에 각각 성견을 희생시킨 후 창상을 포함한 조직을 채취하였다.

3. 조직 표본 제작 및 평가

절취한 조직을 중성 포르말린에 고정한 다음 통법에 따라 파라핀 포매괴를 제작하여 3~4㎛의 조직 절편을 제작하였고 Hematoxylin-eosin 염색과 Masson's trichrome 염색 후 광학현미경으로 관찰하였다. 상피결손이 관찰되는 부위를 찾아 결손의 크기를 측정하고 결손부 주변에 관찰되는 근섬유 변성, 창상치유 과정에 수반되는 섬유모세포의 증식 정도, 염증 정도 및 신생혈관형성의 정도를 4등급으로 분석하였다. 즉 관찰대상의 변화 정도가 없는 경우는 (-), 경도의 변화를 보이는 경우 (+), 중등도의 변화를 보이는 경우 (++) 및 고도의 변화를 보이는 경우를 (+++)로 구분하였다.

Ⅲ. 연구결과

1. 육안적 소견

1) Group 1 (Er:YAG 1.5W)

절개시 출혈이 많았으며 절개부 변연에 탄화가 심하게 관찰되었다. 절개후 1주일뒤에는 부분적인 가피와 상피화를 확인할 수 있었다. 염증이나 부종 등은 관찰되지 않았다. 절개 후 2주일 뒤에는 뚜렷한 상피화를 확인할 수 있었으며 반흔 및 창상부에서의 변색은 관찰할 수 있었다.

2) Group 2 (Er:YAG 3W)

절개시 출혈이 많았으며 절개부 변연에 탄화가 심하게 관찰되었다. 절개후 1주일과 2주일 뒤에는 Group 1과 비슷한 양상을 보였다.

3) Group 3 (Nd:YAG 1.5W)

절개시 Group 1과 2에 비하여 절개시에 출혈은 비교적 경미했으며 절개부 변연에 탄화 역시 Group 1과 2에 비하여 경미하였다. 절개후 1주일, 2주일 뒤에는 Group 1과 Group 2와 마찬가지로 비슷한 소견을 보였다.

4) Group 4 (Nd:YAG 3W)

절개시와 절개후 1주일, 2주일후 양상은 Group 3과 비슷한 소견을 보였다.

2. 조직학적 소견

1) Group 1 (Er:YAG 1.5W)

① 1주군

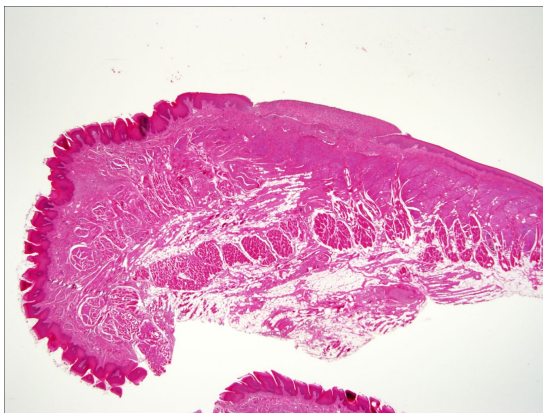

Fig. 1. Histopathologic finding of tongue at 1 week after treatment of Nd:YAG 1.5W. Mucosal defect filled with granulation tissue is identified. Arrows indicate the margins of the mucosal defect. H&E stain, x12.5

② 2주군

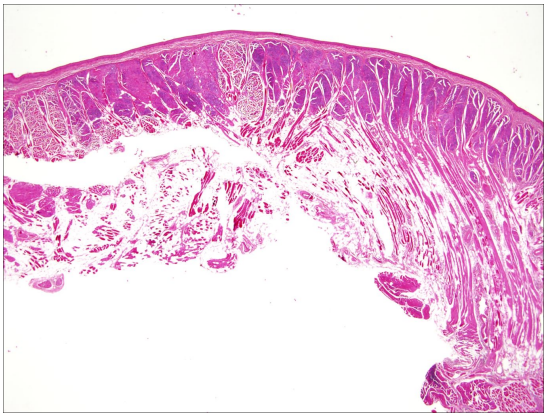

Fig. 2. Histopathologic finding of tongue at 2 week after treatment of Nd:YAG 1.5W. Mucosal defect is not found. H&E stain, x12.5

2) Group 2 (Er:YAG 3W)

① 1주군

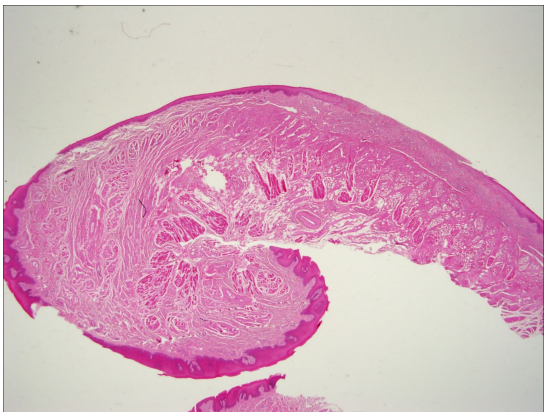

Fig. 3. Histopathologic finding of tongue at 1 week after treatment of Nd:YAG 3W. Mucosal defect filled with granulation tissue and some crust is identified. Arrows indicate the margins of the mucosal defect. H&E stain, x12.5

② 2주군

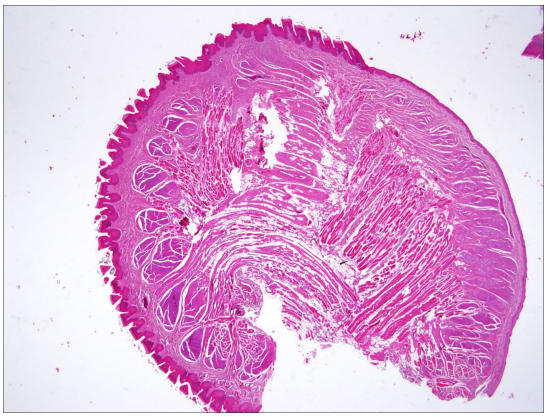

Fig. 4. Histopathologic finding of tongue at 2 week after treatment of Nd:YAG 3W. Small mucosal defect is identified. Arrows indicate the margins of the mucosal defect. H&E stain, x12.5

3) Group 3 (Nd:YAG 1.5W)

① 1주군

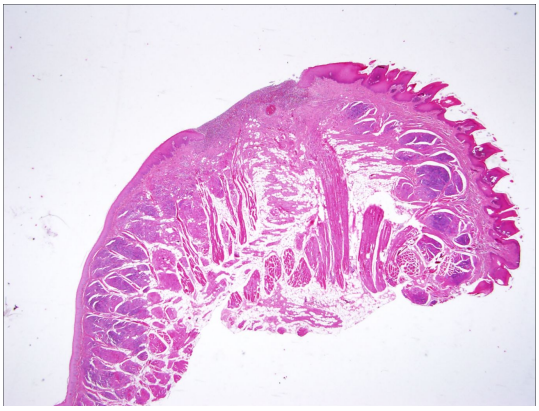

Fig. 5. Histopathologic finding of tongue at 1 week after treatment of Er:YAG 1.5W. Mucosal defect covered with crust is identified. Arrows indicate the margins of the mucosal defect. H&E stain, x12.5

② 2주군

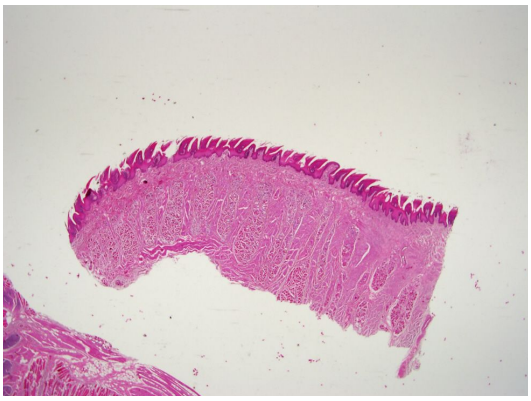

Fig. 6. Histopathologic finding of tongue at 2 week after treatment of Er:YAG 1.5W. The mucosal defect is healed with complete reepithelialization. H&E stain, x12.5

4) Group 4 (Nd:YAG 3W)

① 1주군

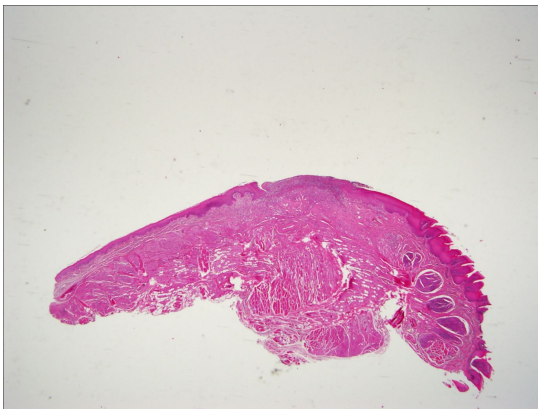

Fig. 7. Histopathologic finding of tongue at 1 week after treatment of Er:YAG 3W. Mucosal defect filled with granulation tissue is identified. Arrows indicate the margins of the mucosal defect. H&E stain, x12.5

② 2주군

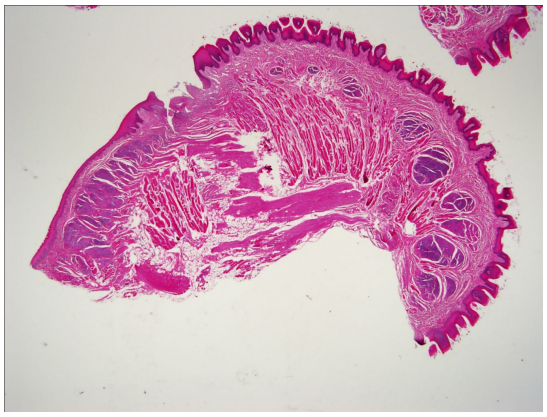

Fig. 8. Histopathologic finding of tongue at 2 week after treatment of Er:YAG 3W. Mucosal defect is not found. H&E stain, x12.5

Table 1. Histopathologic Features of Dog Tongue

	Defect size (㎛)	Fibroblast proliferative activity	Inflammation	Neovascularization	Myofiber degeneration
Group 1 (1주)	826.33	++	-	-	+++
Group 1 (2주)	0	+	+	+	+++
Group 2 (1주)	1998.33	++	-	+	+++
Group 2 (2주)	0	+	-	++	+++
Group 3 (1주)	1204.33	+++	+++	+++	+++
Group 3 (2주)	292.17	++	++	+++	+++
Group 4 (1주)	1237.67	+++	+++	+++	+++
Group 4 (2주)	702.83	++	++	+++	+++

-, no change; +, mild; ++, moderate; +++, severe change.

Ⅳ. 총괄 및 고찰

레이저 기기는 출력원, 활성매질, 레이저 공명기 및 레이저 광전달계로 구성되어 있다. 광섬유 접촉형 전달계의 밑단부에서 레이저와 조직과의 상호작용의 하나인 광열작용으로 조직의 절단 및 응고가 발생하는데, 조직에 레이저 에너지가 흡수되면 조직의 온도가 상승되고 만약 충분한 에너지가 가해지면 조직의 물성분이 기화하여 결과적으로 조직이 제거된다.

이런 기전으로 인해 레이저는 구강내에서 혈관이 풍부한 곳에서 절개 등에 사용될때 일반 수술도에 비해 단백질 변성 및 혈관과 림프관의 폐쇄기전에 의하여 출혈 등을 최소화할 수 있으며 창상의 멸균 및 술후 동통 감소 등에서 장점을 가지고 있다.[5-7] 그래서 구강악안면외과 분야에서 레이저는 연조직 제거, 치은성형술, 종양 제거 등에서 다양하게 사용될 수 있을 뿐 아니라 발치나 임플란트 식립 등 간단한 술식에서 출혈 등이 우려될 경우 유용하게 사용되어질 수 있다. 또한 혈우병, 특발성 자반병, Sturge-Weber병 등과 같은 혈액 질환자에서 구강 내 병소의 치료에도 효과적이다.[8-10]

1986년 Kaminer 등은 레이저 치료와 일반 수술 후 균혈증 상태를 비교한 결과 수술도와 전기 소작술에 의한 수술 후에는 심한 균혈증을 보였으나 레이저 수술 후 균혈증이 없었다고 보고하였다.[11]

이런 다양한 장점들에 의해 레이저는 날로 발전해 왔으며 현재 연조직 수술 등에서 다양한 레이저가 사용되어지고 있는데, 현재 연조직에 사용 가능한 US FDA 승인을 받은 레이저는 CO_2 레이저, Nd:YAG 레이저, Ho:YAG 레이저, Argon 레이저 등이 있다.[1,12] 이에 본 실험에서는 Nd:YAG 레이저를 이용하여 1.5W와 3W를 이용하여 성견의 양측 설측면에 5 Cm 절개를 시행한 후 치유과정을 살펴보았다.

Nd:YAG 레이저의 경우 구강내의 도달이 용이하고 지혈 효과가 뛰어나며 인접 조직 손상의 최소화와 연조직 수술시 환자에게 편안함을 주며 수술 후 종창 및 동통의 감소, 수술후 감염감소 등 다양한 장점을 보여준다.[13-15]

Romanos 등[16]은 쥐의 피부에 수술도와 Nd:YAG 레이저를 이용하여 절개를 시행하여 임상 및 면역조직화학적으로 관찰한 결과 1.75W 출력을 이용하여 절

개를 시행했을 때 수술도로 절개한 것과 유사한 치유양상을 보고하였다. 또한 3W의 출력을 이용했을때 보다 반흔과 착색이 경미하다고 보고하였다. 펄스식 Nd:YAG 레이저의 경우 초당 펄스수(Hz)가 높으면 최대출력이 높아지므로 낮은 출력에서 보다 정밀한 조직 절단이나 절제를 얻을 수 있다. 또한 초당 펄스수가 낮으면 펄스당 최대 출력이 낮아져 조직의 제거보다는 응고 또는 지혈에 더 우수한 효과를 나타낸다.

본 연구에서도 Nd:YAG 레이저로 절개를 시행한 group 3(1.5W)과 group 4(3W) 양쪽 모두의 경우 Er:YAG 레이저에 비해 절개시 출혈이 현저히 적었다.

Er:YAG의 경우 출혈양상이 관찰이 되는 것은 조사면 표층 이외에 인접조직에 거의 온도상승 등의 열적 효과가 없기 때문으로 보이며, 이로 인해 빠른 치유를 가능하게 한다고 알려져 있기도 하다.[8)]

2.94㎛ Er:YAG 레이저의 경우 물에서 극히 짧은 투과깊이를 가지고 있어 micrometer단위의 절개가 가능하다. 그리하여 치과영역이외에도 각막 등 안과, 정형외과, 신경외과 영역에서 널리 쓰이고 있다.[17,18)] 또한 피부과 영역에서 주름살 제거 등에서도 널리 사용되어지고 있는데, Khalil 등[1)]은 얼굴 주름 치료에서 CO_2 레이저와 Er:YAG 레이저를 비교한 결과 시술후 erythema와 hypopigmentation은 Er:YAG 레이저 치료를 받은 환자에게서 유의하게 적었음을 보고하였다. 또한 Er:YAG 레이저의 경우 50㎛까지의 열 손상을 보여 CO_2 레이저 치료에서 200㎛의 열손상을 받은 것에 비해 경미한 열손상을 보고 하였다.

이에 본 실험에서도 Er:YAG 레이저의 사용이 좀 더 적은 열손상 등으로 조직 치유에 효과적일 것이란 가설하에 collagen의 분포와 염증세포의 침윤 정도, 신생혈관 생성정도와 근섬유 변환 등을 살펴보았다.

Petrungaro 등[8)]은 성견의 구강점막에 Nd:YAG 레이저와 수술도를 이용해 창상 치유과정을 비교하였을때 Nd:YAG 레이저를 적용한 경우가 2~4일정도 더 늦게 치유됨을 보고하였다.

본 연구에서는 Nd:YAG 레이저를 절개를 시행했을 때에도 탄화 조직은 존재하였다. 결손부의 크기 등과 염증세포의 침윤정도, 신생혈관 생성정도 등에서 Group 3, 4에서 현저하게 나타났는데, 이 역시 Nd:YAG 레이저를 사용한 Group에서 열적 손상으로 인한 치유가 지연된 것으로 추정된다.

창상 치유에는 복잡한 과정들이 연속적인 단계로 이루어진다. 간단히 염증 단

계부터 증식 단계를 거쳐 성숙기에 이르게 되는데 각각의 단계에서 영향을 미치는 요소는 다양하다. 처음 염증 단계 때는 중성구부터 대식세포까지 염증 세포가 침윤되고 증식기는 손상 후 약 2~3일 뒤부터 약 3주 동안 지속되는데, 이 시기에는 염증세포를 포함하는 육아조직 형성과 섬유조직의 형성, 혈관 등이 급격히 나타나기 시작한다. 이후 오랜 시간동안 성숙기를 거치게 된다. 창상 치유에 영향을 미치는 요소로는 섬유아세포 증식, 교원섬유 합성, 세포외 기질 형성 및 대식세포의 자극 등이 있다고 하였다.[19,20] 창상의 치유와 재건에 필요한 교원섬유는 섬유아세포에서 분비된다.[3]

본 연구에서는 창상 치유 과정을 보기 위해 defect size, fibroblast proliferative activity, inflammation, neovascularization, myofiber degeneration을 살펴보았다.

그 결과 Er:YAG 레이저를 사용했던 Group 1, 2가 Nd:YAG 레이저를 사용했던 Group 3, 4보다 결손부의 크기와 염증, 신생 혈관 분포면에서 차이를 보였다. 결과에서 보여지듯이 Er:YAG 레이저를 사용한 Group에서 defect size와 fibroblast proliferative activity, inflammation, neovascularization이 적었다는 것은 Er:YAG 레이저를 조사한 Group에서 염증기를 지나 성숙기에 먼저 이르러 창상치유가 더 빨랐다는 것으로 볼 수 있다. 그러나 육안적인 소견은 1주나 2주에서 Nd:YAG 레이저군과 Er:YAG 레이저군에서 큰 차이가 없었다.

본 연구 결과를 요약하면 경조직에서 주로 쓰이는 Er:YAG 레이저 역시 Nd:YAG 레이저에 비해 육안적으로 큰 차이나 유해한 효과를 보이지 않았고, 조직학적으로는 뚜렷하지는 않지만 더 빠른 창상치유를 보였다. 이는 Er:YAG 레이저의 열적 손상이 적음에 따른 결과로 생각된다.

V. 결 론

성견의 양측 설측면에 Er:YAG 레이저와 Nd:YAG 레이저를 이용하여 출력을 1.5W, 3W로 달리하여 절개를 시행한 후 1주, 2주후 실험 동물을 희생하여 조직을 절취하여 육안적 소견 및 광학 현미경을 이용하여 조직학적 소견을 관찰한 결과 다음과 같은 결론을 얻었다.

1. Er:YAG 레이저와 Nd:YAG 레이저를 사용한 모든 군에서 1주후나 2주후 육안적인 소견에서 큰 차이점이 관찰되지 않았으며 유사한 창상치유 모습을 보였다.
2. Er:YAG 레이저군 (Group 1, 2)에서는 1주후에 비해 2주후에 조직학적으로 defect size가 현저히 줄어든 것이 관찰되었다.
3. Er:YAG 레이저군 (Group 1, 2)이 Nd:YAG 레이저군 (Group 3, 4)보다 defect size와 fibroblast proliferative activity, inflammation, neovascularization에서 뚜렷하지는 않지만 더 적은 분포를 나타내었다.

위의 결과로 미루어 볼 때, Er:YAG 레이저는 연조직에 주로 사용되어져 오던 Nd:YAG 레이저 만큼 절개시 우수한 치유양상을 보이며 Er:YAG 레이저 역시 연조직 절개 등에 유용하게 사용될 것으로 사료된다.

참고문헌

1. Wigdor HA, Walsh JT Jr, Featherstone JD, et al. Lasers in dentistry. Lasers Surg Med. 1995; 16: 103-133.
2. Geusic JE, Marcos HW, Van Vitert LG. Laser oscillations ind-doped yttrium aluminum, yttrimgallium, and gadolinium garnets. Appl Phys Lett. 1964; 4: 182.
3. Hibst R. Mechanical effects of erbium: YAG laser bone ablation. Lasers Surg Med. 1992; 12: 125-130.
4. Hibst R, Keller U. Effects of water spray and repetition rate on temperature elevation during Er: YAG laser ablation of dentin. SPIE 1996; 2623: 139-144.
5. Fee WE Jr. Use of the shaw calpel in head and neck surgery. Otolaryngol Head Neck Surg. 1981; 89: 515-519.
6. Panje WR, Scher N, Karnell M. Transoral carbon dioxide laser ablation for cancer, tumors, and other diseases. Arch Otolaryngol Head Neck Surg. 1989; 115: 681-688.
7. Weimert TA, Babyak JW, Richter HJ. Electrodissection tonsillectomy. Arch Otolaryngol Head Neck Surg. 1990; 116: 186-188.
8. Pick RM, Pecaro BC, Silberman CJ. The laser gingivectomy. The use of the CO2 laser for the removal of phenytoin hyperplasia. J Periodontol. 1985; 56: 492-496.
9. Maillard GF, Geinoz J. Argon laser photocoagulation of various angiomas. Br J Plast Surg. 1985; 38: 156-162.
10. Hylton RP. Use of CO2 laser for gingivectomy in a patient with Sturge-Weber disease complicated by dilantin hyperplasia. J Oral Maxillofac Surg. 1986; 44: 646-648.
11. Kaminer R, Liebow C, Margarone JE 3rd, et al. Bacteremia following laser and conventional surgery in hamsters. J Oral

Maxillofac Surg. 1990; 48: 45-48.
12. Pick RM, Colvard MD. Current status of lasers in soft tissue dental surgery. J Periodontol. 1993; 64: 589-602.
13. Kim IS, Kim YK. Analysis of clinical effect of CO_2 laser illumination after surgical extraction of impacted third molar. J Korean Assoc Oral Maxillofac Surg. 2001; 27: 349.
14. Pick RM. Using lasers in clinical dental practice. J Am Dent Assoc. 1993; 124: 37.
15. Seo TH, Han Gj, Lee SH. Ahistologic study on the effect of the Nd YAG laser irradiation on the mechanically exposed pulp. JKALD. 1997; 1: 55.
16. Romanos GE, Pelekanos S, Strub JR. Effects of Nd:YAG laser on wound healing processes: clinical and immunohistochemical findings in rat skin. Lasers Surg Med. 1995; 16: 368-379.
17. Visuri SR, Walsh JT Jr, Wigdor HA. Erbium laser ablation of dental hard tissue: effect of water cooling. Lasers Surg Med. 1996; 18: 294-300.
18. Fischer JP, Dams J, Gotz MH, et al. Plasma-mediated ablation of brain tissue with picosecond laser pulses. Appl Physiol. 1994; 58: 493-499.
19. Lyons RF, Abergel RP, White RA, et al. Biostimulation of wound healing in vivo by a helium-neon laser. Ann Plast Surg. 1987; 18: 47-50.
20. Young S, Bolton P, Dyson M, et al. Macrophage responsiveness to light therapy. Lasers Surg Med. 1989; 9: 497-505.

저작물 이용 허락서

학 과	치의학과	학 번	20087274	과 정	석사
성 명	한글 : 조영승 한문 : 曺 煐 承 영문 : Cho, Young-Seung				
주 소	인천 연수구 동춘동 936 로얄빌딩 3층 모아치과				
연락처	E-MAIL : cudac2@hanmail.net				
논문제목	한글 : Nd:YAG와 Er:YAG 레이저를 이용한 구강내 절개의 유용성				
	영어 : Usefulness of the intraoral incision using Nd:YAG and Er:YAG laser				

본인이 저작한 위의 저작물에 대하여 다음과 같은 조건아래 조선대학교가 저작물을 이용할 수 있도록 허락하고 동의합니다.

- 다 음 -

1. 저작물의 DB구축 및 인터넷을 포함한 정보통신망에의 공개를 위한 저작물의 복제, 기억장치에의 저장, 전송 등을 허락함
2. 위의 목적을 위하여 필요한 범위 내에서의 편집·형식상의 변경을 허락함.
   다만, 저작물의 내용변경은 금지함.
3. 배포·전송된 저작물의 영리적 목적을 위한 복제, 저장, 전송 등은 금지함.
4. 저작물에 대한 이용기간은 5년으로 하고, 기간종료 3개월 이내에 별도의 의사 표시가 없을 경우에는 저작물의 이용기간을 계속 연장함.
5. 해당 저작물의 저작권을 타인에게 양도하거나 또는 출판을 허락을 하였을 경우에는 1개월 이내에 대학에 이를 통보함.
6. 조선대학교는 저작물의 이용허락 이후 해당 저작물로 인하여 발생하는 타인에 의한 권리 침해에 대하여 일체의 법적 책임을 지지 않음
7. 소속대학의 협정기관에 저작물의 제공 및 인터넷 등 정보통신망을 이용한 저작물의 전송·출력을 허락함.

동의여부 : 동의(○) 반대( )

2010 년 8 월 일

저작자: 조 영 승 (서명 또는 인)

조선대학교 총장 귀하