



저작자표시-비영리-변경금지 2.0 대한민국

이용자는 아래의 조건을 따르는 경우에 한하여 자유롭게

- 이 저작물을 복제, 배포, 전송, 전시, 공연 및 방송할 수 있습니다.

다음과 같은 조건을 따라야 합니다:



저작자표시. 귀하는 원저작자를 표시하여야 합니다.



비영리. 귀하는 이 저작물을 영리 목적으로 이용할 수 없습니다.



변경금지. 귀하는 이 저작물을 개작, 변형 또는 가공할 수 없습니다.

- 귀하는, 이 저작물의 재이용이나 배포의 경우, 이 저작물에 적용된 이용허락조건을 명확하게 나타내어야 합니다.
- 저작권자로부터 별도의 허가를 받으면 이러한 조건들은 적용되지 않습니다.

저작권법에 따른 이용자의 권리는 위의 내용에 의하여 영향을 받지 않습니다.

이것은 [이용허락규약\(Legal Code\)](#)을 이해하기 쉽게 요약한 것입니다.

[Disclaimer](#)

2010年 2月  
博士學位論文

치과용 콘빔CT영상에서  
미니임플란트를 위한 협측피질골 두께

朝鮮大學校 大學院

齒 醫 學 科

구 종 국

치과용 콘빔CT영상에서  
미니임플란트를 위한 협측피질골 두께

Buccal cortical bone thickness on dental CBCT for  
mini-implant

2010年 2月 25日

朝鮮大學校 大學院

齒 醫 學 科

구 중 국

치과용 콘빔CT영상에서  
미니임플란트를 위한 협측피질골 두께

指導教授：김 재 덕

이 論文을 齒醫學 博士學位論文으로 提出함

2009年 10月

朝鮮大學校 大學院

齒 醫 學 科

구 중 국

# 구중국 의 博士學位 論文을 認准함

委員長 全南大學校 教授 齒醫學博士 강병철 (인)

委 員 朝鮮大學校 教授 齒醫學博士 김재덕 (인)

委 員 朝鮮大學校 教授 齒醫學博士 김병옥 (인)

委 員 朝鮮大學校 教授 齒醫學博士 김수관 (인)

委 員 朝鮮大學校 教授 齒醫學博士 김진수 (인)

2009年 12月

朝鮮大學校 大學院

# 목 차

표목차 .....	ii
도목차 .....	iii
ABSTRACT .....	iv
I. 서 론 .....	1
II. 연구 대상 및 방법 .....	3
III. 연구결과 .....	6
IV. 총괄 및 고안 .....	9
V. 결 론 .....	13
참고문헌 .....	14

표목차

Table 1. Thickness of the cortical bone on the buccal sides at different positions and levels. ....6

Table 2. Maximum CT value of the buccal cortical bone at different positions and levels. ....8

도목차

Fig. 1. Buccolingual cross section image at the center portion of the interradi-  
cal alveolar bone of the mesial side of the 1st molar on 3 dimensional images  
of CBCT. .... 4

Fig. 2. Measurement of the thickness of the buccal cortical bone by using plot  
profile. .... 5

Fig. 3. Comparison of the buccal cortical bone thickness at 3 levels among three  
positions in the maxilla and mandible. .... 7

Fig. 4. Comparison of the maximum CT value at 3 levels among three positions in  
the maxilla and mandible. .... 7



# Abstract

## Buccal cortical bone thickness on dental CBCT for mini-implant

Goo Jong Gook, D.D.S., M.S.D.  
Advisor : Prof. Kim Jae-Duk Ph.D.  
Department of Dental Science,  
Graduate School of Chosun University

**Introduction:** The thickness of cortical bone is an important factor in mini-implant stability. In this study, we investigated the buccal cortical bone thickness of every interdental area as an aid in planning mini-implant placement.

**Methods:** From the cone-beam computed tomography scans of 20 patients of 20 years, 2-dimensional slices at every interdental area were generated. Buccal cortical bone thickness were measured at 2, 4, and 6 mm levels from the alveolar crest in the interdental bones of posterior regions of both jaws. Intraclass correlation was used to determine intrarater reliability, and analysis of variance (ANOVA) was used to test for differences in cortical bone thickness.

**Results:** Buccal cortical bone thickness was greater in the mandible than in the maxilla. This thickness increased with increasing distance from the alveolar crest in the maxilla and with coming from posterior to anterior in the mandible ( $p < 0.01$ ). The maximum CT value showed increasing tendency with increasing distance from the alveolar crest and with coming from posterior to anterior in both jaws.

**Conclusions:** Interdental buccal cortical bone thickness varies in the both jaws. There appears to be a distinct pattern. Knowledge of this pattern and the mean values for thickness can aid in mini-implant site selection and preparation.

# I. 서론

최근 고정치료시 골내 고정원으로서의 임플란트에 관한 연구가 이루어지고 있다.<sup>1,2</sup> 이들 고정원 중에서 미니임플란트는 시술이 간편하고 구강내 여러 부위에 다양하게 적용할 수 있어<sup>3-5</sup> 널리 사용되고 있으나 그 편리성과 효용성이 큰 반면 식립 후 자주 탈락되는 결점을 보이고 있다. 특히 하악에 비하여 상악에 적용 시 탈락률이 높는데 이를 극복하기 위해서는 해부학적 구조를 잘 숙지하고 적절한 위치를 선택하여 올바르게 식립하여야 한다.<sup>6</sup>

미니임플란트의 안전성을 위하여 치조골의 양과 골밀도는 매우 중요하다.<sup>7,8</sup> 특히 피질골의 두께는 미니임플란트의 성공률에 상당한 영향을 미친다고 알려져 있다.<sup>9</sup> 1985년 Lekholm과 Zarb<sup>10</sup>이 임플란트 시술을 위해 피질골대 해면골의 비율에 따라 4가지 형태로 골질을 분류한 바 있으나 교정 고정원을 위한 골의 양을 평가한 연구는 많지 않다. 피질골의 두께에 대한 지금까지의 연구를 살펴보면 Kim 등<sup>11</sup>과 Park 등<sup>12</sup>이 사체에서 상악 대구치부위의 해면골과 피질골의 두께를 측정하였고, Kim<sup>13</sup>은 사체 표본에서 실측을 함으로써 한국인의 평균적인 턱뼈의 피질골 두께를 결정 및 분석하였다. 방사선학적 평가로는 Schnelle 등<sup>14</sup>이 파노라마 방사선 사진을 이용해서 치근 사이의 치근간 골을 평가하였다. 이들은 협설 방향에 대한 고려없이 근원심으로만 골을 평가하였으며 실제로 파노라마방사선 사진에서 협설방향으로 피질골의 두께는 측정되기 어렵다. Gahleitner 등<sup>15</sup>은 치과용 전산화단층영상인 CBCT(Cone beam computed tomogram)을 이용하여 경구개에 국한된 경구개 골의 불륨을 평가하였고 Tsunori 등<sup>16</sup>과 Masumoto 등<sup>17</sup>은 일반 전산화단층영상을 이용하여 하악에서 피질골의 두께를 계측하였다.

미니임플란트의 식립 부위로는 Poggio 등<sup>18</sup>이 일반 전산화단층영상을 이용한 연구에서 치근의 손상을 피하기 위하여 대구치부의 경우 제1대구치와 제2대구치 사이보다 치근사이가 넓은 제2소구치와 제1대구치 사이가 미니임플란트를 식립하기에 더 안전하다고 하였다. Deguchi 등<sup>19</sup>은 남녀 각 5명씩의 일반 전산화단층영상을 촬영하여 피질골 두께 계측을 통해 제1대구치의 근원심이 가장 안전하다고 하였다.

한편 고정원으로서 미니임플란트를 이용할 때 피질골과의 접촉을 늘리기 위해서 식립각에 변화를 주고 있다. 즉 비스듬히 식립하는 것이 치근 사이 공간을 이용하고 치근의 손상 가능성을 줄이며 피질골과의 접촉면도 증가시켜 더 양호한 유지력

을 얻을 수 있다.<sup>5,20</sup>

미니임플란트의 적절한 식립 부위를 찾기 위해 일반 전산화단층촬영을 이용한 연구가 이루어지고 있지만 전산화단층촬영 장치와 같이 고가이며 정확한 계측 장비가 없는 경우에는 전적으로 시술자의 경험에 의존하여 식립 위치 및 각도가 정해진다. 따라서 이러한 미니임플란트의 식립을 위해 보다 간편한 CBCT를 이용하여 참고가 될 기준 계측치가 마련되어야 할 필요가 있다.

본 연구에서는 협설용 미니임플란트가 주로 식립되는 부위인 상, 하악의 후방부에서 한국인 20대의 치간치조골 협측 피질골 두께와 최대 CT값의 평균치를 결정하기 위하여, CBCT로 촬영된 환자의 방사선영상을 이용하여 3차원 영상을 재구성한 다음 그 협설 단면상에서 육안과 영상분석 프로그램의 plot profile 기능을 이용하여 구치부 치간치조골의 다양한 위치와 수준위에서 협측 피질골의 두께와 그 선상에서 최대 CT값을 계측하고 그들을 분석하였다.

## II. 연구대상 및 방법

### 1. 연구대상

본 연구에서는 조선대학교 치과병원에 교정치료를 위해 내원하여 촬영장치 CBMercury™ (Hitachi, Tokyo, Japan)로 촬영한 환자 중에서 20대 환자들(평균 23.1세)를 임의 선정하여 총 20명(남 10명, 여 10명, C II 18명, C I 1명, C III 1명)의 CBCT영상을 연구대상으로 하였다. 각 환자들은 교합상태로 교합면이 촬영실 바닥평면과 평행이 되도록 고정장치로 두부를 고정시킨 후 P 모드로 촬영되었다. 촬영조건은 관전압 120 kVp 관전류 15 mA 노출시간 9.8초이었으며 영상획득 후 영상의 모든 데이터는 CBworks™ 소프트웨어 (Hitachi, Tokyo, Japan)에서 DICOM 3.0 format을 지원하는 512매의 횡단면 영상으로 얻어져 저장되었다.

### 2. 연구방법

#### 1) 협측피질골 두께 및 최대CT값 측정

조사야 직경 150mm의 CBCT영상 볼륨데이터들은 EzImplant-Dental3D-Professional™ (Vatech, Korea) 소프트웨어에 의해 3차원적 영상으로 재구성하였다. 이때 상,하악 각각 치조골에 평행되고 치관의 풍융부를 지나도록 기준선을 결정하여 그 측면상을 얻은 다음 그 측면상에서 해당 치간치조골을 이루는 두 치아의 중심을 잇는 선을 긋고(Fig. 1 C), 그 선에 대해 직각되며 치간치조골을 근원심으로 이등분하는 선(Fig. 1 B)을 그리면 그 선에 일치되는 협설 단면상(Fig. A)이 얻어진다.

협측피질골 두께측정은 악골의 상하좌우 4부위에서 제1대구치 근심과 원심 그리고 제2소구치 근심의 치간 치조골부 3부위씩 총 12부위에서 측정하되 각 부위의 협설단면상에서 치간치조골의 치조정 아래로 2, 4, 6mm 각 수준위에서 수평선을 그어 협측골 표면과 닿은 지점 3점을 결정하였다. 각 점에서 상악은 수직선에 대해 50°, 하악은 수직선에 대해 30°로 선을 그어(Fig.2 A) 그 선상에서 피질골의 두께를 측정하였다(Fig. 2 B). 피질골과 해면골의 구분은 육안으로 결정하되 그 경계는 plot profile 기능을 이용하여 그래프 경사의 중간지점으로 결정하였다(Fig. 2 C). 이때 plot profile의 형태와 최대 CT값도 함께 기록하였다. 모든 측정은 측정자 내

평가를 위해 2주 간격으로 2번 이루어졌다.

## 2) 통계학적분석

SPSS(ver. 12.0; SPSS Inc., Chicago, USA)가 사용되었으며, 여러 위치에 따른 피질골 두께간의 차이와 CT값의 차이를 검증하기 위해 paired T-test를 시행하였다.

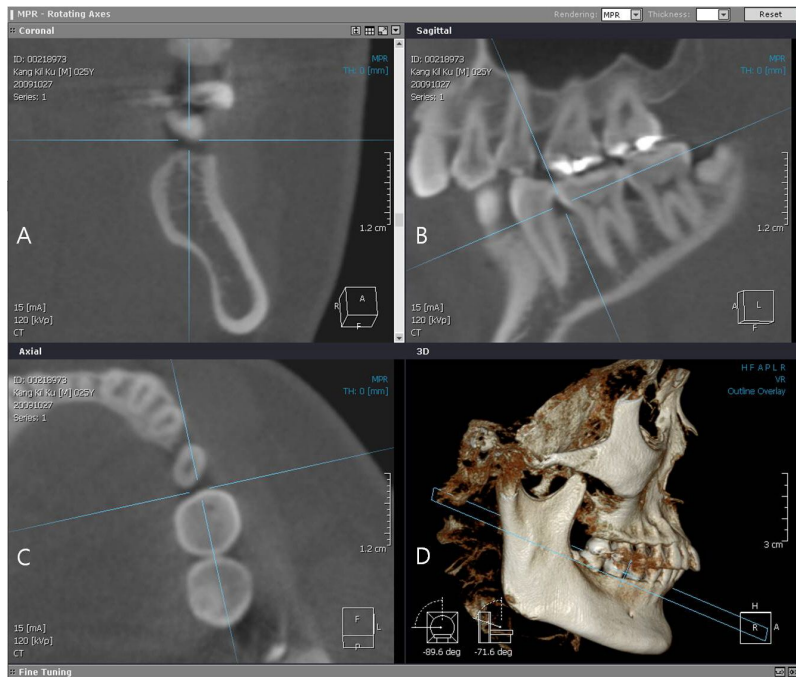


Fig. 1. Buccolingual cross section image(A) at the center portion of the interradi cal alveolar bone of the mesial side of the 1st molar(B,C) on 3 dimensional images of CBCT.

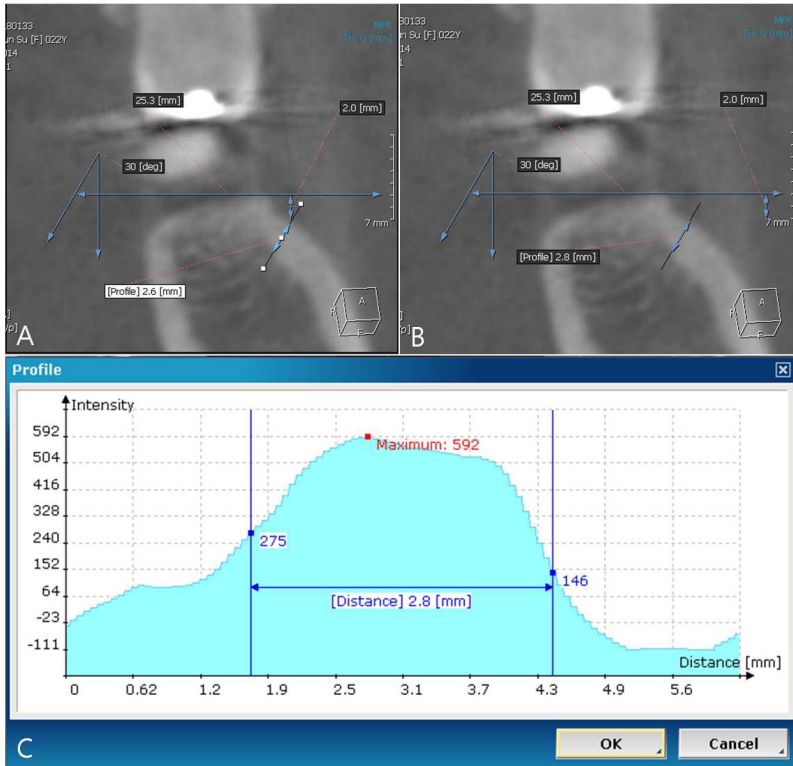


Fig. 2. Measurement of the thickness of the buccal cortical bone by using plot profile.

### III. 연구결과

#### 1) 협측피질골의 평균 두께(Table 1)

제2소구치 근심의 치간치조골에서 치조정 아래로 2, 4, 6mm 수준위의 각 협측피질골의 평균 두께는 상악에서 각각 1.6, 2.6, 3.5mm를 보였고, 하악에서는 각각 5.5, 5.4, 5.0mm를 보였다.

제1대구치 근심의 치간치조골에서 치조정 아래로 2, 4, 6mm 수준위의 각 협측피질골의 평균 두께는 상악에서 각각 1.6, 2.1, 2.3mm를 보였고, 하악에서는 각각 4.5, 4.3, 4.3mm를 보였다.

제1대구치 원심의 치간치조골에서 치조정 아래로 2, 4, 6mm 수준위의 각 협측피질골의 평균두께는 상악에서 각각 1.4, 1.9, 2.7mm를 보였고, 하악에서는 각각 2.9, 3.2, 3.8mm를 보였다. 각 부위에서의 측정값은 Table 1에서와 같이 얻어졌다. 이들의 협측피질골은 평균적으로 하악이 상악보다 더 두꺼웠다(Fig. 3).

치간치조골 치조정 아래로 2, 4, 6mm 수준위에서 측정된 값들은 상악에서 치조정 아래로 6mm 수준위에서 가장 두꺼웠고 치조정을 향할수록 유의성 있게 얇아졌으나 ( $p<0.01$ ), 하악에서는 유의한 경향을 보이지 않았다(Fig. 3).

하악에서 치조정 아래 2, 4, 6mm 모든 수준위에서 제2소구치 근심으로부터 제1대구치 원심으로 갈수록 유의성있게 피질골이 얇아졌으나( $p<0.01$ ), 상악에서는 유의한 경향을 나타내지 않았다(Fig. 3).

Table 1. Thickness of the cortical bone(mean  $\pm$ SD) on the buccal sides at different positions and levels. unit ; mm

Level		2mm	4mm	6mm
Position				
Mx	2ndPM m	1.6 0.3††	2.6 0.7†† **	3.5 1.2**
	1stM m	1.6 0.4††	2.1 0.5 †	2.3 0.6
	1stM d	1.4 0.4††	1.9 0.5††	2.7 1.3
Mn	2ndPM m	5.5 1.5 **	5.4 1.5†**	5.0 1.1**
	1stM m	4.5 1.2 **	4.3 1.3**	4.3 0.9
	1stM d	2.9 0.8	3.2 0.8††	3.8 1.0

Mx; maxilla, Mn; mandible M; molar, PM; premolar, m; mesial, d; distal, ††  $p<0.01$ , †  $p<0.05$ ; Significant difference between levels(with right), \*\*  $p<0.01$ , \*  $p<0.05$ ; Significant difference between positions(with below).

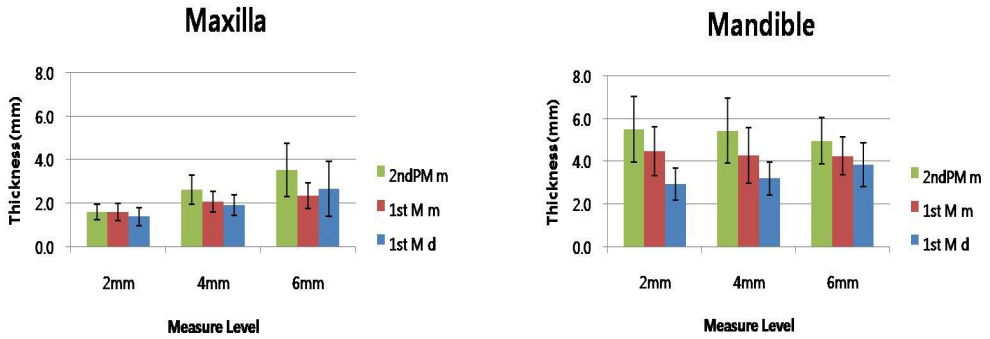


Fig. 3. Comparison of the buccal cortical bone thickness at 3 levels among three positions in the maxilla and mandible.

2) 피질골의 최대 CT값(Table 2)

Table 2에서와 같이 피질골의 최대 CT값은 측정된 모든 치아위치에서에서 치조정 아래 2mm 수준위로부터 6mm 수준위로 갈수록 증가하는 경향을 보였다(Fig. 4). 예외로 상악 우측 제2소구치 근심부에서만 4mm 수준위가 6mm 수준위보다 약간 높았다.

상,하악의 모든 측정 수준위에서 제2소구치 근심으로부터 제1대구치 원심으로 가면서 최대 CT값은 낮아지는 경향을 나타내었다(Fig. 4).

또한 모든 부위에서 피질골의 plot profile은 가운데 부분에서 최대 CT값을 형성하며 역 U자 형태의 CT값 분포를 보이는 골질을 나타내었다(Fig. 2 C).

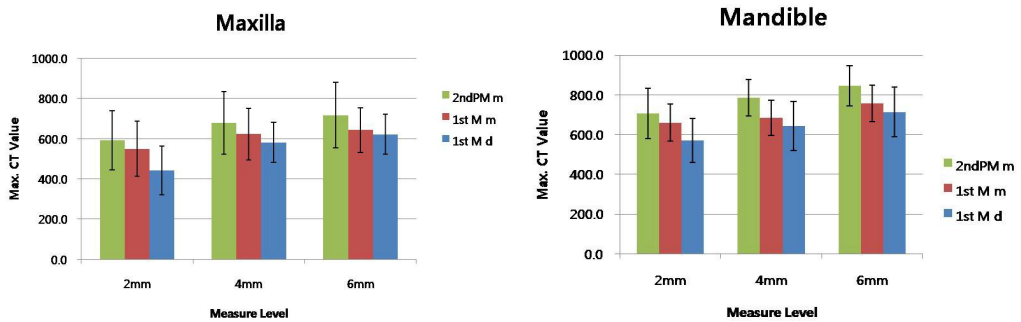


Fig. 4. Comparison of the maximum CT value at 3 levels among three positions in the maxilla and mandible.



Table 2. Maximum CT value(mean  $\pm$ SD) of the buccal cortical bone at different positions and levels.

Level		2mm		4mm		6mm	
Position							
Mx	2ndPM m	592.9	146.5 <sup>†</sup>	679.0	155.8 *	716.7	162.9*
	1stM m	549.5	137.2* <sup>†</sup>	622.5	128.8	642.7	112.2
	1stM d	442.4	121.7 <sup>†</sup>	581.2	99.8 <sup>†</sup>	622.4	100.9
Mn	2ndPM m	705.9	125.7* <sup>†</sup>	785.6	92.4* <sup>†</sup>	844.9	102.1*
	1stM m	660.0	93.8*	684.8	89.0 <sup>†</sup>	755.6	91.3
	1stM d	568.8	110.8 <sup>†</sup>	642.5	122.4 <sup>†</sup>	714.0	124.2

Mx; maxilla, Mn; mandible M; molar, PM; premolar, m; mesial, d; distal,

<sup>†</sup> Significant difference between levels(with right) (p<0.05),

\* Significant difference between positions(with below) (p<0.05).

## IV. 총괄 및 고안

치과용 전산화단층촬영장치인 CBCT는 외형이 파노라마촬영 장치와 닮아 촬영이 편리하며 노출시간도 매우 짧고 그 해상도도 일반 전산화단층영상 보다 크게 우수하다.<sup>21</sup> 또한 그 유효선량도  $59\text{--}558\mu\text{Sv}$ <sup>22</sup>로서 일반 전산화단층촬영에 비해 15배나 낮으며<sup>21</sup> 아울러 다양한 조사야(FOV)의 크기를 이용할 수 있어 구강외과시술,<sup>23-4</sup> 악관절분석,<sup>25</sup> 임플란트시술을 위한 분석,<sup>26-8</sup> 그리고 교정시술<sup>29,30</sup> 등에 다양하게 이용되고 있다. 특히 볼륨스캔을 시행함으로써 결과적으로 얻어진 볼륨데이터는 임의 직선에 대한 측면, 시상면, 관상면의 3차원면의 영상이 동시에 그리고 사선, 곡선에 대한 단면상도 직접 절단면이 재구성되므로 영상분석에 크게 유용하다.<sup>21</sup>

한편 본 실험에서 사용된 EzImplant-Dental3D-Professional<sup>TM</sup>(Vatech, Korea) 소프트웨어는 상의 측면영상을 위한 기준선 채택이 자유롭고 다양한 측정값을 표현할 수 있어 촬영된 두경부 볼륨데이터를 이용하여 상 하악 각각에 기준선을 쉽게 적용할 수 있어 분석이 용이하였다.

부정교합의 치료에 있어 고정원의 조절은 매우 중요한 고려사항이다. 임상적으로 교정력 고정원은 교정적인 힘이 가해지기 전에 충분히 치유되어 임플란트와 뼈사이의 골유착(osseointegration)이 이루어져야 한다. 골유착이 이루어진 후라면 골의 질은 골내 임플란트의 안정성의 장기간의 유지를 위해 필수적이다.<sup>7,8</sup> 한편 임플란트 치유의 초기에는 미니임플란트의 경우 즉시 교정력의 힘이 가해질 수 있다. 따라서 골과 임플란트 간의 골유착 보다는 기계적인 interdigitation에 의존하여 임플란트의 안정성이 얻어질 수 있기 때문에 이 경우는 골양이 안정을 위한 주 인자가 된다.<sup>9</sup>

즉 적절한 두께의 피질골은 초기 안정성과 바람직한 치유를 위해 필수적이며 해면골의 움직임이 많으면 미니임플란트 주위로 지속적인 자극이 가해져 염증이 생기기 쉽기 때문에 해면골 두께가 얇으며 움직임이 적은 부착치은 부위가 유리하다.<sup>3,9</sup>

미니임플란트의 식립 부위로는 Poggio 등<sup>18</sup>은 CT를 이용한 연구에서 치근의 손상을 피하기 위하여 대구치의 경우 제2소구치와 제1대구치 사이가 제1대구치와 제2대구치 사이보다 치근사이가 더 넓어 미니임플란트를 식립하기에 더 안전하다고 하였고, 상악 구치부의 근심면에 적절한 골이 존재한다고 했던 Schnelle 등<sup>14</sup>의 연

구와 Deguchi 등<sup>19</sup>의 보고에서 상악의 협측에서 제2대구치 후방 부위는 상악 제1대구치부 골의 양에 비해서 유의하게 적은 양을 가진다고 하여 본 실험에서는 상악에서 제1대구치 근, 원심과 제2소구치 근심을 측정 대상으로 하였다.

고정원로서의 미니임플란트를 사용할 때 피질골과의 접촉을 늘리기 위해서 각도에 변화를 주는 것이 고려되어지고 있다. Hernández 등<sup>31</sup>은 일반적으로 치아장축에 30°를 권장하였으며, 상악에서는 비스듬히 더 둔각으로 식립하고 하악에서는 가능하면 더 예각으로 하여 치근과 평행에 가까움게 식립할 것을 권장하였다. Moon 등<sup>32</sup>은 상악과 하악에서 모두 70~80°를 권장하였으며, 이 경우에는 치근의 손상에 주의해야 한다고 하였다. Deguchi 등<sup>19</sup>의 연구에서 30, 45, 90°의 3가지 각에서 피질골 두께의 변화는 유의하게 존재하여 각이 작아질수록 더 많은 피질골과의 접촉이 나타났다고 하였다. 즉 치아 장축에 직각이 되도록 식립하는 것보다 30°로 각을 형성하여 골에 식립하는 것은 1.5배 만큼의 피질골 접촉을 발생시키므로 임플란트들의 interdigitation을 증가시키기 위해 치아의 장축에 대략 30°의 각도를 주어 식립하는 것을 추천하였다. 본 연구에서는 이러한 점을 고려하고 Kim<sup>13</sup>의 사체 표본에서 실측을 통한 한국인의 평균적인 턱뼈의 피질골 두께를 측정된 결과와 비교할 수 있도록 상악 50°, 하악 30°의 각도로 측정하였다.

본 연구에서 제1대구치 원심과 근심, 그리고 제1소구치 근심부 모두에서 치간치조골에서 치조정 아래로 2, 4, 6mm 수준위의 각 협측 피질골의 평균 두께는 하악이 상악보다 더 두꺼웠다(Table 1). Kim<sup>13</sup>은 사체 표본에서 실측을 통한 한국인의 평균적인 턱뼈의 피질골 두께를 측정 및 분석하여 피질골의 평균 두께는 하악에서 3.49mm, 상악에서 1.48mm를 보였다. 하악 대구치 부위의 피질골의 두께를 계측한 연구들을 살펴보면 Tsunori 등<sup>16</sup>이 CT를 이용하여 제1대구치 협측 부위에서 2.6-3.0mm를 보고하였는데, 이는 계측 각과 측정대상의 차이에 의한다고 생각되었다. Masumoto 등<sup>17</sup>은 제1대구치 부위에서 협측 3.15-3.35mm를 보였다고 하였다. 2009년 Baumgaertel 등<sup>33</sup>은 CBCT를 이용한 계측 논문에서 이 모든 측정값들에 비해 크게 낮은 값을 보고하였는데 이들은 30개 건조 두개골을 사용하였고 육안에 의존해 측정하였기 때문이라 생각되며 방사선상에서 계측할 시에는 육안으로 측정하는 대신 그 정확성을 위해 plot profile을 이용할 필요가 있다고 생각되었다.

본 연구에서 치간치조골 치조정으로부터 2, 4, 6mm 수준위에서 측정된 피질골 두께들은 상악골 후방부에서는 통계학적으로 의미있는 차이를 보여 상악에서 6mm 수준위가 가장 두터웠고 2mm 수준위에서 가장 얇아 치조정으로부터 멀어질수록 피질

골의 두께가 증가하는 경향을 보였고( $P < 0.01$ ), 하악 구치부에서는 유의한 차이를 보이지 않았다(Fig. 3). Kim<sup>13</sup>의 보고에서는 상,하악 소 대구치 사이 모두에서 치조정에서 2mm 수준위에서 가장 얇았으며 치아뿌리끝 쪽으로 갈수록 증가하였다고 하여 상악에서는 일치하나 하악에서는 일치하지 않았으며, Park 등<sup>12</sup>은 사체에서 상악 대구치부위의 해면골과 피질골의 두께를 교합평면에 45°로 각도로 계측해서 협측 피질골의 두께는 치근단쪽으로 갈수록 약간 증가하였다고 보고하였다. Baumgaertel 등<sup>33</sup>은 건조두개골을 이용한 CBCT계측에서 하악에서는 Kim<sup>13</sup>의 보고와 일치하였고 상악에서는 4mm 수준위가 가장 얇았다. Deguchi 등<sup>19</sup> 단순히 양악의 치조정으로부터 교합쪽과 근단쪽의 피질골 두께의 차이를 분석하였으나 그 결과는 유의한 차이를 나타내지 않았다고 보고하였다. Kim<sup>13</sup>의 경우는 평균 연령이 53.3세(41 ~ 84세)로서 본 연구의 20대와는 치조정의 수준위가 이미 차이를 나타내고 잔존치조골의 치조정부 형태도 차이를 나타내었을 것으로 생각되었으며, Baumgaertel 등<sup>33</sup>은 각 수준위에서 표면에 직각되게 측정하였고 경사각을 채택하지 않았으며, 또한 이들은 단순히 육안으로 피질골과 해면골을 방사선사진상에서 구분하여 그 측정기준이 달라 비교의 의미가 없다고 생각되었다.

한편 본 연구에서 하악의 후방부 치조정 아래 2, 4, 6mm 모든 수준위에서 제2소구치 근심으로부터 제1대구치 원심으로 갈수록 유의성 있게 협측피질골이 얇아졌다( $p < 0.01$ )(Fig. 3). Kim<sup>13</sup>의 하악 2, 4mm와 상악 4mm 수준위에서의 결과와 본 논문은 일치하였으나 Baumgaertel 등<sup>33</sup>은 양 악골에서 소구치부에서 대구치부로 갈수록 두꺼운 피질골을 보였으며 상악 제2대구치 후방에서만 얇아졌다고 보고하여 본 연구와 상반된 결과를 보였다. 이들은 연구대상의 연령이 불확실하고 측정방법이 다소 직각에 가까웠으며, 본 연구에서는 젊은 연령층이라 치조정이 높고 각 수준위에서 대구치부와 소구치부의 치조골의 협측만곡도가 달라 소구치부의 만곡도가 경사진 측정선을 만나 측정치가 두꺼운 결과를 나타내었다고 생각되었다.

Plot profile을 이용하여 측정된 최대 CT값은 2mm 수준위로부터 6mm 수준위로 갈수록, 그리고 대구치 원심으로부터 소구치 근심으로 갈수록 높아지는 경향을 나타내었다(Fig. 4). 이렇듯 밀도를 의미하는 CT값도 그 차이를 나타내었는데 이들도 의미가 있다고 생각되었다. 또한 모든 부위에서 피질골의 plot profile은 가운데 부분에 최대 CT값을 형성하며 역 U자 형태의 CT값 분포를 보이는 골질을 나타내어 피질골의 중심을 많이 접촉하도록 식립하는 것도 의미가 있다고 생각되었다.

미니임플란트의 안정성은 피질골의 질과 양에 의존하기 때문에 교정용 스크류가

최대의 유지력을 얻기 위해서는 얇은 해면골과 두꺼운 피질골 부위에 식립해야한다<sup>11,34</sup>는 보고를 고려한다면 향후 얻어진 측정치들은 상악과 하악 소,대구치 부위에 미니임플란트를 식립하는 데 있어 임상적으로 유용한 해부학적 정보를 제공하리라 사료되며 향후 연령에 따른 피질골 두께의 변화와 CT값을 이용한 골질연구도 계속되어야 할 필요가 있다고 생각된다.

## V. 결론

본 연구에서는 교정용 미니임플란트 식립에 필요한 정보를 제공하기 위하여 새로운 치과용 전산화단층영상기종인 CBCT로 촬영된 환자의 방사선영상을 이용해 EzImplant-Dental3D-Professional™ (Vatech, Korea) 소프트웨어로 3차원적 영상을 재구성한 다음 그 협설 단면상에서 교정용 미니임플란트를 주로 식립하는 부위인 상,하악의 후방부 치간치조골의 치조정 아래 2, 4, 6mm 수준위에서 plot profile 기능을 이용하여 협측피질골 두께를 측정하고 그 선상의 최대 CT값을 측정 분석하여 다음과 같은 결과들을 얻었다.

1. 구치부 치간치조골의 협측피질골의 두께는 평균적으로 하악이 상악보다 더 두꺼웠다.
2. 상악에서 치조정 아래 2mm 수준위로부터 6mm 수준위로 갈수록 협측피질골의 두께가 유의성 있게 두꺼워졌다( $p<0.01$ ).
3. 하악에서 제2소구치 근심에서 제1대구치 원심으로 갈수록 협측피질골이 유의성 있게 얇아졌다( $p<0.01$ ).
4. 피질골의 최대 CT값은 2mm 수준위로부터 6mm 수준위로 갈수록 그리고 제1대구치 원심으로부터 제2소구치 근심으로 갈수록 높아지는 경향을 나타내었다.
5. 모든 부위에서 피질골의 plot profile은 가운데 부분에 최대 CT값을 형성하며 역 U자 형태의 CT값 분포를 보이는 골질을 나타내었다.

미니임플란트와 피질골의 중심부분과의 접촉면을 증가시키기 위해서 피질골 표면에 수직으로 식립하는 것보다 비스듬히 식립하는 방법이 추천된다. 또한 전반적으로 치근단쪽의 피질골이 두꺼우므로 미니임플란트를 가급적 치근단쪽으로 식립하는 방법이 추천된다.

## 참고문헌

1. Roberts WE, Nelsen CL, Goodacre CJ. Rigid implant anchorage to close a mandibular first molar extraction site. *J Clin Orthod* 1994; 38 : 693-704.
2. Kuroda S, Katayama A, Takano-Yamamoto T. Severe anterior open-bite case treated using titanium screw anchorage. *Angle Orthod* 2004; 74 : 558-67.
3. Kanomi R. Mini-implant for orthodontic anchorage. *J Clin Orthod* 1997; 31 : 763-7.
4. Carano A, Velo S, Leone P, Siciliani G. Clinical applications of the miniscrew anchorage system. *J Clin Orthod* 2005; 39 : 9-24.
5. Tseng YC, Hsieh CH, Chen CH, Shen YS, Huang IY, Chen CM. The application of mini-implants for orthodontic anchorage. *Int J Oral Maxillofac Surg* 2006; 35 : 704-7.
6. Schlegel KA, Kinner F, Schlegel KD. The anatomic basis for palatal implants in orthodontics. *Int J Adult Orthodon Orthognath Surg* 2002; 17 : 133-9.
7. Albrektsson T, Branemark PI, Hansson HA, Lindstrom J. Osseointegrated titanium implants. Requirements for ensuring a long-lasting, direct bone-to-implant anchorage in man. *Acta Orthop Scand* 1981; 52 : 155-70.
8. Roberts WE, Smith RK, Zilberman Y, Mozsary PG, Smith RS. Osseous adaptation to continuous loading of rigid endosseous implants. *Am J Orthod* 1984; 86 : 95-111.
9. Miyawaki S, Koyama I, Inoue M, Mishima K, Sugahara T, Takano-Yamamoto T. Factors associated with the stability of titanium screws placed in the posterior region for orthodontic anchorage. *Am J Orthod Dentofacial Orthop* 2003; 123 : 373-8.
10. Lekholm U, Zarb GA. Patient selection and preparation. In: Branemark PI, Zarb GA, Albrektsson T. eds. *Osseointegration in clinical dentistry*. Chicago: Quintessence; 1985. p. 199-209.
11. Kim HJ, Yun HS, Park HD, Kim DH, Park YC. Soft-tissue and cortical-bone thickness at orthodontic implant site. *Am J Orthod Dentofacial Orthop*

2006; 130 : 177-82.

12. Park JT, Jeong RR, Kim KT, Kim SB, Hu KS, Kim HJ, Lim SH, Kim HJ. Maxillary soft tissue and cortical bone thickness for mini-implant placement. *Korean J Phys Anthropol* 2008; 21 : 215-24.
13. Kim KT. Cortical bone thickness for mini-implant placement in molar area. Thesis of Chosun University, 2008.
14. Schnelle MA, Beck FM, Jaynes RM, Huja SS. A radiographic evaluation of the availability of bone for placement of miniscrews. *Angle Orthod* 2004; 74 : 832-7.
15. Gahleitner A, Podesser B, Schick S, Watzek G, Imhof H. Dental CT and orthodontic implants: imaging technique and assessment of available bone volume in the hard palate. *Eur J Radiol* 2004; 51 : 257-62.
16. Tsunori M, Mashita M, Kasai K. Relationship between facial types and tooth and bone characteristics of the mandible obtained by CT scanning. *Angle Orthod* 1998; 68 : 557-62.
17. Masumoto T, Hayashi I, Kawamura A, Tanaka K, Kasai K. Relationships among facial type, buccolingual molar inclination, and cortical bone thickness of the mandible. *Eur J Orthod* 2001; 23 : 15-23.
18. Poggio PM, Incorvati C, Velo S, Carano A. "Safe zones" : a guide for miniscrew positioning in the maxillary and mandibular arch. *Angle Orthod* 2006; 76 : 191-7.
19. Deguchi T, Nasu M, Murakami K, Yabuuchi T, Kamioka H, Takano-Yamamoto T. Quantitative evaluation of cortical bone thickness with computed tomographic scanning for orthodontic implants. *Am J Orthod Dentofacial Orthop* 2006; 129 : 721.e7-12.
20. Kyung HM, Park HS, Bae SM, Sung JH, Kim IB. Development of orthodontic micro-implants for intraoral anchorage. *J Clin Orthod* 2003; 37 : 321-8.
21. Scarf WC, Farman AG, Sukovic P. Clinical Applications of Cone-Beam Computed Tomography in Dental Practice. *J Can Dent Assoc* 2006; 72 : 75 - 80.



22. Ludlow JB, Davies-Ludlow LE, Brooks SL, Howerton WB. Dosimetry of 3 CBCT devices for oral and maxillofacial radiology: CB Mercuray, NewTom 3G and i-CAT. *Dentomaxillofac Radiol* 2006; 35 : 219-26.
23. Nakagawa Y, Kobayashi K, Ishii H, Mishima A, Ishii H, Asada K, et al. Preoperative application of limited cone beam computerized tomography as an assessment tool before minor oral surgery. *Int J Oral Maxillofac Surg* 2002; 31 : 322 - 6.
24. Hamada Y, Kondoh T, Noguchi K, Iino M, Isono H, Ishii H, et al. Application of limited cone beam computed tomography to clinical assessment of alveolar bone grafting: a preliminary report. *Cleft Palate Craniofac J* 2005; 42 : 128 - 37.
25. Lee BH, Kim JD, Chung JH. Positional change of the condylar heads after wearing complete denture on dental cone beam CT. *J Korean Oral Maxillofac Radiol* 2007; 37 : 171-80.
26. Hatcher DC, Dial C, Mayorga C. Cone beam CT for pre-surgical assessment of implant sites. *J Calif Dent Assoc* 2003; 31 : 825 - 3.
27. Kim JD, Kim KW, Lim SH. CBCT analysis of three implant cases for treatment planning. *J Korean Oral Maxillofac Radiol* 2007; 37 : 171-80.
28. Goo JG, Kim JS, Kim JD. Quantitative assessment of periimplant bone density(HU) on CBCT image. *Korean J Oral Maxillofac Radiol* 2008; 38 : 1-5.
29. Maki K, Inou N, Takanishi A, Miller AJ. Computer-assisted simulations in orthodontic diagnosis and the application of a new cone beam X-ray computed tomography. *Orthod Craniofac Res* 2003; 6(Suppl 1) : 95 - 101.
30. Sukovic P. Cone beam computed tomography in craniofacial imaging. *Orthod Craniofac Res* 2003; 6(Suppl 1) : 31 - 6.
31. Hernández LC, Montoto G, Puente Rodríguez M, Galbán L, Martínez V. 'Bone map' for a safe placement of miniscrews generated by computed tomography. *Clin Oral Impl Res* 2008; 19 : 576-81.
32. Moon CH, Lee DG, Lee HS, Im JS, Baek SH : Factors associated with

success rate of orthodontic miniscrews placed in the upper and lower posterior buccal region. *Angle Orthod* 2008; 78 : 101-6.

33. Baumgaertel S, Hans MG. Buccal cortical bone thickness for mini-implant placement. *Am J Orthod Dentofacial Orthop.* 2009; 136 : 230-5.
34. Bae SM, Park HS, Kyung HM, Kwon OW, Sung JH. Clinical application of micro-implant anchorage. *J Clin Orthod* 2002; 36 : 298-302.

