[UCI]I804:24011-200000239397

2010년도 2월
석사학위논문

성견에서 수산화인회석 피복된 임플란트 식립시 피복 두께에 따른 골형성 비교 평가

조선대학교 대학원

치 의 학 과

이 정 훈

2010년 2월 석사학위논문 성견에서 수산화인회석 피복된 임플란트 식립시 피복 두께에 따른 골형성 비교 평가 이 정 훈

성견에서 수산화인회석 피복된 임플란트 식립시 피복 두께에 따른 골형성 비교 평가

Histomorphometric analysis according to HA(Hydroxyapatite) coating thickness in dogs

2010년 2월 25일

조선대학교 대학원

치 의 학 과

이 정 훈

성견에서 수산화인회석 피복된 임플란트 식립시 피복 두께에 따른 골형성 비교 평가

지도교수 김 수 관

이 논문을 치의학 석사학위신청 논문으로 제출함

2009년 10월

조선대학교 대학원

치 의 학 과

이 정 훈

이정훈의 석사학위논문을 인준함

위원장 조선대학교 교 수 임 성 철 인

위 원 조선대학교 교 수 김 수 관 인

위 원 조선대학교 교 수 김 학 균 인

2009년 11월

조선대학교 대학원

목 차

영문초록 ····· v

Ⅰ. 서론 ····· 1

Ⅱ. 연구 내용 및 방법 ····· 4

Ⅲ. 실험 결과 ····· 8

Ⅳ. 총괄 및 고찰 ····· 11

Ⅴ. 결론 ····· 15

참고문헌 ····· 16

사진부도 설명 ····· 21

사진부도 ····· 23

표 목 차

Table. 1 The implant system in the control and experimental groups ····· 4

Table. 2 The number of fixture implanted in the dogs ····· 5

Table. 3 Mean percentages of bone implant contact ratio in the control group and experimental groups at 6 and 12 weeks after placement of the implants (%) ····· 10

Table. 4 Mean percentages of new bone formation rate in the control group and experimental groups at 6 and 12 weeks after placement of the implants (%) ····· 10

도 목 차

Fig 1. Incision and OP site exposure. ····· 23

Fig 2. Implant placement on the dog's iliac bone. ····· 23

Fig 3. Suture and dressing. ····· 24

Fig 4. X-ray was taken after sacrifice. ····· 24

Fig 5. Bone-Implant contact was observed in the implant surface at 6 weeks (Control group). Immature new bone formation were seen, but implants were poorly osseointegrated by bone (villanueva osteochrome bone stain, A, original magnification × 12.5; B, original magnification × 40). ····· 24

Fig 6. Bone-Implant contact was observed in the implant surface at 12 weeks (Control group). Active new bone formation was observed and implants were also well osseointegrated (villanueva osteochrome bone stain, A, original magnification × 12.5; B, original magnification × 40). ····· 25

Fig 7. Bone-Implant contact was observed in the implant surface on upper 1mm microthread (Type A) at 6 weeks (Experimental group 1). New bone formation was observed around the dental implants (villanueva osteochrome bone stain, A, original magnification × 12.5; B, original magnification × 40). ····· 25

Fig 8. Bone-Implant contact was observed in the implant surface on upper 1mm microthread (Type A) at 12 weeks (Experimental group 1). New bone formation was observed around the dental implants (villanueva osteochrome bone stain, A, original magnification × 12.5; B, original magnification × 40). ····· 25

Fig 9. Bone-Implant contact was observed in the 1μm HA-coating implant surface on upper 1mm microthread (Type B) at 6 weeks (Experimental

group 2). Newly formed bone was well matured and not distinguished from adjacent normal bone (villanueva osteochrome bone stain, A, original magnification × 12.5; B, original magnification × 40). ····· 26

Fig 10. Bone-Implant contact was observed in the 1μm HA-coating implant surface on upper 1mm microthread (Type B) at 12 weeks (Experimental group 2). Newly formed bone was well matured lamella bone. New bone formation was continues and well osseointegrated (villanueva osteochrome bone stain, A, original magnification × 12.5; B, original magnification × 40). ····· 26

Fig 11. Bone-Implant contact was observed in the 5μm HA-coating implant surface at 6 weeks (Experimental group 3). Immature new bone was remained but implants were moderatedly well osseointegrated (villanueva osteochrome bone stain, A, original magnification × 12.5; B, original magnification × 40). ····· 26

Fig 12. Bone-Implant contact was observed in the 5μm HA-coating implant surface at 12 weeks (Experimental group 3). Active new bone formation was observed and implants were also well osseointegrated (villanueva osteochrome bone stain, A, original magnification × 12.5; B, original magnification × 40). ····· 27

Fig 13. Bone-Implant contact was observed in the 15μm HA-coating implant surface at 6 weeks (Experimental group 4). Active new bone formation was observed and the implants were well osseointegrated around dental implants (villanueva osteochrome bone stain, A, original magnification × 12.5; B, original magnification × 40). ····· 27

Fig 14. Bone-Implant contact was observed in the 15μm HA-coating implant surface at 12 weeks (Experimental group 4). Newly formed bone was well matured and not distinguished from adjacent normal bone (villanueva osteochrome bone stain, A, original magnification × 12.5; B, original magnification × 40). ····· 27

ABSTRACT

Histomorphometric analysis according to HA(Hydroxyapatite) coating thickness in dogs

Lee Jeong-Hoon. D.D.S
Advisor : Prof. Kim Su-Gwan D.D.S., Ph.D.
Department of Oral & Maxillofacial Surgery, School of Dentistry, Graduate School of Chosun University

Purpose: This study was to compare the BIC(bone implant contact), NBFR (new bone formation rate) of implants with different HA(hydroxyapatite) coating thickness and implantation period.

Materials and Method: Six dogs, weighing from 10 to 15 kg, were used in this study. The fixtures, with HA coating of different thickness made by Dentis, were implanted for 12 weeks in Right iliac crestal bone sites and for 6 weeks in Left iliac crestal bone sites. Implants in the control group were coated with resorbable blast medium(RBM) while those in the experimental group were coated with HA of different thickness. The thicknesses of HA coating were 1 μm, 5 μm, and 15 μm each. All the dogs were sacrificed after 12 weeks and histologic, and radiologic examinations were performed.

Results: The implants were all successful and there was significant difference between the samples in the control and experiment group at 6 weeks, but there was no significant difference between the samples in the control and experimental group at 12 weeks.

Conclusion: The results suggested that HA coating implant may positively affect early osseointegration but coating thickness has no significant effect on osseointegration.

I. 서 론

임플란트는 완전 무치악 환자를 치료하는 방법으로 Branemark에 의해서 1965년 처음 소개되었다.[1] 그 후 Adell 등[2]에 의해서 골유착성 임플란트의 15년간의 장기 성공률이 발표되면서 많은 임상가들의 주목을 끌었고 오랜 기간 연구가 이뤄졌으며, 이제는 안정성이 입증된 일반적인 치료방식으로 이해되고 있다.[3,4]

표면처리를 하지 않은 machined surface를 가지는 치과용 티타늄 임플란트가 Branemark에 의해 도입된 이후 오랫동안 사용되어 왔고, 장기간의 좋은 결과를 보여 왔다.[5,6,7] 그러나 동물실험과 조직학적 연구 결과를 살펴보면 변형된 표면형태를 가지는 임플란트가 골과 임플란트 사이에 더 나은 기계적 안정성을 부여하고, blood clot을 더 잘 유지하며, 골치유 과정을 자극한다고 보고되었다.[8~10] 또한 Esposito 등[11]은 오랜 추적연구를 통해서 rough surface 임플란트가 smoth surface 임플란트 보다 초기 성공률이 높다고 보고하였다. 이러한 연구들을 근거로 하여 표면을 거칠게 하거나 표면 에너지를 증가시켜서 골유착을 증진시키려는 노력들이 진행되고 있다. 이는 임플란트의 표면처리 방법에 따라 다양한 결과가 나타날 수 있기 때문이다.

표면처리 방법으로 coating (titanium plasma spray), abrasion (TiO_2 blasting 또는 soluble /resorbent blasting material), blasting 및 etching (alumina oxide와 H_2SO_4/HCl), anodizing[12], calcium methaphosphate coating 등 많은 방법이 연구 되고 있다. 이러한 표면처리 방식은 물질을 표면에 첨가하는 방식과 표면을 삭제하는 방식으로 나누어 볼 수 있다. 표면첨가 방식으로 티타늄 플라즈마 분사법, 수산화인회석 플라즈마 분사법 등이 있고, 표면 삭제법으로는 미세입자 블라스팅(blasting), 산부식처리(acid etching) 등이 있으며 최근의 방법으로 산화처리법(oxidation)과 표면에 잔류물을 남기지 않는 resorbable blasting media (RBM)법이 도입되고 있다. Buser 등[13~15] 은 현재 상업적으로 많이 사용되는 임플란트 표면형태 중 하나인 blast-media에 의해 macro-roughness 부여하고 HCl/H_2SO_4 산처리에 의해 micro-roughness를 부여하여 더 나은 초기 골 반응을 유도 할 수 있다고 하였다.

이러한 다양한 임플란트 표면처리 방법들이 좋은 임상적 결과를 나타내고 있지만 최근에 가장 많은 연구가 이루어지는 방법은 수산화인회석 피복 임플란트이다. 1984년 수산화인회석 피복 임플란트가 처음 개발된 이후 수많은 연구에서 피복되지 않은 티타늄 임플란트 보다 수산화 인회석 피복 임플란트가 우수한 결과를 나타낸다고 보고되고 있다.[16~20] 수산화인회석 표면과 골간 계면을 골계면(osseointegration or biointegration)이라고 정의하는데, 수산화인회석 피복 임플란트에서 전자현미경상으로 관찰하였을 때 현저한 골계면의 생화학적인 결합 양상과 안정성을 관찰할 수 있었다.[21] 이러한 수산화인회석 피복 임플란트와 골간의 결합양상에 대하여 다양한 연구가 시행되어졌으며, 임플란트 표면에서 골계면을 형성하는 골유도성을 가진다고 주장하고 있다. 또한 수산화인회석 피복표면에서 티타늄으로 처리된 표면보다 더욱 급속한 골성장을 확인할 수 있었다. 이러한 수산화인회석 피복 임플란트의 잠재적 능력은 피질골질이 적합하지 못한 조건에서 기계적 안정성에 도움을 줄 수 있으리라 생각할 수 있다.[22~24]

하지만 수산화인회석 피복 임플란트의 우수성이 있지만 생역학적인 관점에서 수산화인회석 피복 임플란트에 대해 의문이 있는 것이 사실이다. 수산화인회석과 골간에는 화학적으로 매개되어있는 반면 수산화인회석과 티타늄은 기계적으로 매개되어 있기 때문이다. 비록 기계적 유지력 향상에 도움이 되는 것은 사실이지만, 수산화인회석과 임플란트간 계면에서의 실패도 관찰되었다.[25] 게다가 임플란트 매식 후 16주후 초기에 수산화인회석 피복 부위의 흡수가 관찰되기도 하였다.[21] von Vlitterwijk 등[26]은 불안정한 기계적 환경에 놓인 50μm두께의 수산화인회석 피복 임플란트가 65%에서 흡수를 나타냈다고 주장하였다. 이러한 임플란트 실패의 원인이 수산화인회석 피복 두께에 의한 것인지 알아보기 위해 많은 연구가 이루어 졌으며, Ann Wennerberg 등[27]은 각각 75μm, 25μm로 두께차이를 가진 임플란트를 식립하여 접촉면적과 제거 시 들어간 힘을 분석하였고 이 실험에서 75μm를 적용한 임플란트에서 보다 우수한 결과를 얻었다고 보고하였다. 또한 Paulo 등[28]의 연구에 의하면 서로 다른 두께의 피복을 시행한 임플란트에서 초기 안정성과 임플란트 골접촉율을 분석하였는데 20nm-50nm로 구분하였을때 유의할 변화가 없다고 주장하였다. 이렇게 수산화인회석 두께에 따른 연구 보고가 많지 않을 뿐 아

니라 연구자마다 그 연구결과가 상이하게 주장되고 있다.

따라서 본 연구의 목적은 성견에서 수산화인회석 피복 두께가 서로 다른 임플란트를 식립하여 수산화인회석 피복 두께에 따른 경우와, 식립기간을 달리하였을 경우를 육안적 소견, 조직학적 소견을 비교 관찰하여 치유 및 골재생능력, 임플란트 초기고정에 미치는 영향을 알아보고자 시행하였다.

Ⅱ. 연구 내용 및 방법

가. 실험 재료

(1) 실험 동물

생후 6-12개월 된 체중 15kg내외의 잡종성견 6마리를 대상으로 하였다. 모두 동일 조건하에서 사육되었고 암수 구별은 없으며, 건강 상태는 모두 양호한 동물을 선택하였다.

(2) 임플란트

Dentis®에서 제작한 임플란트로 직경 3.7mm, 길이 10mm이며, RBM surface 처리된 것과 두께가 다른 HA coating된 임플란트를 사용하였다. HA 두께는 1μm, 5μm, 15μm 로 설정하였고, 1μm로 피복된 군은 다시 microthread 부위 1mm의 표면처리 양상에 따라 RBM 처리된 것(A type)과 HA coating된 것(B type)으로 제작하였다. 식립 개수는 1마리당 6주군, 12주군으로 좌, 우 장골에 각각 5개씩 식립하였다 (Table 1).

Table. 1 The implant system in the control and experimental groups

Group	implant system
Control	RBM surface implant
Experimental group 1	HA coating, with thickness of 1 μm*
Experimental group 2	HA coating, with thickness of 1 μm (full HA coating)
Experimental group 3	HA coating, with thickness of 5 μm*
Experimental group 4	HA coating, with thickness of 15 μm*

* Micro-thread area full HA coating, except cervical 1mm area

나. 실험방법

(1) 마취

2% xylazine hydrochloride (3 mg/kg, Rumpun®; Bayer Vetchem-Korea

Ltd., Seoul, Korea.), Ketamine (Ketera®, Yuhan Co. Ltd., Seoul, Korea) 2cc를 각각의 대퇴부에 근주 후 전신마취를 시킨 후 식립 부위의 출혈 방지와 동통 억제를 위해 2% hydrochloride lidocaine (1:100,000 Epinephrine 함유, Yuhan Co. Ltd., Seoul, Korea)으로 침윤마취를 시행하였다.

(2) 임플란트 대조군 및 실험군의 분류

임플란트는 Dentis®에서 제작된 임플란트로 직경 3.7mm, 길이 10mm이며, RBM 표면처리된 것과 두께가 다른 HA coating된 임플란트를 사용하였다. 대조군으로 RBM으로 표면처리한 것을 사용하였으며, 실험군은 수산화인회석을 피복한 임플란트를 사용하였으며, HA 두께를 1μm, 5μm, 15μm 로 각각 설정하였고, 1μm로 피복된 군은 다시 microthread 부위 1mm의 표면처리 양상에 따라 RBM 표면처리된 것(A type)과 HA coating된 것(B type)으로 제작하였다 (Fig 1). 식립 개수는 성견 1마리에 6주군, 12주군으로 설정하여 좌, 우 장골에 각각 5개씩, 한 마리당 총 10개씩, 6마리를 총 60개의 임플란트를 식립하였다 (Table 2).

Table. 2 The number of fixture implanted in the dogs

Time period	Control	Experimental group 1	Experimental group 2	Experimental group 3	Experimental group 4
6 weeks	6	6	6	6	6
12 weeks	6	6	6	6	6

(3) 임플란트 식립

임플란트를 식립하기 위하여 상기와 같은 방법으로 마취를 시행한 후 실험동물을 복와위로 위치시킨 후, 양측 장골능과 그 주변을 제모하고 포타딘으로 소독한 후 소독된 천으로 방포하였다. 장골능을 따라 피부와 골막에 5cm 가량의 절개를 가하고 골막하 박리를 통해 장골능을 노출시켰다 (Fig 1). 전상장골극에서 1cm 후방부터 장골능을 따라 2cm 간격으로 임플란트를 식립하였다. 식립순서는 대조군부터 실험군 1군부터 4군으로 순서대로 시행하였다.

임플란트를 식립하는 동안 생리식염수로 주수 하에 제조사의 지시대로 drilling을 시행하였다 (Fig 2). 골 이식 후 골막은 4-0 흡수성 봉합사로 봉합을 시행하고, 피부는 4-0 비흡수성 봉합사를 이용하여 층별 봉합을 시행하였다 (Fig 3). 수술 부위의 감염 예방을 위해 술 후 5일 동안 1mL gentamicin sulfate (0.1mL/Kg; Daesung Microbiological Labs Co. Ltd., Ui-wang-si, Korea)를 하루 2 회 각각 2cc씩 근주하였다.

(4) 실험 동물의 희생과 임상적 및 방사선학적 검사

임플란트를 식립한 후 4주와 8주에 ketamine (Ketalar®, Yuhan Co. Ltd., Seoul, Korea)의 과량 투여로 동물을 희생시키고, 장골 부위에 식립된 임플란트와 주변 골 일부가 포함되도록 조직을 채취하였다. 임플란트의 장축에 대한 정보를 얻기 위해 채취된 장골의 방사선 촬영을 시행하였다 (Fig 4).

다. 실험 평가

(1) 임상적 평가

1) 임프란트의 안정성 유지 유무, 2) 감염 소견의 유무를 검사하였다.

(2) 조직학적 평가

식립 12주후에 성견을 희생시키며, 하악골을 절단하여 제거한 후 즉시 10% 포르말린 용액에 넣어 고정하며, 임플란트를 1개씩 포함하는 시편을 제작하였다. 그 후 70%의 alcohol에 6일간 고정하며 그 후 24시간 동안 상온의 흐르는 물에서 washing을 시행하였다. 그 후 알코올 세척을 통해 탈수시킨 후 glycometacrylate resin(spurr Low-viscosity Embedding media, Polyscience, PPA, USA)에 포매하였다. 중합시킨 시편을 high-precision diamond disc(Low speed diamond wheel saw 650, SBT, San clemente, CA, USA)를 사용하여 임플란트 장축방향으로 약 200μm 두께로 절단한 후 최종적으로 lapping and polishing machine(OMNILAP 2000, SBT, San clemente, CA, USA)을 사용하여 30μm 두께로 연마하고, 각 임플란트 당 1개의 슬라이드를 제작하여 유골과 석회화골이 분류되어 염색되고, 또한 골표식의 형광도 관찰이 가능하여

골의 조직학적통계계측을 위한 기본적인 염색법인 Villanueva osteochrome bone stain(San clemente, CA, USA)을 시행한 후 광학현미경(Olympus BX51, Tokyo, Japan)으로 관찰하였다.

(3) 조직형태학적 평가

조직형태학적으로 임플란트 주위의 골충전율(bone to implant contact: BIC)과 신생골 형성정도(new bone formation rate: NBFR)로 평가되었고 방법은 아래와 같다.

◆ 임플란트 나사선내의 신생골 충전율을 비교 평가

$$implant\text{ 나사선 내의 신생골 충전율} = \frac{implant\text{ 나사선 내 신생골 면적}}{implant\text{ 나사선 내 총 면적}} \times 100(\%)$$

통계학적인 분석은 SPSS v.16 (SPSS, Chicago, IL, USA)를 이용한 Mann-Whitney test를 사용하며, 각 군의 시간 경과에 따른 비교는 One-Sample Kolmogorov-Smirnov test로 각 자료들이 정규 분포 상에 있는 것을 확인한 후 paired t-test를 이용하여 분석하였다. P값이 0.05보다 작은 경우에 통계학적으로 유의성이 있는 것으로 간주하였다.

Ⅲ. 실험 결과

가. 임상적 결과

임상적인 검사상으로 총 60개의 임플란트 중 탈락되거나 변위된 임플란트는 없었으며 동요도 또한 없는 상태였다. 또한 모든 실험군에서 술 후 합병증이 관찰되지 않았다.

또한 촬영한 방사선 사진상에 임플란트 매식체는 피질부를 관통하여 골수의 수질부에 이르기까지 수직방향으로 잘 매식되어 있었다 (Fig 4).

나. 조직학적 결과

실험 12주후 채취한 조직사진 상에서 임플란트와 골사이 간격은 관찰되지 않고 잘 유지되고 있는 것으로 관찰되고 있었다.

(1) 대조군(Control group)

6주군 : 임플란트 매식체는 피질부를 관통하여 골수의 수질부에 이르기까지 수직방향으로 잘 매식되어 있었다. 완전한 골 유착 양상은 관찰되지 않았다. 따라서 골과 임플란트 계면에 공극을 관찰할 수 있었다 (Fig 5).

12주군 : 매식 후 12주에서는 임플란트 계면을 따라 신생골에 대한 양호한 골 유착 소견을 보였으며 골내막 부위에서는 신생골의 층판화와 같은 골 성숙과정도 관찰되었다 (Fig 6).

(2) 실험군(Experimental 1)

6주군 : 매식 후 6주에서는 임플란트 계면을 따라 신생골에 대한 양호한 골 유착 소견을 보였으며 골내막과 골의 막 부위에서 활발한 신생골 형성이 관찰되었다(Fig 7).

12주군 : 매식 후 12주에서는 완전한 골 유착이 일어난 소견을 보였으며 층판화와 골개조 그리고 석회화 기질 침착등과 같은 기존골과 구분할

수 없을 정도로 높은 신생골의 성숙도를 나타냈다 (Fig 8).

(3) 실험군(Experimental 2)

6주군 : 매식 후 6주에서는 신생골이 성숙한 소견을 보였으며 신생골과 기존골이 구분할 수 없을 정도로 높은 신생골의 성숙도를 나타냈다 (Fig 9).

12주군 : 매식 후 12주에서는 신생골이 성숙하여 층판골이 관찰되었다. 임플란트 계면에서 신생골의 형성이 활발하며 골유착이 증진된 소견을 보였다 (Fig 10).

(4) 실험군(Experimental 3)

6주군 : 매식 후 6주에서는 임플란트 계면을 따라 활발한 신생골이 형성되는 소견이 관찰되었으며, 임플란트 계면에 공극이 보이지 않을 정도로 양호한 골유착 소견을 보였다 (Fig 11).

12주군 : 매식 후 12주에서는 신생골이 성숙하여 층판골이 관찰되었으며, 임플란트 계면을 따라 임플란트 계면에 공극이 없을 정도로 골 유착이 일어난 소견을 보였다 (Fig 12).

(5) 실험군(Experimental 4)

6주군 : 매식 후 6주에서는 임플란트 계면을 따라 활발한 신생골이 형성되는 소견이 관찰되었으며, 골내막과 골의 막 부위에서 양호한 골 유착 소견을 보였다 (Fig 13).

12주군 : 매식 후 12주에서는 임플란트 계면을 따라 완전한 골 유착이 일어난 소견을 보였으며, 층판화와 골개조 그리고 석회화 기질 침착등과 같은 기존골과 구분할 수 없을 정도로 높은 신생골의 성숙도를 나타냈다 (Fig 14).

다. 조직형태계측학적 결과

통계학적으로 평가하기 위해 임플란트 thread간의 골 임플란트 접촉율(BIC)

과 신생골 형성정도(NBFR)를 평가하였다. 6주군과 12주군에서 대조군과 실험군의 BIC와 NBFR의 평균값과 표준편차는 다음과 같다 (Table 3, 4). 6주군 대조군의 골 임플란트 접촉율은 39.3%로 나타났으며, 신생골형성율은 35.6%로 다른 12주군 대조군과 모든 실험군을 비교해 보았을때 현저히 작은 수치로 나타났다. 유의성을 검토하기 위해 이 값들을 이용하여 통계학적인 분석을 시행해본 결과 각 군들에 대한 값이 나타났다.

6주군에서는 대조군보다 실험군간 비교에서는 6주군에서 대조군 보다 실험군에서 유의할만한 골형성의 증가가 있다고 설명할 수 있다. 하지만 각 실험군간에서의 유의성은 관찰되지 않았다 (Table 3, 4).

12주군에서는 대조군과 실험군 모두 BIC와 NBFR수치의 평균적인 증가가 관찰되었으나, 각 군간 비교를 위해 대조군과 실험군, 각 실험군과 나머지 다른 실험군, 대조군을 비교해 보았을때 통계학적인 유의성은 나타내지 않았다 (Table 3, 4).

Table. 3 Mean percentages of bone implant contact ratio in the control group and experimental groups at 6 and 12 weeks after placement of the implants (%)

Time period	Mean ± SD				
	Control	Experimental group 1	Experimental group 2	Experimental group 3	Experimental group 4
6 weeks	39.3 ± 22.5	70.7 ± 2.1*	89.5 ± 6.5*	84.5 ± 7.4*	79.6 ± 9.7*
12 weeks	58.3 ± 31.4	77.5 ± 24.7	72.0 ± 40.8	96.5 ± 2.1	79.0 ± 8.9

* Statistically significant difference relative to control ($P < .05$).

Table. 4 Mean percentages of new bone formation rate in the control group and experimental groups at 6 and 12 weeks after placement of the implants (%)

Time period	Mean ± SD				
	Control	Experimental group 1	Experimental group 2	Experimental group 3	Experimental group 4
6 weeks	35.6 ± 27.3	74.3 ± 2.5*	91.8 ± 5.4*	83.3 ± 6.1*	83.3 ± 9.0*
12 weeks	57.5 ± 28.5	73.75 ± 28.3	71.75 ± 42.0	96.5 ± 3.5	79 ± 8.7

* Statistically significant difference relative to control ($P < .05$).

Ⅳ. 총괄 및 고찰

임플란트 식립시 임플란트 초기 안정성은 골유착을 이루기 위한 필수 조건이며, 이 안정성은 술자의 외과적 기술 이외에도 골질, 임플란트의 거시적, 미시적 형태, 표면처리 방법 등의 요소에 의해 좌우된다.[29] 현재 시판되고 있는 임플란트 중에는 몸체의 재질은 순수 티타늄이나 티타늄 합금이 주로 이용되며, 임플란트 표면은 선반가공된 평활한 표면과 거친 표면의 두 종류로 분류할 수 있다. Branemark 임플란트 등 1970년대부터 사용되고 있는 골유착 임플란트는 평활한 표면을 가지고 있으나 근래에 들어 골유착 정도를 증가시키기 위해 다양한 임플란트 표면처리 방법들이 개발되어 거친 표면을 가진 임플란트들이 시판되고 있다. 거친 표면을 형성하기 위한 표면처리 방법에 따라 티타늄 플라즈마 분사(titanium plasma spray, TPS)된 표면, 흡수성 입자를 분사한 표면,[30] 비흡수성 수산화인회석으로 피복된 표면,[31] 입자분사 후 산부식된 표면,[32] 및 산부식 표면[33] 등의 다양한 방법들이 사용되고 있다.[34]

평활한 표면으로 선반 가공된 임플란트는 티타늄 rod를 컴퓨터 milling machine으로 절삭하여 제작하는데[35], Branemark의 MK Ⅲ, Ⅳ 시리즈가 있으며, 평균 거칠기는 0.53 - 0.96μm를 보이고, 장기적인 임상자료와 동물실험을 통한 결과 안정된 표면이라 할 수 있으나, 현재 임상에서는 잘 쓰이지 않게 된 표면처리방법 중 하나이다. Zechner 등[36]은 선반 가공된 표면 임플란트(Branemark MK Ⅲ, Nobel Biocare, Sweden)를 돼지 하악골에 식립하여 조직학적 및 조직형태계측학적으로 평가하였는데, 임플란트의 식립 3주후 조직학적 소견에서 위족(psedopodial) 형태의 골 임플란트 접촉을 보였고, 6주후 소견에서는 신생골이 선반가공 표면에 근접하여 성장하였으나, 일부 손가락모양의 접촉을 제외하고는 실제로 표면에 도달하지 못하는 미세 공극이 관찰되었다고 보고하였다.

임플란트의 거친 표면은 골 임플란트 접촉율과 골유착 정도를 증가시키기 위해서 사용된다.[37]

Buser 등[38]은 임플란트 표면을 거칠게하여 표면적을 증가시킴으로서 골접

촉율을 높일 수 있다고하였으며, Bower 등[37]은 골유착 과정에서 골형성에 큰 역할을 하는 조골세포는 거친 티타늄 표면에 초기 부착을 하며 표면 거칠기는 조골세포의 성숙과 분화에도 영향을 미치는 반면, 섬유모세포는 거친 표면보다 평활한 표면에 잘 부착한다고 하였다. Piattelli 등[31]은 골조직의 무기질 침착과 골세포 성숙의 지표인 alkaline phosphatase의 활동이 거친 표면에서 활발하다고 하였다.

Winnerberg 등[39]은 거친 표면을 가진 임플란트가 평활한 표면의 임플란트보다 골과 더 강하게부착되어 골 임플란트 접촉율과 제거회전력이 더 크다고 하였다. 어떠한 처리를 하지 않은 임플란트의 표면과 비교해 보았을때 이러한 다양한 표면처리를 한 임플란트에서 현저하게 높은 removal torque와 높은 정도의 골 임플란트간 직접 접촉을 나타내었다.[40,41]

임플란트 표면처리 방식에 따른 다양한 연구들이 많이 시행됨에 따라 수산화인회석 피복 임플란트가 임플란트와 골사이 골계면(osseointegration)을 유도한다는 연구가 보고 되고 있다. 최근 연구는 수산화인회석 피복 임플란트가 물리적 안정성과 골형성, 골개조 그리고 치유에도 도움이 된다는 측면에서 연구가 이루어지고 있다.[42] Zechner 등[43]은 표면처리가 각각 다른 3종의 임플란트를 돼지 하악골에 식립하여 조직학적 및 조직형태계측학적으로 상호 비교하였는데, 수산화인회석피복 임플란트(Replace, Nobel Biocare, USA)의 식립 6주후 조직학적 소견에서 광범위하게 골과 직접 접촉하고 있었고, 조직형태계측학적 평가에서 대조군인 선반가공 표면 임플란트는 식립 6주후 17.60 %(±7.05)의 골 임플란트 접촉율을, 수산인회석으로 표면 처리한 임플란트는 식립 6주 후에44.30%(±8.85)의 골 임프란트 접촉율을 보여 수산화인회석으로 처리한 임플란트가 골 임플란트 골접촉율이 우수하다고 보고하였다. 이러한 연구들을 토대로 HA 피복 임플란트가 임플란트 고정과 유지, 안정성에 도움을 주기 때문에 임플란트 표면처리에 적합한 방법이라 생각할 수 있다. 이런 우수한 표면처리 방법인 수산화인회석 피복법은 아직 가장 우수한 기능을 발휘하는 두께에 관해서 학자들간에 다소 논란의 여지가 있다. 수산화인회석 피복 두께에 따른 연구로 Ann Wennerberg 등[27]은 실험을 통해 수산화인회석 피복 두께가 두꺼울수록 효과가 뛰어나다고 주장하였으며, 각각 75μm, 25μm로 두께 차이를 가진 임플란트를 식립하여 접촉 면적과 제거

시 들어간 힘을 분석하였고 이 실험에서 75μm를 적용한 임플란트에서 보다 우수한 결과를 얻었다고 보고하였다. 하지만 Paulo 등[28]의 연구에 의하면 서로 다른 두께의 피복을 시행한 임플란트에서 초기 안정성과 임플란트 골접촉율을 분석하였는데 20 -50nm로 구분하였을때 유의할 변화가 없다고 주장하였다. 이렇게 수산화인회석 두께에 따른 연구 보고가 많지 않을 뿐 아니라 연구자마다 그 연구결과가 상이하게 주장되고 있기 때문에 본 연구에서는 수산화인회석 피복 두께에 따른 임플란트 주위 신생골 형성정도를 알아보고 가장 적합한 두께를 알아보기 위해 새롭게 고안된 임플란트를 사용하여 실험을 해보았다. 본 연구에서 사용된 임플란트는 수산화인회석 피복이 되지 않은 RBM surface를 대조군으로 사용하였고, 실험군으로는 수산화 인회석 피복 두께에 따라 1μm, 5μm, 15μm로 각각 설정하였다. 1μm의 피복 두께를 가지는 임플란트는 다시 microthred 부위 1mm의 표면처리 양상에 따라 RBM 처리된 것(A type)과 HA coating된 것(B type)으로 구분하였다.

이들 5종의 임플란트를 부하가 없는 치유조건하에서 12주경과 후 실험동물을 희생시키고 골유착정도와 양상을 방사선적, 조직학적 및 조직형태계측학적으로 상호 비교 평가 하였다. 임플란트 골유착은 연조직의 개재 없이 임플란트와 골이 직접 접촉하여 구조적, 기능적 결합을 이루는 것으로서 임상적으로 거부반응 없이 기능을 수행하는 생물학적 개념으로 정의되고 있다.[44] 골유착된 임플란트의 특징은 동요도를 보이지 않고 방사선 검사상 임플란트 주위에 방사선 투과상이 없으며 조직학적 검사상 골과 임플란트 표면사이에 연조직이 개재 없이 직접 접촉하는 것이 특징이다.[45] 그러나 이러한 골유착을 임상적으로 확인하기는 매우 어렵다. 임상에서 골유착을 평가하는 방법으로서 방사선학적 검사, tapping에 의한 sound test, Periotest®(Simens AG, Bensheim, Germany)에 의한 안정성 검사(stability test) 등이 있으며, 방사선 사진만으로는 임플란트와 골계면에서 연조직의 개재 여부를 판단하기에는 쉽지 않고, 최근에 개발된 Periotest®(Simens AG, Bensheim, Germany)를 이용하여 진단시의 도움을 얻을 수는 있으나 이 검사방법은 임플란트의 안정 또는 불안정 정도를 평가하는데 사용되는 것이 타당하다. 따라서 정확한 골유착은 동물실험이나 생검 등의 조직학적 검사에 의해 평가된다.[46] 본 연구에서 수산화인회석 피복 두께에 따른 골유착 양상을 평가하기 위해서 조직학적 검사 이

외에 조직형태계측학적으로 평가함으로써 골유착 정도를 보다 객관화하였다.

본 연구의 결과에서 수산화인회석 피복된 임플란트에서 주변부의 신생골 형성에 긍정적인 영향을 주는 것을 검증하였다. 하지만 실험군 모두에서 유의성은 보이지 않았다 ($P>0.05$).

앞으로 장기간의 추적관찰을 통한 임플란트의 생존율 평가 및 신생골 형성에 긍정적인 효과를 줄 수 있는 요인에 대해 더 많은 임상적, 통계학적 연구가 필요하리라 사료된다. 그리고 향후 임플란트 매식에 대한 예지성을 향상시키기 위해 새로운 임플란트 디자인, 표면구조 및 골이식 등의 부가적인 외과적 술식에 대한 지속적인 연구가 필요하리라 사료된다.

Ⅴ. 결 론

본 연구에서는 임플란트의 유지와 안정성에 도움을 줄 수 있는 최적의 HA 피복 두께를 알아보고자 각각 다른 피복 두께의 수산화인회석 피복 임플란트를 식립하여 RBM 표면 임플란트와 골형성 정도를 비교 연구해 보고자 하였다. 또한 식립 기간에 차이를 가함으로써 HA 피복 임플란트가 초기 임플란트 유지에 도움을 줄 수 있는지에 대해서도 알아보고자 하였다. 연구결과 실험군인 모든 수산화인회석 피복 임플란트군에서 대조군인 RBM 처리된 임플란트 보다 우수한 BIC, NBF 의 증가를 관찰할 수 있었으며, 6주이내의 식립 초기에 특히 골형성이 증가한 것을 관찰할 수 있었다. 본 연구를 통해 다음과 같은 결과를 얻었다.

1. 임플란트 피복 종류에 따라서는 수산화인회석 피복 임플란트가 RBM 표면 처리 임플란트 보다 더 높은 골형성을 나타내었다.
2. 임플란트 식립기간에 따라서는 6주군에서 대조군보다 실험군에서 더 높은 골형성을 나타내었다.
3. 수산화인회석 피복 두께에 따라서는 두께에 상관없이 모두 더 높은 골형성을 나타내었다.

이상과 같은 결과로 볼 때 수산화인회석 피복 임플란트가 임플란트와 골사이에 골형성을 도모하여 임플란트의 안정성에 기여한다고 결론지을 수 있다. 하지만 피복 두께에 따른 골형성 정도는 차이를 나타내지 않았다. 그리고 식립 초기에 골형성이 대조군과 비교했을때 현저하게 증가함으로 수산화인회석 피복 임플란트가 식립 초기 RBM처리된 임플란트 보다 임플란트의 안정성에 도움을 줄 수 있다고 결론지을 수 있다.

참 고 문 헌

1. Branemark PI, Adell R, Breine U, Hansson BO, Lindstrom J, Ohlsson A. Intra-osseous anchorage of dental prostheses. I. Experimental studies. Scand J Plast Reconstr Surg 1969;3:81-100.
2. Adell R, Lekholm U, Rockler B, Branemark PI. A 15-year study of osseointegrated implants in the treatment of the edentulous jaw. Int. J Oral Surg 1981;10:387-416.
3. Adell R, Eriksson B, Lekholm U, Branemark PI, Jemt T. Long-term follow-up study of osseointegrated implants in the treatment of totally edentulous jaws. Int J Oral Maxillofac Implants 1990;5:347-59.
4. Albrektsson T, Dahl E, Enbom L, Engevall S, Engquist B, Eriksson AR, Feldmann G, Freiberg N, Glantz PO, Kjellman O, et al. Osseointegrated oral implants. A Swedish multicenter study of 8139 consecutively inserted Nobelpharma implants. J Periodontol 1988;59:287-96.
5. Albrektsson T, Sennerby L. State of the art in oral implants. J Clin Periodontol 1991;18:474-81.
6. Eckert SE, Parein A, Myshin HL, Padilla JL. Validation of dental implant systems through a review of literature supplied by system manufacturers. J Prosthet Dent 1997;77:271-9.
7. Naert I, Quirynen M, van Steenberghe D, Darius P. A study of 589 consecutive implants supporting complete fixed prostheses. Part II: Prosthetic aspects. J Prosthet Dent 1992;68:949-56.
8. Cordioli G, Majzoub Z, Piattelli A, Scarano A. Removal torque and histomorphometric investigation of 4 different titanium surfaces: an experimental study in the rabbit tibia. Int J Oral Maxillofac Implants 2000;15:668-74.
9. Gotfredsen K, Wennerberg A, Johansson C, Skovgaard LT, Hjrting-Hansen E. Anchorage of TiO_2-blasted, HA-coated, and machined implants: an experimental study with rabbits. J Biomed Mater Res 1995;29:1223-31.

10. Gotfredsen K, Berglundh T, Lindhe J. Anchorage of titanium implants with different surface characteristics: an experimental study in rabbits. Clin Implant Dent Relat Res 2000;2:120-8.
11. Esposito M, Hirsch JM, Lekholm U, Thomsen P. Failure patterns of four osseointegrated oral implant systems. J Mater Sci Mater Med 1997;8:843-7.
12. Sul YT, Johansson CB, Petronis S, Krozer A, Jeong Y, Wennerberg A, Albrektsson T. Characteristics of the surface oxides on turned and electrochemically oxidized pure titanium implants up to dielectric break-down: the oxide thickness, micropore configurations, surface roughness, crystal structure and chemical composition. Biomaterials 2002;23:491-501.
13. Buser D, Broggini N, Wieland M, Schenk RK, Denzer AJ, Cochran DL, Hoffmann B, Lussi A, Steinemann SG. Enhanced bone apposition to a chemically modified SLA titanium surface. J Dent Res 2004;83:529-33.
14. Park JY, Gemmell CH, Davies JE. Platelet interactions with titanium: modulation of platelet activity by surface topography. Biomaterials 2001; 22:2671-82.
15. Kim JS, Shin SY, Ryu JJ. A study on the stability of 5 different surface treatment methods to dental implant using resonance frequency and histomorphometric analysis. J Korean Acad Prosthodont 2005;43:78-94.
16. Pillar RM, Deporter DA, Watson PA, Pharoah M, Chipman M, Valiquette N. The effect of partial coating with hydroxlyapatite on bone remodeling in relation to porous-coated titaniumalloy dental implants in dog. J Dent Res 1991 ;70:1338-45.
17. Cook SD, Baffes GC, Palafox AJ, Wolfe MW, Burgess A. Torsional stability of HA-coated and grit-blasted titanium dental implants. J Oral Implantol 1992;4:354-8.
18. Weinlaender M, Denney EB, Lekovic V, Beumer J, Moy PK, Lewis S. Histomorphometry of bone apposition around three types of endosseous dental implants. Int J Oral Maxillofac Implants 1992;7:491-6.
19. Kohri M, Cooper EP, Ferracane JL, Waite DE. Comparative study of

hydroxlyapatite and titanium dental implants in dogs. J Oral Maxillofac Surg 1990;48:265-73.

20. Block MS, Finger IM, Fontenot MG, Kent JK. Loaded hydroxylapatite coated and grit blasted titanium implants in dogs. Int J Oral Maxillofac Implants 1989;4:219-25.
21. Soballe K, Hansen ES, Brockstedt-Rasmussen H, Bunger C. Hydroxylapatite coating converts fibrous tissue to bone around loaded implants. J Bone Joint Surg 1993;75B:270-8.
22. Block MS, Kent JN. Prospective review of integral implants. Dent Clin North Am 1992;36:27-37.
23. Ducheyne R Hench LL, Kagan A, Martens M. Effect of hydroxylapatite impregnation on skeletal bonding of porous coated implants. J Biomed Mater Res 1980;14:225-37.
24. Jansen JA, van de Waerden JPCM, Wotke JGC, de Groot K. Histologic evaluation of the osseous adaptation to titanium and hydroxylapatite-coated titanium implants. J Biomed Mater Res 1991;25:973-89.
25. Cook S, Baffes GC, Palafox AJ, Wolfe MW, Burgess A. Torsional stability of HA-coated and grit blasted Ti dental implants. J Oral Implantol 1992;23:354-8.
26. von Vlitterwijk CA, Croke JJ, Kuypers W, Blok-van Hoek CJ, Daems WT. Bioreactions at the tissue/hydroxylapatite interface. Biomater 1985;6:243-51.
27. Ann Wennerberg, Tomas Albreksson, and Jukka Lausmaa; Torque and histomorphomeric evaluation of c.p. titanium screws blasted with 25- and 75 μm sized particles of Al_2O_3. J of Biomedical Materials Reser, vol.30,251-260.1996.
28. Paulo G. Coelho, Giuseppe Cardaropoli, Marcelo Suzuki, Jack E. Lemons. Early healing of nanothickness bioceramic coatings on dental implants. an experimental study in dogs. J Biomed Mater Res Part B: Appl Biomater 88B:387-393,2009.
29. Carlsson L, Rostlund T, Albrektsson B, Albrektsson T. Implant fixation

improved by close fit. Cylindrical implant-bone interface studied in rabbits. Acta Orthop Scand 1988;59:272-275.

30. Piattelli M, Scarano A, Paolantonio M, Iezzi G, Petrone G, Piattelli A. Bone response to machined and resorbable blast material titanium implants: An experimental study in rabbits. J Oral Implantol 2002; 28:2-8.
31. Zechner W, Tangl S, Furst G, Tepper G, Thams U, Mailath G, Watzek G. Osseous healing characteristics of three different implant types. Clin Oral Implants Res 2003;14:150-157.
32. Cochran DL, Buser D, Bruggenkate CM, Weingart D, Taylor TM, Bernard JP. The use of reduced healing times on ITI implants with a sandblasted and acid-etched(SLA) surface: early results from clinical trials on ITI SLA implants. Clin Oral Implants Res 2002; 13:144-153.
33. Trisi P, Lazzara R, Rao W, Rebaudi A. Bone-implant contact and bone quality: Evaluation of expected and actual bone contact on machined and osseotite implant surfaces. Int J Periodontics Restorative Dent 2002;22:535-545.
34. Piattelli A, Manzon L, Scarano A, Paolantonio M, Piattelli M. Histologic and histomorphometric analysis of the bone response to machined and sandblasted titanium implants: An experimental study in rabbits. Int J Oral Maxillofac Implants 1998;13:805-810.
35. Wennerberg A, Albrektsson T, Andersson B, Krol JJ. A histomorphometric and removal torque study of screw-shaped titanium implants with three different surface topographies. Clin Oral Implants Res 1995;6:24-30.
36. Zechner W, Tangl S, Furst G, Tepper G, Thams U, Mailath G, Watzek G. Osseous healing characteristics of three different implant types. Clin Oral Implants Res 2003;14:150-157.
37. Bowers KT, Keller JC, Randolph BA, Wick DG, Michaels CM. Optimization of surface micromorphology for enhanced osteoblast responses in vitro. Int J Oral Maxillofac Implants 1992;7:302-310.
38. Buser D, Schenk RK, Steinemann S, Fiorellini JP, Fox CH, Stich H.

Influence of surface characteristics on bone integration of titanium implants. A histomorphometric study in miniature pigs. J Biomed Mat Res 1991;25:889-902.

39. Wennerberg A, Ektessabi A, Albrektsson T, Johansson C, Andersson B. A 1-year follow-up of implants of differing surface roughness placed in rabbit bone. Int J Oral Maxillofac Implants. 1997;12:486-494.
40. Buser D, Schenk R. K, Steinemann S, Fiorellini J. P, Fox C. H and Stich H. Influence of surface characteristics on bone integration of titanium implants. A histomorphomeric study in miniature pigs. Journal of Biomedical Material Research. 1991;889-902.
41. Lioa H, Fartash B, Li J. Stability of hydroxyapatite coating on titanium oral implants(IMZ). 2 retrieved cases. Clinical Oral Implants Research. 1997;68-72.
42. Soren Overgaard, MD, Martin Lind, PhD. Porous-Coated Versus Grit-Blasted Surface Texture of Hydroxyapatite-Coated Implants During Controlled Micromotion. Journal of Arthroplasty Vol. 13 No.4 1998
43. Zechner W, Tangl S, Furst G, Tepper G, Thams U, Mailath G, Watzek G. Osseous healing characteristics of three different implant types. Clin Oral Implants Res 2003;14:150-157.
44. Buser D, Schenk RK, Steinemann S, Fiorellini JP, Fox CH, Stich H. Influence of surface characteristics on bone integration of titanium implants. A histomorphometric study in miniature pigs. J Biomed Mat Res 1991;25:889-902.
45. Branemark PI. Osseointegration and its experimental background. J Prosthet Dent 1983;50:399-410.
46. Albrektsson T, Sennerby L. Direct bone anchorage of oral implants: Clinical and experimental considerations of the concept of osseointegration. Int J Prosthodont 1990;3:30-41.

사진부도 설명

Fig 1. Incision and OP site exposure.

Fig 2. Implant placement on the dog's iliac bone.

Fig 3. Suture and dressing.

Fig 4. X-ray was taken after sacrifice.

Fig 5. Bone-Implant contact was observed in the implant surface at 6 weeks (Control group). Immature new bone formation were seen, but implants were poorly osseointegrated by bone (villanueva osteochrome bone stain, A, original magnification × 12.5; B, original magnification × 40).

Fig 6. Bone-Implant contact was observed in the implant surface at 12 weeks (Control group). Active new bone formation was observed and implants were also well osseointegrated (villanueva osteochrome bone stain, A, original magnification × 12.5; B, original magnification × 40).

Fig 7. Bone-Implant contact was observed in the implant surface on upper 1mm microthread (Type A) at 6 weeks (Experimental group 1). New bone formation was observed around the dental implants (villanueva osteochrome bone stain, A, original magnification × 12.5; B, original magnification × 40).

Fig 8. Bone-Implant contact was observed in the implant surface on upper 1mm microthread (Type A) at 12 weeks (Experimental group 1). New bone formation was observed around the dental implants (villanueva osteochrome bone stain, A, original magnification × 12.5; B, original magnification × 40).

Fig 9. Bone-Implant contact was observed in the 1μm HA-coating implant surface on upper 1mm microthread (Type B) at 6 weeks (Experimental group 2). Newly formed bone was well matured and

not distinguished from adjacent normal bone (villanueva osteochrome bone stain, A, original magnification × 12.5; B, original magnification × 40).

Fig 10. Bone-Implant contact was observed in the 1μm HA-coating implant surface on upper 1mm microthread (Type B) at 12 weeks (Experimental group 2). Newly formed bone was well matured lamella bone. New bone formation was continues and well osseointegrated (villanueva osteochrome bone stain, A, original magnification × 12.5; B, original magnification × 40).

Fig 11. Bone-Implant contact was observed in the 5μm HA-coating implant surface at 6 weeks (Experimental group 3). Immature new bone was remained but implants were moderatedly well osseointegrated (villanueva osteochrome bone stain, A, original magnification × 12.5; B, original magnification × 40).

Fig 12. Bone-Implant contact was observed in the 5μm HA-coating implant surface at 12 weeks (Experimental group 3). Active new bone formation was observed and implants were also well osseointegrated (villanueva osteochrome bone stain, A, original magnification × 12.5; B, original magnification × 40).

Fig 13. Bone-Implant contact was observed in the 15μm HA-coating implant surface at 6 weeks (Experimental group 4). Active new bone formation was observed and the implants were well osseointegrated around dental implants (villanueva osteochrome bone stain, A, original magnification × 12.5; B, original magnification × 40).

Fig 14. Bone-Implant contact was observed in the 15μm HA-coating implant surface at 12 weeks (Experimental group 4). Newly formed bone was well matured and not distinguished from adjacent normal bone (villanueva osteochrome bone stain, A, original magnification × 12.5; B, original magnification × 40).

사 진 부 도

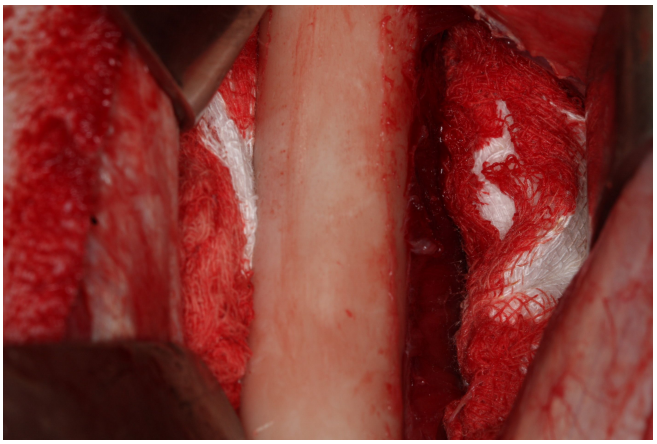

Fig. 1.

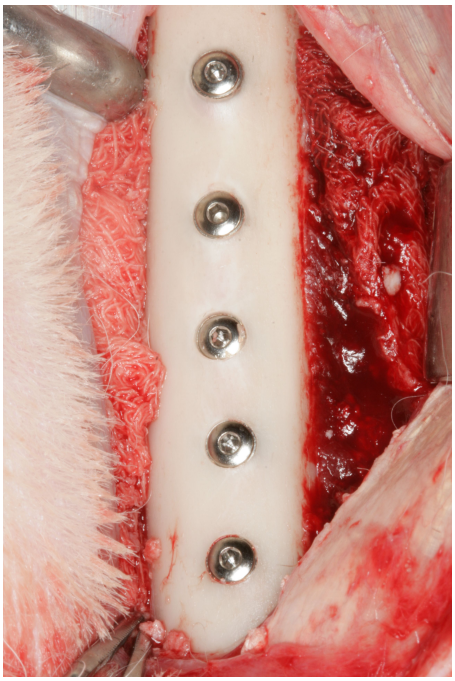

Fig. 2.

Fig. 3.

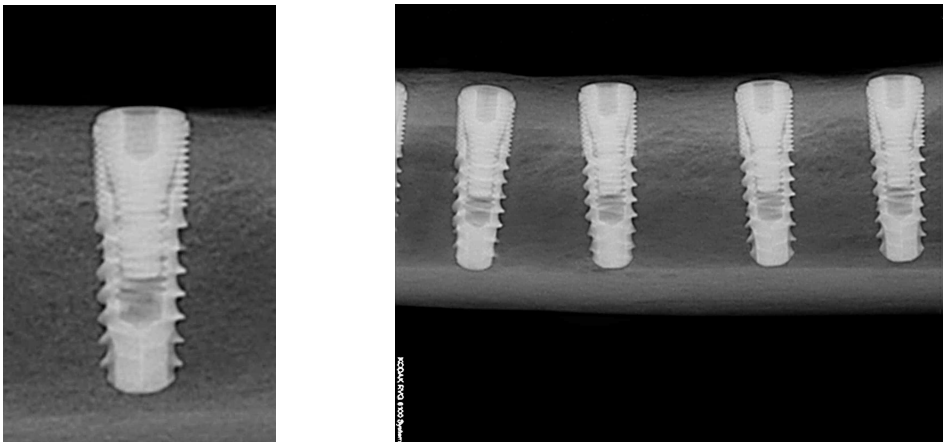

Fig. 4.

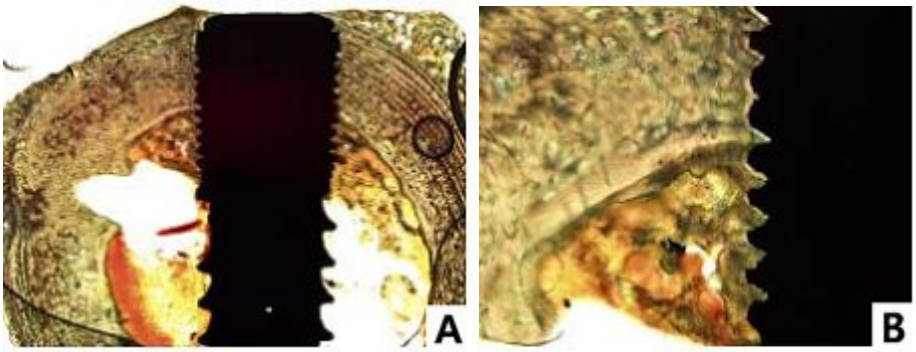

Fig. 5

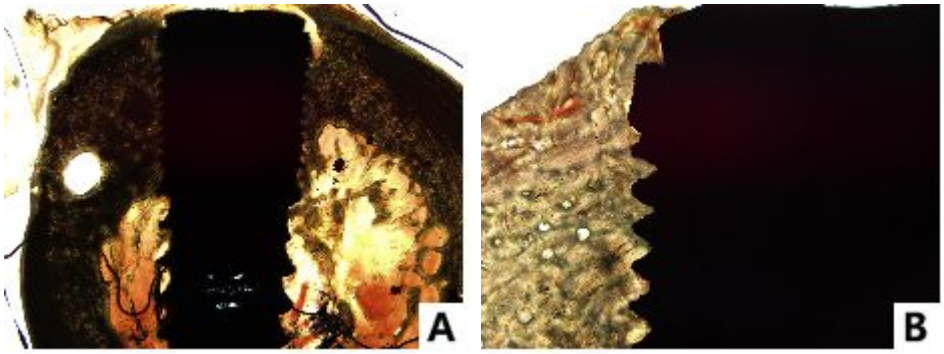

Fig. 6

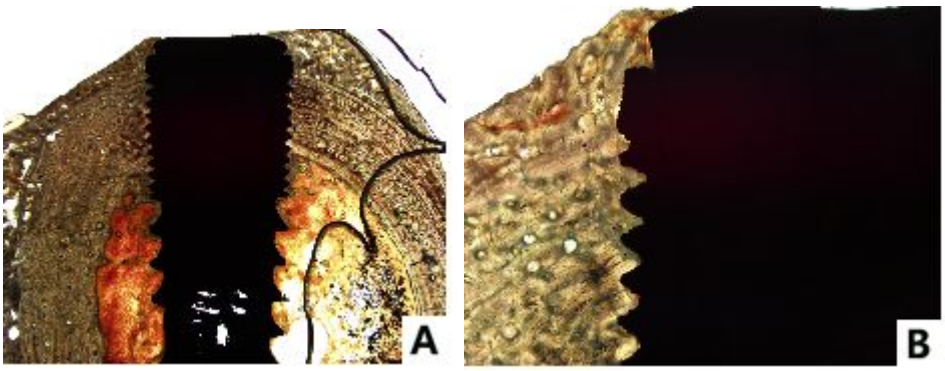

Fig. 7

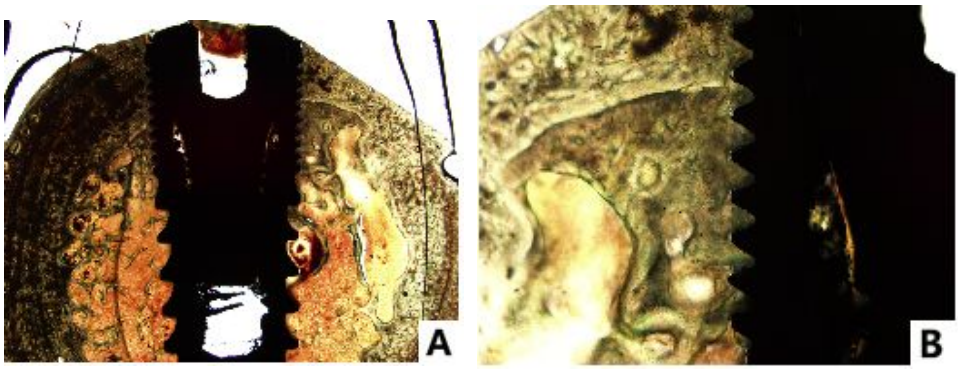

Fig. 8

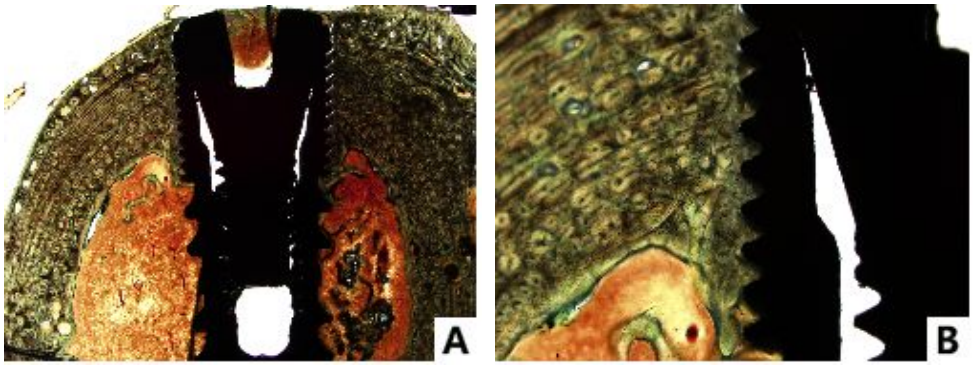

Fig. 9

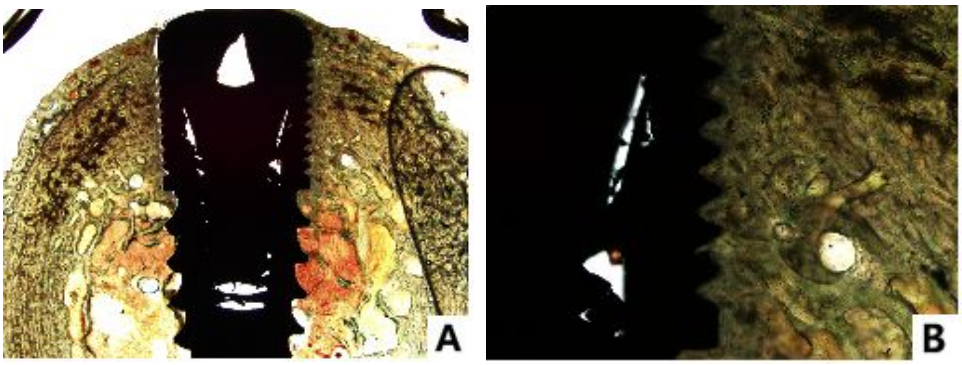

Fig. 10

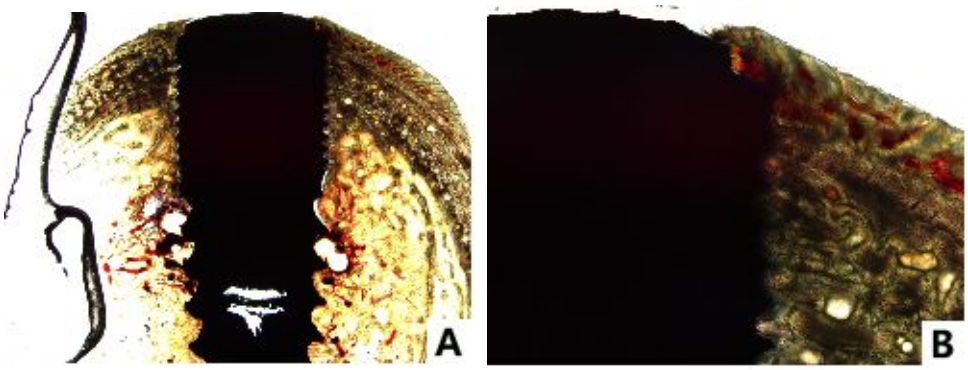

Fig. 11

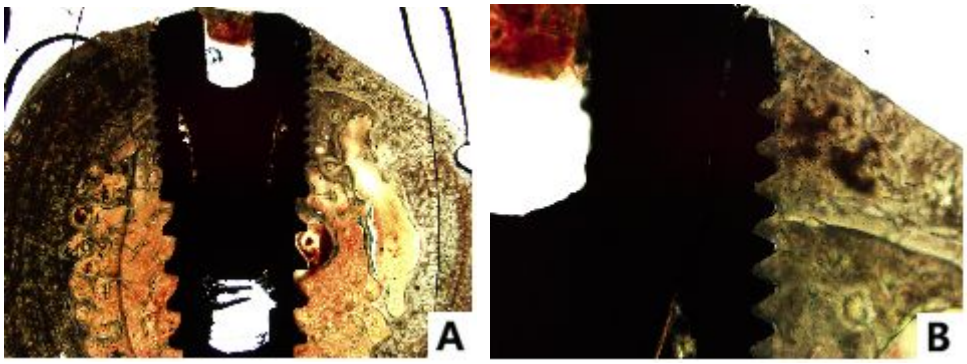

Fig. 12

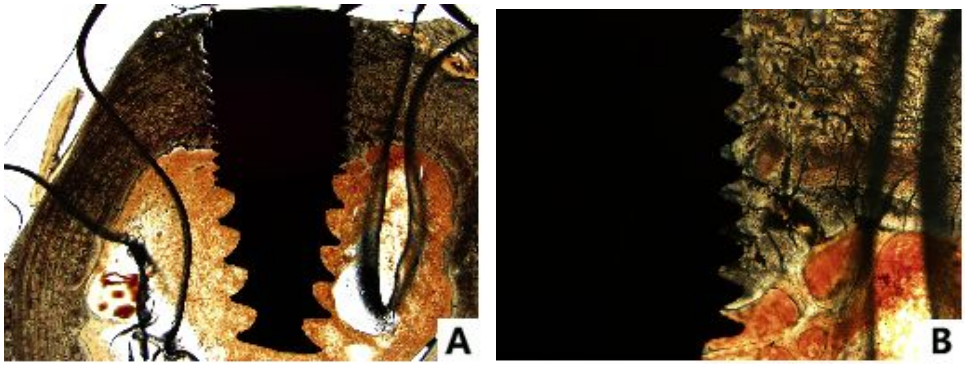

Fig. 13

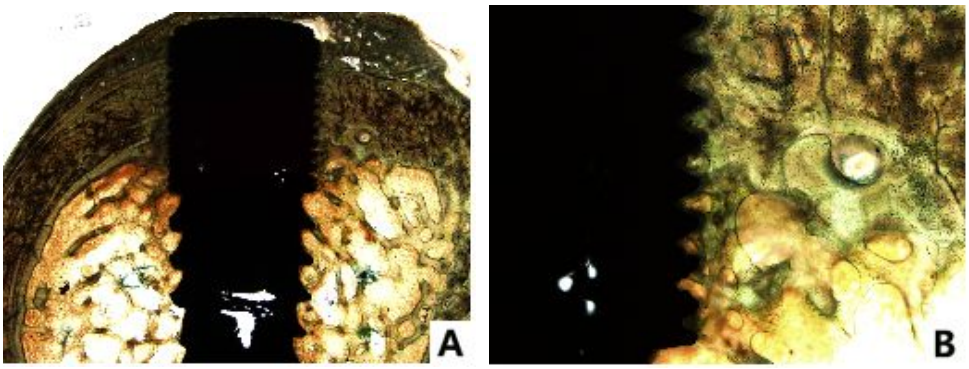

Fig. 14

저작물 이용 허락서

학 과	치의학과	학 번	20087264	과 정	석사
성 명	한글 : 이 정 훈 한문:李 政 勳 영문: Lee, Jeong-Hoon				
주 소	광주 동구 서석동 조선대학교 치과병원 2층 구강외과				
연락처	E-MAIL : lama1127@naver.com				
논문제목	한글 : 성견에서 수산화인회석 피복된 임플란트 식립시 피복 두께에 따른 골형성 비교 평가				
	영어 : Histomorphometric analysis according to HA(Hydroxyapatite) coating thickness in dogs				

본인이 저작한 위의 저작물에 대하여 다음과 같은 조건아래 조선대학교가 저작물을 이용할 수 있도록 허락하고 동의합니다.

- 다 음 -

1. 저작물의 DB구축 및 인터넷을 포함한 정보통신망에의 공개를 위한 저작물의 복제, 기억장치에의 저장, 전송 등을 허락함
2. 위의 목적을 위하여 필요한 범위 내에서의 편집·형식상의 변경을 허락함. 다만, 저작물의 내용변경은 금지함.
3. 배포·전송된 저작물의 영리적 목적을 위한 복제, 저장, 전송 등은 금지함.
4. 저작물에 대한 이용기간은 5년으로 하고, 기간종료 3개월 이내에 별도의 의사 표시가 없을 경우에는 저작물의 이용기간을 계속 연장함.
5. 해당 저작물의 저작권을 타인에게 양도하거나 또는 출판을 허락을 하였을 경우에는 1개월 이내에 대학에 이를 통보함.
6. 조선대학교는 저작물의 이용허락 이후 해당 저작물로 인하여 발생하는 타인에 의한 권리 침해에 대하여 일체의 법적 책임을 지지 않음
7. 소속대학의 협정기관에 저작물의 제공 및 인터넷 등 정보통신망을 이용한 저작물의 전송·출력을 허락함.

동의여부 : 동의(○) 반대( )

2010 년 2 월 일

저작자: 이 정 훈 (서명 또는 인)

조선대학교 총장 귀하