creative commons

COMMONS DEED

저작자표시-비영리-변경금지 2.0 대한민국

이용자는 아래의 조건을 따르는 경우에 한하여 자유롭게

- 이 저작물을 복제, 배포, 전송, 전시, 공연 및 방송할 수 있습니다.

다음과 같은 조건을 따라야 합니다:

저작자표시. 귀하는 원저작자를 표시하여야 합니다.

비영리. 귀하는 이 저작물을 영리 목적으로 이용할 수 없습니다.

변경금지. 귀하는 이 저작물을 개작, 변형 또는 가공할 수 없습니다.

- 귀하는, 이 저작물의 재이용이나 배포의 경우, 이 저작물에 적용된 이용허락조건을 명확하게 나타내어야 합니다.
- 저작권자로부터 별도의 허가를 받으면 이러한 조건들은 적용되지 않습니다.

저작권법에 따른 이용자의 권리는 위의 내용에 의하여 영향을 받지 않습니다.

이것은 이용허락규약(Legal Code)을 이해하기 쉽게 요약한 것입니다.

Disclaimer

dCollection

[UCI]I804:24011-200000239383

2010년 2월
석사학위논문

상악 전치부 임플란트 순측골 소실에 대한 평가

조선대학교 대학원

치 의 학 과

조 영 범

2010년 2월 석사학위논문 상악 전치부 임플란트 순측골 소실에 대한 평가 조영범

상악 전치부 임플란트 순측골 소실에 대한 평가

Resorption of Labial Bone in Maxillary Anterior Implant

2010년 2 월 일

조선대학교 대학원

치 의 학 과

조 영 범

상악 전치부 임플란트 순측골 소실에 대한 평가

지도교수 김 희 중

이 논문을 치의학 석사학위신청 논문으로 제출함.

2009 년 11 월 일

조선대학교 대학원

치 의 학 과

조 영 범

조영범의 석사학위 논문을 인준함.

위원장 조선대학교 교수 정 재 헌 인

위 원 조선대학교 교수 김 진 수 인

위 원 조선대학교 교수 김 희 중 인

2009년 11월 30일

조선대학교 대학원

목 차

영문초록 ····· iv

Ⅰ. 서 론 ····· 1

Ⅱ. 연구대상 및 방법 ····· 3

Ⅲ. 연구성적 ····· 9

Ⅳ. 총괄 및 고안 ····· 12

Ⅴ. 결론 ····· 16

참고문헌 ····· 17

LIST OF TABLE

Table 1. Subjects used in this study. ····· 4
Table 2. Level of labial bone according to missing site. ····· 9
Table 3. Level of labial bone according to GBR. ····· 9
Table 4. Level of labial bone according to implant type. ····· 10

LIST OF FIGURES

Fig. 1. Vertical position of implant. ····· 4
Fig. 2. 3D reconstruction program OnDemand3D. ····· 5
Fig. 3. Determination of the position of platform (Baseline). ····· 6
Fig. 4. Measurement of the amount of labial bone loss. ····· 6
Fig. 5. Determination of the existence of labial bone. ····· 7
Fig. 6. Determination of the position of labial bone. ····· 7
Fig. 7. The amount of labial bone loss(Ra). ····· 8
Fig. 8. Measurement of the thickness of labial bone. ····· 8

ABSTRACT

Resorption of Labial Bone in Maxillary Anterior Implant

Cho, Young-Bum, D.D.S.
Advisor : Prof. Kim, Hee-Jung, D.D.S., M.S.D., Ph.D.
Department of Prosthodontics,
Graduate School of Chosun University

The purpose of this study was to evaluate the change, the amount of resorption and thickness of labial bone in anterior maxillary implant using cone beam computed tomography with Hitachi CB Mercuray(Hitachi, Medico, Tokyo, Japan).

Twenty-two patients with 26 impalnts were followed -up and checked with CBCT. 21 OSSEOTITE NT® (3i/implant Innovations, Florida, USA) and 5 OSSEOTITE® implants (3i/implant Innovations, Florida, USA) were placed at anterior region and they were positioned vertically at the same level of bony scallop of adjacent teeth. Whenever there is no lesion or labial bone was intact, immediate placement was tried as possible as it could be. Generated bone regeneration was done in the patients with the deficiency of hard tissue using Bio-Oss® (Geistlich, Wolhusen, Switzerland) and Bio-Gide® (Geistlich, Wolhusen, Switzerland). Second surgery was done in 6 months after implant placemen and provisionalization was done during 3 months. Definite abutment was made of porcelain, gold and zirconia, and was attached after provisionalization. Two-dimensional slices were created to produce sagittal, coronal, axial and 3D by using OnDemand3D

(Cybermed, Seoul, Korea). The results were as follows; 1. Seventeen implants showed the existence of labial bone in top third of implant. Existence of labial bone in top third scored about 65%. Implant that positioned more distally(canine>lateral>cental) and placed with GBR revealed higher rate of existence of labial bone in top third of implant. 2. The mean value of bone resorption(distance from top of implant to labial bone) was 1.32±0.86mm and the mean thickness of labial bone was 1.91±0.45mm. Conclusively, it is suggested that the thickness more than 1.91mm could reduce the amount and incidence of resorption of labial bone in maxillary anterior implant.

I. 서 론

상악 전치부 치아가 상실된 부위에 임플란트를 이용하여 수복할 때 가장 중요한 고려 사항은 심미성이다. 그러나, 상악 전치부에서 임상적으로 심미적인 결과를 얻어내는 것은 어려운 일이다. 상악 전치부 임플란트 수복시 심미적인 어려움을 발생시키는 가장 주요한 원인은 전치부 치조골과 치은의 부족과 자연치와 임플란트의 조직학적 및 형태학적 차이라 할 수 있다[1,2]. 그러한 문제점들을 극복하기 위해 연경조직 증대술과 임플란트 및 지대주의 개발같은 다양한 시도가 이뤄졌으며, 심미성을 개선하는데 많은 기여를 하였다[3-8].

이상과 같은 문제점 이외에도 전치부 임플란트의 심미성을 저해하는 것으로 임플란트 식립 후 골흡수에 따른 치은의 퇴축과 치조골 흡수를 꼽을 수 있다. 임플란트 식립 또는 지대주나 크라운 연결 후 치은 퇴축과 골 흡수에 관해서는 많은 보고가 있었다[9-15]. 실제 임상에서 임플란트 식립직후나 보철수복 후 일정기간이 지나 치조골과 치은이 퇴축되어 임플란트 지대주의 일부나 임플란트의 일부가 노출되는 경우가 종종 관찰된다.

Oh 등[15]은 골흡수의 원인으로 수술외상, 교합력, 임플란트 주위염, 미세틈(microgap), 생물학적폭경 및 crestal module 등이 있다 보고하였다. Hermann 등[16] 은 골 흡수의 중요한 요소로 상부 보철물의 접착부위에 형성되는 미세틈(microgap)의 존재를 강조하였으며, 여러 치과의사들에 의해 임플란트 내부에 세균이 존재하고 이 세균들이 임플란트에 사용되는 나사들을 통하여 주변의 조직에 영향을 준다 보고하였고[17,18], Broggini 등[19]은 임플란트와 지대주의 접합부에서 발생하는 염증이 지속된다 하였다. 또한, 생물학적 폭경이 골 흡수를 유발하는 주원인이라 여러 학자들에 의해서 보고되었다[20-22]. Lindquist 등[9]은 골흡수의 주 원인으로 흡연과 구강위생을 제시하였다. 이 처럼 골흡수에 관하여서는 특정 원인이 주요인으로 작용하는 것 보다는 여러 가지 요인들이 복합적으로 작용된다고 인식되고 있다.

임플란트 2차수술 후나 임플란트에 지대주를 연결한 후 골 흡수량은 정도의 차이는 있으나 1.5-2.0mm 정도이고 기능 첫해 골 흡수량이 2mm를 초과하지 않아야 하며, 그 이후에는 0.2mm를 넘지 않아야 성공한 임플란트라 인

식되고 있다[23].

임플란트의 골 흡수에 대한 평가는 대부분 방사선 사진을 통하여 이뤄졌다[24,25]. 방사선 사진을 동일한 촬영법으로 촬영하여 비교하거나 임플란트의 특정 위치를 기준으로 측정하거나 컴퓨터로 계산되는 보정 프로그램등을 이용하여 평가하였다. 이러한 방법들은 대부분 임플란트 근원심의 골 흡수를 측정하였다. 일반 방사선 사진으로는 협설측 골 흡수를 측정하는 것이 불가능하기 때문이다. 또한, 대부분의 임상적 보고서들도 치은의 퇴축이나 치은 건강지수들만을 제시하고 골 흡수량은 제시하지 못하였다. 심미적 임플란트에서 관심이 대상이 되는 순측의 골 흡수를 평가하기위해서 동물 실험을 통한 조직학적인 결과들이 보고되었다. 하지만, 아직까지 환자에게 식립된 상악 전치부 임플란트의 순측골 변화에 관해 cone beam computed tomography(이하 CBCT)로 측정하여 보고한 적은 없었다.

본 연구의 목적은 CBCT를 이용하여 전치부에 식립된 임플란트의 순측골의 흡수량과 남아 있는 순측골의 두께를 측정하고자 하였다.

Ⅱ. 연구 대상 및 방법

1. 연구 대상

CBCT 검사가 시행된 환자는 21명이였으며, 식립된 임플란트의 개수는 26개였다. 임플란트 보철을 시적 한 후 재내원시 촬영된 CBCT를 이용하였으며, 자료이용에 대한 환자의 동의를 얻었다. 식립된 임플란트는 3i NT(3i/implant Innovations, Florida, USA)가 21개, 3i Osseotite(3i/implant Innovations, Florida, USA)가 5개였다. 이 환자들은 2003년에서 2007년 사이에 상악 전치부위에 임플란트 식립 시술을 받았으며, 평균 연령은 36.7세였다. 남자는 14명이였고, 여자는 7명이였다. 식립된 부위는 상악 중절치가 14개, 측절치가 10개 그리고 견치가 2개였다. 임플란트가 식립(2003년~2007년)된 이후 CBCT 채득 시점까지의 평균 기간은 3년1개월 정도였다.

임플란트의 식립은 감염 요소들이 없고 순측골이 온전히 남아 있는 경우에는 가급적 발거 후 즉시 식립을 고려하였으며, 순측골에 손상이 있거나 잔존골 흡수가 심한 경우는 골증대술을 시행한 후 임플란트를 식립하였다. 내원한 환자의 대부분이 외상으로 인한 전치부 파절이 많았으나, 내원한 환자 중 발거 후 즉시 식립이 가능한 증례는 3 증례였으며, 개수는 4개였다. 나머지는 모두 발치된 부위가 치유된 후 임플란트를 식립하였다. 임플란트 식립시 순측골이 얇게 남거나 임플란트의 나사선이 비추는 경우에는 골 천공 유무에 관계없이 골유도재생술(guided bone regeneration;GBR)을 시행하였다. 임플란트의 식립시 임플란트가 노출되거나 천공된 경우에도 골유도재생술(GBR)을 시행하였다. 모든 GBR의 증례에 Bio-Oss® (Geistlich, Wolhusen, Switzerland)와 Bio-Gide® (Geistlich, Wolhusen, Switzerland)가 사용되었다.

임플란트의 식립깊이는 인접치아의 순측골 근원심 중앙의 높이에 임플란트의 상부(platform)을 위치시켰다(Fig. 1). 향후 이 상부(platform)의 위치가 순측골 측정의 기준이 되게 하였다. 임플란트를 식립한지 6개월이 지난 후 2차수술이 진행되었으며, 2차 수술 6주후에 인상이 채득되어 임시지대주와 레진을 이용한 임시보철물(provisionalization)을 제작하고 3개월간 장착하였다. 최종인상이 채득되어 지대주와 보철물이 제작되어 장착하였다.

Table. 1. Subjects used in this study.

(Unit: number)

		Missing area			Total
		central incisor	lateral incisor	canine	
Implant		14	10	2	26
GBR	Yes	10	9	1	20
	No	4	1	1	6
Implant type	OSSEOTITE NT	12	8	1	21
	OSSEOTITE	4	0	1	5

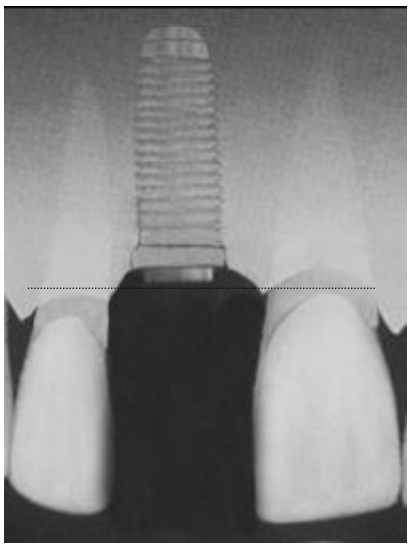

Fig. 1. Vertical position of implant(Implant Top was placed at the lowest level of labial bone of adjacent tooth)

2. 연구 방법

1) CBCT촬영 및 기준선(Baseline) 설정

상악전치부 임플란트의 순측골의 변화를 관찰하기위해 HITACHI CB (Hitachi Medico,Tokyo,Japan)로 촬영하였다. 스캐너는 120KV와 15mA의 촬

영조건으로 1회 촬영하였다. 촬영시간은 9.6초 소요되었다. 촬영 후 이미지 재구성과 분석은 OnDemand3D(Cybermed, Seoul, Korea) 프로그램을 사용하였다(Fig. 2).

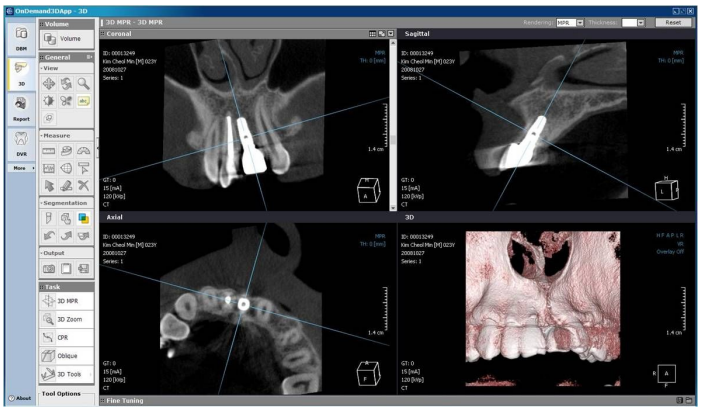

Fig. 2. 3D reconstruction program OnDemand3D (Cybermed, Seoul, Korea).

임플란트의 순측골 흡수량을 관찰하기 위해서는 우선 측정기준이 필요하였다. 위 실험에서 모든 임플란트는 식립시 인접치의 순측골 높이에 일치하게 임플란트 상부(platform)를 위치시켰으므로(Fig. 1), 이 부위를 기준(baseline)으로 설정하여 순측골을 관찰하고자 하였다(Fig. 3). 하지만, 임플란트 보철물을 임플란트에 장착한 상태에서 채득된 CBCT 이미지에서는 임플란트의 상부(platform)가 상부 보철물과 접해 있어서 그 경계부위를 판별할 수 가 없다. 그러므로, 임플란트 상부(platform)의 위치를 결정하기위하여 임플란트의 근단부 첨부(Apex)에서부터 실제 임플란트 길이를 측정하여 임플란트 상부(platform) 즉, 측정 기준을 결정하였다(Fig. 3). Fig. 4에서 L_1은 임플란트의 길이를 나타내며 b는 임플란트 상부의 위치이면서, 골 흡수량의 기준(baseline)이 된다(Fig. 3,4).

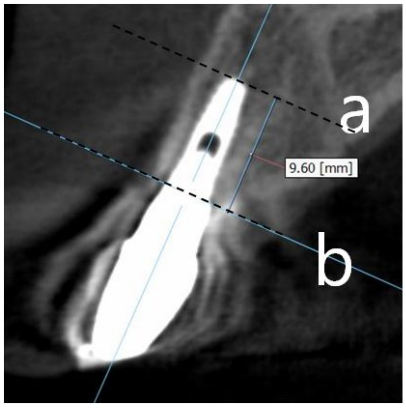

Fig. 3. Determination of the position of platform (Baseline) :a; Apex of implant,b;platform of implant,a~b; length of implant.

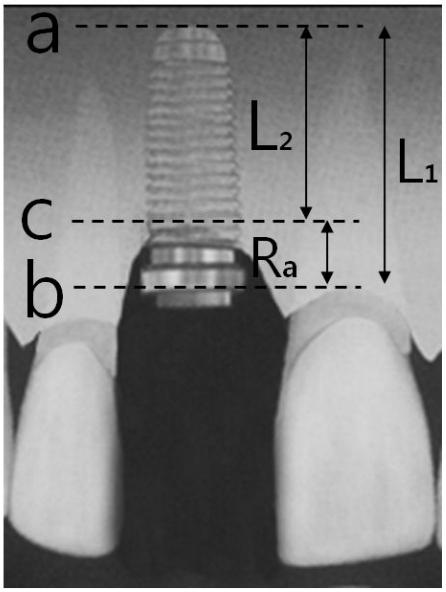

Fig. 4. Measurement of the amount of labial bone loss: a;apex of implant,b; platform of implant,c;position of labial bone,L_1;length of implant, L_2;length from apex to labial bone, R_a(=L_1 − L_2);the amount of labial bone loss.

2) 순측골 흡수량과 순측골 두께 측정 방법

순측골 흡수를 관찰하기 위해 시상면 관찰화면에서 편의상 임플란트를 각각 상부(top)1/3, 중간(middle) 1/3, 근단(apex) 1/3로 나누어 순측골의 존재 유무를 먼저 파악하였다. 순측골의 흡수량과 그 부위에서의 골 두께를 평가 시 순측골이 임플란트 상부 1/3부위에 존재하는 개체들만을 대상으로 평가하였다. 임플란트 상부(platform)의 위치(baseline)가 결정이 되면 축면(axial) 분할 사진에서 분할 위치를 임플란트 근단부로 이동 시키면서 임플란트 순면의 치조골의 유무및 위치를 결정하였다(Fig. 5). 임플란트에 의해 생기는 artifact의 영향을 배제하기 위해 순면치조골의 위치는 인접자연치의 순측골과 연속성이 뚜렷이 구분될 때 순측골이 존재한다고 결정하였다(Fig. 5).

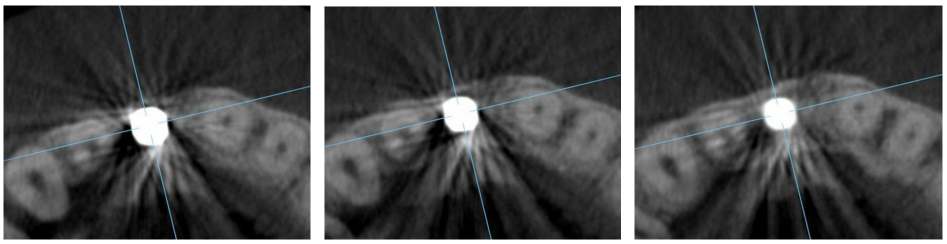

(a) (b) (c)

Fig. 5. Determination of the existence of labial bone:(a) absence of labial bone,(b);labial bone seemed to exist but indistinct,(c) labial bone and continuity of labial bone with adjacent tooth were clear(distinct).

순측골이 잔존하는 곳(C)이 결정되면, 시상면 상에서 임플란트 근첨부위부터의 거리(L_2)를 측정한다(Fig. 6). 순측 잔존골의 흡수량(Ra)은 임플란트 근첨부에서 임플란트 상부까지의 거리(L_1)에서 임플란트 근처부에서 잔존 순축골까지의 거리(L_2)를 감하여 결정하였다(Fig. 7).

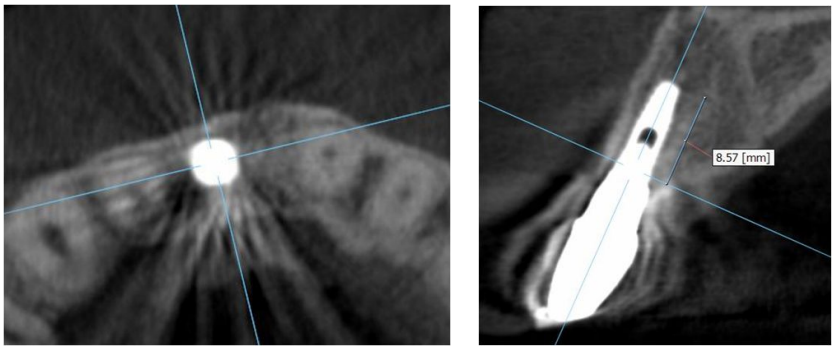

(a) (b)

Fig. 6. Determination of the position of labial bone:(a) clear labial bone and it's continuity;(b) the position of labial bone at (a).

$$R_a = L_1 - L_2$$

Fig. 7. The amount of labial bone loss(Ra): L1;length of implant(from apex to top),L2;length from apex of implant to labial bone existed.

잔존골의 위치와 흡수량을 측정한 후 순측골이 위치하는 곳에서 잔존하는 순측골의 두께를 측정하였다. 순측골의 두께는 축면 이미지에서 임플란트로부터 잔존하는 순측골의 외측경계까지를 측정하였다(Fig. 8).

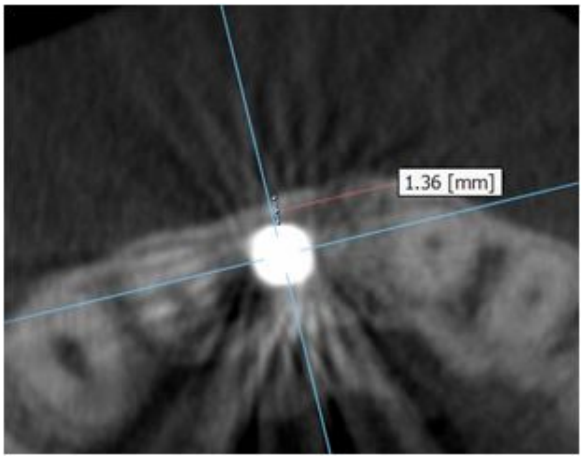

Fig. 8. Measurement of the thickness of labial bone.

Ⅲ. 연구 성적

1. 상실 부위에 따른 순측골의 잔존 양상

상악 전치부에 식립된 26개의 임플란트 중 17개에서 순측골이 임플란트 상부 1/3부위에 존재하였다. 약 65.38%에서 임플란트 상부 1/3 부위에 순측골이 존재하였다. 중절치에서 견치로 갈수록 순측골이 임플란트 상부 1/3부위에 많이 잔존하였다(Table 1).

Table. 2. Level of labial bone according to missing site.

(Unit: number)

Implant	Missing site	Level of labial bone			Total
		Top 1/3	middle1/3	apex 1/3	
	Central	8	0	6	14
	Lateral	7	2	1	10
	Canine	2	0	0	2
	SUM	17	2	7	26
	Percentage	65.39%	7.69%	26.92%	

Table. 3. Level of labial bone according to GBR.

(Unit: number)

GBR	Missing area	Level of labial bone			Total
		Top 1/3	middle1/3	apex 1/3	
Yes	Central	7	0	3	10
	Lateral	6	2	1	9
	Canine	1	0	0	1
	Sum	14	2	4	20
	Percentage	70%	10%	20%	
No	Central	1	0	3	4
	Lateral	1	0	0	1
	Canine	1	0	0	1
	Sum	3	0	3	6
	Percentage	50%	0	50%	

2. GBR과 임플란트 형태에 따른 순측골 잔존 양상

GBR의 여부에 따른 순측골 분포를 관찰하여 보면, GBR을 시행한 증례에서 시행하지 않은 증례보다 임플란트 상부 1/3부위에 순측골이 더 빈번히 발견되었다 (Table 3). GBR을 시행하지 않은 경우 중절치일수록 실패율이 현저하게 나타났다. 임플란트의 형태에 따른 상악 순측골의 상태를 보면, 상부부터 근첨부위까지 일정한 원통형에 비해 근첨부위로 갈수록 수렴하는 형태를 가진 임플란트가 상부 1/3부위에 더 많은 비율의 순측골 잔존을 보였다 (Table 4).

Table. 4. Level of labial bone according to implant type.

(Unit: number)

Fixture 3i(external)	Missing site	Level of labial bone			Total
		Top 1/3	middle1/3	apex 1/3	
OSSEOTITE NT®	Central	7	0	3	10
	Lateral	7	2	1	10
	Canine	1	0	0	1
	Sum	15	2	4	21
	Percentage	71.43%	9.52%	19.05%	
OSSEOTITE®	Central	1	0	3	4
	Lateral	0	0	0	0
	Canine	1	0	0	1
	Sum	2	0	3	5
	Percentage	40%	0	60%	

3. 상악 순측골의 흡수량(순측골의 위치)과 잔존 상악 순측골의 두께

임플란트 상부 1/3부위에 순측골이 존재하는 17증례의 임플란트 상부구조(platform)로부터 잔존 순측골까지의 거리는 평균 1.32± 0.86mm였으며, 가장 적은 흡수량은 0.08mm, 가장 많은 흡수량은 2.47mm였다. 임플란트 상부 1/3부위에 순측골이 잔존하는 경우의 순측골의 두께는 평균 1.91±0.45 mm였다. 가장 작은 두께는 1.27mm였으며, 가장 두꺼운 두께는 2.66mm 였다.

4. 순측골이 임플란트 상부 1/3이하에 존재하는 경우

임플란트 중간 1/3 부위에 존재하는 경우가 2개(7.69%)였고, 근단 1/3부위에 존재하는 경우가 7개(26.92%)였다. 중간 1/3부위 보다 근단 1/3부위에 존재하는 빈도가 훨씬 많았으며, 근단 1/3부위까지 내려가는 거의 모든 부분의 증례는 치주병소의 crater 같은 양상을 보였다.

Ⅳ. 총괄 및 고안

순측골의 흡수와 남은 치조골 양을 계측하기위해 본 실험에서 CBCT를 이용하였다. CBCT는 기존의 CT들에 비해 촬영시간의 단축과 방사선 피폭양의 감소 및 방사선 이미지의 정확성이라는 장점을 가지고 있어서 최근 치과영역에 많이 이용되고 있다[26]. 특히, 구강악안면의 질환이나 병소의 발견, 두경부 파절의 수술 전후 평가, TMJ의 평가 뿐만 아니라 임플란트 치료계획을 세우는데 중요한 진단 도구로 사용되고 있다[26].

CBCT는 통상적으로 artifact에 대한 보정 알고리즘으로 금속에 대한 artifact가 낮은 수준이라 알려져 있으나, CBCT도 또한 금속에 대해서 artifact를 나타낸다. 이러한 artifact 때문에 그 동안 임플란트 식립부위의 협설측 골의 평가가 시도되지 않았으리라 사료된다. Draenert 등[27]은 임플란트에의한 artifact를 보고한 논문에서 CBCT가 다중감지(multidetector) MDCT보다 임플란트 주위에 더 많은 artifact가 발생하며, 그 주요한 원인으로는 넓은 촬영관 각(wide cone angle)과 보정알고리즘의 부재라 하였다. 하지만, 그 당시의 촬영사진을 보고서상에서 관찰하면 다중감지 MDCT의 이미지의 선명도나 임플란트에 의한 artifact가 최근의 CBCT와 비슷하거나 약간 덜 선명하였다. 그의 보고에 의하면 MDCT는 임플란트 구조의 90%이상이 정확히 판별가능하다고 하였는데, 이 실험에서 사용된 CBCT와 Ondemand3D 프로그램으로 생성된 이미지와 거의 유사하였다. 이는 최근의 CBCT가 이미지 보정 알고리즘이나 artifact를 덜 유발시키는 조건들을 갖추었기 때문으로 사료된다. artifact 현상이 심한 경우 임플란트의 순측골에 대한 평가가 불가능해 보인다. 하지만, artifact가 예전에 비해 많이 감소하였으며, 임플란트에 의해 발생하는 artifact가 순측골에 대해 수직적인 방사형으로 주로 나타난다는 것을 고려하여, 인접 자연치 순측골과의 연속성이 뚜렷이 확인되는 곳을 잔존골의 위치로 설정하는 기준으로 결정하였다. 이러한 기준으로 결정된 잔존골의 위치는 실제 남아 있는 잔존골의 위치보다 치근단 하방에 존재할 것으로 추정된다.

식립된 26개의 임플란트중 17개의 임플란트에서만 임플란트 상부 1/3 부

위에 잔존골이 존재하였다. 나머지 9개의 임플란트에서 잔존골의 위치의 분포는 임플란트 중간부 1/3 부위에 2개, 임플란트 근단부 1/3에 5개 그리고 임플란트 첨까지 흡수된 경우가 2개였다. 이 실험에서 26개의 임플란트중 17개 임플란트에서만 치조골 흡수량을 평가하였는데, 이것은 나머지 9증례가 통상적인 임플란트 성공요건에 부합하지 않다고 판단했기 때문이다. 9증례에서 보여지는 골 흡수 양상들이 임플란트 식립시 심미적인 임플란트 수복을 위한 조건들을 갖추지 못했거나 시술의 오류로 인한 것이라 판단 및 가정되어 치조골 흡수량 측정에 제외되는 것이 적절하다고 사료되었다. 26개의 임플란트 중 17개만이 임플란트 상부 1/3 부위에 순측골이 잔존되어 65.38%의 순측골 잔존율을 나타내었다. 이러한 수치는 90%이상의 임플란트 생존율과 성공률에 비교할 때 상당한 차이가 있다[28,29]. 이것은 상악 전치부 임플란트가 성공하기 어렵다는 점과 시술테크닉에 따라 결과가 많이 차이가 나는 점이 가장 주요한 요인으로 사료된다. 또한, 임플란트 상부 1/3 부위에 순측골이 존재하지 않는 대부분의 임플란트에서 임플란트 상부구조(platform)에서 임플란트 근단 부위 까지 이어지는 좁은 crater 양상의 골 소실을 보이는데, 이는 임상 검사나 치근단 방사선 사진만으로 판단했을 경우 그 흡수 양상의 판별이 쉽지않다. 대부분의 다른 보고에서 그러한 임플란트들이 생존율과 성공률에 포함되었기 때문에 생존율과 성공률이 높게 나타났을 것으로 사료된다. 본 실험에 대상인 임플란트 증례들도 임상증상과 일반 방사선사진으로만 판단한다면 성공률이 96%에 이른다. 이는 통상적인 임플란트 성공률에 비해 크게 차이가 없다.

이 실험에서 임플란트 식립 후 평균 3.1년의 기간이 지난 후 측정된 치조골의 흡수량은 1.32±0.86mm 였다. 임플란트 골 흡수에 관하여 많은 연구와 보고가 있었다[9-14]. 임플란트 식립 직후에 관한 골소실에 대해 Lindquist 등[9]은 15년간의 전향적인 연구를 시행하였는데, 무치악 하악에서 임플란트 식립 후 첫해에는 0.5mm, 그리고 해마다 0.05mm의 골 흡수가 관찰되었다 보고하였다. 골흡수에 양에 관해서는 Lindquist 등[9]이 보고한 0.5mm와는 약간의 차이를 보인다. 하지만, Lindquist[9]가 보고한 논문은 하악 무치악 환자에서 의치를 고정하는 임플란트에서 실험을 행하였으며, 하악에서도 전치부가 구

치부보다 2배정도의 흡수량을 보인다 보고한 점과 이 실험의 골 높이 측정시점이 임플란트 식립후 3.1년 정도이며 임플란트의 근원심에서만 측정된 것을 감안하면 어느 정도 차이는 있을 것으로 사료된다. 단일 임플란트의 크라운 시적 3년 후 골 흡수에 대해서 Esposito 등[30]은 수술전 검사시와 크라운시적시 사이에 0.97mm 그리고, 크라운 시적 이후 3년간 0.32mm 라 보고하였다. 이 보고에서도 전치부가 구치부위 보다 많은 골 흡수를 나타내었다. 수술전부터 크라운 시적할 때까지 골 흡수량을 관찰시 전치부는 1.01mm로 구치부 위보다 약간 더 높게 나타났다. 비록 식립된 임플란트의 근원심에서 인접치의 법랑백아경계부(CEJ)까지의 거리를 측정한 수치이지만 골 흡수량만을 비교해 보면 1.29~1.33mm로 본 실험에서 얻은 수치와 거의 동일하다 볼 수 있다. 특히, 이 실험과 Esposito등 [30]의 실험은 지대주와 임플란트 연결방식이 외부연결 방식(external hexa connetion)을 사용하였다는 점도 동일하였다. 임플란트와 지대주 연결방식이 내측연결인 경우에도 역시 골의 흡수가 일어나는 것으로 보고되고 있으며, 그 또한 임플란트 식립초기에 그 흡수량이 많다고 보고되고 있다[22,31]. 내측연결 시스템을 가지고 실험한 Hänggi 등[31]은 임플란트의 초기 골 흡수 원인으로 생물학적 폭경과 임플란트와 지대주간의 미세틈을 제시하였으며, 골 흡수의 대부분은 교합력이 작용하지 않는 초기에 골의 변화가 일어난다고 주장하였다. 본 실험과 이전에 보고된 실험을 고려할 때, 근원심에서 일어나는 골의 변화가 협설에서도 일어나는 것으로 추정되며 그 양 또한 비슷할 것으로 사료된다.

OnDemand3D프로그램을 사용하여 임플란트 상부 1/3부위에 잔존하는 골의 두께를 측정하였더니 평균 1.91±0.45mm였다. CBCT로 관찰시 거의 1mm 미만으로 예측되는 자연치의 순측골과는 상당한 차이를 보인다. 이렇게 임플란트 순측에 잔존하는 골 두께의 측정한 것은 향후 임플란트 식립시 확보하거나 증대시켜야할 순측골의 양을 추정하기 위한 것이었다. 현재 순측골이 남아 있다는 것은 최소 그 두께 이상만 유지된다면 순측골의 흡수나 변화가 적을 것으로 사료되기 때문이다. 임플란트 식립 후 3년 정도의 시간이 지난 후 임플란트의 순측의 골의 두께를 측정한 것은 아직 보고되고 있지 않다. 그러나, 임플란트 식립시 순측골의 두께에 따른 임플란트의 실패와 순측

골의 반응 등은 보고가 되었다. Spray 등[32]은 임플란트 식립시 순측골의 두께를 측정하여 2차수술시에 순측골의 변화를 관찰하였다. 고찰결과 식립시 평균 순측골의 두께는 1.7mm 였으며 2차 수술시 측정된 평균 골 흡수량은 0.7mm라 보고하였다. 순측골이 1mm 이하일 경우와 1~2mm 일 경우에 있어서 임플란트 실패율의 차이는 없었으며, 순측골이 2mm 이상일 경우 유의성있게 실패율이 감소하였다고 한다. 순측골의 흡수에 관해서는 식립시 순측골의 두께가 1~1.4mm 미만일 경우에는 순측골의 흡수량이 가장 현저하였으며, 1.4~ 1.7mm미만일 경우에는 순측골의 흡수량이 감소하였고, 1.8mm 이상일 경우에는 순측골 흡수량이 현저히 감소하거나 변화가 없었으며 골이 차오르는 가능성을 가진다 하였다. 그들은 순측골의 흡수의 빈도와 양을 줄이는 순측골의 임계 두께는 2mm라 제시 하였다. 그들이 제시한 임계 두께만을 고려하면 거의 비슷한 측정치를 볼 수 있다. 그러나, 골 흡수량에서는 차이를 보이고 있다. 이 실험의 순측골의 평균 흡수량은 1.32mm 였다. 평균 골 흡수량의 차이는 Spray 등[32]의 실험과 달리 임플란트 실험이 전치부에서 행하여 졌으며, 골 흡수량을 측정하는 시점도 2차수술시점이 아닌 보철을 시적한 후 최소 2년 이상이 지났기 때문에 어느 정도 차이는 있을 것으로 사료된다. 그러나, 본 실험에서 측정된 잔존골의 두께가 평균치 1.91mm 이상인 경우의 골 흡수량을 측정하면 0.88mm, 1.91mm 미만인 경우는 1.64mm가 측정되어 1.91mm를 경계로 골 흡수량이 확연하게 차이를 보였다. 1.91mm 이상인 경우만을 고려한다면 두 실험의 평균 흡수량도 거의 차이가 없어 보인다.

임플란트를 식립하기 위해 필요한 최소한의 골폭이 임플란트 직경보다 1mm 이상에서 최근에는 임플란트 직경보다 최소 1.5mm 이상으로 변해 가고 있다. 하지만, 위와 같은 실험 결과와 Spray의 실험을 고려할 때 상악 전치부에는 임플란트 직경이 아닌 임플란트 순측에 2mm에 가까운 잔존골이 존재하여야 순측골의 변화가 최소로 발생할 것으로 사료된다.

V. 결 론

본 연구는 전치부에 식립(평균 3.1년, 2003- 2007년)된 임플란트의 순측골의 변화와 순측골의 흡수량 및 잔존 순측골의 두께를 cone beam Computed tomography를 이용하여 측정하였다. 21명의 환자에서 26개의 임플란트가 평가되었으며, 26개의 임플란트중 임플란트 상부 1/3 부위에 순측골이 잔존하는 17개의 임플란트에서 임플란트 순측골의 흡수량과 두께를 측정하여 다음과 같은 결과를 얻었다.

1. 상악 전치부에 식립된 임플란트 중 65.38%에서 순측골이 임플란트 상부 1/3 부위에 존재하였다. 중절치에서 견치로 갈수록 순측골이 임플란트 상부 1/3부위에 많이 잔존하였다(Table 2).
2. GBR을 시행한 증례에서 시행하지 않은 증례보다 임플란트 상부 1/3부위에 순측골이 더 빈번히 발견되었으며, 치관부에서 근단부로 갈수록 수렴하는 형태가 일정한 형태의 임플란트보다 상부 1/3부위에 순측골 잔존을 뚜렷이 보였다(Table 3,4).
3. 상악 전치부 임플란트의 평균 골 흡수량은 1.32±0.86(0.08~2.47)mm였으며, 그 부위의 잔존하는 순측골의 평균 두께는 1.91±0.45(1.27~2.66)mm 였다.
4. 34.61%에서 심한 순측골 흡수를 보였으며, 임플란트 중간 1/3 보다 근단 1/3 부위에서 더 빈번히 순측골의 잔존을 보였다. 이러한 증례의 대부분은 자연치에서 나타나는 crater 같은 양상의 흡수 형태를 가지고 있었다.

이 실험에서 측정된 잔존 순측골의 변화된 위치와 그 두께는 임상에서 상악 전치부 임플란트를 식립시 남겨야 할 순측골의 두께에 관한 기준을 결정하는데 도움이 될 것으로 사료된다. 본 실험의 결론에 따르면, 상악 전치부에 임플란트를 식립시 순측골을 약 2mm 이상 남기는 것이 전치부 임플란트의 향후 순측골 흡수 및 변화를 최소화하는데 기여할 것으로 사료된다.

참고 문헌

1. Garber DA. The esthetic dental implant: letting restoration be the guide. J Oral Implantol 1996;22(1):45-50.
2. Tarnow DP, Eskow RN, Zamzok J. Aesthetics and implant dentistry : Periodontology 2000;85-94.
3. Becker W. Becker BE. Guide Beissue regeneration for implant place Binto extraction sockets and for implant dehiscence : surgical techniques and case reports. Int J Periodont Restor Dent 1990;10: 377-91.
4. Bahat O, Fontanesi RV, Preston J. Reconstruction of the hard and soft tissues for optimal placement of osseointegrated implants. Int J Periodontics Restorative Dent 1993;13(3):255-75.
5. Kan JYK, Rungcharassaeng K, Site development for anterior implant esthetics: The edentulous site. Compend Contin Educ Dent 2001;22: 221-32.
6. Wöhrle PS. Nobel Perfect esthetic scalloped implant: rationale for a new design. Clin Implant Dent Relat Res 2003;5 Suppl 1:64-73.
7. Lazzara RJ, Porter SS. Platform switching: a new concept in implant dentistry for controlling postrestorative crestal bone levels. Int J Periodontics Restorative Dent 2006;26(1):9-17.
8. Schrotenboer J, Tsao YP, Kinariwala V, Wang HL. Effect of microthreads and platform switching on crestal bone stress levels: a finite element analysis. J Periodontol 2008;79(11):2166-72.
9. Lindquist LW, Carlsson GE, Jemt T. A prospective 15-year follow-up study of mandibular fixed prostheses supported by osseointegrated implants. Clinical results and marginal bone loss. Clin Oral implants Res 1996;7(4):329-36.
10. Jung YC, Han CH, Lee KW. A 1-year radiographic evaluation of

marginal bone around dental implants. Int J Oral Maxillofac Implants 1996;11(6):811-8.
11. Small PN, Tarnow DP. Gingival recession around implants: a 1-year longitudinal prospective study. Int J Oral Maxillofac Implants 2000;15(4):527-32.
12. Bengazi F, Wennström JL, Lekholm U. Recession of the soft tissue margin at oral implants. A 2-year longitudinal prospective study. Clin Oral Implants Res 1996;7(4):303-10.
13. Cecchinato D, Bengazi F, Blasi G, Botticelli D, Cardarelli I, Gualini F. Bone level alterations at implants placed in the posterior segments of the dentition: outcome of submerged/non-submerged healing. A 5-year multicenter, randomized, controlled clinical trial. Clin Oral Implants Res 2008;19(4):429-31.
14. Albrektsson T, Zarb G, Worthington P, Eriksson AR. The longterm efficacy of currently used dental implants: A review and proposed criteria of success. Int J Oral Maxillofac Implants 1986;1(1):11-25.
15. Oh TJ, Yoon J, Misch CE, Wang HL. The causes of early implant bone loss: myth or science? J Periodontol 2002;73(3):322-33.
16. Hermann JS, Schoolfield JD, Nummikoski PV, Buser D,Schenk RK, Cochran DL. Crestal bone changes around titanium implants. A methodologic study comparing linear radiographic with histometric measurements. Int J Oral Maxillofac Implants 2001;16:475-85.
17. Persson LG, Lekholm U, Leonhardt Å, Dahlén G, Lindhe J. Bacterial colonization on internal surfaces of Brånemark system implant components. Clin Oral Implants Res 1996;7:90-95.
18. Guindy JS, Besimo CE, Besimo R, Schiel H, Meyer J. Bacterial leakage into and from prefabricated screw-retained implant-borne crowns in vitro. J Oral Rehabil 1998;25:403-8.
19. Broggini N, McManus LM, Hermann JS, Medina RU, Oates TW,

Schenk RK, Buser D, Mellonig JT, Cochran DL. Persistent acute inflammation at the implant-abutment interface. J Dent Res 2003;82(3):232- 7.

20. Cochran DL, Hermann JS, Schenk RK, Higginbottom FL, Buser D. Biologic width around titanium implants. A histometric analysis of the implanto-gingival junction around unloaded and loaded nonsubmerged implants in the canine mandible. J Periodontol 1997;68:186-98.
21. Hermann JS, Buser D, Schenk RK, Higginbottom FL, Cochran DL. Biologic width around titanium implants. A physiologically formed and stable dimension over time. Clin Oral Implants Res 2000;11:1-11.
22. Hermann JS, Buser D, Schenk RK, Schoolfield JD, Cochran DL. Biologic width around one- and two-piece titanium implants. A histometric evaluation of unloaded nonsubmerged and submerged implants in the canine mandible. Clin Oral Implants Res 2001;12:559-71.
23. Abrahamsson I, Berglundh T, Lindhe J. The mucosal barrier following abutment dis/reconnection. An experimental study in dogs. J Clin Periodontol 1997;24(8):568-72.
24. Benkow HH. A new principle for clinical roentgenographic tooth measurement. J Dent Res 1957;36(4):641-3.
25. Rosling B, Hollender L, Nyman S, Olsson G. A radiographic method for assessing changes in alveolar bone height following periodontal therapy. J Clin Periodontol 1975;2:211-17.
26. Scarfe WC, Farman AG. Sukovic P. Clinical Applications of Cone-Beam Computed Tomography in Dental Practice. J Can Dent Assoc 2006; 72(1):75-80
27. Draenert FG, Coppenrath E, Herzog P, Müller S, Mueller-Lisse UG. Beam hardening artefacts occur in dental implant scans with

the NewTom® cone beam CT but not with the dental 4-row multidetector CT. Dentomaxillofac Radiol 2007;36: 198-203

28. Davarpanah M, Martinez H, Etienne D, Zabalegui I, Mattout P, Chiche F, Michel JF. A prospective multicenter evaluation of 1,583 3i implants: 1- to 5-year data. Int J Oral Maxillofac Implants 2002;17(6): 820-8.
29. Levin L, Pathael S, Dolev E, Schwartz-Arad D. Aesthetic versus surgical success of single dental implants: 1- to 9-year follow-up. Pract Proced Aesthet Dent 2005;17(8):533-8
30. Esposito M, Ekestubbe A, Gröndahl K. Radiological evaluation of marginal bone loss at tooth surfaces facing single Brånemark implants. Clin Oral Implants Res 1993;4(3):151-7.
31. Hänggi MP, Hänggi DC, Schoolfield JD, Meyer J, Cochran DL, Hermann JS. Crestal bone changes around titanium implants. Part I: A retrospective radiographic evaluation in humans comparing two non-submerged implant designs with different machined collar lengths. J Periodontol 2005;76(5):791-802.
32. Spray JR, Black CG, Morris HF, Ochi S. The influence of bone thickness on facial marginal bone response: stage 1 placement through stage 2 uncovering. Ann Periodontol 2000;5(1):119-28.

저작물 이용 허락서

학 과	치의학과	학 번	20087273	과 정	석 사
성 명	한글 : 조 영 범 한문 : 曺 泳 範 영문 : Cho, Young-Bum				
주 소	전라북도 전주시 덕진구 금암2동 1591-13번지 조은치과의원				
연락처	E-MAIL : dkwndfl1@hanmail.net				
논문제목	국문 : 상악 전치부 임플란트 순측골 소실에 대한 평가 영문 : Resorption of Labial Bone in Maxillary Anterior Implant				

본인이 저작한 위의 저작물에 대하여 다음과 같은 조건아래 조선대학교가 저작물을 이용할 수 있도록 허락하고 동의합니다.

- 다 음 -

1. 저작물의 DB구축 및 인터넷을 포함한 정보통신망에의 공개를 위한 저작물의 복제, 기억장치에의 저장, 전송 등을 허락함
2. 위의 목적을 위하여 필요한 범위 내에서의 편집·형식상의 변경을 허락함. 다만, 저작물의 내용변경은 금지함.
3. 배포·전송된 저작물의 영리적 목적을 위한 복제, 저장, 전송 등은 금지함.
4. 저작물에 대한 이용기간은 5년으로 하고, 기간종료 3개월 이내에 별도의 의사표시가 없을 경우에는 저작물의 이용기간을 계속 연장함.
5. 해당 저작물의 저작권을 타인에게 양도하거나 또는 출판을 허락을 하였을 경우에는 1개월 이내에 대학에 이를 통보함.
6. 조선대학교는 저작물의 이용허락 이후 해당 저작물로 인하여 발생하는 타인에 의한 권리 침해에 대하여 일체의 법적 책임을 지지 않음
7. 소속대학의 협정기관에 저작물의 제공 및 인터넷 등 정보 통신망을 이용한 저작물의 전송·출력을 허락함.

동의여부 : 동의(0) 반대( )

2009년 월 일

저작자 : 조 영 범 (서명 또는 인)

조선대학교 총장 귀하