[UCI]I804:24011-200000239181

2010년 2월

석사학위

논문

PET-CT에서 발견된 무증상 갑상선 질환의 임상 양상

조선대학교 대학원

의 학 과

신 지 혜

PET-CT에서 발견된 무증상 갑상선 질환의 임상 양상

Clinical manifestation of silent thyroid disease identified by PET-CT

2010년 2월 25일

조선대학교 대학원

의 학 과

신 지 혜

PET-CT에서 발견된 무증상 갑상선 질환의 임상 양상

지도교수 배 학 연

이 논문을 의학 석사학위신청 논문으로 제출함

2009년 10월

조선대학교 대학원

의 학 과

신 지 혜

신지혜의 석사학위논문을 인준함

위원장 조선대학교 교수 김 상 용 (인)

위 원 조선대학교 교수 배 학 연 (인)

위 원 조선대학교 교수 김 현 숙 (인)

2009년 11월

조선대학교 대학원

ABSTRACT i

I. 서론 1

II. 대상 및 방법 3

A. 연구대상 3

B. 연구방법 3

III.결과 6

A. PET 섭취 양상에 따른 환자분포 6

B. 갑상선 우연종에서 양성과 악성결절의 분포 및 SUVmax 값의 차이 7

C. 기타 7

IV. 고찰 8

V. 요약 11

참고문헌 13

표 목 차

Table 1 _____ I

도 목 차

Figure 1 _____ I

Figure 2 _____ II

Figure 3 _____ III

Figure 4 _____ IV

Figure 5 _____ V

Figure 6 _____ VI

ABSTRACT

Clinical manifestation of silent thyroid disease identified by PET-CT

Shin Ji-Hae
Advisor : Prof. Bae Hak-Yeon M.D. Ph.D
Department of Medicine,
Graduate School of Chosun University

Background : Significant uptake of the thyroid is often identified as an incidental finding on whole-body F18-fluorodeoxyglucose positron emission tomography (FDG-PET) for non-thyroid disease. Sometimes, it is a dilemma to interpret clinical significance of thyroid uptake and give adequate recommendation for further evaluation. Focal uptake of the thyroid on FDG-PET is defined as an incidentaloma, which is more clinically significant owing to its high risk of malignancy ranging 25-50%. Therefore, the authors here intended to describe clinical significance of different types of thyroid uptake on PET-CT (computed tomography) imaging. We also performed a prospective study of our institutional experience of thyroid FDG-PET incidentaloma, and evaluated the prevalence of thyroid incidentaloma, the risk of malignancy in focal thyroid PET incidentaloma and its association

with the maximum standard uptake values (SUVmax).

Method : A total of 3012 subjects underwent whole-body PET at Chosun University Hospital from June, 1st 2006 to June, 30st 2009. 235 patients (81 males and 154 females) with abnormal thyroid uptake in FDG-PET were analyzed prospectively by being followed up by the endocrinology department of Chosun University Hospital.

Result : Out of the 235 patients diagnosed with abnormal thyroid uptake in FDG-PET, focal uptake was found in 137 patients and diffuse uptake in 98 patients. The prevalence of disease associated with focal uptake was benign nodule(81.02%) followed by thyroid cancer(16.05%), thyroiditis(2.18%) and normal variant(0.75%) in descending order. On the other hand, the prevalence of disease associated with diffuse uptake was thyroiditis with the highest incidence of 76.5% followed by normal variant(13.3%) and benign nodule(10.2%). The incidence of thyroid incidentalomas was 4.74% in all the population that underwent PET, 60.85% in our study subjects (which identified abnormal PET uptake) and 97.08% in the focal uptake group. The prevalence of thyroid cancer among incidentalomas was 15.38% and 0.73% within all the population that underwent PET. The mean SUVmax of malignant thyroid lesion was significantly higher than that of benign lesions(p=0.001).

Conclusion : In general, diffuse uptake of the thyroid glands on FDG-PET is considered to be benign and very likely secondary to thyroiditis and/or hypothyroidism; a further correlation or investigation of the thyroid function and/or ultrasound is helpful. Focal uptake of the thyroid on FDG-PET is defined as an incidentaloma, which is more clinically significant

owing to its high risk of malignancy. Although SUVmax and corresponding CT finding may help to differentiate benign from malignant lesion, a confirmed cytological diagnosis is often advised and very important for patient's prognosis.

Key word : PET-CT, Thyroid, Incidentaloma, Thyroiditis

I.서론

F18-fluorodeoxyglucose (FDG)를 이용한 양전자방출단층촬영술(positron emission tomography, PET)이나 PET-CT (computed tomography)는 조직의 포도당 대사를 비침습적으로 측정할 수 있어 포도당 대사가 항진되어 있는 여러 종류의 암의 진단, 병기설정, 치료 효과 판정 및 재발 평가에 사용 되고 있다(1). 이러한 PET를 포함한 예민도가 높은 다양한 종류의 영상진단법의 발달로, 비갑상선 질환의 진단을 위하여 시행한 검사에서 증상이 전혀 없는 갑상선 질환들이 우연히 발견되는 율이 증가하고 있다(2). 이렇게 발견되는 갑상선 질환 중 결절을 우연종(incidentaloma) 이라고 하며, 고해상도의 초음파로 우연종을 발견하게 되는 경우는 일반 대중의 19-46% 에 달한다. FDG-PET에서의 국소 섭취(focal uptake) 역시 우연종을 고려해야 하며 PET 에서의 우연종 발견율은 전체 검사 대상의 1.2-4.3%로 보고되고 있고(3,4), 다른 영상진단법에서보다 PET에서 발견된 우연종은 갑상선 암의 가능성이 25-50% 로 높으며, 이는 각각 신체검사(7.6%), 초음파(4.0-12.6%), 그리고 갑상선 양성결절의 수술적제거(1.8-10.5%)에서 관찰된 우연종의 악성가능성보다 높은 수치이기 때문에 임상적으로 더욱 중요하다(5).

일반적으로 PET에서 갑상선의 미만성 섭취(diffuse uptake)는 양성질환을 고려하게 되며, 대부분 갑상선염과 이와 동반되거나 그렇지 않은 갑상선 기능 저하증이 원인 질환이다(4,6,7). 이러한 경우 갑상선 기능검사와 항체 검사, 갑상선 초음파 검사의 시행이 진단에 도움이 된다. 드문 경우에서 정상 갑상선 조직 역시 저등급의 미만성 섭취를 보일 수 있다(8).

이렇게 비갑상선 질환의 진단을 위해 시행한 PET-CT에서 우연히 발견된 갑상선 병변은 그 임상적 중요성에 대한 해석과 추가적인 검사의 필요성 여부에 대한 판단이 요구되어 진다. 비록 PET에서의 최대 표준화 섭취계수 (maximum standarized uptake value, SUVmax) 와 이와 상응하는 CT 소견은 양성병변과 악성병변을 구분하는데 도움은 줄 수 있으나, 확진을 위해서는 미세침 흡인을 통한 세포학적 검사가 필요하다.

이에 저자는 조선대학교병원에서 시행한 PET-CT에서 관찰된 갑상선의 이상소견을

FDG 섭취 양상에 따라 국소 섭취와 미만성 섭취의 두 군으로 나누어 각각 추가적인 갑상선 초음파 및 혈액검사, 미세침흡인세포검사를 통해 임상특징을 분석하였으며, PET 영상 형태와 SUVmax 값의 차이에 따른 실제 임상 갑상선 질환의 종류와 각각의 유병률, 질병 심각도 등의 연계성에 대해 알아보고자 하였다.

II. 대상 및 방법

1. 대상

2006년 6월부터 2009년 6월까지 3년간 조선대학교 의과대학 부속병원에 내원하여 PET-CT를 시행한 3012명 중 우연히 갑상선에 이상소견이 관찰된 242명의 환자를 대상으로 내분비대사 내과 외래에서 추가적인 갑상선 검사를 시행하여 그 결과를 추적 분석하였다. 이중 갑상선 초음파상 결절이 관찰되었으나 미세침흡인세포검사를 시행하지 않은 5명의 환자와 갑상선염이 의심되나 혈액검사를 시행하지 않은 환자 2명을 제외한 만 18세 이상의 성인 환자 235명(남성 81명, 여성 154명)을 연구대상으로 하였다.

2. 방법

1) PET 영상획득 및 분석

F-18 FDG 370~550 MBq (10-15 mCi)를 정맥 주사한 후 환자들을 1시간 동안 침대에서 안정시킨 후, PET-CT(Biograph Truepoint; Siemens Medical Solution. Knoxville, TN)를 사용하여 영상을 얻었다. CT 영상은 조영제를 사용하지 않고 촬영하였으며, 한 베드 당 2.5분간의 방출 영상을 얻었다. 얻어진 영상자료들은 OSEM (168× 168 matrix, 3.5 mm slice thickness, subset: 8, Iteration: 4, Gaussian-Filter: 5.0 FWHM (mm), Diameter: 70 cm) 방식을 통해 재구성하였다. 환자들은 검사를 시행하기 전 최소 8시간 동안 금식을 하였으며, 검사 전 혈당치는 130 mg/dl 이하였다.

F-18 FDG 의 섭취 정도를 반정량적으로 평가하기 위하여 갑상선암의 최대 표준화 섭취계수(SUVmax)를 측정하였다. 갑상선암이 유의한 F-18 FDG 섭취를 보이는 경우는 가장 강한 섭취를 보이는 부위에 관심영역(region of interest, 이하ROI)을 그려 SUVmax 값을 구하였으며, 갑상선암에 인지할 만한 F-18 FDG 섭취가 없는 경우는 PET-CT의 CT image 소견을 참고하여 ROI를 그렸다. ROI의 복셀(voxel) 크기는 10.0 cm^3을 넘지 않도록 하였다.

갑상선 우연종은 FDG-PET영상에서 우연히 섭취가 발견된 갑상선 결절 병변으로

정의하였으며, FDG의 섭취 양상에 따라 국소 섭취를 보이는 군과 미만성 섭취를 보이는 군으로 분류 하였고, 국소 섭취는 갑상선의 한 개의 엽 이하부위에 일부분 섭취 되는 것, 미만성 섭취는 갑상선 조직 전체에 전반적으로 섭취되는 것으로 정의하였다. 갑상선암의 경우에 SUVmax 값을 종양의 크기와 상관도 유무를 분석하였으며, 양성결절과 갑상선암의 SUVmax 값의 차이를 비교 분석 하였다.

2) 갑상선 초음파 영상획득 및 조직학적 진단

모든 대상은 일차적으로 내분비대사 내과 외래에서 갑상선 초음파를 시행 받았다. 초음파 기기는 ATL HDI 5000 (Advanced Technology Laboratories, Bothell, Wadhington, USA)의 7-15MHz 선형탐촉자를 이용하였고, 초음파 유도 세침흡인 세포검사(ultrasono-guided fine needle aspiration cytology, US-FNA)는 두 명의 숙달된 내분비대사 내과 전문의에 의해 시행 되었다.

초음파 검사 결과를 토대로 갑상선염과 결절 병변을 분류하였으며, 갑상선 실질에 변화가 있어 갑상선염이나 갑상선 기능이상이 의심되는 경우 추가적인 혈액 검사(갑상선 기능검사, 갑상선 항체검사)를 시행 하여 질환을 분류하였다. 결절의 경우 특히 악성의심의 소견을 가진 병변은 초음파 유도 세침흡인 세포검사를 시행하였으며, 세포검사 결과 갑상선암과 부합되는 소견이거나 갑상선암이 의심되는 경우 수술을 권유하였다.

3) 혈청학적 검사

갑상선 기능검사는 말초 혈액을 채취하여 유리 T4(free T4), T3, 갑상선자극호르몬(TSH)을 검사하였다. 혈청 유리 T4와 혈청 T3는 각각 RIA Free T4, T3 (CIS bio international)를 사용하여 측정하였고, TSH도 RIA hTSH(CIS bio international)를 사용하여 Sandwich 원리의 화학 발광법 (Sandwich chemiluminescence immunoassay)으로 측정하였다. 정상 범위는 각각 유리 T4 0.7~1.8 ng/dL, T3 60~190 ng/dL, TSH는 0.25~4.0 μIU/mL 였다. TSH가 기준 이상으로 증가되어 있으면 갑상선 기능저하증으로 정의하였으며, TSH가 기준미만으로 저하되어 있으면 갑상선 기능항진증으로 정의하였다.

항갑상선 과산화효소항체(anti microsome Ab)는 상품화된 키트(R.S.R.Ltd, Cardiff, Wales, UK)를 사용하여 측정하였고 항갑상선 글로불린항체(anti-thyroglobulin Ab)는 RIAENco TgAb (Zentech, Belgium)를 사용하여 측정하였으며, 정상 범위가 각각 항갑상선 과산화효소항체는 0~8U/mL이고, 항갑상선 글로불린항체는 0~30U/mL이었다. 갑상선자극호르몬 결합 억제 면역글로불린(TSH-R Ab)은 상품화된 키트 (R.S.R.Ltd.)를 이용하여 측정하였고 백분율로 표시하여 15% 이상을 양성으로 판정하였다. 초음파에서 갑상선 실질의 변화가 있으면서 갑상선 항체가 양성인 경우 하시모토갑상선염으로 진단하였고, 갑상선기능항진증이 있으면서 TSH-R Ab가 양성인 경우 그레이브스 질환으로 진단하였다. 갑상선 항체가 음성이며 갑상선기능이상(갑상선 기능항진증 또는 기능저하증)이 있는 환자를 갑상선 기능이상(Other thyroid function abnormality) 으로 정의 하였고, 초음파상 갑상선 실질의 변화가 있으나 갑상선기능검사가 정상이며 항체유무가 확인되지 않은 환자를 기타만성갑상선염(Unknown thyroiditis)으로 분류하였다. 그 외 모든 검사에서 이상소견이 관찰되지 않은 군을 정상으로 정의하였다.

3. 통계

모든 검사 항목의 통계 처리는 SPSS(Statistical package for the social sciences, for windows version 13.0)를 사용하여 평균과 표준 편차로 표시하였다. 통계분석에서는 크기에 따라 갑상선암의 FDG 섭취 정도에 차이가 있는지 알아보기 위해 비모수 상관을 이용하였으며, 갑상선 우연종에서 양성결절과 악성결절의 SUVmax 값의 비교는 독립표본 T 검정과 Mann-Whitney 검정을 이용하였다. 불연속 변수의 경우 빈도(%), 연속변수의 경우 평균± 표준편차로 제시하였다. 유의 확률 p값은 양측검정 0.05 미만의 경우를 통계학적으로 유의한 것으로 판단하였고 표본들의 평균값은 95% 신뢰구간으로 설정하였다.

III. 결과

1. PET에서 갑상선 섭취 양상에 따른 질환 분포

전체 PET-CT를 시행한 3012명 중 갑상선에 이상이 관찰되어 추가적 검사를 시행한 연구 대상은 모두 235명(7.8%) 이었다. 그중 남자가 81명(34.4%), 여자가 154명(65.6%)이었으며, 대상자의 평균연령은 56.56세(남성 57.85± 9.54세, 여성 55.27± 10.94세)였다. 이중 PET-CT에서 갑상선 조직에 국소 섭취를 보인 환자는 137명으로 전체의 58.29%, 미만성 섭취는 98명으로 41.71%였다.

국소 섭취를 보인 환자군은 갑상선 초음파를 시행하여 우연종 존재시 미세침흡인 세포검사를 시행하여 양성과 악성을 구분하였으며, 그 외 갑상선염이 의심되는 경우 갑상선 기능검사 및 갑상선 항체검사를 시행하였다. 결과 결절이 133명(97.07%), 갑상선염 3명(2.18%), 정상 1명(0.75%) 이었다(Table 1). 결절은 다시 양성결절과 갑상선암으로 나뉘었으며, 양성결절이 111명(81.02%), 갑상선암 22명(16.05%) 이었고, 갑상선암 환자 중 21명은 papillary cancer, 1명은 anaplastic cancer가 관찰되었다. 갑상선암 환자군은 남자 6명, 여자 16명이었으며 평균 나이는 59세(남성 66.50± 10.23세, 여성 52.38± 11.83세)였고, 남성이 여성보다 고령에서 갑상선암 발생률이 높다는 결과가 통계적으로 유의하였다($p<0.05$). 갑상선염은 3명 모두 기타만성갑상선염 이었다.

미만성 섭취를 보인 98명의 환자군 역시 갑상선 초음파 소견에 따라 추가적인 검사를 진행하였으며, 결과 갑상선염이 75명(76.5%), 양성결절 10명(10.2%), 정상 13명(13.26%)이었다(Table 1). 갑상선염은 갑상선 기능검사 및 갑상선 항체검사 결과에 따라 4개의 아군으로 나뉘었으며, 이는 하시모토갑상선염 45명(45.91%), 그레이브스병 4명(4.11%), 갑상선기능이상 13명(13.26%), 기타만성갑상선염 13명(13.26%) 이었다. 또한 하시모토갑상선염의 동반여부와 관계없이 갑상선기능저하증을 보이는 환자는 28명으로 전체 미만성 섭취를 보이는 환자 중 28.57%를 차지하였다.

2. 갑상선 우연종에서 양성과 악성결절의 분포 및 SUVmax값의 차이

갑상선염등의 다른 질환과 겹치지 않은 순수한 갑상선 우연종은 국소 섭취를 보인 133명과 미만성 섭취를 보인 10명을 포함하여 143명에서 관찰되었다. 이는 전체 연구 시행대상의 60.85%였으며, PET-CT를 시행한 모든 인구의 4.74%에 해당했다. 특히 국소 섭취를 보인군의 97.08%가 우연종으로 대부분을 차지하였으며, 우연종의 93.0%가 국소 섭취를 보였다. 발견된 전체 우연종 중 갑상선암의 비율은 15.38%였으며, 전체 PET-CT를 시행한 인구에서 갑상선암의 비율은 0.73%였다.

갑상선 우연종을 가진 143명의 환자 중 양성결절 121명과 갑상선암 22명의 FDG-PET에서의 평균 SUVmax 값을 비교해보았다. 결과 양성결절의 SUVmax 평균값은 4.27± 3.60, 갑상선암의 SUVmax 평균값은 8.94± 7.31 로 갑상선암이 양성결절보다 평균 SUVmax 값이 통계적으로 유의하게 높았다(p=0.01)(figure 1). 갑상선암의 SUVmax 값은 2부터 36까지 다양하였으며, 갑상선암에서 결절의 크기와 SUVmax의 상관관계를 비모수 상관통계를 이용하여 빈도분석 하였으나 유의한 비례관계를 보이지 않았다(p=0.195). 이에 결절의 크기 1cm를 기준으로 작은 결절과 큰 결절 두 그룹으로 나누어 SUVmax를 비교하였으나 이 역시 통계적 의의는 없었다(p=0.27)(figure 2).

3. 기타

하시모토갑상선염 45명은 남자13명, 여자 32명으로 평균나이 52.85세(남성 54.71± 8.76세, 여성 51.0± 10.03세)였고, FDG-PET에서 평균 SUVmax 값은 5.24± 3.69였고, 그레이브스병에서 평균 SUVmax 값은 4.28± 1.93 이었다. 정상군 14명의 평균 SUVmax 값은 3.46± 0.84 이었다.

Ⅳ. 고찰

FDG-PET, PET-CT는 최근 여러 종류의 암의 진단, 병기설정, 치료 효과 판정 및 재발 평가에 사용 되고 있다(1). 이러한 PET를 포함한 예민도가 높은 다양한 종류의 영상진단법의 발달로, 비갑상선 질환의 진단을 위하여 시행한 검사에서 증상이 전혀 없는 갑상선 질환들이 우연히 발견되는 율이 증가하고 있다(2).

갑상선 우연종이란 비갑상선질환을 위한 영상학적검사에서 새롭게 발견된 갑상선 병변을 의미하며, 경부초음파, CT 또는 자기공명영상(magnetic resonance imaging, MRI)에서 발견되는 우연종의 대부분은 양성병변이다. FDG-PET에서 국소섭취 또한 우연종으로 고려되고 있으며, 발견율은 전체 대상의 1.2-4.3% 에 달한다(3,4,9-16)(figure 3). FDG-PET에서의 우연종은 임상적으로 갑상선암의 가능성이 25-50% 으로 다른 검사에서 발견된 우연종의 악성가능성보다 높은 것으로 알려져 있다(5). 이와 비교해 본 연구에서 PET-CT를 시행한 전체 환자 중 우연종 발견율은 4.74% 였고, 우연종 중 갑상선암의 비율은 15.38% 였다. FDG-PET의 우연종에서 갑상선암의 확률이 높은 이유는 종양화 과정에서 포도당 수송 단백질 유전자의 과도한 발현에 따라 해당작용과 포도당 운송을 동반한 포도당 소비율이 증가하여 FDG 섭취가 증가 한다는 것에 있다(17,18).

Sebastianes 등(19)의 전향적 연구에서 갑상선 절제술 시행 환자를 수술 전 FDG-PET과 최종 병리학적진단을 비교한 결과 악성위험도가 높을수록 국소섭취를 보이는 확률은 높았으며(p=0.008), 국소섭취를 보인 환자 중 36.7% 가 갑상선암이었고, 모든 갑상선암 환자는 국소섭취를 보였다(민감도 100%). 이로써 FDG-PET은 수술 전 갑상선 결절의 악성을 진단하는데 매우 높은 음성예측도를 가지고 있음을 확인하였다. 본 연구에서도 마찬가지로 국소섭취를 보인 환자 중 갑상선암의 비율은 16.05% 였고, 모든 갑상선암 환자는 국소섭취를 보였다(figure 4).

많은 연구에서 양성결절에 비해 악성결절의 SUV값이 의미 있게 높게 보고되었으나(9-11,13), 어떤 한 경우에서 SUV값 하나만으로 둘을 비교하기는 어렵다. 몇몇 연구(16,17,19,20)에서는 양성과 악성병변의 SUVmax값에 별다른 차이가 없으며, SUVmax값이 진단적 정확도를 높이지는 못한다고 하였고, 갑상선 결절의 크기와

SUVmax 와의 연관성은 없다고 하였다(19). 본 연구에서는 양성결절과 갑상선암의 SUVmax 값의 평균을 비교한 결과 유의하게 갑상선암이 양성결절보다 평균 SUVmax 값이 크다(p=0.01)는 결과가 있었다(figure 1). 그러나 결절 각각의 SUVmax 값은 매우 다양하였으며, 갑상선암에서 결절의 크기와 SUVmax 값은 통계적으로 유의한 상관관계가 없었다(figure 2). 분화성 갑상선암은 여러 등급의 FDG 섭취가 관찰되므로, 높은 수치의 SUV값을 보이는 갑상선의 국소섭취는 갑상선암을 의심할 수 있으나, 낮은 SUV값을 보인다고 해서 갑상선암이 아니라고 할 수 없다(10,11,13). 최근의 PET-CT는 양성과 악성 우연종 차이의 정확도를 향상시켰으나, 정확한 평가를 위해서는 반드시 갑상선 초음파와 미세침흡인세포검사를 시행해야 하며, 특히 PET에서 관찰된 우연종은 다른 검사에 비해 악성가능성이 높기 때문에 추가적 검사의 시행이 더욱 중요하다(16).

PET에서 갑상선의 미만성 섭취는 전체 시행 대상의 0.6-3.3% 로 보고되며, 원인으로 갑상선염과 갑상선 기능이상 등이 있다(6,21,22). 본 연구에서 미만성 섭취는 전체 PET시행대상의 3.25% 였으며, 원인질환으로 갑상선염이 76.5% 로 가장 많았고, 다음으로 정상(13.26%), 양성결절(10.2%) 순이었다. 갑상선염 중에서는 하시모토갑상선염(45.91%)이 가장 높은 빈도를 보였고, 이어 갑상선 기능이상(13.26%), 기타만성갑상선염(13.26%), 그레이브스병(4.11%)의 순이었다(Table3).

하시모토 갑상선염은 갑상선기능저하증의 동반여부와 상관없이 FDG-PET에서 미만성 섭취를 보일 수 있다(4,6,7). 그 이유는 갑상선 조직안의 임파구에 의한 자가면역반응 및 세포고사와 섬유화 증가가 FDG섭취를 향상시키기 때문이라고 생각된다(6,7,23). Chen 등(23)의 연구에서 PET에서 미만성 섭취를 보인 환자 중 59% 에서 만성갑상선염을 진단하였고, 이들 대부분은 간과 동일하거나 그 이상의 미만성 갑상선섭취를 보였으며, 이는 본 연구에서도 마찬가지로 하시모토 갑상선염 환자 45명의 평균 SUVmax 가 5.24± 3.69 로 관찰되었다(figure 5). 갑상선기능저하증은 Yasuda 등(6), 김 등(4)의 연구에서 전체 미만성 섭취 환자의 19-22% 에서 관찰되었고, 모든 환자는 갑상선자극호르몬(TSH) 상승이 있었다. 본 연구에서는 미만성 섭취 환자의 28.5% 에서 갑상선기능저하증이 관찰되었다. 그러므로 FDG-PET에서 미만성 섭취가 관찰된다면 환자의 복용약제를 확인해야 하며, 만일 환자가 갑상선

기능저하증의 과거력이 없다면 갑상선기능검사 시행을 반드시 권유해야 한다.

그레이브스병은 증가된 혈류량과 포도당 대사, 그리고 자가항체유도염증이 대표적이며, 이들은 모두 갑상선의 FDG 섭취를 증가시키는 요인이다(24). Chen 등(23)의 연구에서 그레이브스병 환자 중 63.6% 가 간과 동일하거나 높은 섭취를 보였으며, 갑상선과 흉선, 근골격계까지의 미만성의 섭취가 특징적으로 관찰되었다(23,26). 본 연구에서도 그레이브스병 환자 4명의 평균 갑상선 SUVmax 가 4.28±1.93으로 나타났으며, 그중 2명에서 몸 전반에 걸쳐 미만성 섭취가 관찰되었다. 흉선과 골격근의 섭취증가의 기전은 잘 알려져 있지 않으나, 갑상선 호르몬과 연관된 포도당 수송의 과도한 표현 및 높은 말초 포도당 활용에 대한 반응으로 근육 FDG 섭취가 증가되었을 것으로 생각된다(25-30).

FDG-PET을 시행 받은 대상 중 정상인에게서도 갑상선의 약한 미만성 섭취가 관찰된다(31). Chen(28)등 의 연구에서 미만성 섭취를 보인 환자의 33% 가 정상이었으며, 이중 2/3는 간보다 낮은 섭취를, 21% 이하에서는 간과 비슷한 섭취가 관찰되었다고 보고하였다. 본 연구에서 정상 군 14명의 평균 SUVmax 값은 3.46± 0.84 으로 간 이하의 섭취를 보였다(figure 6). 이는 갑상선세포의 에너지 대사물질로 포도당이 사용될 수 있으며, 혈청 포도당 레벨과 TSH 농도가 갑상선섭취에 다양한 영향을 미칠 수 있기 때문이다(24,25).

결과적으로 갑상선의 미만성 섭취는 대부분 양성질환을 고려할 수 있으며, 악성위험도는 정상인 사람들과 마찬가지로 매우 낮다(3). 미만성 섭취가 대부분 갑상선염이나 갑상선 기능저하증의 이차성으로 오는 경우가 많기 때문에 갑상선 기능검사와 갑상선 초음파를 시행하는 것이 권유된다. 그러나 이와 반대로, 갑상선의 국소 섭취의 경우는 우연종의 경우가 많았으며, 이들의 악성가능성은 높기 때문에 임상적으로 매우 중요하다. 22명의 갑상선암 환자의 평균 SUVmax 값은 양성결절보다 높았으나, 각각 여러 등급의 FDG 섭취가 관찰되므로, PET에서 발견된 우연종은 SUV값과 상관없이 추가적인 미세침흡인을 통한 세포검사가 반드시 필요하다.

V. 요약

목적

FDG-PET, PET-CT는 최근 여러 종류의 암의 진단, 병기설정, 치료 효과 판정 및 재발 평가에 널리 사용 되고 있으며, 비갑상선 질환의 진단을 위해 시행한 PET-CT에서 우연히 발견된 갑상선 병변은 그 임상적 중요성에 대한 해석과 추가적인 검사의 필요성 여부에 대한 판단이 요구되어진다. 이에 본원에서 시행한 PET-CT에서 관찰된 갑상선의 이상소견을 추가적인 검사를 통해 임상특징을 분석하였으며, PET 영상 형태와 SUV값의 차이에 따른 실제 임상 갑상선 질환의 종류와 각각의 유병률 및 질병 심각도 등의 연계성에 대해 알아보고자 본 연구를 시행하였다.

방법

2006년 6월부터 2009년 6월까지 조선대학교 병원에 내원하여 PET-CT를 시행한 3012명의 환자 중 우연히 갑상선에 이상소견이 관찰된 환자를 대상으로, 내분비대사 내과 외래에서 추가적인 갑상선 검사를 시행한 235명을 대상으로 검사 결과, 최종 임상 진단을 확인 하였다.

결과

전체 연구 대상 235명 중 갑상선 조직에 국소 섭취를 보인 환자는 58.29%, 미만성 섭취는 41.71% 였다. 국소 섭취를 보인 환자 중 대부분이 양성결절(81.02%)이었고, 다음으로 악성종양(16.05%), 갑상선염(2.18%), 정상(0.75%) 순이었다. 미만성 섭취를 보인 환자 중 대부분이 갑상선염(76.5%)이었고, 이어 정상(13.26%), 양성결절(10.2%) 순이었다. 갑상선염은 다시 4개의 군으로 분류하였으며 하시모토갑상선염(45.91%)이 가장 많았고, 그레이브스병(4.11%), 갑상선기능이상(13.26%), 기타만성갑상선염(13.26%)순서였다.

갑상선염등의 다른 질환과 겹치지 않은 순수한 갑상선 우연종은 PET-CT를 시행한 모든 인구의 4.74%, 연구 대상의 60.85%, 국소 섭취를 보인군의 97.08% 에 해당하였다. 갑상선암의 비율은 발견된 우연종의 15.38%, 전체 PET-CT를 시행한 인구의

0.73% 였으며, 갑상선암이 양성결절보다 평균 SUVmax 값이 통계학적으로 유의하게 높게 나타났다(p=0.01). 갑상선암에서 결절의 크기와 SUVmax는 유의한 상관관계를 보이지 않았다(p=0.195).

결론

PET CT상에서 관찰되는 갑상선의 미만성 섭취는 대부분 양성질환으로 갑상선염이나 갑상선 기능저하증의 이차성으로 오는 경우가 많기 때문에 갑상선 기능검사와 갑상선 초음파 시행이 권유된다. 그러나 갑상선의 국소 섭취의 경우는 대부분 우연종이며, PET에서 관찰된 우연종은 갑상선암의 가능성이 높고, CT영상과 SUVmax만으로는 악성여부를 정확히 판단할 수 없기 때문에 이 경우 반드시 갑상선 초음파와 미세침흡인세포검사 등의 추가적인 검사를 시행하여 정확한 진단을 하는 것이 반드시 필요하다.

참고 문헌

1. Wahl RL, Hawkins RA, Larson SM, et al. Proceedings of a National Cancer Institute workshop: PET in oncology-a clinical research agenda. Radiology 193:604-606, 1994.

2. Tan GH, Gharib H. Thyroid incidentalomas: Management approaches to nonpalpable nodules discovered incidentallt on thyroid imaging. Ann Intern Med 126:226-231, 1997.

3. Are C, Hsu JF, Schoder H, Shah JP, Larson SM, Shaha AR. FDG-PET detected thyroid incidentalomas: need for further investigation? Ann Surg Oncol 14:239-247, 2007.

4. Kim TY, Kim WB, Ryu JS, Gong G, Hong SJ, Shong YK. F18-FDG uptake in thyroid from PET for evaluation in cancer patients: high prevalence of malignancy in thyroid PET incidentaloma. Laryngoscope 115:1074-1078, 2005.

5. Burguera B, Gharib H. Thyroid incidentalomas: prevalence, diagnosis, significance and management. Endocrinol Metab Clin North Am 29:187-203, 2000.

6. Yasuda S, Shohtsu A, Ide M, Takagi S, Takahashi W, Suzuki Y, et al. Chronic thyroiditis: diffuse uptake of FDG at PET. Radiology 207:775-778, 1998.

7. Karantanis D, Bogsrud TV, Miseman GA, Mullan BP, Subramanian EM, Nathan MA, et al. Clinical signifi cance of diffusely increased F18-FDG uptake in

the thyroid gland. J Nucl Med 48:896-901, 2007.

8. Nakamoto Y, Tatsumi M, Hammoud D, Cohade C, Osman MM, Wahl RL. Normal FDG distribution patterns in the head and neck: PET-CT evaluation. Radiology 234:879-885, 2005.

9. Kang KW, Kim SK, Kang HS, Lee ES, Sim JS, Lee IG, et al. Prevalence and risk of cancer of focal thyroid incidentaloma identified by F18-FDG-PET for metastasis evaluation and cancer screening in healthy subjects. J Clin Endocrinol Metab 88:4100-4104, 2003.

10. Cohen MS, Arslan N, Dehdashti F, Doherty GM, Lairmore TC, Brunt LM, et al. Risk of malignancy in thyroid incidentaloma identifi ed by FDG-PET. Surgery 130:941-946, 2001.

11. Uematsu H, Sadato N, Ohtsobo T, Tsuchida T, Nakamura S, Sugimoto K, et al. FDG-PET vs. thallium-201 scintigraphy evaluation of thyroid tumors. J Nucl Med 39:453-459, 1998.

12. Choi JY, Lee KS, Kim HJ, Shim YM, Kwon OJ, Park K, et al. Focal thyroid lesions incidentally identifi ed by integrated F18-FDG PET/CT: clinical signifi cance and improved characterization. J Nucl Med 47:609-615, 2006.

13. Yi JG, Marom EM, Munden RF, Truong MT, Macapinlac HA, Gladish GW, et al. Focal uptake of FDG by the thyroid in patients undergoing initial disease staging with combined PET/CT for non-small cell lung cancer. Radiology 236:271-275, 2005.

14. Kwak JY, Kim EK, Yun M, Cho A, Kim MJ, Son EU, et al. Thyroid incidentalomas identified by F18-FDG PET: sonographic correlation. AJR 191:598-603, 2008.

15. Nam SY, Roh JT, Lee JH, Lee JH, Choi SH, Kim SY. Focal uptake of F18-FDG by thyroid in patients with nonthyroidal head and neck cancers. Clin Endocrinol 67:135-139, 2007.

16. Bogsrud T, Karantanis D, Nathan MA, Mullan BP, Wiseman BP, Collins DA, et al. The value of quantifying F18-FDG uptake in thyroid nodules found incidentally on whole-body PET-CT. Nucl Med Commun 28:373-381, 2007.

17. Van den Bruel A, Maes A, De Potter T, Mortelmans C, drijkoningen M, Van Damme B, et al. Clinical relevance of thyroid FDG-PET incidentalomas. J Clin Endocrinol Metab 87:1517-1520, 2002.

18. Wang W, Larson SM, Fazzari M, Tickoo SK, Kolbert K, Sgouros G, et al. Prognostic value of F18-FDG PET scanning in patients with thyroid cancer. J Clin Endocrinol Metab 85:1107-1113, 2000.

19. Sebastianes FM, Cerci JJ, Zanoni PH, Soares J, Chibana LK, Tomimori EK, et al. Role of F18-FDG PET in preoperative assessment of cytologically indeterminate thyroid nodules. J Clin Endocrinol Metab 92:4485-4488, 2007.

20. Kresnik E, Gallowitsch HJ, Mikosch P, Stettner H, Igere I, Gomez I, et al. F18-FDG PET in the preoperative assessment of the thyroid nodules in an endemic goiter area. Surgery 133:294-299, 2003.

21. Gordon BA, Flanagan FL, Dehdashti F. Whole body positron emission tomography: normal variation, pitfalls and technical considerations. AJR 169:1675-1680, 1997.

22. Shreve PD, Anazai Y, Wahl RL. Pitfalls in oncologic diagnosis with FDG-PET imaging: physiologic and benign variants. Radiographics 19:61-77, 1999.

23. Chen YK, Chen YL, Cheng RH, Yeh CL, Lee CC, Hsu CH. The signifi cance of FDG uptake in bilateral thyroid glands. Nucl Med Commun 28:117-122, 2007.

24. Boerner AR, Voth E, Theissen P, Wienhard K, Wagner R, Schicha H. Glucose metabolism of the thyroid in Graves ' disease measured by F18-FDG-PET. Thyroid 8:765-772, 1998.

25. Kurata S, Ishibashi M, Hirromatsu Y, Kaida H, Miyake I, Uchida M, et al. Diffuse and diffuse-plus-focal uptake in the thyroid gland identifi ed by using FDG-PET: prevalence of thyroid cancer and Hashimoto 's thyroiditis. Ann Nucl Med 21:325-330, 2007.

26. Chen YK, Wang YF, Chiu JS. Diagnostic trinity: Graves' disease on F18-FDG PET. Clin Nucl Med 32:816-817, 2007.

27. Casla A, Rovira A, Wells JA, Dohm GL. Increased glucose transporter (GLUT4) protein expression in hyperthyroidism. Biochem Biophys Res Commun 171:182-188, 1990.

28. Chen YK, Chen YL, Liao AC, Shen YY, Kao CH. Elevated F18-FDG-PET uptake

in skeletal muscle and thymus: a clue for the diagnosis for Graves' disease. Nucl Med Commun 25:115-121, 2004.

29. Santiago JF, Jana S, El-Zeftawy H. Increased F19-FDG thyroidal uptake in Graves' disease. Clin Nucl Med 24:714-715, 1999.

30. Chen YK, Chen YL. Elevated F18-FDG uptake in the thymus in Graves' disease. Clin Nucl Med 28:142-143, 2003.

31. Bogsrud TV, Lowe V. Normal variants and pitfalls in whole body PET imaging with F18-FDG. Appl Radiol 35:16-30, 2006.

Table 1. Summary of the thyroid disease identified as an incidental finding on FDG-PET for non-thyroid disease.

FDG-PET uptake	Diagnosis	Final diagnosis	n (%)	Accumulation (%)
Focal uptake			137 (58.29)	
	Nodule	benign	111 (81.02)	81.02
		malignancy	22 (16.05)	97.07
	Thyroiditis	Unknown thyroiditis	3 (2.18)	99.25
	Normal		1 (0.75)	100.0
Total			137 (100)	100%
Diffuse uptake			98 (41.71)	
	Thyroiditis	Hashimoto	45 (45.91)	45.91
		Graves' Ds	4 (4.11)	50.02
		Other thyroid function abnormality	13 (13.26)	63.28
		Unknown thyroiditis	13 (13.26)	76.54
	Nodule	benign	10 (10.2)	86.74
	Normal		13 (13.26)	100
Total			98 (100)	100%

Figure 1. Comparison of means with SD of SUVmax between malignant and benign lesions of focal thyroid FDG-PET incidentaloma. Mean SUVmax is significantly higher in malignant lesions*(p=0.01)*.

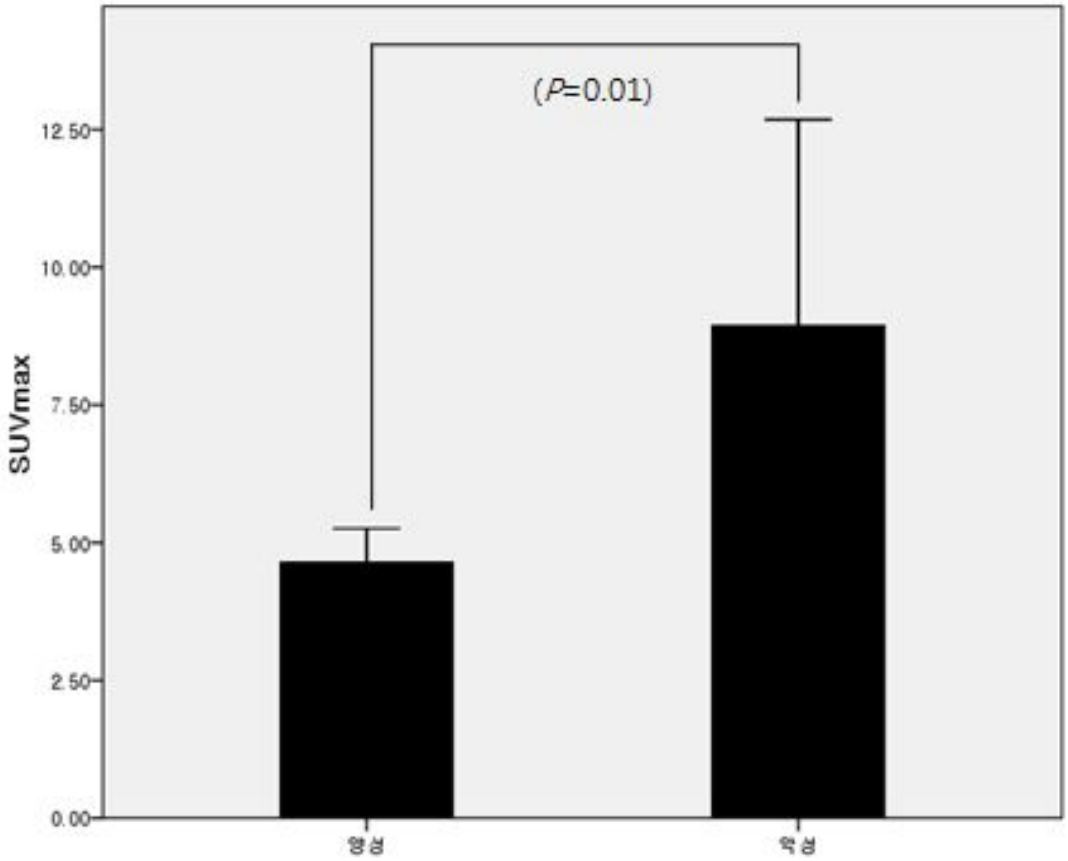

Figure 2. **a** Chart of showing each cancer size and SUVmax of 22 thyroid cancer patient. There was no connection between cancer size and SUVmax in continuity*(p=0.195)*. **b** Thyroid cancer devided into small tumors(≦1cm) and large ones(>1cm). This figure shows difference of highest SUVmax. But there was no statistically significant difference in the SUVmax between these two groups(*p=0.27)*.

a

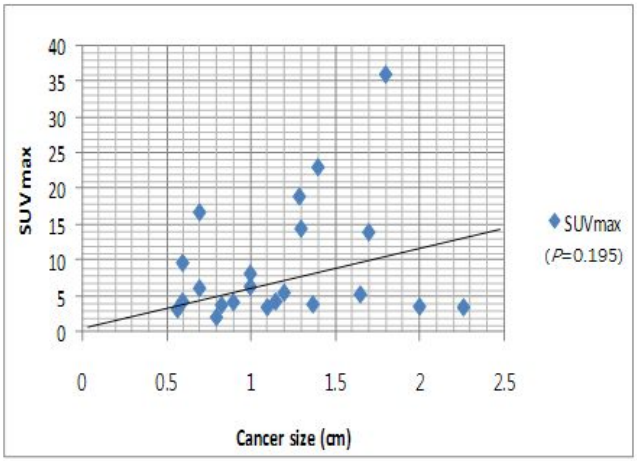

b

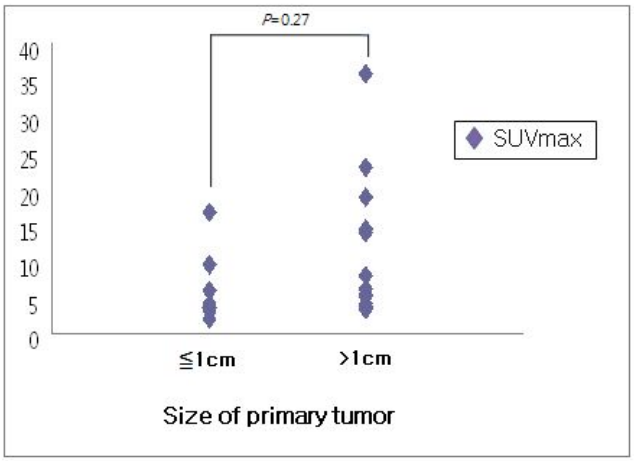

Figure 3. FDG-PET coronal scan (a) and transaxial PET-CT (b) of a 54-year-old man demonstrate a lesion with focal increased FDG uptake (SUVmax =13.3) and 0.8cm sized nodule (arrow) in the right thyroid gland. Subsequent FNA suggested adenoma.

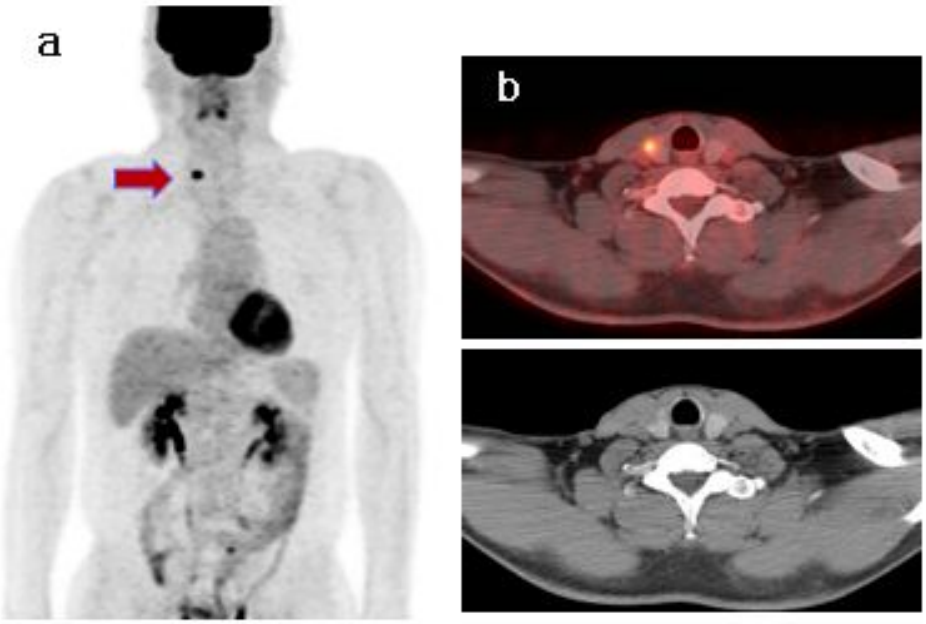

Figure 4. FDG-PET coronal scan (a) and transaxial PET-CT (b) of a 66-year-old female undergoing cancer screening demonstrated a lesion with increased FDG uptake (SUVmax =18.9 in right, 4.4 in Left) and 1.25cm sized nodule in the right thyroid gland. Papillary thyroid carcinoma was confirmed by FNA.

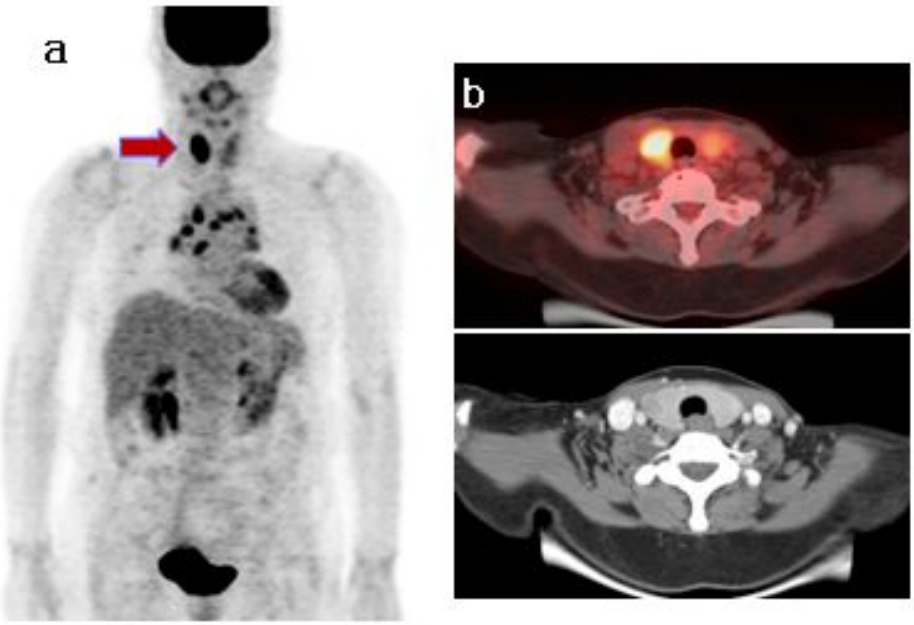

Figure 5. FDG-PET coronal scan (a) and transaxial PET-CT (b) of a 47-year-old man. There is diffuse and homogeneous uptake (SUVmax =9) in the enlarged thyroid gland bilaterally. The patient was finally diagnosed with Hashimoto's thyroiditis and hypothyroidism.

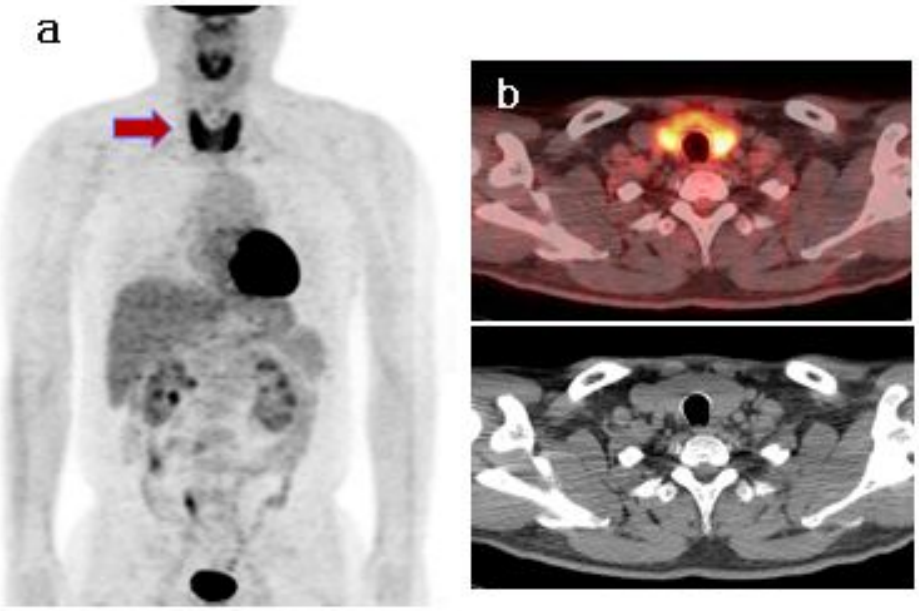

Figure 6. Image of normal variant. **a** Maximum intensity projection image of whole body FDG-PET. There is minimal uptake in the thyroid bed. **b** Transaxial PET-CT image of thyroid. The uptake is faint in the normal thyroid gland.

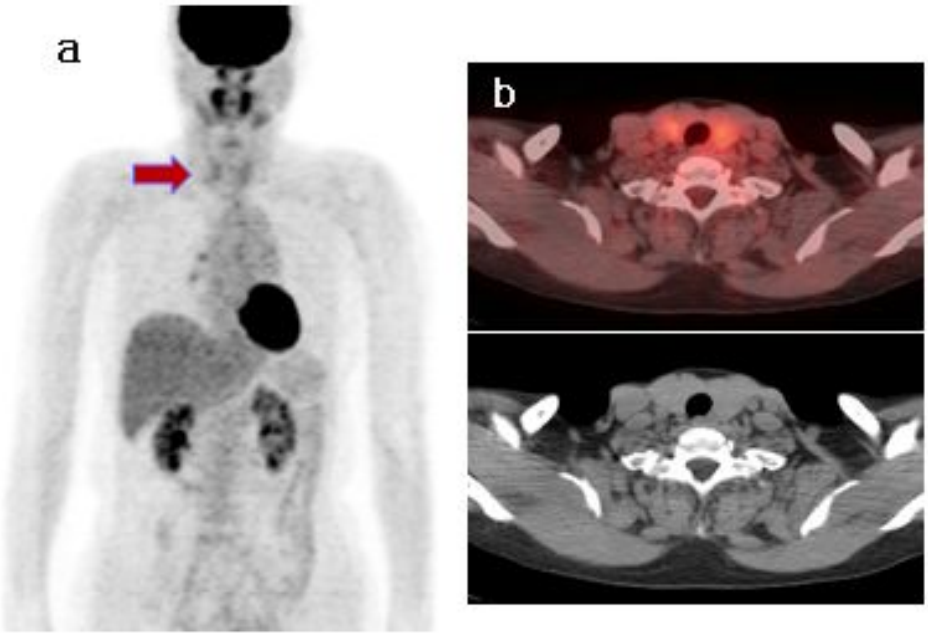

저작물 이용 허락서

학 과	의학과	학 번	20087207	과 정	석사
성 명	한글: 신지혜 한문 : 辛智惠 영문 : Shin Ji Hae				
주 소	광주시 남구 진월동 아남아파트 105-1404				
연락처	E-MAIL : ultrasinji@naver.com				
논문제목	한글 : PET-CT에서 발견된 무증상 갑상선 질환의 임상 양상 영어 : Clinical manifestation of thyroid disease identified by PET-CT				

본인이 저작한 위의 저작물에 대하여 다음과 같은 조건아래 조선대학교가 저작물을 이용할 수 있도록 허락하고 동의합니다.

- 다 음 -

1. 저작물의 DB구축 및 인터넷을 포함한 정보통신망에의 공개를 위한 저작물의 복제, 기억장치에의 저장, 전송 등을 허락함
2. 위의 목적을 위하여 필요한 범위 내에서의 편집·형식상의 변경을 허락함. 다만, 저작물의 내용변경은 금지함.
3. 배포·전송된 저작물의 영리적 목적을 위한 복제, 저장, 전송 등은 금지함.
4. 저작물에 대한 이용기간은 5년으로 하고, 기간종료 3개월 이내에 별도의 의사표시가 없을 경우에는 저작물의 이용기간을 계속 연장함.
5. 해당 저작물의 저작권을 타인에게 양도하거나 또는 출판을 허락을 하였을 경우에는 1개월 이내에 대학에 이를 통보함.
6. 조선대학교는 저작물의 이용허락 이후 해당 저작물로 인하여 발생하는 타인에 의한 권리 침해에 대하여 일체의 법적 책임을 지지 않음
7. 소속대학의 협정기관에 저작물의 제공 및 인터넷 등 정보통신망을 이용한 저작물의 전송·출력을 허락함.

동의여부 : 동의(0) 반대( )

2009 년 10 월 22 일

저작자: 신 지 혜 (서명 또는 인)

조선대학교 총장 귀하