[UCI]I804:24011-200000238513

Collection @ chosun

2009년 8월
석사학위논문

한국인 위턱굴의 해부학적 연구

조선대학교 대학원

치의공학과

이 윤 호

Collection @ chosun

한국인 위턱굴의 해부학적 연구

Anatomical study of maxillary sinus in Korean

2009년 8월 일

조선대학교 대학원

치의공학과

이 윤 호

Collection @ chosun

한국인 위턱굴의 해부학적 연구

지도교수 김 홍 중

이 논문을 치의학 석사학위신청 논문으로 제출함.

2009년 4월 일

조선대학교 대학원

치의공학과

이 윤 호

Collection @ chosun

이윤호의 석사학위 논문을 인준함

위원장 조선대학교 교 수 국 중 기 인

위 원 조선대학교 교 수 김 도 경 인

위 원 조선대학교 교 수 김 홍 중 인

2009년 5월 일

조선대학교 대학원

Collection @ chosun

목 차

표 목 차 ····· iii

도 목 차 ····· iv

ABSTRACT ····· v

Ⅰ. 서 론 ····· 1

Ⅱ. 재료 및 방법 ····· 2

1. 재료

2. 절편처리

3. 측정

1) 위턱굴의 앞경계

2) 위턱굴의 뒤경계

3) 위턱굴 중격의 발현율

4) 위턱굴 중격의 위치

5) 코안 바닥에서부터 위턱굴 바닥까지의 깊이

Collection @ chosun

Ⅲ. 실험결과 ····· 5

1. 위턱굴의 앞경계

2. 위턱굴의 뒤경계

3. 위턱굴 중격의 발현율

4. 위턱굴 중격의 위치

5. 코안 바닥에서부터 위턱굴 바닥까지의 깊이

Ⅳ. 고 찰 ····· 8

Ⅴ. 결 론 ····· 11

Ⅵ. 참고문헌 ····· 12

Collection @ chosun

표 목 차

Table 1. Location of anterior margin of maxillary sinus ---------- 5

Table 2. Location of posterior margin of maxillary sinus ---------- 5

Table 3. Prevalence of maxillary sinus septa ---------- 6

Table 4. Location of maxillary sinus septa ---------- 6

Table 5. Depth from the floor of nasal cavity to the floor of maxillary sinus

---------- 7

Collection @ chosun

도 목 차

Fig. 1. Measurement of the depth from the floor of nasal cavity to the floor of maxillary sinus ---------- 4

Fig. 2. Depth from the floor of nasal cavity to the floor of maxillary sinus at each tooth position. ---------- 7

Collection @ chosun

ABSTRACT

Anatomical study of maxillary sinus in Korean

Lee, Yun-Ho
Advisor: Kim, Heung-Joong, D.D.S., M.S.D., Ph.D.
Department of Dental Engineering,
Graduate School of Chosun University

The maxillary sinus which is the largest paranasal sinus is a significant anatomic structure for dental surgery, i.e. implant placement, sinus floor elevations etc. Also, the maxillary sinus septa present in the floor of maxillary sinus can make the complete preservation of the sinus membrane more difficult.

The objective of this study was to evaluate the boundary of anterior and posterior margin of maxillary sinus, to determine the prevalence, location of maxillary sinus septa, and to measure the distance from the floor of nasal cavity to the floor of maxillary sinus.

Fifteen cadaver heads(10 males and 5 females) obtained from the college of medicine of Chosun University were examined, with the age at death ranging from 41 to 84 years(median: 53.3 years).

Collection @ chosun

1. The anterior border of sinus was revealed that 18.75% were located in the canine, 31.25% in the first premolar, 25% in the second premolar, and 25% in the first molar.
2. The posterior border of sinus was that 12.5% were located in the second molar, 31.25% in the mid point between the distal surface of second molar and the maxillary tuberosity, and 56.25% in the maxillary tuberosity region.
3. The prevalence of one or more septa per sinus was found to be 35%.
4. The main location of the septa was the second molar region(44.44%), followed by the first molar region(33.33%) and second premolar region(22.22%).
5. The distance from the floor of nasal cavity to the floor of maxillary sinus varied among +1 and -12.5mm(mean -4.875mm).

To avoid complications during implant placement or sinus floor elevations, a thorough and detailed knowledge of the maxillary sinus is demanded.

Collection @ chosun

I. 서 론

최근 자연 치열의 수복에 있어 임플란트의 사용이 증가함에 따라 그와 관련하여 다양한 임상적 방법들이 소개되고 있다. 특히 위턱뼈는 자연치의 발거에 따라 이틀돌기가 수직적 수평적 흡수가 되어 임플란트 식립을 위한 적당한 골 높이를 제공하지 못하게 된다. 이에 관한 해결책으로 최근에 임플란트 식립 전 이식재를 넣어 골 높이를 증대시키는 위턱뼈 거상술이 고려되고 있다(Gosaue 등 2009).

이와 같이 위턱굴 부위의 임상적 적용을 위해서 코안이나 입안을 통한 접근을 하기 위해서는 그에 관한 정학한 해부학적 지식이 요구된다(Fatterpekar 등 2008, Marquez 2008). 특히 위턱굴 거상술시, 위턱굴 바닥에 성공적으로 이식재를 넣기 위하여서는 위턱굴의 Schneiderian membrane을 주의 깊게 들어 올려야 한다(Yang 등 2009). 이는 위턱굴의 위치, 크기, 높이 등과 같은 해부학적 형태에 대하여 철저하고 정확한 지식을 통하여 그 부위의 술식의 적용에 있어 다양한 합병증의 발생을 예방할 수 있다.

또한 위턱굴 중격과 같은 위턱굴의 다양한 해부학적 변이의 존재는 위턱굴 거상술시 위턱굴 점막 천공의 위험성을 증가시키고 있다(Kim 등 2006). 이러한 위턱굴 중격은 Underwood(1910)에 의해 발견되었는데, 최근 위턱굴 점막 거상 시 방해요소로 지적되고 있다.

따라서 본 연구에서는 한국인의 위턱뼈에서 위턱굴의 앞경계와 뒤경계, 위턱굴 중격의 발현율과 위치, 그리고 코안 바닥에서부터 위턱굴 바닥까지의 깊이를 계측 및 분석하여 위턱굴 부위의 임상적 적용에 있어 해부학적 정보를 제공하고자 한다.

Collection @ chosun

II. 재료 및 방법

1. 재료

이 연구에서는 조선대학교 의과대학의 해부학 연구용 시신 15구(남자 10구, 여자 5구)의 위턱뼈 20쪽을 사용하였으며, 사망 시 연령은 41~84세로 평균 53.3세였다. 위턱굴의 형태와 위턱굴 중격에 관하여 조사하기 위하여 치아가 완전 소실되어 이틀돌기가 심하게 흡수된 표본은 제외하였다.

2. 절편처리

위턱굴과 위턱굴 중격을 관찰하기 위하여 코안 바닥의 약간 상방에서 앞코가시와 뒤코가시를 연결한 평면에 평행하게 위턱뼈를 절단한 후, 연조직을 제거하여 건조된 표본을 만들었다. 관찰이 용이하게 정중입천장봉합 부위에서 절단한 후, 오른쪽과 왼쪽 절편을 독립된 표본으로 분류하였다.

3. 측정

준비된 절편에서 위턱굴과 위턱굴 중격에 관한 해부학적 자료를 얻기 위하여 다음의 측정 항목에 따라 조사 및 계측하였다.

1) 위턱굴의 앞경계

각 절편에서 위턱굴의 가장 앞 모서리를 치아의 장축에 평행하게 선을 그은 후, 송곳니부터 첫째 큰 어금니까지 각각의 치아의 범위에 따라 분류하였다.

Collection @ chosun

2) 위턱굴의 뒤경계

위턱굴의 앞경계와 동일한 방법으로 위턱굴의 가장 뒤모서리 위치를 측정한 후, 둘째 큰 어금니 부위, 둘째 큰 어금니 먼쪽면과 위턱뼈 융기의 중간 부위, 그리고 위턱뼈 융기 부위로 분류하였다. 각 절편 마다 셋째 큰 어금니의 유무가 다양하여 본 연구에서는 셋째 큰 어금니를 분류에서 제외하였다.

3) 위턱굴 중격의 발현율

위턱굴 중격의 높이가 2.5mm 이상을 가진 표본의 발현율을 조사하였다.

4) 위턱굴 중격의 위치

위턱굴 중격을 가진 표본에서 각각의 중격의 위치를 조사하여 치아의 위치에 따라 분류하였다.

5) 코안 바닥에서부터 위턱굴 바닥까지의 깊이

각 절편에서 교합평면을 설정한 후, 작은 어금니와 큰 어금니의 각각의 치아 정중 부위에서 코안 바닥에서부터 위턱굴 바닥까지의 깊이를 Mitutoyo사의 Vernier caliper를 이용하여 측정하였다(Fig. 1).

Collection @ chosun

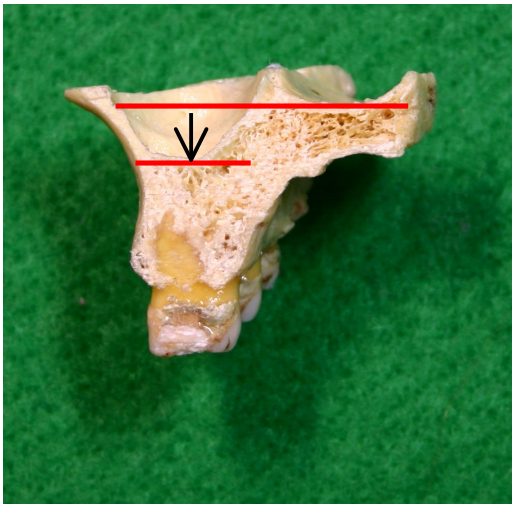

Fig. 1. Measurement of the depth from the floor of nasal cavity to the floor of maxillary sinus

4. 분석

위의 측정 항목은 해부학 연구용 시신에서 얻어진 실제 건조된 뼈를 이용하여 실측값을 얻어 평균과 표준편차를 구하였다.

Collection @ chosun

Ⅲ. 결 과

1. 위턱굴의 앞경계

위턱굴의 앞경계는 첫째 작은 어금니에서 31.25%로 가장 많았으며, 둘째 작은 어금니와 첫째 큰 어금니에서는 25%로 동일하였으며, 송곳니 부위에서 18.75%로 가장 적었다(Table 1).

Table 1. Location of anterior margin of maxillary sinus

location	number	percentage(%)
C	3	18.75
P1	5	31.25
P2	4	25.00
M1	4	25.00

2. 위턱굴의 뒤경계

위턱굴의 뒤경계는 위턱뼈 융기 부위에서 56.25%로 가장 많았으며, 둘째 큰 어금니 먼쪽면과 위턱뼈 융기의 중간 부위에서 31.25%, 그리고 둘째 큰 어금니 부위에서 12.50%로 가장 적었다(Table 2).

Table 2. Location of posterior margin of maxillary sinus

location	number	percentage(%)
M2	2	12.50
Mid point	5	31.25
Maxillary tuberosity	9	56.25

3. 위턱굴 중격의 발현율

Collection @ chosun

한개의 위턱굴 중격을 가진 표본은 25%에서 조사되었으며, 두개를 가진 표본은 10%에서 발견되었다. 본 연구의 절편에서는 세개 이상의 위턱굴 중격을 가진 표본은 발견되지 않았다(Table 3).

Table 3. Prevalence of maxillary sinus septa

	number	percentage(%)
1개	5	25
2개	2	10

4. 위턱굴 중격의 위치

조사된 위턱굴 중격의 위치는 둘째 큰 어금니 부위에서 44.44%로 가장 많았으며 앞쪽으로 갈수록 약간씩 감소하여 둘째 작은 어금니 부위에서 22.22%로 가장 적었다(Table 4).

Table 4. Location of maxillary sinus septa

location	number	percentage(%)
P2	2	22.22
M1	3	33.33
M2	4	44.44

5. 코안 바닥에서부터 위턱굴 바닥까지의 깊이

코안 바닥에서부터 위턱굴 바닥까지의 깊이는 첫째 큰 어금니에서 하방 2.125mm로 가장 깊었으며 둘째 큰 어금니와는 그 차이가 미비하였다. 앞쪽으로 갈수록 깊이가 감소하는 경향을 보였는데 첫째 작은 어금니에서는 하방 0.413mm로 코안 바닥과 거의 비슷한 높이를 보였다(Table 5, Fig. 2).

Collection @ chosun

Table 5. Depth from the floor of nasal cavity to the floor of maxillary sinus

	P1	P2	M1	M2
Mean(mm)	-0.413	-1.339	-2.125	-2.112
SD	3.528	4.744	3.947	3.513

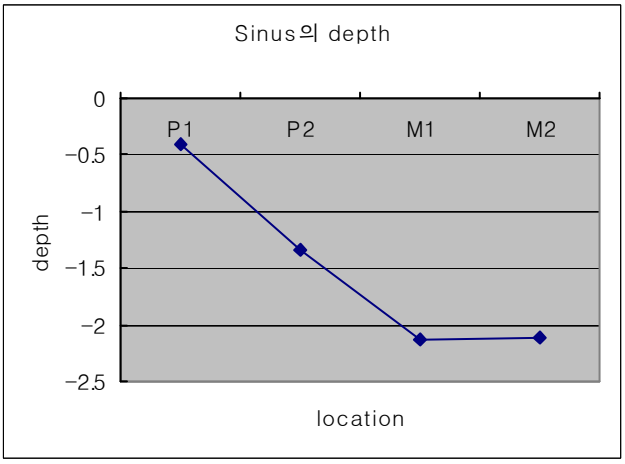

Fig. 2. Depth from the floor of nasal cavity to the floor of maxillary sinus at each tooth position.

Collection @ chosun

Ⅳ. 고 찰

치아결손부의 수복 방법으로 임플란트 치료가 증가됨에 따라 위턱뼈에서 위턱굴과 관련하여 골 높이 부족에 따른 임플란트 식립의 실패, 위턱굴 점막의 천공, 위턱굴 환기 문제 등과 같은 많은 임상적 합병증이 제기되고 있다. 위턱굴은 모뿔 모양의 공간으로 나이와 개인에 따라 크기와 모양이 다양하고 변이도 많다. 위턱굴은 여섯 개의 얇은 벽으로 이루어져 있는데 특히 아랫벽은 이틀돌기는 향해 치아 뿌리와 가까우므로 그 임상적 의의가 크다.

Uchida 등(1998)은 임플란트 식립 전 이식재를 넣어 골 높이를 증대시키는 위턱뼈 거상술을 위해, 시신에서 위턱굴의 크기를 측정하여 이식재의 양을 평가하였다. 그들에 따르면 위턱굴의 전후방의 길이는 30.1±5.65mm, 높이는 34.6±7.71mm, 폭경은 25.4±5.71mm, 그리고 크기는 11.3±4.60cm^3였다. 이 측정값에 따라 15mm를 거상하기 위해서는 평균 3.51±1.23cm^3, 20mm 거상을 위해서는 평균 5.66±1.71cm^3의 이식재의 삽입을 권장하였다.

Kim(2002)은 위턱굴 바닥의 전방 경계는 첫째 작은 어금니에서 50.0%로 가장 많고, 후방 경계는 셋째 큰 어금니 부위가 50.0%로 가장 많다고 하였다. 본 연구에서는 앞코가시와 뒤코가시를 연결한 선에 평행한 수준에서 위턱굴의 앞과 뒤경계를 측정하여 위턱굴의 입체적인 평가하고자 하였다. 위턱굴의 앞경계는 첫째 작은 어금니에서 31.25%로 가장 많았으며, 송곳니 부위에서도 18.75%로 꽤 전방에 위치하는 경우가 있었다. 위턱굴의 뒤경계는 위턱뼈 융기에 위치하는 경우가 56.25%로 가장 많았는데, Kim(2002)의 위턱굴 바닥의 후방 경계보다 훨씬 뒤에 위치하였다. 따라서 임플란트 식립이나 위턱굴 거상술시 송곳니 부위부터 위턱뼈 융기까지의 꽤 넓은 범위에서 주의를 기울일 필요가 있다고 생각된다.

Underwood(1910)에 의해 발견되어 Underwood septa라고도 불리우는 위턱굴 중격은 위턱굴 거상술시 점막의 보존에 있어 방해요소로 지적 받고 있다. 또한 위턱

Collection @ chosun

굴 중격의 발현은 osteotome을 이용하여 위턱굴 바닥을 거상시 골절을 어렵게 만듦으로 주의 깊은 치료 계획이 요구된다(Greenstein 등 2008).

Ulm 등(1995)은 시신에서 위턱굴 중격의 발현율과 위치를 계측하여 보고하였는데, 한개 이상의 위턱굴 중격을 가지고 있는 경우는 31.7%에서 나타났다고 하였으며 위턱굴 중격이 전체 위턱굴을 구획하지는 않는다고 하였다. 또한 위턱굴 중격의 위치는 작은 어금니 부위에서 73.33%로 가장 많이 위치하고 첫째 큰 어금니에서 19.99%로 위치한다고 하였다. 그들은 또한 중격의 발생에 대하여 치아 소실 후 이틀 돌기가 흡수되는 과정에서 함기화의 변이라는 가능성을 제기하였다.

Kim 등(2006)은 CT에서 위턱굴 중격을 분석하였다. 한개 이상의 위턱굴 중격을 가진 경우는 26.5%에서 발견되었고, 그 중 위축된 무치악에서 31.76%로 위축되지 않은 유치악(22.61%)보다 더 많이 발현되었다고 하였다. 또한 위턱굴을 세부위로 나우어 가운데 부분이 50.8%로 가장 많다고 하였다.

본 연구에서는 한개 이상의 위턱굴 중격을 가진 경우는 35%에서 발현되었으며, 한개 나타나는 경우가 25%로 많았다. 그 위치는 Ulm 등(1995)과 Kim 등(2006)의 연구와는 달리 둘째 큰 어금니 부위에 위치하는 경우가 44.44%로 가장 많았으며, 그다음으로 첫째 큰 어금니 부위에 위치하는 경우가 33.33%로 다소 후방에 위치하는 경우가 많았다. 따라서 큰 어금니 부위에 시술시 위턱굴 중격에 대하여 주의 깊은 고려가 필요할 것으로 생각된다.

위턱굴은 안쪽벽에 위치하는 코안 중간콧길의 반달틈새로 열리는 위턱굴 구멍을 통해 이물질 등을 배출하도록 되어 있다. Gosau 등(2009)은 코안 바닥과 위턱굴 구멍과의 위치 관계를 밝혔는데, 평균 25.6mm로 18mm에서 35mm로 넓은 범위를 가진다고 하였다.

본 연구에서는 위턱굴 거상술시 점막을 들어 이식재를 삽입하는 곳이 위턱굴 하방이라는 것에 초점을 맞추었다. 코안 바닥에서부터 위턱굴 바닥까지의 깊이는 큰 어금니 부위에서는 비슷한 값을 보였는데, 첫째 큰 어금니에서 하방 2.125mm로 가장 깊었으나 표준편차가 3.947mm로 넓은 범위를 가졌다. 또한 각각의 치아에서

Collection @ chosun

평균적으로 코안 바닥보다 위턱굴 바닥이 더 하방에 위치하였으나, 표준편차가 3.5mm를 넘음으로써 Gosau 등(2009)의 연구와 마찬가지로 위턱굴의 크기가 개개인에 따라 매우 다양하다고 생각된다.

이 연구의 결과들은 위턱굴의 형태와 위턱굴 중격에 관한 임상적으로 유용한 해부학적 정보를 제공할 것으로 사료된다.

Collection @ chosun

Ⅴ. 결 론

코곁굴 중에 가장 큰 위턱굴은 모뿔 모양으로 양쪽 위턱뼈 몸통 안에 위치한다. 위턱굴의 여섯면 중 특히 아랫벽은 위턱 치아 뿌리와 매우 가까워 치과 시술시 중요한 해부학적 구조물이다. 또한, 위턱굴 바닥에 위치하는 위턱굴 중격은 임플란트 식립을 위해 위턱굴 거상술시 위턱굴 점막의 보존에 있어 주의해야 할 구조물이다. 따라서 이 연구에서는 한국인의 위턱뼈에서 위턱굴의 형태 및 위턱굴 중격을 계측 및 분석하여 다음과 같은 결과를 얻었다.

1. 위턱굴의 앞경계는 첫째 작은 어금니에 위치하는 경우가 31.25%로 가장 많았고, 위턱굴의 뒤경계는 위턱뼈 융기 부위에 위치하는 경우가 56.25%로 가장 많았다.
2. 한개 이상의 위턱굴 중격을 가지고 있는 경우는 35%에서 발견되었으며, 그 중 둘째 큰 어금니에서 44.44%로 가장 많이 위치하였다.
3. 코안 바닥에서부터 위턱굴 바닥까지의 깊이는 첫째 큰 어금니에서 하방 2.125mm로 가장 깊었다.

임플란트 식립이나 위턱굴 거상술과 같은 치과 시술 동안 합병증을 피하기 위해서는, 위턱굴에 관한 정확하고 철저한 해부학적 지식이 필요하다. 그러므로 위의 결과는 위턱굴 부위의 임상적 적용에 있어 해부학적 지침을 제공할 것으로 사료된다.

Collection @ chosun

Ⅵ. 참고문헌

Bergh J, Bruggenkate C, Tuinzing D : Anatomical aspects of sinus floor elevations. Clin Oral Impl 11: 256-265, 2000.

Blus C, Szmukler-Moncler S, Salama S, Salama H, Garber D : Sinus bone grafting procedures using ultrasonic bone surgery: 5-tear experince. Int J Periodontics Restorative Dent 28: 221-229, 2008.

Fatterpekar GM, Delman BN, Som PM : Imaging the paranasal sinuses: where we are and where we are going. Ant Rec 291: 1564-1572, 2008.

Gosau M, Rink D, Driemel O, Draenert F. G : Maxillary sinus anatomy: a cadaveric study with clinical implications. The Anatomical Record 292: 352-354, 2009.

Greenstein G, Cavallaro J, Tarnow D : Practical application of anatomy for the dental implant surgeon. J Periodontol 79: 1833-1846, 2008.

Kim MJ, Jung UW, Kim CS, Kim KD, Choi SH, Kim CK, Cho KS : Maxillary sinus septa: prevalence, height, location, and morphology. A reformatted computed tomography scan analysis. J Periodontol 77: 903-908, 2006.

Kim MK : Clinical anatomy of the head and neck, 3rd edi., Seoul. Medical and Dental Publisher Company, pp 49-55, 2002.(in Korean)

Krennmair G, Ulm C, Lugmaryr H : Maxillary sinus septa: incidence, morphology and clinical implications. J Craniomaxillofac Surg 25: 261-265, 1997.

Krennmair G, Ulm CW, Lugmaryr H, Solar P : The incidence, location, and height of maxillary sinus septa in the edentulous and dentate maxilla. J Oral Maxillofac Surg 57: 667-671, 1999.

Collection @ chosun

Lawson W, Petel ZM, Lin FY : The development and pathologic processes that influence maxillary sinus pneumatization. Ant Rec(Hoboken) 291: 1554-1563, 2008.

Lugmaryr H, Krennmair G, Holzer H : The morphology and incidence of maxillary sinus septa. Rofo 165: 452-454,1996.

Marquez S : The paranasal sinuses: the last frontier in craniofacial biology. Ant Rec 261: 1350-1361, 2008.

Uchida Y, Goto M, Katsuki T, Akiyoshi T : A cadaveric study of maxillary sinus size as an aid in bone grafting of the maxillary sinus floor. J Oral Maxillofac Surg 56: 1158-1163, 1998.

Ulm C, Solar P, Krennmair G, Matejka M, Watzek G : Incidence and suggested surgical management of septa in sinus-lift procedures. Int J Oral Maxillofac Implants 10: 462-465, 1995.

Underwood AS: An inquiry into the anatomy and pathology of the maxillary sinus. J Anat Physiol 44: 354-369, 1910.

Yang HM, Kyong Bae HE, Won SY, Hu KS, Song WC, Paik DJ, Kim HJ : The buccofacial wall of maxillary sinuss: an anatomical consideration for sinus augmentation. Clin Implant Dent Relat Res 2009.

Collection @ chosun

저작물 이용 허락서

학 과	치의공학과	학 번	20077514	과 정	석사
성 명	한글: 이 윤 호 영문: Lee, Yun-Ho				
주 소	540-793 전남 순천시 조례동 남양휴튼 106-502				
연락처	E-MAIL:				
논문제목	한글: 한국인 위턱굴의 해부학적 연구 영문: Anatomical study of maxillary sinus in Korean				

본인이 저작한 위의 저작물에 대하여 다음과 같은 조건아래 조선대학교가 저작물을 이용할 수 있도록 허락하고 동의합니다.

- 다 음 -

1. 저작물의 DB구축 및 인터넷을 포함한 정보통신망에의 공개를 위한 저작물의 복제, 기억장치에의 저장, 전송 등을 허락함
2. 위의 목적을 위하여 필요한 범위 내에서의 편집・형식상의 변경을 허락함. 다만, 저작물의 내용변경은 금지함.
3. 배포・전송된 저작물의 영리적 목적을 위한 복제, 저장, 전송 등은 금지함.
4. 저작물에 대한 이용기간은 5년으로 하고, 기간종료 3개월 이내에 별도의 의사 표시가 없을 경우에는 저작물의 이용기간을 계속 연장함.
5. 해당 저작물의 저작권을 타인에게 양도하거나 또는 출판을 허락을 하였을 경우에는 1개월 이내에 대학에 이를 통보함.
6. 조선대학교는 저작물의 이용허락 이후 해당 저작물로 인하여 발생하는 타인에 의한 권리 침해에 대하여 일체의 법적 책임을 지지 않음
7. 소속대학의 협정기관에 저작물의 제공 및 인터넷 등 정보통신망을 이용한 저작물의 전송・출력을 허락함.

동의여부 : 동의(O) 반대( )

2009년 8월 일

저작자: 이 윤 호 (서명 또는 인)

조선대학교 총장 귀하

Collection @ chosun