[UCI]I804:24011-200000238367

Collection @ chosun

2009년 8월 석사학위논문 미니 임플랜트 식립과 관련된 절치관의 해부학적 연구 김 성 진

2009년 8월
석사학위 논문

미니 임플랜트 식립과 관련된 절치관의 해부학적 연구

조선대학교 대학원

치의학과

김 성 진

Collection @ chosun

미니 임플랜트 식립과 관련된 절치관의 해부학적 연구

Anatomical study of incisive canal
in relation to mini-implant placement

2009년 8월 25일

조선대학교 대학원

치의학과

김 성 진

Collection @ chosun

미니 임플랜트 식립과 관련된 절치관의 해부학적 연구

지도교수 임 성 훈

이 논문을 치의학 석사학위 신청논문으로 제출함.

2009년 4월

조선대학교 대학원

치의학과

김 성 진

Collection @ chosun

김성진의 석사학위 논문을 인준함

위원장 조선대학교 교 수 김 홍 중 인

위 원 조선대학교 교 수 이 난 영 인

위 원 조선대학교 교 수 임 성 훈 인

2009년 5월

조선대학교 대학원

Collection @ chosun

목 차

표목차 ---------- ii
도목차 ---------- iii
ABSTRACT ---------- iv
I. 서 론 ---------- 1
II. 연구 방법 ---------- 3
A. 연구 대상 ---------- 3
B. 연구 방법 ---------- 3
Ⅲ. 연구 성적 ---------- 8
Ⅳ. 총괄 및 고안 ---------- 11
Ⅴ. 결 론 ---------- 16
참고문헌 ---------- 17

Collection @ chosun

표 목 차

Table 1. Landmarks and measurements used in this study ---------- 5

Table 2. Method error according to Dahlberg's fomula ---------- 8

Table 3 Mean, SD, Range values of the measurements ---------- 9

Table 4. Spearman Rank Correlation ---------- 10

Table 5 Midpalatal bone thickness posterior to incisive canal -------- 10

Collection @ chosun

도 목 차

Figure 1. .Accurex program window showing MPR and 3D images------21

Figure 2. Adjustment of reference lines---------- 21

Figure 3. Landmarks and measurements made in the midsagittal section--22

Figure 4. CTS

(Cusp Tip Scale: anteroposterior numerical scale by cusp tip)---22

Figure 5. Mesiodistal width of incisive canal on axial section---------- 23

Figure 6. Mesiodistal width of incisive foramen on 3-D view---------- 23

Figure 7. A. G-Pp length measurement on plaster model. B. CTS of

posterior border of papilla on the midsagittal section---------- 24

Figure 8. Measurement of bone thickness at the cusp tip areas--------- 24

Figure 9. Midpalatal bone thickness at cusp tip areas---------- 25

Figure 10. Canal zone---------- 25

Collection @ chosun

ABSTRACT

Anatomical study of incisive canal in relation to mini-implant placement

Sung-Jin Kim
Advisor : Prof. Sung-Hoon Lim, DDS, MSD, PhD
Department of Dentistry
Graduate School of Chosun University

Objective: Knowing anatomic location of incisive canal is important in placing mini-implant on midpalate. The purpose of this study was to reveal the position of incisive foramen in relation to incisive papilla and cusp tips. Methods: Plaster models and CT images of 25 adult orthodontic patients were used to measure the width of incisive canal and the position of anterior and posterior border of incisive foramen in relation to the incisive papilla. Results: The palatal surface distance from interdental papilla between maxillary central incisors to the posterior border of incisive foramen along the palatal surface was 1.7 fold of the distance from interdental papilla between central incisors to the posterior border of incisive papilla. The distance between posterior border of incisive papilla and posterior border of incisive foramen along the palatal surface was 6.15 ± 1.75 mm. Anteroposterior position of posterior border of incisive foramen was slightly anterior to the lingual cusp tips of maxillary 1st premolars. So, when implant vertically to occlusal plane, Bone

Collection @ chosun

thickness was thicker than to palatal surface, just posterior to this position. The width of incisive foramen was 4.03 ± 0.64 mm, therefore placing mini-implant more than 3 mm laterally is recommended when placing mini-implant lateral to the incisive foramen. **Conclusion**: These results can be used as a reference in presuming the position of incisive foramen when placing mini-implant in the anterior palate area.

Key words: Incisive canal, Incisive foramen, Incisive papilla, Mini implant

Collection @ chosun

Ⅰ. 서 론

교정치료 시 미니 임플랜트를 고정원으로 사용하면 헤드기어와 같은 구외고정원의 사용을 최소화할 수 있으며, 다양한 힘 체계를 설계할 수 있는 장점이 있다. 구개부는 절치공 및 인접한 치근을 제외한다면 특별히 교정용 미니 임플랜트 식립에 위험한 해부학적 구조물이 없고 각화치은으로 덮여 있어 미니 임플랜트 주위에 연조직 염증이 발생할 가능성이 낮으며 위생관리가 편해 선호되는 식립부위이다.[1] 특히 정중구개봉합부는 비능이라는 해부학적 구조로 인하여 골밀도가 치밀하고 골량이 많아 더 안정적인 식립부위로 인식되고 있다.[2] 하지만 정중구개봉합 부위는 비강저와 가까우며, 특히 전방부에는 절치관이 있어 절치관을 침범하지 않도록 주의를 기울여야 한다.

절치관의 해부학적 형태 및 용적에 대한 연구로 Kraut와 Boyden[3]은 30명 환자의 CT영상에서 절치관의 길이를 계측하였고, Cavalcanti 등[4]은 사체 여덟 구의 CT영상에서 절치관의 길이를 측정하여 실제 해부학적으로 측정한 절치관의 길이와 비교한 결과, 두 측정치 간에 통계적으로 유의한 차이가 없었다고 하였다. 또한 Kim 등[5]은 콘빔CT(CBCT)영상에서 38명의 절치관의 평균 길이와 비강측, 구개측 폭경을 계측하였으며, Henriksen 등[6]은 건조두개골에서 절치관의 폭경을 계측하였고, Mraiwa 등[7]은 2D와 3D CT 영상에서 절치관의 해부학적 형태, 길이와 개방부에서의 폭경에 대해 보고하였다.

정중구개부의 교정용 미니 임플랜트 식립을 위한 구개골의 두께에 대한 많은 연구들이 보고되었는데, Wehrbein 등[8]은 건조 두개골을 이용한 연구에서 정중구개봉합부가 측모 두부계측 방사선사진상에서 보이는 것보다 2mm 이상 더 두꺼우며 4mm 이상의 골두께를 가져 미니 임플랜트를 식립하기에 충분하다고 하였다. Bernhart 등[9]은 CT를 이용한 연구에서 경구개 전방부의 골두께가 3~7mm 라고 보고하였고, Henriksen 등[6]도 경구개 전방부 수직골의 두께를 계측한 연구에서 경구개 전방부 수직골의 두께가 절치관 하방으로 평균 4.3mm라고 보고하였다. Park 등[2]은 정중구개부에서 골두께를 계측하여 구개평면을 따라 ANS로부터 남자는 19.4mm 후방부위, 여자는 17.6mm 후방부위에 교정용 임플랜트를 적용하면 안정적이라고 하였다.

정중부 측방까지 포함하여 골두께를 계측한 최근의 연구로서, Kyung[1]은 정중구

Collection @ chosun

개봉합부 좌우 3mm 이내, 전후방적으로 절치공 후방 25mm까지는 골의 두께가 3~4mm 이상으로 미니 임플랜트 식립을 위한 수직적인 골의 두께가 충분하다고 하였고, Kang 등[10]은 후방경구개에서 정중구개부 측방으로 1mm까지는 충분한 골두께를 보였으며 측방 및 후방으로 갈수록 얇아지는 양상을 보였다고 하였다. King 등[11]은 성장기 환자의 paramedian palate에서 충분한 골두께를 가진 식립위치에 대해 연구하였다. 하지만 이러한 연구의 결과들은 육안으로 직접 확인하기 어려운 해부학적 구조물을 기준으로 하였으므로 구개부에 미니 임플랜트를 식립시 추가적인 방사선 사진촬영 없이 절치관의 위치와 골두께를 임상적으로 추정하는 데 유용한 정보를 제공하지 못하였다.

이에 본 연구에서는 CBCT영상과 진단용 모델을 이용하여 임상적으로 용이하게 관찰할 수 있는 절치유두의 위치로부터 절치관의 3차원적 위치 및 크기를 계측하고, 절치관 후방부에서 구치부 치관 교두첨을 전후방적 계측 기준으로 정중구개부 골두께를 계측함으로써, 정중구개부에 미니 임플랜트를 식립 시 절치 유두와 구치부 치관 교두첨을 참고하여 최적의 식립 부위를 결정하는 데 도움이 되는 자료를 수립하고자 하였다.

Collection @ chosun

Ⅱ. 연구 방법

A. 연구 대상

상악의 모든 치아가 존재하고 치열의 비대칭이 심하지 않은 성인 25명(남자 12명, 여자 13명)에서 동일한 날에 채득된 CBCT 영상과 진단용 모형을 사용하였다. 나이는 18세에서 56세의 범위를 보였고, 평균 나이는 24세였다.

B. 연구 방법

1. 구내사진 촬영 및 진단용 모형제작

환자의 교합면 구내사진을 촬영하고 알지네이트로 인상을 채득하여 진단용 모형을 제작하였다.

2. CBCT 촬영

환자의 안모 정중선을 촬영장치의 장축에 일치시킨 상태에서 촬영하였다. CBCT 촬영시에는 교합평면상에서 치관의 교두첨을 기준으로 하여 절치관의 위치를 알아보고자 상, 하악 치아 간섭이 생기지 않도록 전치부에 cotton roll을 문채로 촬영하였다. CBCT 스캐너(CB MercuRay, HITACHI medical, Osaka, Japan)를 이용하여, 15cm 시야범위(field of view), 15mA, 120kV, scanning time 9.6초, 0.292mm 상층두께의 조건으로 촬영하였다.

3. CBCT 영상의 thresholding 및 기준축 조절

CBCT 자료를 Accurex 프로그램(Cybermed Inc, Seoul, Korea)을 사용하여 계측하였다. 환자의 CBCT 자료를 읽어들이면 Fig 1과 같이 3D MPR(Multiplanar Projection Reformat) mode의 coronal, axial, sagittal section 및 3D view가 나타나게 된다. 3D view의 volume rendering opacity preset은 ‘skin & bone 4’로 하였으며 이 때 skin에 해당하는 opacity영역을 삭제하여 opacity threshold를 1037~3710HU 범위가 되도록 하였다. MPR mode 상에서 계측의 일관성을 위해 Fig 2와 같이 기준축을 조절하였다.

Collection @ chosun

4. 절치관의 해부학적 형태와 위치의 계측

a. 절치관의 전후방 위치 : 본 연구에서 정한 계측 기준점과 계측항목의 정의는 Table 1과 같다. Fig 3에서처럼 정중시상면상에서 계측기준점을 설정하였으며 절치관의 구개측 개구부를 절치공으로, 비강측 개구부를 절치관의 nasal aperture로 구별하였다. Fm-Nm 사이의 거리를 절치관의 길이, Fa-Fp를 절치공의 장경으로 간주하였으며 절치공 최후방연에서 교합평면에 수선을 내렸을 때 axial section에서 이 수선과 전후방적으로 동일한 위치에 있는 교두첨의 위치(Fp′)를 기록하였다. 이때 Fig 4와 같이 교합평면상에서 견치의 교두첨을 3.5, 제1소구치의 설측교두첨을 4.5로, 제2소구치의 설측교두첨을 5.5로 정하고, 이러한 교두첨들 사이의 상대적인 전후방 위치를 10등분하여 0.1 단위로 수치화하여 기록하였으며 편의상 이러한 방식의 전후방 위치값을 CTS(cusp tip scale)라고 명명하였다. 좌우측 치열이 비대칭인 경우 양측의 중간값으로 기록하였다. 절치유두와 절치관 nasal aperture의 후연에서도 같은 방법으로 CTS를 계측하였다.

Collection @ chosun

Table 1 . Landmarks and measurements used in this study

Landmarks	
G	gingival margin of interdental papilla between maxillary central incisors
Fa	palatal surface point on perpendicular line from the incisive foramen's anterior margin to the tangent line of palate
Fm	center of incisive foramen
Fp	palatal surface point on perpendicular line from the incisive foramen's posterior margin to the tangent line of palate
Nm	center of nasal aperture of incisive canal
Np	posterior margin of nasal aperture of incisive canal
Pp	posterior margin of incisive papilla
Lineanr measurements	
G-Fa	palatal surface distance between 'G' and 'Fa'
G-Fp	palatal surface distance between 'G' and 'Fp'
Fm-Nm	length of incisive canal between 'Fm' and 'Nm'
WF	width of incisive foramen on axial section
WM	width of incisive canal at the middle level bewteen incisive foramen and nasal aperture of incisive canal
WN	width of nasal aperture of incisive canal on axial section
WF3D	width of incisive foramen on 3D view
WN3D	width of nasal aperture of incisive canal on 3D view
G-Pp	distance between 'G' and 'Pp'
Anteroposterior numerical scale by cusp tip (CTS: cusp tip scale)	
Fp'	location of cusp tip on the perpendicular line from posterior margin of incisive foramen to the occlusal plane
Np'	location of cusp tip on the perpendicular line from posterior margin of nasal aperture of incisive canal to the occlusal plane
Pp'	location of cusp tip on the perpendicular line from posterior border of incisive papilla to the occlusal plane
Angular measurements	
$\underline{1}$⊥OP	angle of incisal axis to occlusal plane
C⊥OP	angle of incisive canal to occlusal plane

CTS, refer to the Fig 4.

b. 절치의 치축과 절치관의 주행각도와의 관계 : 절치의 치축과 절치관의 주행각도 및 중절치 사이 치은연에서 절치유두 후연과 절치공 까지의 거리 사이에 상관관계 유무를 파악하기 위해 교합평면과 절치관을 관통하는 직선 사이의 각도, 절치치축과의 각도를 계측하였다(Fig 3).

c. 절치관의 폭경 계측 : MPR mode의 sagittal section 상의 axial section을 설정하는 수평 기준선을 절치공 높이에 위치시킨 후 axial section에서 절치공의 좌우 폭경을 계측하였다. 이때 구개의 경사를 고려하여 axial section에서 절치공이 반원

Collection @ chosun

모양으로 보이는 slice에서 폭경을 계측하였다. 절치관 nasal aperture에서도 같은 방법으로 폭경을 계측하였으며 sagittal section에서 axial section을 설정하는 수평 기준선을 비강과 절치공의 중간 높이에 위치시킨 후 axial section에서 절치관 중간부 폭경을 계측하였다(Fig 5). MPR mode에서 계측한 절치관의 폭경을 3D view상에서의 계측과 비교하기 비교하기 위해 3D zoom 기능을 이용하여 절치관 부위를 확대한 후 3D ruler를 이용하여 절치공과 절치관 nasal aperture의 폭경을 계측하였다(Fig 6).

5. 절치유두와 절치관의 전후방 위치의 관계

a. 환자의 구내 사진을 참고로 진단모형상에서 절치유두 후연을 표시하고 캘리퍼를 이용하여 중절치 사이 설측 치간유두에서 이 지점까지 거리와 절치유두 후연에서 교합평면에 수선을 그었을 때 CTS값을 계측하였다(Fig 7).

6. 절치공 후방에서 구개골의 두께

a. 절치관의 형태에 따라 후연의 구개골 두께에 영향을 받는 교두첨의 위치를 판별하고자 axial section 상의 coronal section을 설정하는 기준선을 양측 제1소구치의 설측교두첨을 연결하는 지점(P1)에 위치시키고, 시상면에서 구개골 골두께를 계측하였다.

b. 기준선을 제1소구치의 설측교두첨과 제2소구치의 설측교두첨 중간(IP), 제2소구치의 설측교두첨(P2), 제2소구치의 설측교두첨과 제1대구치의 근심설측교두첨 중간(PM), 제1대구치의 근심설측교두첨(Mm)으로 옮겨가면서 위에서와 같은 방법으로 계측하였다(Fig 4).

c. 골두께 계측시 교합평면과 골표면의 접선에 수직으로 각각 계측하였다(Fig 8).

7. 통계 분석

a. 오차분석

계측의 신뢰도를 평가하기 위해 임의로 10명의 대상자를 선택하여 2주의 시간 간격을 두고 같은 방법으로 재계측한 후, method error를 Dahlberg′s formula를 적용하여 산출하였다[13].

Dahlberg′s fomula에서 X_1은 첫 번째 계측치이고, X_2는 두 번째 계측치이며 n은

Collection @ chosun

반복 계측된 표본수이다.

$$Me = \sqrt{\frac{\sum(X_1 - X_2)^2}{2n}}$$

b. 절치관 폭경의 계측방법에 따른 차이 유무

MPR mode에서 계측한 **WF, WN**와 3-D mode에서 계측한 **WF3D, WN3D** 간의 차이 여부를 알아보기 위해 Mann-Whitney U test(α= 0.05)를 시행하여 비교하였다.

c. 상관관계분석 및 절치유두 후연에서 절치공 후연까지의 거리 추정

Table 1의 계측치간 상관성 여부를 알아보기 위해 계측치 상호간에 Spearman rank correlation 상관분석법을 사용하였다. 또한 predictive model을 이용하여 G-Pp를 근거로 한 Pp-Fp의 유추 가능여부, Pp-Fp의 평균 및 95% 신뢰수준에서 평균의 신뢰구간을 추정하였다

Collection @ chosun

Ⅲ. 연구 성적

Dahlberg's fomula를 시행한 결과, 길이 계측 항목 13개의 평균 오차는 0.25mm, CTS 계측 항목 4개의 평균 오차는 0.06, 각도 계측 항목 2개의 평균 오차는 1.2°로 나타났다(Table 2).

Table 2. Method error according to Dahlberg's fomula

Measurement	Me	Measurement	Me
G-Pp (mm)	0.11	WN3D (mm)	0.30
G-Fa (mm)	0.60	Fm-Nm (mm)	0.33
G-Fp (mm)	0.40	Pp' (CTS)	0.05
WF (mm)	0.16	Fp' (CTS)	0.07
WM (mm)	0.38	Np' (CTS)	0.08
WN (mm)	0.16	$\underline{1}\perp$OP (deg)	1.46
WF3D (mm)	0.16	$\overline{C}\perp$OP (deg)	0.94

MPR mode에서 절치공의 폭경과 3D view 상에서 절치공 폭경의 계측치간 차이 여부를 Mann-Whitney U test를 이용하여 알아보았을 때 WF와 WF3D(p = 0.719), WN과 WN3D(p = 0.613) 간에 유의한 차이가 없었다(Table 3).

Collection @ chosun

Table 3. Mean, SD, Range values of the measurements

	Mean	S.D.	Range	CV
G-Pp(mm)	8.62	1.16	6.5-11.0	0.135
Pp'(CTS)	3.94	0.21	3.6-4.5	-
G-Fa(mm)	8.98	2.15	3.2-12.6	0.24
G-Fp(mm)	14.8	2.08	9.9-18.1	0.141
Pp-Fp(mm)	6.15	1.75	2.6-9.5	0.284
Fp'(CTS)	4.46	0.21	4-4.8	-
Np'(CTS)	5.17	0.29	4.7-5.7	-
WF(mm)	4.03	0.64	2.9-5.4	0.159
WM(mm)	3.43	0.95	2-5.3	0.276
WN(mm)	5.29	1.21	3-7.07	0.229
WF3D(mm)	3.96	0.71	3-5.5	0.179
WN3D(mm)	5.45	1.14	3-7.4	0.209
Fm-Nm(mm)	13.7	2.04	10.4-19.2	0.149
$\underline{1}$⊥OP(deg)	61.3	7.22	48.8-76.0	0.118
C⊥OP(deg)	66.9	6.02	55.1-80.4	0.09

SD, Standard deviation.

CV, Coefficient of variation.

절치유두 후연에서 절치공의 후연까지의 구개평면을 따라 계측한 거리(Pp-Fp)는 6.15±1.75mm 였으며 95%의 신뢰수준으로 추정하였을때 평균값의 범위는 5.43mm ~6.87mm(6.15±0.72mm)였다(Table 3).

절치유두 후연, 절치공의 후연, 절치관의 nasal aperture 후연에서 교합평면에 수선을 그었을 때 CTS 값은 각각 3.94±0.21, 4.46±0.21, 5.17±0.29였다(Table 3).

G-Pp와 다른 전후방 길이 계측항목, 절치와 절치관의 주행각도간 상관관계에 대해서 알아보기 위해 상관분석을 시행한 결과, G-Pp와 Pp′, G-Pp와 G-Fp, G-Pp와 Fp′, G-Fp와 Fp′에서 양의 상관관계가 있는 것으로 나타났으며 1⊥OP와 C⊥OP 사이에는 상관성이 없는 것으로 나타났고 1⊥OP와 G-Pp, 1⊥OP와 G-Fp 사이에서는 음의 상관관계를 보였다. G-Pp와 Fa-Fp (r=0.287, P=0.165), G-Pp와 Pp-Fp (r=-0.055, P=0.795) 사이에도 상관성이 낮은 것으로 나타났으며 G-Pp와 G-Fa는 평균값에서 비슷한 수치를 보였으나 상관성은 낮았다(Table 4).

dCollection @ chosun

Table 4. Spearman Rank Correlation

	G-Pp	Pp'	G-Fa	G-Fp	Fp'	1⊥OP	C⊥OP
G-Pp	r=1.000 p= .	r= .464* p= .020	r= .169 p= .419	r= .512* p= .009	r= .432* p= .031	r=-.496 p= .012	r= .047 p= .824
Pp'	r= .464* p= .020	r=1.000 p= .	r=-.199 p= .339	r=-.099 p= .637	r= .432* p= .031	r=-.234 p= .260	r= .178 p= .395
G-Fa	r= .169 p= .419	r=-.199 p= .339	r=1.000 p= .	r= .678** p= .000	r= .420* p= .037	r=-.355 p= .081	r=-.129 p= .538
G-Fp	r= .512* p= .009	r=-.099 p= .637	r= .678** p= .000	r=1.000 p= .	r= .565** p= .003	r=-.496* p= .012	r=-.190 p= .364
Fp'	r= .432* p= .031	r= .432* p= .031	r= .420* p= .037	r= .565** p= .003	r=1.000 p= .	r=-.567** p= .003	r=-.159 p= .449
1⊥OP	r=-.496* p= .012	r=-.234 p= .260	r=-.355 p= .081	r=-.496* p= .012	r=-.567** p= .003	r=1.000 p= .	r= .294 p= .153
C⊥OP	r= .047 p= .824	r= .178 p= .395	r=-.129 p= .538	r=-.190 p= .364	r=-.159 p= .449	r= .294 p= .153	r=1.000 p= .

* Correlation is significant at the 0.05 level. (2-tailed)

** Correlation is significant at the 0.01 level. (2-tailed)

절치관 후연에서 교합평면 또는 구개표면에 수직으로 계측한 정중구개부 수직 골두께의 평균과 표준편차는 Table 5와 같았으며 남자에서 골두께가 더 컸으나 통계적으로 유의한 차이를 보이지는 않았다. 식립부위에 따른 골두께는 차이를 보여 정중구개부 전방에서는 후방부보다 골두께가 오히려 작게 계측되었다. 특히 절치관의 영향을 받는, 전후방적으로 제1소구치 또는 제1, 2소구치 사이부위에 해당하는 정중구개부에서는 교합평면에 수직으로 측정한 골두께보다 골표면에 수직으로 측정한 골두께가 작았다(Table 5, and Fig 9).

Table 5. Midpalatal bone thickness posterior to incisive canal

Sex \ Region		P1		IP		P2		PM		Mm	
		⊥Surface	⊥OP	⊥Surface	⊥OP	⊥Surface	⊥OP	⊥Surface	⊥OP	⊥Surface	⊥OP
Male	Mean	1.58	2.96	4.26	6.67	6.00	6.33	5.49	5.44	5.23	5.18
	SD	1.84	3.42	1.40	1.88	1.29	1.34	1.21	1.18	1.63	1.52
Female	Mean	0.75	1.59	3.38	5.01	4.96	5.39	4.97	5.12	5.57	5.59
	SD	1.17	2.35	1.38	1.59	1.28	1.42	1.49	1.58	1.89	1.97
Total	Mean	1.15	2.25	3.80	5.80	5.46	5.84	5.22	5.27	5.40	5.39
	SD	1.56	2.93	1.43	1.90	1.37	1.43	1.36	1.38	1.74	1.74

⊥Surface, perpendicular to palatal surface; ⊥OP, perpendicular to occlusal plane.

Collection @ chosun

Ⅳ. 총괄 및 고안

비구개관이라고도 불리는 절치관은 상악 중절치의 구개측에 위치하여 절치유두 후방에서 절치공으로 개구하며, 절치관에는 비구개신경과 구개 및 접구개혈관이 통과한다.[14-17] 일반적으로 절치관은 많은 포유동물에서는 비강과 구강을 연결하는 구조로서 분리된 호흡기계와 소화기계를 연결하여 음식물의 냄새를 전달할 수 있는 통로 역할을 하는 것으로 보고된 바 있으나[18], 인간에서는 이의 길이가 짧고, 거의 대부분의 경우 폐색되어 있다.[19,20]

상악 전치부의 중요한 해부학적 구조인 절치관을 침범하지 않기 위해 교정용 미니 임플랜트의 식립 위치 선정에 신중을 기해야 할 필요가 있다. 따라서 정중 구개부에 미니 임플랜트를 식립할 때에도 다양한 방사선 검사를 통하여 절치관의 폭경, 전후방적 위치는 물론 후하방의 골두께 등 식립 부위에 해당하는 중요한 해부학적 구조의 위치관계를 평가하는 것이 바람직하다. 그러나 실제 임상에서 두부계측방사선 사진이나 파노라마 사진에서는 절치관의 해부학적 구조를 정확히 알기 어려우며 상이 왜곡될 수 있어 정중구개부 미니 임플랜트의 바람직한 식립 방향이나 위치 등을 평가하는 데 어려움이 있다. 정확한 식립위치 결정을 위해서는 CT 또는 CBCT와 같은 3차원적 분석방법이 필요하나 방사선 조사량과 기회비용 등을 고려할 때 정중구개부 미니 임플랜트 식립만을 위하여 CT를 촬영하는 데는 어려움이 있는 실정이다. 따라서 본 연구에서 조사된 자료를 바탕으로 교합평면상에서 절치유두와 교두첨의 전후방 위치를 기준으로 절치관의 전후방적 위치를 예측할 수 있다면 정중구개부 교정용 미니임플랜트 식립 위치를 정하는데 도움이 될 것이다.

절치관은 해부학적으로 길이, 악골 내의 위치, 크기 등 개인간의 차이가 상당히 많은데, 일반적으로 비강측에서 구개측까지 일정하게 그 형태를 유지하지는 않으며 다양한 단면을 보인다.[5,21] 또한 절치관의 수에 대한 연구로 Mraiwa 등[7]은 비강측에서 둘로 분지되는 Y-canal 형태가 가장 많다고 주장한 반면 Kim 등[5]은 비강측에서 1개로 이루어진 경우가 일반적이라고 하였다. 본 연구에서도 비강측에서 절치관의 분지를 살펴본 결과 25명의 대상자 중 5명에서만 2분지관을 보였으며 20명에서는 분지가 나누어지지 않았다. 절치관의 길이에 대해, Krout와 Boyden[3]은 평균 길이가 9mm라고 보고한 반면 Kim 등[5]은 절치관의 길이가 평균 15.9mm으로 계측되었다고 하였다. 본 연구에서는 절치관의 길이가 평균 13.7mm, 범위는 최소

Collection @ chosun

10.4mm, 최대 19.2mm로서 김 등[5]의 보고에 더 가까운 길이를 보였다. 이러한 연구 결과의 차이는 연구에 이용된 촬영장치 및 계측방법의 차이뿐만 아니라 연구 대상인 인종의 차이 등에서 기인한 것으로 생각된다.

Kim[22]은 절치관의 장축은 치조부의 lingual palatal process와 거의 일치하며, 교합평면에 대해 약 45°를 이룬다고 하였다. 본 연구에서는 상악 중절치가 교합평면에 대해 이루는 각도를 참고로 절치관이 교합평면에 대해 이루는 각도, 중절치 사이 치은연에서 절치유두 또는 절치공 후연까지의 거리 사이의 관계에 대해 평가하였으나 1⊥OP와 C⊥OP 사이에는 상관성이 없었고 1⊥OP와 G-Pp, 1⊥OP와 G-Fp 사이에는 음의 상관관계를 보였다(Table 4). 이는 절치가 순측 경사된 치조전돌 환자에서는 중절치 설측 치은연에서 절치공 후연까지의 거리가 증가될 수 있음을 의미한다. 또한 절치가 순측 경사된 환자에서 절치유두의 길이 또한 증가되어 나타나는 것으로 설명할 수 있다.

절치관의 직경에 대한 연구로 Henriksen 등[6]은 25개의 성인 인디안 건조두개골의 정모 두부계측 방사선사진을 계측하여 평균 2.5mm라고 보고하였고, Kim 등[5]은 범위가 1.5~6.4mm였으며 대체로 비강측에서 구개측으로 절치관이 주행하면서 직경이 좁아지는것을 알 수 있었다고 하였다. 본 연구에서는 구개측과 비강측, 중간높이에서 직경을 계측하여 구개측은 평균 4mm, 중간에서는 평균 3.5mm, 비강측에서는 평균 5.3mm로 비강측에서 넓어지는 형태를 보였으며 구개측과 비강측 모두 MPR mode 에서의 계측값과 3D view에서 계측값에서 차이가 없었다. Bodin 등[23]은 방사선사진에서 절치관의 직경이 10mm 이상일 경우에는 외과적 처치를 고려해야 하며, 6~10mm인 경우에는 낭성 변형의 가능성이 있으므로 직경의 증가 여부를 반드시 추적 관찰해야 한다고 하였다. Bernhart 등[9]은 경구개 전방부에 교정용 임플랜트를 식립할 경우 정중구개봉합과 절치관의 손상을 피하기 위해서는 정중구개봉합에서 양측으로 각각 3~6mm 떨어진 부위가 안전하다고 하였다. 본 연구에서는 구개측 절치관 직경의 범위가 2.9~5.4mm 이었으므로, 절치관은 정중시상면에서 측방으로 1.5~2.7mm까지의 공간을 차지하는 것으로 볼 수 있다. 따라서 임플랜트 식립시 임플랜트 외면과 상악골 정중구개봉합간의 거리가 3mm 이상이면 대부분의 경우 안전할 것으로 생각된다.

절치관의 전후방적 위치평가를 위해 본 연구에서는 절치유두와 교두첨 등 임상적으로 확인이 가능한 해부학적 구조물을 기준으로 계측한 결과, 절치공 후연에서 교합평면에 수선을 그었을 때 전후방적으로 제1소구치 설측교두첨에서 약간 전방

Collection @ chosun

에 위치하였으며, G-Pp와 G-Fp 및 Fp′ 상호간에 상관성이 있는 것으로 나타났다(Table 4). G-Pp는 평균 8.6mm였으며 rule of thumb의 방식으로 G-Fp는 G-Pp의 약 1.7배 정도로 짐작할 수 있다. 또한 본 연구에서는 G를 절치유두의 전연으로 간주한다는 전제하에 눈에 보이는 구조물인 절치유두의 길이를 바탕으로 절치유두 후연에서 눈에 보이지 않는 절치공 후연까지의 거리를 유추하고자 G-Pp와 Pp-Fp를 변수로 하는 predictive model을 시행하였으나 유추가 어려운 것으로 판명되었다(2차방정식 모델은 $Y_i=-16.352+5.301X_i-0.307(X_i)^2$이었으며, 최적의 회귀분석 모델에서 $R^2=0.075$으로 나타났다). 그러나 G-Pp와 G-Fp간에 상관성이 있으므로 G-Pp와 상관없이 절치유두 후연에서 절치공의 후연까지의 구개평면을 따라 계측한 거리(Pp-Fp)는 평균 6.15±1.75mm, 95%의 신뢰수준으로 추정한 평균값은 5.43mm~6.87mm(6.15±0.72mm)로 추정이 가능하다.

Triaca 등[24]은 측모 두부계측방사선사진상에서 관찰되는 골두께를 토대로 3mm의 짧은 길이와 7.5mm의 넓은 직경을 가진 나사형 임플랜트 식립을 권장하였고 Block과 Hoffman[25]은 10mm 직경의 subperiosteal disc의 사용에 대해 소개하였다. 그러나 Wehrbein 등[8,26,27]은 정중구개부의 골두께는 측모 두부방사선 사진에서 보이는 것보다 1~2mm 두껍다는 것을 근거로 더 큰 길이와 작은 직경의 미니 임플랜트를 측모 두부계측방사선사진을 참고로 하여 식립할 것을 제안하였으며 Tosun 등[28]은 측모 두부계측방사선사진과 석고모형을 참고로 하여 절치치근과 비강 및 정중구개봉합의 결합조직에 손상이 되지 않도록 정중구개부 측방에 3차원적 guide plate를 제작하여 식립하는 방안을 제시하였다. Park 등[29]은 ANS-PNS 선상에서 앞쪽 30~40%까지의 부위는 정중 시상면에서 식립하지 않는 것이 안전하다 하여 이를 측모 두부계측방사선사진상에서 그려봄으로써 치아를 기준으로 어느 부위가 식립에 적당한지 알 수 있다고 하였다. 그러나 Wehrbein 등[8,27] 과 Tosun 등[28]의 연구는 측모 두부계측방사선 사진을 바탕으로 한 연구로 정중시상면상의 절치관에 대한 고려가 간과된 측면이 있다. 본 연구에서는 미니 임플랜트 식립시 교합평면상에서 절치관의 직하방에 있는 범위를 설정하여 이른바 ‘canal zone′이라 명명하고 전방경계를 절치공 후연에서 교합평면에 내린 수선으로, 후방경계를 절치관 nasal aperture의 후연에서 교합평면에 내린 수선으로 하며 좌우 경계는 절치관 폭경의 측방연으로 정하였다(Fig 10). Fp’와 Np′의 평균이 각각 4.46과 5.17인 점으로 미루어 전방경계는 제1소구치 설측 교두첨보다 조금 전방에, 후방경계는 제1소구치와 제2소구치의 설측 교두첨의 중간지점보다 조금 후방에 있어 전후방적으로 canal

dCollection @ chosun

zone 내에 해당하는 교두첨의 위치는 제1소구치 설측교두첨(P1), 제1, 2소구치 설측교두첨 사이(IP)였으며, 절치공 폭경을 고려할 때 좌우 폭경 2.5mm를 포함하는 구역으로 볼 수 있었다(Fig 10). Canal zone에 해당하는 P1, IP에서는 골표면에 수직으로 보다는 교합평면에 수직으로 계측한 경우에 골두께가 크게 나타났으며 P1에서는 3mm 이하의 골두께를 보였고 IP에서는 골표면에 수직으로 3.8±1.4mm, 교합평면에 수직으로 5.8±1.9mm로 식립각도에 따른 골두께의 차이를 보였다(Table 5, Fig 9). 이는 Park 등[29]이 절치관을 손상시킬 가능성이 적은 safety zone으로 교합면에 수직으로 식립할 경우 ANS-PNS 선상에서 15.8mm 후방, 피질골 표면에 식립할 경우 19.4mm 후방에 식립하여야 안전하다고 한 주장에 부합되나 과거 Wehrbein 등[8,30]이 정중부 절치관에 대한 고려없이 구개골표면에 수직으로, 임상적으로는 제1소구치를 가로지르는 선상에 식립하는것을 추천한 것과는 차이가 있다. Schlegel 등[31]은 Wherbein 등[8,30]이 제안한 정중구개부 제1소구치 부위에서 생검한 조직을 이용한 조직학적 연구에서 절치관 또는 cystic lesion으로 둘러싸인 조직이 발견되는 표본이 있어 이 위치에 미니 임플랜트를 식립할 경우 절치관 내의 신경조직에 손상을 가할 수 있으므로 조직학적 측면에서 제1소구치 후방에 식립하는 것이 바람직하다고 하였다. 구개전방부에서는 식립방향에 따른 골두께에 유의적 차이가 있었던 반면, 제2소구치 설측교두첨(P2) 후방으로는 교합평면의 각도가 골표면의 각도와 가까워져 골표면에 수직으로 계측한 골두께와 교합평면에 수직으로 계측한 골두께에 유의한 차이를 보이지 않았으며 제1대구치 근심교두까지 평균 5mm 이상의 골두께를 보였다. 이는 정중구개부에서는 후방에서 더 많은 골양을 보인다고 주장한 Persson 등[32], Latham[33]의 주장에 부합된다. 그러나 정중구개부의 골두께는 개인에 따른 변위가 크고 경우에 따라 전후방으로 제2소구치 후방에서 골두께가 전방보다 대단히 얇은 경우가 있다. 이런 경우 제2소구치 전방 정중구개부에서 측방으로 떨어져 교합평면에 수직으로 식립하는 것이 바람직하다. 이 때 치관의 위치에 따른 상대적인 골두께는 측모두부방사선 사진을 참고하여 판별할 수 있으며 비능(nasal crest)으로 인하여 정중부 골두께는 측모두부방사선 사진에서 보이는 것보다 두껍다는 것을 아는것이 도움이 될 것으로 생각된다.[2, 8, 26, 27]

본 연구는 정중구개부 고정원으로서 미니 임플랜트 식립시 절치관을 침범하지 않으면서 충분한 골두께를 얻을 수 있는 부위를 찾고자 시작되었다. 그러나 미니 임플랜트가 유용하게 사용되어지기 위해서는 안정성의 측면에서 식립부위의 연조직과 피질골의 두께 등의 질적 측면도 검토되어야 한다. Park 등[29]은 정중구개봉합

Collection @ chosun

이 골질이 좋고, 골량도 풍부하므로 좋은 식립부위이지만, 지나치게 단단한 것도 안정성 측면에서 불리하므로, 특히 단안모의 남자 환자인 경우는 정중선을 피해서 식립하는 것이 바람직할 수 있다고 하였다. Kim 등[34] 은 한국 성인 남녀의 cadaver 를 이용한 연구에서 정중구개부를 비롯한 교정용 임플랜트 식립부위의 피질골과 연조직의 두께에 대한 연구를 발표하였으며 미니 임플랜트를 구개부에 식립하는데 최적의 위치를 밝히기 위해서는 골량뿐만 아니라 이러한 골질의 평가에 더하여 장치 연결에 따른 응력분석의 연구가 필요하다고 생각된다.

Collection @ chosun

V. 결 론

본 연구는 정중구개부에 미니 임플랜트 식립시 절치관에 손상을 주지 않고 충분한 골두께를 확보할 수 있는 식립위치를 제시하고자 임상적으로 관찰이 가능한 구조물을 기준으로 절치관의 해부학적 형태 및 위치와 절치관 후방 골두께를 계측하여 다음과 같은 결론을 얻었다.

1. 중절치 설측 치간유두에서 절치공 후연까지 구개면상의 거리는 치간유두-절치유두(G-Pp) 후방 길이의 약 1.7배에 해당하였다.

2. 절치유두 후연에서 절치공 후연까지의 구개표면을 따라 계측한 거리는 6.2±1.8mm로 나타났다.

3. 교합평면상에서 보았을 때 절치공 후연의 전후방적 위치는 교두첨을 기준으로 평가시 제1소구치의 설측교두보다 약간 전방에 해당하였으며, 제1소구치와 제2소구치의 중간지점에 식립할 때에도 절치관에 영향을 받을 수 있다. 따라서 제 1소구치 직후방에서는 골표면에 수직으로 식립하는 것보다 교합평면에 수직으로 식립하는 것이 더 바람직하다.

4. 정중구개봉합 부위에서 제2소구치 후방에서 제1대구치까지는 5mm 이상의 골두께를 보였으나, 측모두부방사선 사진을 참고로 후방 골두께가 얇다고 판단되는 경우 제 2 소구치 전방에서 교합평면에 수직으로 또는 정중에서 측방으로 떨어져 식립하는 것이 추천되며 절치관의 폭경을 고려할 때 3mm 이상 떨어져 식립하는 것이 추천된다.

Collection @ chosun

참고문헌

1. Kyung SH. A study on the bone thickness of midpalatal suture area for miniscrew insertion. Korean J Orthod 2004:34(1):63-70.

2. Park YC. Anatomical characteristics of the midpalatal suture area for miniscrew implantation using CT image. Korean J Orthod 2005:35(1):35-42.

3. Kraut RA, Boyden DK. Location of Incisive canal in relation to central incisor implants. Implant Dent 1998:7:221-5.

4. Calvalcanti MGP, Yang J, Ruprecht A, Vannire MW. Accurate linear measurements in the anterior maxilla using orthoradially reformatted sprial computed tomography. Dentomaxillofac Radiol 2004:33:396-402.

5. Kim GT, Hwang EH, Lee SR. A study of incisive canal using a cone beam computed tomography. Korean J Oral Maxillofac Radiol 2004:34:7-12.

6. Henriksen B, Bavitz B, Kelly B, Harm SD. Evaluation of bone thickness in the anterior palate relative to midsagittal orthodontic implants. Int J Oral Maxillofac Impl 2003:18:578-81.

7. N Mraiwa, R Jacobs, J Van Cleynenbreugel, G Sanderink, F Schutyser, P Suetens, D van Steenberghe, M Quirynen. The nasopalatine canal revisited using 2D and 3D CT imaging. Dentomaxillofacial Radiology 2004:33:396-402.

8. Wehrbein H, Merz BR, Diedrich P, Palatal bone support for orthodontic implant anchorage-a clinical and radiological study. Euroup J Orthod

Collection @ chosun

1999:21:65-70.

9. Bernhart T, Vollgruber A, Gahleitner A, Dortbudak O, Haas R. Alternative to the median region of the palate for placement of an orthodontic implant. Clin Oral Impl Res 2000:11:595-601.

10. Kang SM, Lee SJ, Ahn SJ, Heo MS, Kim TW. Bone thickness of the palate for orthodontic mini-implant anchorage in adults. Am J Orthod Dentofacial Orthop 2007:131:00.

11. Keith S. King, Ernest W. Lam, M. Gary Faulkner, Giseon Heo, Paul W. Major. Vertical bone volume in the paramedian palate of adolescents: A computed tomography study. Am J Orthod Dentofacial Orthop 2007:132:783-8.

12. Helmut F, Jochen S. Sobotta Atlas of Human anatomy Vol. I: Head, Neck, Upper Extrimities. Il-Joong sa: 1983. p. 10

13. Houston WJ. The analysis of errors in orthodontic measurements. Am J Orthod 1983:83:382-90

14. Orban BJ. Oral histology and embryology. 3rd ed. St. Louis: The CV Mosby Co:1953. p.13-28.

15. Patten BM. Human embryology. The Blakiston Co: 1946. p.284, 427-34.

16. Sicher H, DuBrul EL. Oral anatomy. 5th ed. St. Louis: The CV Mosby Co: 1970. p.37-8, 68-9.

17. Lanford RJ. The contrubution of the nasopalatine nerve to sensation of the hard palate. Br J Oral Maxillofac Surg 1989:27:379-86.

Collection @ chosun

18. Burdi AR. Distribution of midpalatal cysts: a reevaluation of human palatal closure mechanisms. J Oral Surg 1968:26:41-5.

19. Maurice RJ. The nasopalatine ducts and associated structures in the rhesus monkey(Macaca mulatta): Topography, Prenatal development, Fuction, and Phylogeny. The American Jornal of Anatomy 1984:170:581-95

20. Van der Wall I, Van der Kwast WAM. Oral pathology. Chicago: Quintessence Publishing Co: 1988. p. 145-6.

21. Jacob S, Zelano BBA, Gungor A, Abbott D, Naclerio R, McClintock MK. Location and Gross Morphology of the Nasopalatine Duct in Human Adults. Arch Otolaryngol Head Neck Surg. 2000:126:741-8.

22. Kim MK. Head and Neck applied Anatomy. Eu-chi-hak sa: 1985. p. 15.

23. Bodin I, Isacsson G, Julin P. Cysts of the nasopalatine duct. Int J Oral Maxillofac Surg 1986:15:696-706.

24. Triack A, Antonini M, Wintermantel E. Ein neues Titan-Flanchschrauben-Implant zur orthodontischen Verankerung am anterioren Gaumen. Informationen aus der orthodontischen Kieferorthopadie 1992:24:251-7.

25. Block M S, Hoffman D R. A new device for absolute anchorage for orthodontics. American Journal of Orthodontics and Dentofacial Orthopedics. 1995:107:251-8.

26. Wehrbein H, Merz BR, Diedrich P, Glatzmaier J. The use of palatal implants for orthodontic anchorage. Design and clinical application of the

Collection @ chosun

orthosystem. Clin Oral Implants Res 1996:7:410-6.

27. Wehrbein H, Merz BR. Aspects of the use of endosseous palatal implants in orthodontic therapy. J of esthetic dentistry 1998:10:315-24.

28. Tosun T, Keles A, Erverdi N. Method for the placement of palatal implants. Int J Oral Maxillofac Implants. 2002:17:95-100.

29. Park YC, Kim JG, Lee JS. Atlas of Contemparary Orthodontics Vol. III. Shin-Hueng International: 2006. p. 168.

30. Wehrbein H, Yildizhan F. The midpalatal suture in young adults-A radilolgical histological investigation. Eur J Orthod. 2001:23:195-214.

31. Schlegel KA, Kinner F, Schlegel KD. The anatomic basis for palatal implants in orthodontics. Int J Adult Orthod Orthognath Surg. 2002:17:133-9.

32. Persson M, Thilander B. Palatal suture closure in man from 15 to 35 years of age. Am J Orthod. 1977:72:42-5.

33. Latham RA. Structure and development of the intermaxillary suture. J Anat. 1970:108(1):31-41.

34. Kim HJ, Yun HS, Park HD, Kim DH, Park YC. Soft-tissue and Cortical bone thickness at orthodontic implant sites. Am J Orthod Dentofacial Orthop. 2006:130:177-82

dCollection @ chosun

Fig 1. Accurex program window showing MPR and 3D images. Note thresholing ranges shown in the fine tuning tab.

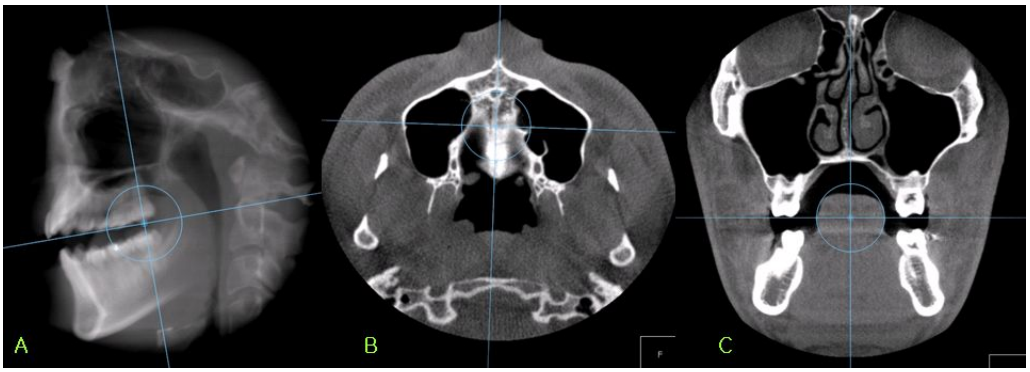

Fig 2. Adjustment of reference lines. A, Occlusal plane in sagittal section – from incisal edge of maxillary central incisor to mesiobuccal cusp tip of maxillary 1st molar; B. Anterior posterior line in axial section – from ANS to PNS; C, Transverse line in coronal section – a line connecting lingual cusp tips of maxillary 1st molars.

dCollection @ chosun

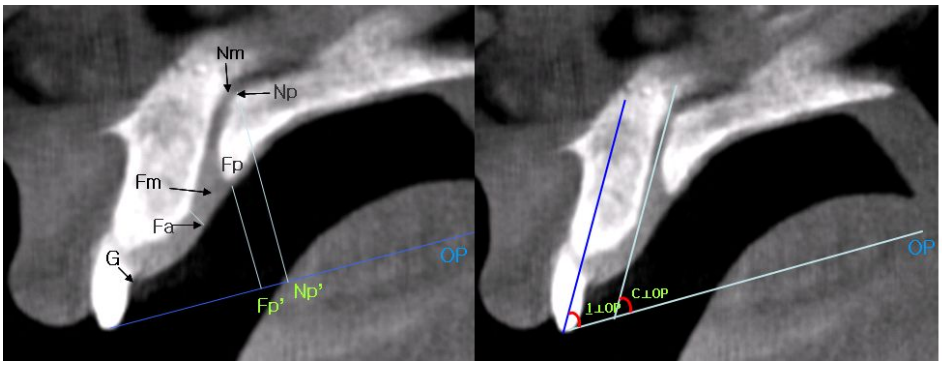

Fig 3. Landmarks and measurements made in the midsagittal sections.

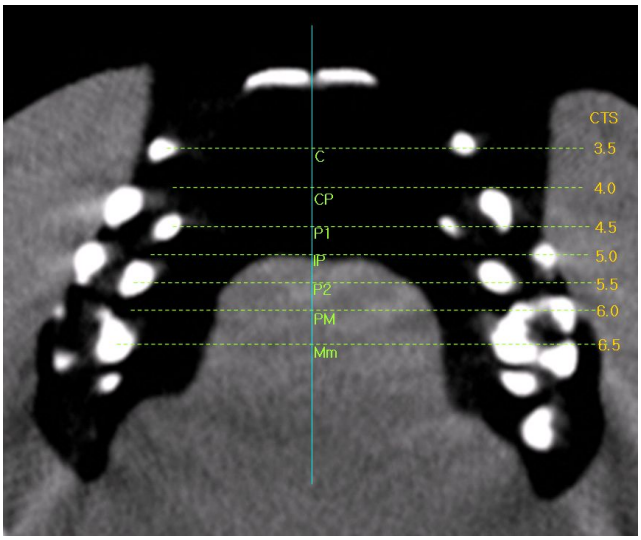

Fig 4. CTS(Cusp Tip Scale: anteroposterior numerical scale by cusp tip) was used to evaluate anteroposterior cuspal position of incisive canal and palatal bone thickness at each cusp tip area. C, canine cusp tip. scored as 3.5; CP, midpoint between canine cusp tip and lingual cusp tip of 1st premolar. scored as 4.0; P1, lingual cusp tip of 1st premolar. scored as 4.5; IP, midpoint between lingual cusp tips of 1st and 2nd premolars. scored as 5.0; P2, lingual cusp tip of 2nd premolar. scored as 5.5; PM, midpoint between lingual cusp tips of 2nd premolar and mesiolingual cusp tip of 1st molar. scored as 6.0; Mm, mesioligual cusp tip of 1st molar. scored as 6.5.

dCollection @ chosun

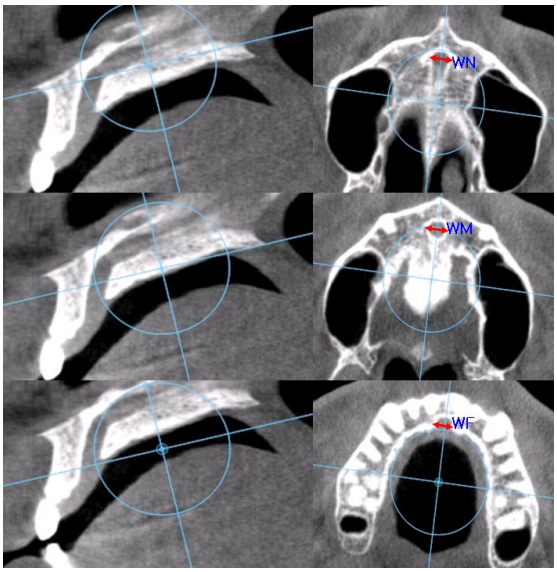

Fig 5. Mesiodistal width of incisive canal on axial section. WN, width of nasal aperture of incisive canal; WM, width of incisive canal at the midpoint level between nasal aperture of incisive canal and incisive foramen; WF, width of incive foramen.

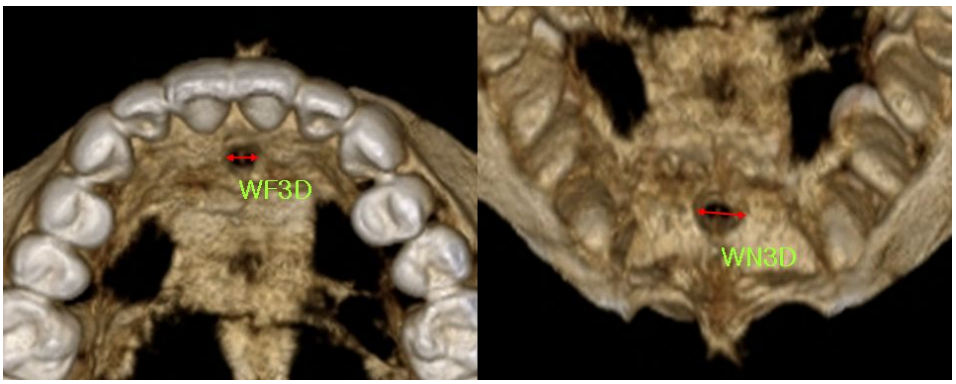

Fig 6. Mesiodistal width of incisive foramen on 3-D view. WF3D, width of incisive foramen of palate; WN3D, width of nasal aperture of incisive canal at nasal cavity.

Collection @ chosun

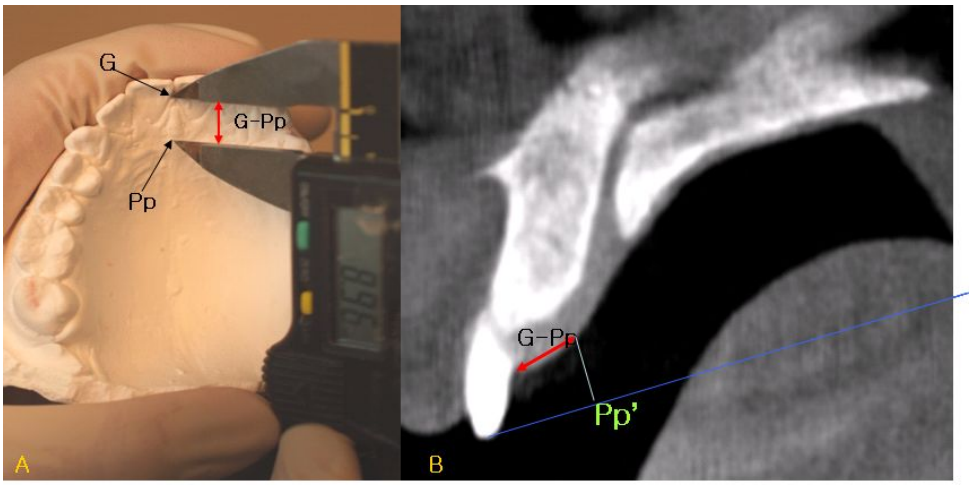

Fig 7. **A.** G-Pp length measurement on plaster model. **B.** CTS of posterior border of papilla on the midsagittal section.

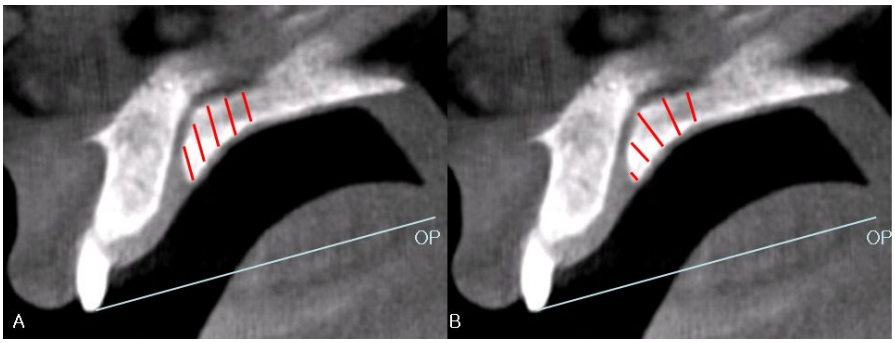

Fig 8. Measurement of bone thickness at the cusp tip areas. A, Measurement along the perpendicular line to the occlusal plane; B, Measurement along the perpendicular line to the tangent line to the bone surface.

Collection @ chosun

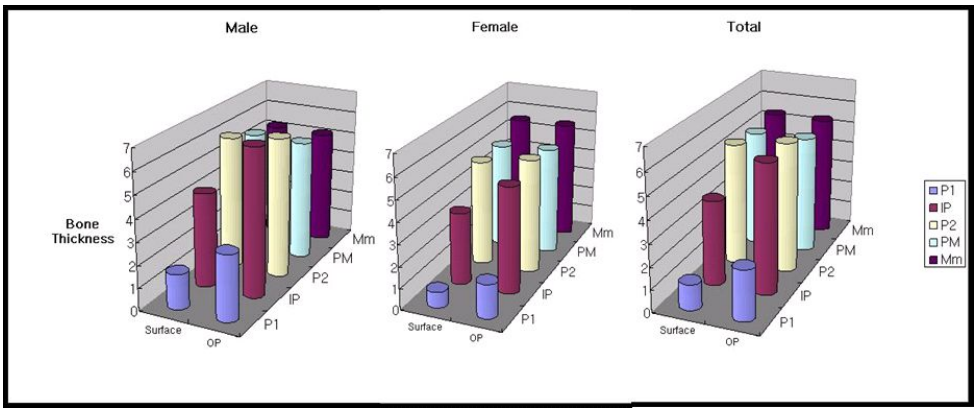

Fig 9. Midpalatal bone thickness at cusp tip areas. P1, lingual cusp tip of 1st premolar; IP, midpoint between lingual cusp tips of 1st and 2nd premolars P2, lingual cusp tip of 2nd premolar; PM, midpoint between lingual cusp tips of 2nd premolar and mesiolingual cusp tip of 1st molar; Mm, mesioligual cusp tip of 1st molar

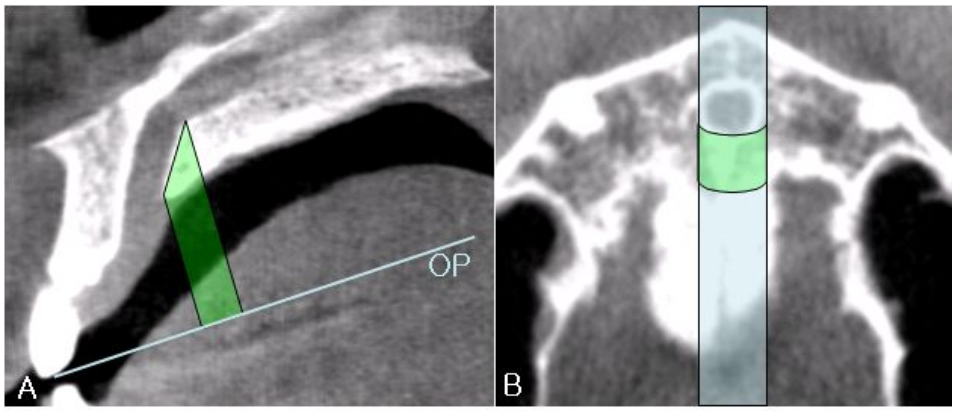

Fig 10. Canal zone, **A**, Sagittal section. Anterior border of canal zone is on the perpendicular line to occlusal plane starting from the posterior border of incisive foramen. Posterior border of canal zone is on the perpendicular line to the occlusal plane starting from the posterior border of nasal aperture of incisive canal. **B**, Axial section. Lateral border of canal zone is along the lateral border of incisive canal.

Collection @ chosun

저작물 이용 허락서

학 과	치의학과	학 번	20067543	과 정	석사
성 명	한글: 김 성 진 한문 : 金 誠 珍 영문 : Kim Sung jin				
주 소	광주광역시 남구 진월동 진아리채 302-906				
연락처	E-MAIL : rowee@hanmail.net				
논문제목	한글 : 미니 임플랜트 식립과 관련된 절치관의 해부학적 연구 영어 : Anatomical study of incisive canal in relation to mini-implant placement				

본인이 저작한 위의 저작물에 대하여 다음과 같은 조건아래 조선대학교가 저작물을 이용할 수 있도록 허락하고 동의합니다.

- 다 음 -

1. 저작물의 DB구축 및 인터넷을 포함한 정보통신망에의 공개를 위한 저작물의 복제, 기억장치에의 저장, 전송 등을 허락함
2. 위의 목적을 위하여 필요한 범위 내에서의 편집·형식상의 변경을 허락함. 다만, 저작물의 내용변경은 금지함.
3. 배포·전송된 저작물의 영리적 목적을 위한 복제, 저장, 전송 등은 금지함.
4. 저작물에 대한 이용기간은 5년으로 하고, 기간종료 3개월 이내에 별도의 의사 표시가 없을 경우에는 저작물의 이용기간을 계속 연장함.
5. 해당 저작물의 저작권을 타인에게 양도하거나 또는 출판을 허락을 하였을 경우에는 1개월 이내에 대학에 이를 통보함.
6. 조선대학교는 저작물의 이용허락 이후 해당 저작물로 인하여 발생하는 타인에 의한 권리 침해에 대하여 일체의 법적 책임을 지지 않음
7. 소속대학의 협정기관에 저작물의 제공 및 인터넷 등 정보통신망을 이용한 저작물의 전송·출력을 허락함.

동의여부 : 동의(o) 반대( )

2009년 8 월

저작자: 김 성 진 (서명 또는 인)

조선대학교 총장 귀하