creative commons

COMMONS DEED

저작자표시-비영리-동일조건변경허락 2.0 대한민국

이용자는 아래의 조건을 따르는 경우에 한하여 자유롭게

- 이 저작물을 복제, 배포, 전송, 전시, 공연 및 방송할 수 있습니다.
- 이차적 저작물을 작성할 수 있습니다.

다음과 같은 조건을 따라야 합니다:

저작자표시. 귀하는 원저작자를 표시하여야 합니다.

비영리. 귀하는 이 저작물을 영리 목적으로 이용할 수 없습니다.

동일조건변경허락. 귀하가 이 저작물을 개작, 변형 또는 가공했을 경우에는, 이 저작물과 동일한 이용허락조건하에서만 배포할 수 있습니다.

- 귀하는, 이 저작물의 재이용이나 배포의 경우, 이 저작물에 적용된 이용허락조건을 명확하게 나타내어야 합니다.
- 저작권자로부터 별도의 허가를 받으면 이러한 조건들은 적용되지 않습니다.

저작권법에 따른 이용자의 권리는 위의 내용에 의하여 영향을 받지 않습니다.

이것은 이용허락규약(Legal Code)을 이해하기 쉽게 요약한 것입니다.

Disclaimer

dCollection

[UCI]I804:24011-200000237892

2009년 2월

석사학위 논문

하악 제1대구치 원심 근관의 형태

조 선 대 학 교 대 학 원

치 의 학 과

손 희 석

하악 제1대구치 원심 근관의 형태

Types of the distal root canal in mandibular 1st molar

2009년 2월 일

조선대학교 대학원

치 의 학 과

손 희 석

하악 제1대구치 원심 근관의 형태

지도교수 황 호 길

이 논문을 치의학 석사학위신청 논문으로 제출함.

2008년 10월 일

조선대학교 대학원

치 의 학 과

손 희 석

손희석의 석사학위 논문을 인준함

위원장	조선대학교	교수	이 상 호	인
위 원	조선대학교	교수	황 호 길	인
위 원	조선대학교	교수	민 정 범	인

2008 년 11월 일

조선대학교 대학원

목 차

표 목 차 ····· ii
도 목 차 ····· iii
영문초록 ····· iv

Ⅰ. 서론 ····· 1

Ⅱ. 연구대상 및 방법 ····· 3

Ⅲ. 연구성적 ····· 6

Ⅳ. 총괄 및 고안 ····· 8

Ⅴ. 결론 ····· 13

참고문헌 ····· 14

표 목 차

Table 1. The distal root canal types of mandibular 1st molar according to gender ·· *6*

Table 2. Bilateral symmetry of distal root canal types in mandibular 1st molar ·· *7*

도 목 차

Figure 1. The type I distal root canal of mandibular 1st molar. ····· *3*

Figure 2. The type II distal root canal of mandibular 1st molar. ·····*4*

Figure 3. The type III distal root canal of mandibular 1st molar. ·····*4*

Figure 4. Bilateral symmetry of three-rooted mandibular 1st molar in the same patient. ·····*5*

Figure 5. The incidence of distal root canal types in mandibular 1st molar. ···*6*

Figure 6. Bilateral symmetry of distal root canal types of mandibular 1st molar in same patient. ·····*7*

ABSTRACT

Types of the distal root canal in mandibular 1st molar

Son, Hee-Seok, D.D.S.
Advisor : Prof. Hwang, Ho-Keel, D.D.S., Ph.D.
Department of Dentistry,
Graduate School of Chosun University

The purpose of this study was to investigate the types of distal canal in mandibular 1st molars and evaluate the proportion of root canal types in Korean population.

The radiographs and clinical records of the distal root canals in the mandibular 1st molars that had been treated endodontically in the Chosun University Dental Hospital from 2005 to 2008 were reviewed and categorized. A total of 1423 cases were investigated in this study.

The findings were then recorded and tabulated according to the Weine's classification of root canal types; Type I is a single canal from pulp chamber to apex, Type II is two separate canals leaving the chamber but merging short of the apex to form only one canal, Type III is two separate canals leaving the chamber and exiting the root in separate apical foramina and Type IV is one canal leaving the pulp chamber but dividing short of the apex into two separate and distinct canals with separate apical foramina. In addition, we investigated the relative incidences of root canal types with the variables according to patient's gender and tooth location whether the tooth is right or left. And the results were statistically analyzed using χ^2 test using Sigmastat 3.5 with p value of 0.05.

The results were as follows :

1. The most common type of distal root canal of mandibular 1st molar is type III ($p<0.05$)
2. There was no correlation between distal canal type of mandibular 1st molars and patient's gender.
3. There was correlation between distal canal type of right mandibular 1st molar and left one ($p<0.05$).
4. There was high frequency of bilateral coincidence in same patient who was done root canal treatment both mandibular 1st molars.

In the distal root canal type of mandibular 1st molar, the incidence of type III is more higher than type I and II in Korean population. We must be confirm the presence of the disto-lingual root of the mandibular 1st molar using a standard radiograph during root canal treatment.

저작물 이용 허락서

학 과	치의학과	학 번	20077183	과 정	석사
성 명	한글: 손 희 석 한문 : 孫 熙 碩 영문 : Son Hee Seok				
주 소	광주광역시 동구 서석동 421 조대부속치과병원 보존과				
연락처	E-MAIL : bluesky7857 @ hanamail.net				
논문제목	한글: 하악 제1대구치 원심 근관의 형태 영문: Types of the distal root canal in mandibular 1st molar				

본인이 저작한 위의 저작물에 대하여 다음과 같은 조건아래 조선대학교가 저작물을 이용할 수 있도록 허락하고 동의합니다.

- 다 음 -

1. 저작물의 DB구축 및 인터넷을 포함한 정보통신망에의 공개를 위한 저작물의 복제, 기억장치에의 저장, 전송 등을 허락함
2. 위의 목적을 위하여 필요한 범위 내에서의 편집・형식상의 변경을 허락함. 다만, 저작물의 내용변경은 금지함.
3. 배포・전송된 저작물의 영리적 목적을 위한 복제, 저장, 전송 등은 금지함.
4. 저작물에 대한 이용기간은 5년으로 하고, 기간종료 3개월 이내에 별도의 의사 표시가 없을 경우에는 저작물의 이용기간을 계속 연장함.
5. 해당 저작물의 저작권을 타인에게 양도하거나 또는 출판을 허락을 하였을 경우에는1개월 이내에 대학에 이를 통보함.
6. 조선대학교는 저작물의 이용허락 이후 해당 저작물로 인하여 발생하는 타인에 의한 권리 침해에 대하여 일체의 법적 책임을 지지 않음
7. 소속대학의 협정기관에 저작물의 제공 및 인터넷 등 정보통신망을 이용한 저작물의 전송・출력을 허락함.

동의여부 : 동의(O) 조건부 동의( ) 반대( )

2008 년 12월 일

저작자: 손 희 석 (서명 또는 인)

조선대학교 총장 귀하

Ⅰ. 서 론

근관 치료의 실패는 종종 술자의 부주의와 시술치아에 대한 사전지식의 부족으로 인해 야기되며, 이것은 근관계에 대한 해부학적 지식이 부족하거나 복잡한 근관계를 제대로 인지하지 못하기 때문이다[1-3].

Seltzer 등[4]의 보고에 의하면 근관치료의 기본 원칙에 따라 근관치료를 시행한 경우에도 실패가 나타날 수 있으며, 이러한 실패의 주원인은 불완전한 근관 성형, 세정 및 치료되지 않은 근관의 존재 등으로 알려져 있다[1-3].

따라서 근관치료 시행 시 치아의 형태, 연령증가에 따른 형태변화, 그리고 근첨부의 해부학 등에 대한 사전 지식은 성공적인 근관치료를 위해서 필수적이다. 그러나 최근 6개 또는 7개의 근관을 가진 하악 제1대구치에 대한 증례를 통해 하악 제1대구치의 형태가 다른 치아 보다 훨씬 복잡한 근관 형태를 갖는다고 보고되고 있다[5,6]. 대부분의 경우 근관의 수는 치근의 수와 일치하지만 1개의 치근에 2개 이상의 근관을 포함하는 경우가 있다. 그 예로서 하악 대구치의 근심근은 대부분 2개의 근관을 가지고 있으며 하악 대구치의 원심근이나 상악 대구치의 근심 협측근, 상 하악 소구치도 2개의 근관을 갖는 경우가 많다. 인간의 치열에서 1개의 치근에 포함된 근관의 형태는 여러 가지 변형이 많지만 Weine 등[7]은 이중 제1형은 치수실에서 근첨까지 1개의 근관인 경우, 제2형은 치수실에서 2개의 근관으로 시작하여 근첨 부위에서 합쳐져 1개의 근관이 되는 경우, 제3형은 치수실에서 근첨까지 각각 독립된 2개의 근관인 경우, 제4형은 치수실에서 1개의 근관으로 시작하여 근첨 부위에서 갈라져 2개의 근관이 되는 경우로 분류하고 있다. 그러나 임상에서 근관의 형태, 방향 및 수를 평가하는데 주로 사용되는 치과용 표준 방사선 사진은 근 원심의 이차원적인 평면 형상만을 제공하므로 협설 방향으로 하나의 치근에 두개의 근관이 포함된 경우 근관이 겹쳐서 나타나기 때문에 근관의 형태에 대한 판독이 어려워진다[8-10].

하악 제1대구치는 영구치 중 가장 먼저 맹출하여 일생동안 악골의 상하관계 유지 및 저작 기능을 수행하는 치아로서 우식이나 근관 치료의 빈도가 가장 많은 치아이다. 하악 제1대구치의 근심 치근은 협 설측으로 넓고, 근 원심측으로 좁은 치근 함몰을 가지고 있으며 대부분 두개의 근관을 가지고 있다[11].

반면, 원심 치근은 협설측으로 넓은 하나의 근관을 갖는 경우가 많고, 원심 치근이 두개로 분리된 경우에는 각각 하나의 근관을 가지고 있다. 이처럼 하악 제1대구치의 원심 치근은 Weine 등[7]의 분류에 따르면 제1형, 제2형 그리고 제3형이 공존하는 다양성을 띄고 있기 때문에 실제 임상에서 근관계의 형태를 미리 파악하고 근관 치료를 수행한다면 해부학적 형태에 따른 실패를 줄여 근관 치료의 성공률을 높일수 있다

따라서 이 연구에서는 해부학적 형태의 다양성을 가지는 하악 제1대구치 원심치근의 근관계 형태를 치과용 표준 방사선 사진을 이용하여 분석 하였다.

Ⅱ. 연구대상 및 방법

1. 연구대상

이 연구에는 2005년에서 2008년 까지 조선대학교 치과병원 보존과에 내원한 환자 중에서 근관 치료가 시행된 1423개의 하악 제1대구치 치과용 표준 방사선 사진 및 임상 기록을 분석하였다.

2. 연구방법

근관 치료가 시행된 1423개의 하악 제 1대구치 원심 치근의 치과용 표준 방사선 사진 및 임상 기록이 2명의 조사자에 의해 조사되었다. 초진 시 하악 제1대구치의 치과용 표준 방사선 사진과 전자 의무 기록(EMR) 및 근관 치료 도중 촬영되었던 여러 장의 치과용 표준 방사선 사진을 통해 하악 제1대구치의 근관계 형태를 분석하였다.

1) 하악 제1대구치 원심 치근의 형태 분류

하악 제1대구치의 원심 치근의 형태를 Weine 등[7]의 분류를 따라서 제1형과 제 2형을 구분 하였고, 제3형은 Weine 등[7]의 분류에서의 제3형을 포함하면서, 원심 치근에 2개의 치근이 존재하는 경우를 포함시켰다 (Fig.1, 2, 3).

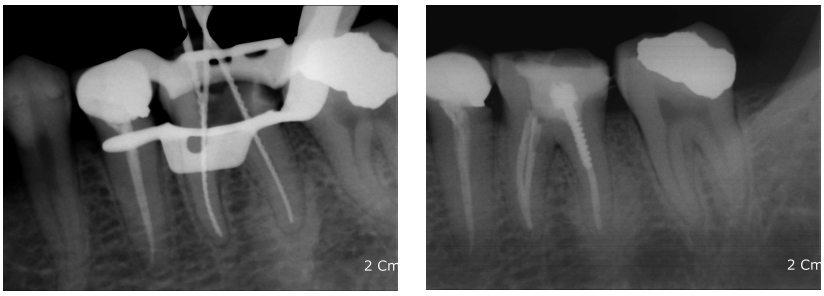

Fig. 1. The type I distal root canal of mandibular 1st molar.

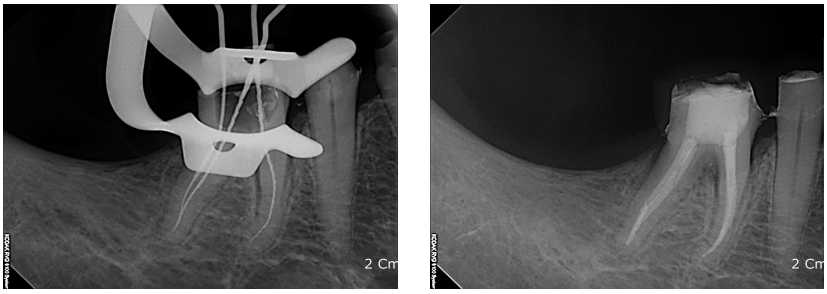

Fig. 2. The type II distal root canal of mandibular 1st molar.

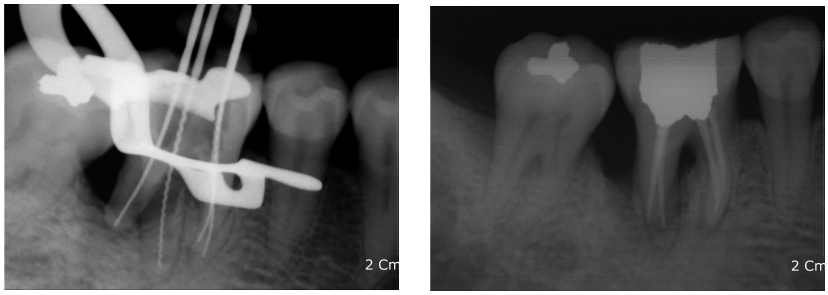

Fig. 3. The type III distal root canal of mandibular 1st molar.

2) 성별에 따른 하악 제1대구치 원심 치근의 근관계 형태

성별에 따른 1423개의 하악 제1대구치 원심 치근의 근관 형태를 평가 하여 근관의 형태별 분포를 조사하였다.

3) 하악 제1대구치 원심 치근의 근관계 형태에 있어서 좌우 분포

1423개의 하악 제1대구치 원심 치근의 근관 형태를 좌, 우측에 따라 평가하여 근관의 형태별 분포를 조사하였다.

4) 양측 하악 제1대구치를 근관 치료 한 경우 근관계 형태 비교

환자들 중 양측 하악 제1대구치를 모두 근관 치료를 받은 경우 원심 치근의 양측 근관계 형태를 평가하여 양측 하악 제1대구치의 원심 치근의 근관계 형태에 있어서 일치율을 조사하였다 (Fig. 4).

Fig. 4. Bilateral symmetry of three-rooted mandibular 1st molar in the same patient

3. 통계학적 분석

치과용 표준 방사선 사진을 통한 하악 제1대구치 원심 치근 근관계의 형태 비교, 하악 제1대구치 원심 치근 근관계 형태에 있어서 성별 간의 비교, 하악 제1대구치 원심 치근 근관계 형태에 있어서 좌우 대칭성의 비교, 양측 하악 제1대구치를 동시에 치료한 환자의 근관계 형태에 있어서 일치성의 비교 및 유의성 검증을 위한 통계자료 분석은 컴퓨터 통계 분석 프로그램 Sigmastat 3.5를 이용하여 유의수준 0.05에서 χ^2 검정을 시행하였다.

III. 연구성적

1. 하악 제1대구치 원심 치근의 근관계 형태

하악 제1대구치의 원심 치근의 근관계 형태는 제1형이 26.00%, 제2형이 32.00%, 제3형이 42.00%로 제3형의 빈도가 가장 높게 나타났다 ($p<0.05$) (Fig. 5).

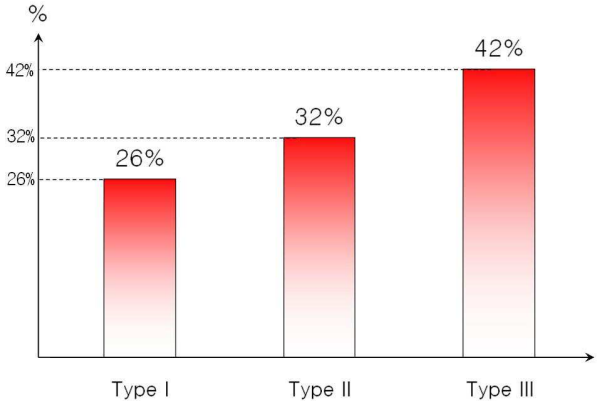

Fig. 5. The incidence of distal root canal types in mandibular 1st molar ($p<0.05$)

2. 성별에 따른 하악 제1대구치 원심 치근의 근관계 형태

환자의 성별에 따른 하악 제1대구치 원심 치근의 근관계 형태는 남, 여 모두 제3형 근관계 형태의 빈도가 가장 높았으며 남자에서 제3형 근관계의 형태가 41.78%, 여자에서 42.27%로 나타났고, 근관계 형태별 분포에서 남녀 간의 유의한 차이는 나타나지 않았다 (Table 1).

Table 1. The distal root canal types of mandibular 1st molar according to gender(%)

Gender \ Type	I	II	III	SUM
male	209(29.00)	216(29.58)	305(41.78)	730(100)
female	164(23.66)	236(34.05)	293(42.27)	693(100)
SUM	373	452	598	1423

3. 좌, 우측 하악 제1대구치의 원심 치근의 근관계 형태 분포

근관 치료된 하악 제1대구치의 좌우측 분포를 조사한 결과 우측 하악 제1대구치에서 근관치료의 빈도가 다소 높게 나타났고 좌우측 하악 제1대구치 원심 치근의 근관계 형태별 분포에서 유의한 차이를 나타내었다 ($p<0.05$) (Table2).

Table 2. Bilateral symmetry of distal root canal types in mandibular 1st molar(%)

Tooth \ Type		I	II	III	SUM
*	#36	205(29.79)	219(31.83)	264(38.37)	688(100)
	#46	168(22.85)	233(31.70)	334(45.44)	735(100)
SUM		373	452	598	1423

: *Significantly different at $p<0.05$(χ^2 test)

4. 좌, 우측 하악 제1대구치를 근관 치료한 환자의 근관계 형태 비교

근관 치료된 하악 제1대구치 총 1423개중 동일한 환자가 양측 하악 제1대구치를 모두 근관 치료한 경우는 41명으로, 이중 원심치근의 근관계 형태가 일치하는 경우는 27명으로 66%의 일치율을 보였다 (Fig. 6).

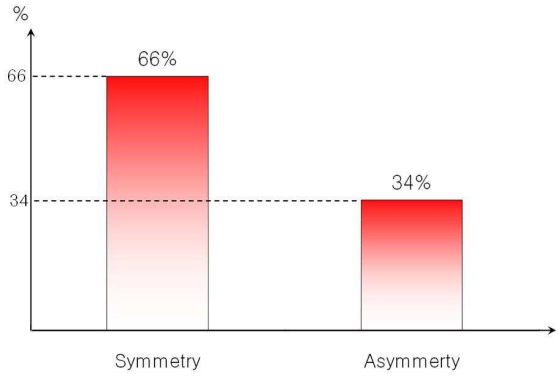

Fig. 6. Bilateral symmetry of distal root canal types of mandibular 1st molar in same patient.

Ⅳ. 총괄 및 고안

근관 치료의 주된 실패 원인은 근관 계에 대한 해부학적 지식이 부족하거나 복잡한 근관계를 제대로 인지하지 못하기 때문이다[1-3]. Seltzer 등[4]의 보고에 의하면 근관 치료의 기본 원칙에 따라 근관 치료를 시행한 경우에도 근관 치료의 실패가 나타날 수 있으며, 이러한 실패의 주원인은 불완전한 근관 성형, 세정 및 치료되지 않은 근관의 존재 등으로 알려져 있다[1]. 따라서 근관 치료 시행 시 근관계의 형태 등에 대한 사전 지식은 성공적인 근관 치료를 위해서 필수적이다. 그러나 최근 6개 또는 7개의 근관을 가진 하악 제 1대구치에 대한 증례를 통해 근관계의 형태가 일반적인 형태보다는 훨씬 복잡하다고 보고되고 있다[5,6]. 이에 해부학적 형태의 다양성을 가지는 하악 제1대구치 원심치근의 근관계 형태를 치과용 표준 방사선 사진을 이용하여 분석하고 이를 통해 유용한 해부학적 정보를 제공하여 임상에서 근관 치료 시 활용하기 위해 이 연구를 계획하였다.

이전 문헌들에서는 근관계의 형태에 대한 많은 연구가 발치된 치아를 치근단 으로부터 일정한 간격으로 절단하여 염색하여 현미경을 통해 관찰하는 방법과 치아의 치수강을 염색한 후 투명 표본을 제작하여 전체적인 근관계의 형태를 입체 현미경으로 관찰하는 방법들이 주로 시도되었다[12-14]. 이러한 방법들은 치아의 근관계 형태를 근원심및 협설 방향 모두에서 관찰이 가능하다는 장점을 가지지만, 표본의 한계가 비교적 제한적이고 발거한 치아에서 연구되어여 하는 단점을 가지고 있다. 이 연구에서 시행한 것처럼 치과용 표준 방사선 사진을 판독하여 근관계의 형태를 결정하는 방법은 근관계의 형태를 재현하는 과정이 단순하고 연구 방법이 간단하며 표본의 빈도를 비교적 넓게 확대할 수 있어서 임상에서 치료 전, 후의 비교 등을 위하여 많이 사용되고 있다[15,16]. 그러나 이 방법 또한 판독자나 판독시기에 따라 결과가 다르게 나타나는 경우가 많고 3차원 형상을 2차원 평면으로 재현하기 때문에 근원심 측 형태 판독은 가능하나 협설 측 판독은 어렵다는 한계점을 가지고 있다. Goldman 등[17]의 연구에 의하면 79명의 치과의사가 동일한 치과용 표준 방사선 사진을 판독한 결과 21.8%에서 다른 분석 결과를 얻었다고 보고하였다. 방사선 사진 판독 시 이러한 한계점을 극복하기 위해 이 연구에서는 근관 치

료가 시행된 1423개의 하악 제1대구치를 대상으로 2명의 조사자가 근관 치료 시행 중에 촬영된 2~3장의 치과용 표준 방사선 사진의 비교, 분석하여 동일한 결과를 나타낸 경우를 연구 결과로 채택하였다. 일반적으로 근관 치료 중 초진 사진을 포함하여서 최소 2-3장의 치과용 표준 방사선 사진 촬영이 요구되며 치과용 표준 방사선 사진 촬영 시 하악 대구치부에서 평행 촬영법이 주로 시행되는데, 이 경우 하악 제1대구치의 원심 근관의 형태를 구분하기는 매우 어렵다. 특히 제2형, 제3형을 제1형으로 잘못 판단할 가능성이 높아지며 이러한 경우 관구의 수평각을 근원심 측으로 변화시키면 제1형과 제2형 그리고 제3형의 구분이 좀 더 명확해 진다. Richards 등[18)]은 관구에 수평각, 수직각의 변화를 부여하여서 피사체의 협설측 위치를 파악하는 방법에 대해서 언급하였으며, Ludlow 등[19,20)]은 관구의 변화 뿐 아니라, 방사선 조사선량의 변화에 의해서도 피사체의 위치 및 특징을 파악할 수 있다고 보고하였다. 따라서 이 연구에서는 초진 사진을 포함하여서 근관 치료 시행중에 촬영 된, 수평각의 변화가 부여되어 있는 최소 2-3장의 치과용 표준 방사선 사진을 비교하여 협설측 피사체가 겹쳐져 2차원 상만을 나타내는 방사선 사진에 의한 오차를 줄이고자 시도하였다. 또한 근관장 길이 측정을 위한 파일의 서로 다른 형태를 협설측 근관에 구분하여 삽입함으로써 방사선 사진에 다른 형태의 파일이 나타나게 하여 제1형, 제2형 그리고 제3형의 구분을 정확하게 조사할 수 있도록 시도하였다. 또한 근관 치료 중에 기록된 술자의 임상 기록을 참고 함으로써 조사자들에 의한 방사선 사진 판독 시 발생하는 오차를 줄여줄 수 있다고 본다. 이 연구에서는 하악 제 1대구치의 원심 치근의 근관계 분석을 위해 방사선 사진 분석뿐만 아니라 임상 기록 또한 참조하여서 방사선 사진이 가지는 이차원적인 한계를 극복 하려고 노력하였다.

하악 제1대구치는 영구치 중 가장 먼저 맹출하여 일생동안 악골의 상하관계 유지 및 저작 기능을 수행하는 치아로서 우식이나 근관 치료의 빈도가 가장 많은 치아이다. Zaatar 등[21)]의 연구에 의하면 다른 치아들에 비해서 하악 제1대구치에 대한 근관 치료 빈도가 17.4%로 가장 높게 나타났다고 한다. 하악 제1대구치의 근심 치근은 협설측으로 넓고 좁은 치근 함몰을 가지고 있으며 대부분 두개의 근관을 가지고 있다. 반면, 원심 치근은 협설측으로 넓은 하나의 근관을 갖는 경우가 많고, 원심 치근이 두개로 분리된 경우에는 각각 하나의 근관을 가지고 있다. 이처럼 하악 제1대구치의 원심 치근은 Weine 등[7)]

의 분류에 따르면 제1형, 제2형 그리고 제3형이 공존하는 다양성을 갖고 있기 때문에 실제 임상에서 근관계의 형태를 미리 파악하고 근관 치료를 수행한다면 해부학적 형태에 따른 실패를 줄여 근관 치료의 성공률을 높일수 있다. 따라서 이 연구에서는 해부학적 형태의 다양성을 가지는 하악 제1대구치 원심치근의 근관계 형태를 치과용 표준 방사선 사진을 이용하여 분석하고 임상에서 근관 치료 시 이 연구 결과에 따른 해부학적 정보를 제공하고자 하였다.

이 연구에서 치과용 표준 방사선 사진을 통하여 하악 제1대구치의 원심 치근의 근관계를 분석한 결과 단일 근관 보다는 2개의 근관을 갖는 빈도가 높게 나타났다. 특히 Weine 등[7]의 분류에 의한 제3형의 빈도 (42%)가 가장 높게 나타났다 (Fig. 1). Vertucci 등[1], Green 등[22], Zaatar 등[21] 그리고 Sert 등[23]의 연구에 의하면 발거된 하악 제1대구치를 대상으로 근관계를 염색한 후 투명 표본을 만들어 근관계의 형태를 연구 한 결과 하악 제1대구치 원심 치근은 Weine 등[7]의 분류에 의한 제1형 근관일 가능성이 가장 높다고 보고하였다. 이들 연구 결과에 의하면 하악 제1대구치의 원심 치근의 근관계 형태가 제1형을 나타내는 경우가 많았으나 이 연구에서는 제2형과 제3형의 형태가 많은 빈도를 보여 상반된 결과를 나타내었다. 이러한 차이는 다른 연구자들은 발거된 하악 제1대구치를 대상으로 근관계를 염색한 후 투명 표본을 만들어 근관계의 조사하였는데, 하나의 원심 치근에 협설측으로 넓은 근관인 경우 협설 근관 측 염색액이 전체적으로 연결되어 있으면 제1형으로 간주 하였으나, 이 연구에서는 협설측으로 각각 2개의 다른 형태의 파일을 삽입함으로써 치과용 표준 방사선 사진 상 2개의 파일이 치근단에서 만나는 경우를 제2형 근관으로 간주하였기 때문에 제1형의 근관형태보다는 제2형의 빈도가 많아진 것으로 사료된다.

Tu 등[15]은 몽고인, 에스키모인 등에 하악 대구치가 3개의 치근을 갖는 경우가 높은 것으로 보고하고 있으며 이는 원심 설측 치근이 따로 존재함을 의미한다. Yew 등[16]은 치과용 표준 방사선 사진을 통해서 중국인의 832개 하악 제1대구치 근관계 형태분포를 조사하여 31.5%에서 4개의 근관이 존재함을 보고 하였는데, 이중 68.3% 이상은 원심 설측 근관에 의해 4개의 근관이 존재하는 경우라고 하였다. 원심 설측 치근을 따로 갖는 경우는 중국인뿐만 아니라 동양 인종들에서 많은 빈도를 보이며 일본인에서 22.7%, 대만인에서

19.2%로 상대적으로 높게 나타났다고 보고되었다[24,25]. 이 연구에서는 원심 설측 치근이 따로 존재하는 경우의 빈도를 분석하지는 않았기 때문에 제3형 근관형태의 빈도가 이를 포함하여 42%로 나타났다 (Fig. 1). 이러한 결과를 통해 원심 설측 치근의 빈도가 한국인에서도 높은 비율로 존재하고 있음을 알 수 있었다. 반면에 Sperber 등[26]의 연구에 의하면 아프리카인에서 하악 제1대구치의 원심 설측 치근이 따로 존재하는 경우가 최대 3% 미만이며, Tratman 등[27]은 유라시아인에서 5% 이하임을 보고하였다. 이와 같이 동양인에서 독립적인 원심 설측 치근의 존재는 다른 인종에 비해 높은 빈도를 갖는다는 것을 알 수 있었다.

이번 연구는 발거된 치아가 아닌 근관 치료가 시행된 치아를 대상으로 치과용 표준 방사선 사진 관찰을 시행하여 얻은 결과로서 다른 이전 연구들과 차이가 있을 수 있다고 본다. 발거된 치아와 발거되지 않은 치아 간의 연구에서 Zaatar 등[21]은 쿠웨이트인에서 49개의 발거된 하악 제1대구치를 대상으로 제1형(75.51%), 제2형(8.16%), 제3형(16.32%)의 결과 값을 보여준 반면, Tratman 등[27]은 동일 인종에서 발거되지 않은 환자의 제1대구치의 방사선 사진 147장을 조사하였는데 그 결과 제1형(68.02%), 제2형(12.92%), 제3형(19.04%)의 빈도를 보여 주어 실제 발거한 치아에 대한 연구결과에 비해 제1형 근관형태의 빈도가 감소하였고 오히려 제2형, 3형 근관형태의 빈도가 증가하는 경향을 보였다. 이러한 연구 결과 들은 실제 발거한 치아에서의 연구에 비해 치과용 표준 방사선 사진을 이용한 연구는 조사자 간의 판독에 있어서 차이가 있을 수 있음을 시사하고 있으며 이 연구의 결과에서도 제1형 근관의 형태가 감소한 반면 제2, 3형의 근관형태가 증가하여 위 결과와 유사한 양상을 나타내었다.

동일 인종에서 성별에 따른 하악 제1대구치 원심 근관의 형태적 차이에 있어 Tu 등[15]은 성별에 따른 원심 설측 근관의 존재 여부를 조사한 결과, 남성에서 18.99%, 여성에서 22.99% 나타나 성별에 따른 차이는 없다고 보고하였으며 Sert 등[23]도 하악 제1대구치 원심 근관의 근관계 형태가 남성에서는 제1형이 53%, 제2형이 36%, 제3형이 9%, 제4형이 2%의 빈도를 보였고, 여성에서는 제1형이 54%, 제2형이 31%, 제3형이 15%, 제4형이 0%의 빈도를 보였으며 마찬가지로 성별에 따른 근관계 형태는 차이가 없음을 보고하였다. 이 연구의 결과에서도 성별에 따른 하악 제1대구치의 원심 치근 근관계의 형태

적 차이는 존재하지 않아 다른 연구와 동일한 결과를 나타내었다 (Table 1).

부가적인 연구로 근관 치료된 하악 제1대구치의 좌우측 분포를 조사한 결과 우측 하악 제1대구치에서 근관치료의 빈도가 다소 높게 나타났으며 근관계 형태에 있어 제2형은 좌우측 빈도에 있어 통계학적으로 유의한 차이를 보이지 않았으나 제1형과 3형은 좌우측 빈도에 있어 유의한 차이를 나타내었다 ($p<0.05$) (Table2).

마지막으로 양측 하악 제1대구치를 모두 근관 치료한 환자에 대해 원심치근의 근관계에 있어 형태적 일치도에 관한 연구로 Tu 등[15]은 총 35명의 환자 중 24명(68.57%)에서 동일하게 원심 설측 치근이 존재하였고 Yew 등[16]은 37명의 환자 중 25명(67%)에서 동일하게 원심 설측 치근이 존재하여 동일 환자에서 양측 하악 제1대구치의 원심치근의 형태는 유사하다고 보고한 바 있다. 이 연구에서도 총 41명 중 27명(66%)에서 양측 제1대구치의 원심 근관계가 같은 형태로 일치하여 위의 결과와 동일한 결과를 나타내었다 ($p<0.05$) (Fig. 6).

이 연구 진행 시 문제점으로는 치과용 표준 방사선 사진과 임상 기록에 의해서만 하악 제1대구치 원심 치근의 근관계를 분석하였기 때문에 협설측에서 근관의 형태를 정확히 파악하는데 어려움이 있었다고 생각되며 향후 3차원 컴퓨터 촬영기법을 이용한 방사선 사진을 통해 연구를 진행한다면 훨씬 양호한 결과를 얻을 수 있었을 것으로 생각된다. 그러므로 근관 치료의 성공률을 높이기 위해서 단지 치과용 표준 방사선 사진에 의존하기 보다는 판독하기 어려운 근관계의 형태를 가진 치아의 경우 부가적인 촬영기법을 통해 보다 정확하게 근관계의 형태를 재현할 수 있는 임상적인 방법에 관한 많은 연구가 이루어져야 할 것으로 사료된다.

Ⅴ. 결론

2005년에서 2008년 까지 조선대학교 치과병원 보존과에 내원한 환자 중 근관치료가 시행된 1423개의 하악 제1대구치 원심치근의 치과용 표준 방사선 사진 및 임상기록을 통하여 하악 제1대구치 원심치근의 근관계 형태를 분석하여 다음과 같은 결과를 얻었다.

1. 하악 제1대구치의 원심치근의 근관계 형태는 제1형이 26.00%, 제2형이 32.00%, 제3형이 42.00%로 제3형의 빈도가 가장 높게 나타났다 ($p<0.05$).
2. 성별에 따른 하악 제1대구치 원심치근의 근관계 형태는 남, 여 모두 제3형 근관계 형태의 빈도가 가장 높았으며 남녀 간의 근관계 형태별 분포에서 통계학적으로 유의한 차이는 나타나지 않았다.
3. 근관 치료된 하악 제1대구치의 좌우측 분포를 조사한 결과 우측 하악 제1대구치에서 근관치료의 빈도가 다소 높게 나타났고 좌우측 근관계 형태별 분포에서 통계학적으로 유의한 차이를 나타내었다 ($p<0.05$).
4. 양측 하악 제1대구치를 모두 근관 치료한 환자의 원심치근에서 근관계 형태는 총 41명 중 27명(66%)에서 일치하였다.

결론적으로 하악 제1대구치 원심치근의 근관계 형태는 제3형의 빈도를 많이 갖기 때문에 근관 치료 시 치과용 표준 방사선 사진을 면밀히 검토하여 원심설측 치근의 존재 여부를 반드시 확인하여야 한다.

참 고 문 헌

1. Vertucci FJ, Fla G. Root canal anatomy of the human permanent teeth. Oral Surg 58; 589-599, 1984.
2. Skidmore AE, Bjorndal AM. Root canal morphology of the human mandibular first molar. Oral Surg 32(5); 778-784, 1971.
3. Reuben J, Velmurugan N. The Evalution of root canal morohology of the mandibular first molar in an Indian population using spiral computed tomography scan: An in vitro study. JOE 34(2); 212-215, 2008.
4. Seltzer S, Bender IB. Cognitive dissonance in endodontics. Oral Surg 20; 505, 1965.
5. Martinez-Berna A, Badanelli P. Mandibular first molars with six root canals primeros molares inferiores con seis conductors. JOE 11(8); 348-352, 1985.
6. Reeh ES. Seven canals in a lower first molar. JOE 24(7); 497-499, 1989.
7. Weine FS. Endodnotic Therapy. ed 5, St Louis, Mosby, p243, 1996.
8. Hession RW. Endodontic morphology II: A radiographic analysis. Oral Surg 44(4); 610-620, 1977.
9. Slowey RR. Radiographic aids in the detection of extra root canals. Oral Surg 37(5); 762-782, 1977.
10. Pineda F, Kuttler Y. Mesiodistal and buccolingual roentgenographic investigation of 7,275 root canals. Oral Surg 33(1); 101-110, 1972.
11. 황호길, 박슬희, 노봉환. 하악대구치 근심치근의 협설측 근관장의 비교. 대한치과보존학회지 29; 541-547, 2004.
12. Hsu YY, Kim S. The resected root surface: The issue of canal isthmus. Dent Clin North Am 41; 529-540, 1997.
13. Norman Weller R, Niemczyk SP, Kim S. Incidence and position of the canal isthmus.: Part 1. Mesiobuccal root of the maxillary first molar. JOE 21(7); 380-383, 1995.
14. Robertson D, Leeb J, McKee M. A clearing technique for the study of root canal systems. JOE 6(1); 421-424, 1980.

15. Tu MG, Tsai CC, Jou MJ. Prevalence of three-rooted mandibular first molars among taiwanese individuals. JOE 33(10); 1163-1166, 2007.
16. Yew S, Chan K. A Retrospective study of endodontically treated mandibular first molars in a chinese population. JOE 19(9); 471-473, 1993.
17. Goldman M, Gelfand M. Reliability of radiographical interpretations. JOE 9(2); 71-75, 1983.
18. Richards AG. The buccal object rule. Dent Radiogr Photogr 53(3); 37-56, 1980.
19. Ludlow JB, Nesbit SP. Teaching radiographic localization in dental schools in the United States and canada. Oral Surg 79(3); 393-397, 1995.
20. Ludlow JB. The buccal object rule. Dentomaxillofac Radiol 28(4); 258, 1999
21. Zaatar EI, Al Anizi SA, Duwairi YA. A study of the dental pulp cavity of mandibular first permanent molars in the Kuwaiti population. JOE 24(2); 125-127, 1998.
22. Green D. Double canals in single roots Oral Surg 25(5); 689-696, 1973.
23. Sert S, Bayirli GS. Evaluation of the root canal configurations of the mandibular and maxillary permanent teeth by gender in the Turkish population. JOE 30(6); 391-398, 2004.
24. Souza-Freitus JA, Lopes ES, Casati-Alvares L. Anatomic variation of lower forst permanent molar roots in two ethnic groups. Oral Surg 31; 274-278, 1971.
25. Reichart PA, Metah D. Three-rooted permanent mandibular first molars in the Thai. Commun Dent Oral Epidemiol 9; 191-192, 1981
26. Sperber GH, Moreau JL. Study of number of roots and canals in Senegalese first permanent mandibular molars. Int Endod J 99; 112-116, 1998.
27. Tratman EK. Three-rooted lower molars in man and their racial distribution. Br Dent J 64; 264-274, 1938.