[UCI]I804:24011-200000237626

2009년도 2월

석사학위논문

성견에서 Dentis® 임플란트 주위 골 결손부에 이식된 이식재에 따른 골형성에 관한 비교 연구

조 선 대 학 교 대 학 원

치 의 학 과

박 진 성

성견에서 Dentis® 임플란트 주위 골 결손부에 이식된 이식재에 따른 골형성에 관한 비교 연구

Comparing bone formation in the bone defects around the Dentis® implant in adult dogs according to the graft materials

2009년 2월 25일

조선대학교 대학원

치 의 학 과

박 진 성

성견에서 Dentis® 임플란트 주위

골 결손부에 이식된 이식재에 따른 골형성에 관한 비교 연구

지도교수 김 수 관

이 논문을 치의학 석사학위신청 논문으로 제출함.

2008년 10월

조 선 대 학 교 대 학 원

치 의 학 과

박 진 성

박진성의 석사학위 논문을 인준함

위원장　　조선대학교　　교수　　임 성 철　　인

위　원　　조선대학교　　교수　　김 홍 중　　인

위　원　　조선대학교　　교수　　김 수 관　　인

2008년　　11월

조선대학교 대학원

목 차

표목차 .....

도목차 .....

ABSTRACT .....

I. 서 론 .....

Ⅱ. 실험 재료 및 방법 .....
1. 실험재료 .....
2. 실험방법 .....
3. 실험평가 .....

Ⅲ. 실험 결과
1. 조직학적 소견.....
2. 조직형태 계측학적 비교분석 .....

Ⅳ. 총괄 및 고찰 .....

Ⅴ. 결 론 .....

참고문헌 .....

사진부도설명 .....

사진부도 .....

표목차

Table 1. New bone formation rate (NBFR) in defect area at 4 and 8 weeks after placement of the implants(%)·····

Table 2. Bone to implant contact rate (BIC) at 4 and 8 weeks after placement of the implants(%)·····

도목차

Fig 1. 10mm length, 3.7mm diameter, RBM surface, screw type implant (Dentis®, Daegu, Korea) .....

Fig 2. Dog's iliac bone exposure & defect preparation using 8mm diameter trephine drill (3i, Biomet 3i™, Florida, USA) .....

Fig 3. 4 circular bone defect (8mm diameter, 6mm depth) on dog's iliac bone .....

Fig 4. Removed bone core (8 mm diameter, 6 mm height) .....

Fig 5. Four implant placement on 4 bone defect using Dentis® implant system .....

Fig 6. Bone graft on peri-implant defect following experimental protocol .....

Fig 7. Control implants at 4 weeks. Immature new bone with loose connective tissue was observed in the peri-implant defect. Villanueva osteochrome bone stain, A: ×15 B: ×40. .....

Fig 8. Control implants at 8 weeks. Newly formed bones consisted of mainly trabecular bone. Loose connective tissue was observed as ever.
Villanueva osteochrome bone stain, A: ×15 B: ×40. .....

Fig 9. Implants grafted with Bio-Oss® at 4 weeks. Immature new bone

composed with trabecular bone was observed in the peri-implant defect.
Villanueva osteochrome bone stain, A: ×15 B: ×40

.....

Fig 10. Implants grafted with Bio-Oss® at 8 weeks. Ratio of compact bone is higher than in 4 weeks group (experimental group 1).
Villanueva osteochrome bone stain, A: ×15 B: ×40.

.....

Fig 11. Implants grafted with Tutoplast™ at 4 weeks. Immature new bone consisting trabecular bone was observed in peri-implant defect.
Villanueva osteochrome bone stain, A: ×15 B: ×40.

.....

Fig 12. Implants grafted with Tutoplast™ at 8 weeks. Compact bones have a tendency to grow compared to the 4 week group (experimental group 2).
Villanueva osteochrome bone stain, A: ×15 B: ×40.

.....

Fig 13. Implants grafted with autogenous bone at 4 weeks. Active new bone formation was observed in peri-implant defect. Most of new bone is compact bone.
Villanueva osteochrome bone stain, A: ×15 B: ×40.

.....

Fig 14. Implants grafted with autogenous bone at 8 weeks. Newly formed bone was well matured and not distinguished from adjacent normal bone.
Villanueva osteochrome bone stain, A: ×15 B: ×40.

.....

ABSTRACT

Comparing bone formation in the bone defects around the Dentis® implant in adult dogs according to the graft materials

Park, Jin-Sung
Advisor : Prof. Kim, Su-Gwan D.D.S., Ph.D.
Department of Dentistry,
Graduate School of Chosun University

The aim of this study is to compare the bone formation according to the graft materials(autografts, allograft, xenograft) placed into the bone defects around the implant.

Four bone defects using 8mm trephine bur were made in both ilium of 4 mongrels then 32 RBM surface implants were placed. No bone graft in bone defects was done in control group. In experimental groups, 3 different bone graft materials were placed in gaps between implant and the bone: Bio-oss® for the experimental group 1; Tutoplast™ for the experimental group 2; spongeous bone harvested from adult dog's ilium for the experimental group 3. Two adult dogs were sacrificed in 4 and 8 weeks of the experiment respectively and tissue samples were assessed histometrically.

In the control group, immature new bone formation appeared in periosteum and endosteum of cortical bone in 4 weeks of the placement and generally satisfactory osseointegration was observed on the interface of new bone and implant. In 8-week group, new bone formation was replaced with mature bone, however, new bone

formation in the endosteum was continued and favorable osseointegration in the interface of implant was observed. New bone formation was the highest in the experimental group 3 and the next was in the experimental group 2, and then in the experimental group 1, and then finally in the control group. BIC was the highest in the experimental group 3 and the next was in the experimental group 2, and then in the experimental group 1, and then finally in the control group. Greater amount of new bone formation at 8 week group than 4 week group.

This study showed that the autogenous bone is the best grafting material. In addition, human mineralized cancellous bone allograft showed the better new bone formation than xenogenic bone.

Ⅰ. 서 론

최근 상하악 무치악 부위의 임플란트 매식은 보편적인 치료 과정이 되었다. 임플란트 치료의 장기간의 예후를 결정하는 것 중 하나는 임플란트 주위의 충분한 골질과 골양이다. 발치 후 골 치유가 완전하지 않은 경우와 같이 임플란트 식립 전 골양이 충분하게 확보되지 못하면 임플란트 매식시 임플란트가 골에 의해 완전히 덮히지 않고 노출되는 부분이 생기게 된다. 이는 임플란트의 실패를 가져올 수 있는 요인이 된다. 골 유도 재생술(guided bone regeneration, GBR)은 임플란트와 관련된 골 결손부를 성공적으로 보완해 줄 수 있으며 임플란트 매식에 앞서 위축된 치조골의 높이와 폭을 증대시킬 필요가 있는 경우 쓰이고 있다.

골 유도 재생술시 가장 장기간 보편적으로 사용된 골 이식 재료는 자가골이다. 자가골은 오랫동안 이식재의 황금 기준(gold standard)으로 여겨져 왔으며, 현재 임상적으로 사용 가능한 이식재 중 유일하게 골형성능이 있다. 자가골을 이식해주면 골형성(osteogenesis), 골유도(osteoinduction) 그리고 골전도(osteoconduction) 등, 세가지 과정이 서로 중첩되면서 신생골을 형성한다. 하지만, 이차적인 수술 부위가 필요하며 골양이 한정된다는 단점을 가진다. 또한 신경 손상, 공여부의 불편감, 수술 시간의 연장 등의 단점이 있으며 수여부에 따른 크기와 모양 또한 제한적이다[1]. 이런 단점 때문에 동종골(allograft), 이종골(xenograft), 합성골(alloplast)등 대체 이식재들이 개발되었다. 이런 골대체재는 자가골의 단점을 보완하고 원하는 양만큼 이식이 가능하나 자가골과는 달리 면역반응을 일으키거나 감염의 위험성이 있다. 따라서 항원성을 제거하고 조직 적합성을 얻기 위해 동결(frozen), 동결건조(freeze-dried), 탈회(deminelized), 방사선 조사(irradiated), 열 멸균(heat sterilization) 등의 방법으로 처리된다.

이종골 중 소-유래 탈유기 망상골 이식재(Deproteinized mineralized bovine bone xenograft)가 대체 이식재로 가장 많이 사용되어져 오고 있다. 항원성을 막기 위해 골 조직의 유기물 성분을 제거하는 처치를 한다[2]. 낮은 온도(300℃)로 처리할 경우 원래 골이 가지고 있었던 망상 구조, 다공성, 인회석 결정(apatite crystalline)이 유지된다[2,3]. 비록 이 이식재가 골유도(osteoinduction)를 하지는 못하지만 시간이 경과함에 따라 생리적인 골개조(bone remodeling) 과정을 거치게 된다[2,4,5].

동종골(allograft)은 숙주와 같은 종의 조직으로부터 얻어지며 1형 교원질을 제공한다[6]. 사체의 장골에서 추출되며 기부자들은 엄격한 protocol에 의해 결정되어 진다. 또한 교원질과 무기질이 풍부하며 hepatitis B,C 항원과 항체 HIV virus 1,2와 같은 박테리아와 바이러스 모두가 제거되어 있다[7~9]. 동종골(allograft)는 골유도(osteoeinduction)를 자극하고 신생골 형성을 돕는 bone morphogenic proteins (BMPs)를 포함하고 있다[10].

이처럼 많은 종류의 골 이식재가 존재하나 임상 과정에서 골 이식재를 결정 시 이중 어떤 이식재를 임플란트 주변 골 결손부에 이식할 때 더 나은 결과가 나오는 지에 대해서 현재 많은 결과가 보고되고 있지는 않다.

이 연구 목적은 자가골, 동종골, 이종골을 임플란트 주위 골 결손부에 이식하고 이에 따른 골 재생에 관하여 조직학적, 조직계측학적으로 비교하는 것이다.

Ⅱ. 실험 재료 및 방법

1. 실험 재료

1) 실험 동물

생후 8-9 개월된 체중 12 Kg내외의 잡종 성견 4마리를 대상으로 하였다. 암수 구별은 없었으며, 건강상태는 모두 양호하였다.

2) 임플란트

길이 10 mm, 직경 3.7 mm인 RBM surface 임플란트(Dentis®, Daegu, Korea)를 이용하였다(Fig. 1). 한 마리당 좌,우측에 각각 4개씩, 총 8개의 임플란트를 식립하였다.

3) 골 이식재

가. Bio-Oss® (∅0.25-1 mm, Geistlich Pharma AG, Switzerland)

소-유래 탈유기 망상골 이식재(anorganic bovine bone matrix)로서 입자의 크기가 0.25-1 mm인 것을 이용하였다.

나. Tutoplast™ (∅0.25-1 mm, TUTOGEN Medical GmbH, Neunkirchen, Germany)

용매 보존의 방법으로 가공된 인간-유래 광화 망상 동종골 이식재(mineralized cancellous bone allograft)로서 입자의 크기가 0.25-1 mm인 것을 이용하였다.

2. 실험 방법

1) 마취

마취유도를 위해 tiletamin과 zolazepam (10 mg/kg, Zoletil 50, Virbac Lab., France), 2% zylaxine hydrochloride (3 mg/kg, Rumpun, Bayer Korea Ltd., Korea)을 각각 근육 내 주사하였다. 양측 장골 부위에서는 국소 지혈과 동통 억제를 목적으로 1:100,000 에피네프린이 함유된 2% hydrochloride lidocaine(Yuhan Co. Ltd., Seoul, Korea)로 침윤마취를 시행

하였다.

2) 실험군의 분류

실험군은 매식된 임플란트 주변부의 이식재의 종류에 따라 4군으로 분류하였다 ; 임플란트 주변 골 결손부에 골 이식을 시행하지 않은 group 1(n=8), Bio-Oss®를 이식한 group 2(n=8), Tutoplast™를 이식한 group 3(n=8), 장골 결손부 형성시 얻어진 성견의 피질골과 해면골을 이식한 group 4(n=8). 희생시기에 따라 각각 4주와 8주군으로 분류하였다.

3) 골 결손부 형성

실험 동물을 복와위로 위치시킨 후, 양측 장골능과 그 주변을 제모하고 포타딘으로 소독한 후 소독된 천으로 방포하였다. 장골능을 따라 피부와 골막에 10 cm 가량의 절개를 가하고 골막하 박리를 통해 장골능을 노출시켰다. 전상장골극에서 1 cm 후방부터 장골능을 따라 직격 8 mm trephine bur(3i, Biomet 3i™, Florida, USA)를 이용하여 2 cm 간격으로 6 mm 깊이의 골 결손부 4 개를 형성하였다(Figs. 2, 3, 4). Oxidised regenerated celluose(Surgicel®, Johnson & Johnson, New jersey, USA)을 이용하여 형성한 골 결손부에 대한 지혈을 시행하였다.

4) 임플란트 매식

형성된 골 결손부의 정중앙에 3 mm twist drill(Dentis®, Daegu, Korea)를 이용하여 드릴링 후 길이 10 mm, 직경 3.7 mm인 RBM surface 임플란트 fixture를 식립하였다. 식립한 fixture에 cover screw를 연결하였다(Fig. 5).

5) 골 이식 (Fig. 6)

가. 대조군

장골 결손부와 임플란트 사이에 골이식을 시행하지 않았다.

나. 실험 1군

장골 결손부와 임플란트 사이에 소-유래 탈유기 망상골 이식재(anorganic bovine bone matrix)인 Bio-Oss® (∅0.25-1 mm, Geistlich Pharma AG, Switzerland)를 0.2 cc이식하였다.

다. 실험 2군

장골 결손부와 임플란트 사이에 인간-유래 광화 망상 동종골 이식재

(human mineralized cancellous bone allograft)인 Tutoplast®(∅0.25-1 mm, Tutogen Medical GmbH, Neunkirchen, Germany)를 0.2 cc이식하였다.

라. 실험 3군

장골 결손부 형성시 얻어진 성견의 피질골과 해면골을 bone mill(Osstem, Busan, South Korea)을 사용하여 분쇄한 후 이식하였다.

골 이식 후 골막은 4-0 vicryl로 피부는 4-0 vicryl(Ethicon, Johnson & Johnson, New Jersey , USA)을 이용하여 층별 봉합을 시행하였다. 수술 부위의 감염 예방을 위해 술 후 gentamicin sulfate 1ml (0.1ml/kg, Deasung Gentamicin inj., Deasung Microbiological Labs. Co., Ltd, Uiwangsi, Korea)를 근주하고 동량을 1 일 1 회 5 일간 근주하였다.

3. 실험 평가

1) 조직형태계측학적 평가

동물을 희생시킨 후 주변골을 포함한 임플란트를 블록으로 제거하였다. 제거된 시편은 즉시 70% alcohol에 6 일간 고정하였으며 알코올세척을 통해 탈수 시킨 후 glycol-metacrylate resin(Spurr Low-viscosity Embedding Media, Polysciences, Warrington, PA., USA)에 포매였다. 중합 시킨 시편을 high-precision diamond disc (Low speed diamond Wheel Saw 650, SBT, San clemente, CA, USA)를 사용하여 임플란트 장축방향으로 200 μm 두께로 절단한 후 최종적으로 lapping and polishing machine (OMNILAP 2000, SBT, San Clemente, Ca., USA)를 사용하여 30 μm 두께로 시편을 제작하였다. 각 임플란트 당 2개의 슬라이드를 제작하였으며 Villanueva osteochrome bone stain(San Clemente, CA, USA)를 시행한 후 광학 현미경(Olympus BX 50, Tokyo, Japan)으로 관찰하였고 조직형태계측학적 분석을 시행하였다.

2) 골양 평가(Quantitative analysis)

골 이식의 골성 회복 정도를 평가하기 위해 현미경에 부착된 디지털 카메라로 영상을 얻어 시행하였다. 골성 회복 정도 평가는 임플란트 나사선과 나사

선 사이에 형성된 신생골의 면적을 백분율로 산출하여 평가하였다. 또한 결손부의 바깥쪽 경계에서부터 골이 형성되기 때문에 임플란트 표면의 신생골의 형성율을 알면 골 이식시 골 이식재에 따른 임플란트의 초기 안정성을 평가하는데 유용할 것이다. 따라서 임플란트 나사선과 신생골의 접촉율을 비교 평가하였으며 그 방법은 아래와 같다.

● New bone formation ratio (NBFR) in defect area

$$Defect\ area\text{내 신생골 충전율} = \frac{Defect\ area\text{내 신생골 면적}}{Defect\ area\ \text{총면적}} X100$$

● Bone to implant contact ratio (BIC)

$$\text{골}-\text{임플란트접촉율}(BIC)(\%) = \frac{\text{나사와 접촉하고 있는 골의 길이}}{\text{임플란트 측면의 나사선의 길이}} X100$$

$$\text{신생골 형성률}(NBFR)(\%) = \frac{\text{임플란트 나사선과 나사선 사이의 골면적}}{\text{임플란트 나사선과 나사선 사이의 총면적}} X100$$

통계학적인 분석은 Statistical Package for the Social Sciences for Windows, version 16 (SPSS, Seoul, Korea)을 이용한 Mann-Whitney Test를 사용하였으며 각 군의 시간 경과에 따른 비교는 One-Sample Kolmogorov-Smirnov Test로 각 자료들이 정규 분포 상에 있는 것을 확인 후 paired T-test를 이용하여 분석하였다. P값이 0.05보다 작은 경우에 통계학적으로 유의성 있는 것으로 간주하였다.

Ⅲ. 실험 결과

1. 조직학적 소견

1) 대조군

가. 4주군

임플란트는 피질부를 관통하여 골수의 수질부에 이르기까지 수직방향으로 잘 매식되어 있었다. 골 결손부에 미성숙 신생골이 결손부 변연부터 형성이 시작되었고 사이사이에 느슨한 결체조직이 배열되어 있었다. 임플란트의 계면은 신생골에 의한 골 유착이 거의 관찰되지 않았다 (Fig 7).

나. 8주군

골 결손부에 형성된 신생골은 trabecular bone의 형태를 보였으며 사이사이에 느슨한 결체조직이 배열되어 있었다. 임플란트의 계면은 미약한 정도의 신생골에 의한 골유착이 관찰되었다 (Fig 8).

2) 실험군 1

가. 4주군

골 결손부에 피질골의 골내막 부위에서 미성숙 신생골이 형성되고 있었으나 일부에서 compact bone 형태가 관찰되었다. 임플란트 주변으로 관찰되는 신생골 형성은 중심으로 이동할수록 현저하게 감소되는 소견을 보였다. 임플란트 계면은 대조군에 비해 trabecular bone 형태의 신생골에 의한 골 유착 소견을 보였다 (Fig 9).

나. 8주군

골 결손부는 실험 1군의 4주에 비해 compact bone의 비율이 증가하였다. 임플란트 계면 역시 trabecular bone 형태의 신생골이 증가하는 양상을 보였다 (Fig 10).

3) 실험군 2

가. 4주군

골 결손부는 실험 1군의 4주군과 조직학적으로 큰 차이는 없었으나 compact bone 형성이 증가하였으며 임플란트 주변 부위로 신생골 형성이 활발하였다. 임플란트 계면은 trabecular bone 형태의 신생골에 의한 골 유

착 소견이 활발하였다 (Fig 11).

나. 8주군

골 결손부내 compact bone의 형태의 신생골이 증가하는 양상을 보였다. 임플란트 계면으로는 실험 2군의 4주군에 비해 신생골의 양에 의한 골 유착이 소견이 활발하였다 (Fig 12).

4) 실험군 3

가. 4주군

골 결손부내 신생골이 결손부 변연부에서 임플란트 주변까지 활발하게 형성되어 있었으며 대부분이 compact bone 형태를 보였다. 하지만 임플란트 계면에서는 trabecular bone 형태를 보였다 (Fig 13).

나. 8주군

골 결손부내 많은 신생골 형성이 관찰되었으며 신생골이 대부분 compact bone 형태를 보였다. 임플란트 계면에서는 일부 trabecular bone 형태가 관찰되기는 했으나 compact bone이 대부분을 차지하고 있었다 (Fig 14).

2. 조직형태계측학적 비교분석

1) 골 결손부내 신생골 형성율

이식재에 따른 골결손부내 신생골 형성율은 4주군에서 대조군에 비해 이식재를 사용한 실험 1군, 2군, 3군 모두에서 신생골이 증가했으며 통계학적인 유의성이 있었다. 실험 1군과 실험 2군에는 유의할만한 차이가 없었다. 실험 3군은 실험 1군과 실험 2군과 통계학적인 유의성이 있게 신생골이 증가하였다. ($p<0.05$)

8주군에서는 대조군에 비해 이식재를 사용한 실험 1군, 2군, 3군 모두에서 신생골이 증가했으며, 통계학적인 유의성이 있었다. 실험 1군보다는 실험 2군에 신생골 형성율이 통계학적인 유의성이 있게 증가하였다. 실험 3군에서는 실험 1군, 실험 2군과 비교하여 통계학적인 유의성이 있게 신생골 형성율이 증가하였다. ($p<0.05$)

시기에 따른 골결손부내 신생골 형성율을 보면 모든 군에서 4주보다 8주가 증가하는 양상을 보였으며, 대조군에서만 유의할만한 차이를 보였다 ($p<0.05$)(Table 1).

Table 1. New bone formation rate (NBFR) in defect area at 4 and 8

weeks after placement of the implants(%)

	Control group	Group Ⅰ	Group Ⅱ	Group Ⅲ
4 weeks	16.95±6.58	30.25±2.61*	35.65±22.00*	55.15±5.59*,†,‡
8 weeks	38.83±1.23$	42.13±14.66*	52.55±4.03*,†	67.43±12.33*,†,‡

$Statistically significant difference between 4 week group and 8 week group.
*Statistically significant difference compared to Control group.($p<0.05$)
†Statistically significant difference compared to Group Ⅰ.($p<0.05$)
‡Statistically significant difference compared to Group Ⅱ.($p<0.05$)

2) 임플란트-골 접촉율

이식재에 따른 임플란트-골 접촉율을 보면 4주에서 대조군에 비해 실험 1군, 2군, 3군 모두에서 임플란트-골 접촉율이 증가하였으며 통계학적인 유의성을 보였다. ($p<0.05$) 실험 1군과 실험 2군에는 유의할만한 차이가 없었다. 실험 3군은 실험 1군과 2군과 통계학적인 유의성이 있게 임플란트-골 접촉율이 증가하였다. ($p<0.05$)

8주군에서는 대조군에 비해 이식재를 사용한 실험 1군, 2군, 3군 모두에서 임플란트-골 접촉율이 증가했으나 실험 2군과 실험 3군에서만 통계적인 유의성이 있었다. ($p<0.05$)

시기에 따른 임플란트-골 접촉율을 보면 평균적으로 4주에 비해 8주에서 증가하는 양상을 보였으며, 대조군, 실험 1군, 실험 2군에서 4주와 8주 간의 유의할만한 차이를 보였다 ($p<0.05$) (Table 2).

Table 2. Bone to implant contact rate (BIC) at 4 and 8 weeks after placement of the implants (%)

	Control group	Group Ⅰ	Group Ⅱ	Group Ⅲ
4 weeks	25.15±19.02	40.45±9.55*	41.55±0.49*	77.20±3.54*,†,‡
8 weeks	42.38±9.34$	56.50±16.63$	62.15±1.48*,$	82.43±18.51*,†,‡

$Statistically significant difference between 4 week group and 8 week group.($p<0.05$)
*Statistically significant difference compared to Control group.($p<0.05$)
†Statistically significant difference compared to Group Ⅰ.($p<0.05$)

‡Statistically significant difference compared to Group Ⅱ.($p<0.05$)

Ⅳ. 총괄 및 고찰

임플란트 치료가 보편화 되면서 임상가는 임플란트 주위의 골 결손을 흔하게 접하게 된다. Gotfredson 등[11]은 연구에서 골 결손부를 dehiscence defects, fenestration defects, residual intraosseous defects, 발치와와 관련된 defects로 분류하였다. 이 중 특히 발치와에 임플란트를 매식시 임플란트와 발치와벽 사이에 0.5 mm 이상의 gap이 존재하면 임플란트와 골의 직접적인 접촉비율이 건강한 치조골에서의 임플란트 매식시보다 현저히 떨어진다고 하였다[12]. 또한 임플란트와 발치와 상부의 치조골이 접촉하지 않기 때문에 초기 안정성이 적고 그 공간으로 연조직이 이입되어 골유착을 방해할 수 있으며 순측이나 설측 피질판의 천공가능성이 있고 발치시 치조골의 피질판이 파괴될 수 있다[13]. 또한 발치와의 염증조직이나 골유착을 방해하는 치근막이 존재할 수 있다[14]. 이러한 다양한 골 결손부에 골 유도 재생술을 시행하여 임플란트의 예지성을 높이기 위해서는 적절한 골 이식재의 선택이 중요하다.

이상적인 골 이식재의 요구조건은 골모 세포의 증식과 골 전도성에 따른 골 생성이 있어야 하며, 간엽세포를 통한 골유도성이 있어야 한다. 임플란트에 적용된 이식재는 임플란트를 안정화 하고 초기 형성된 골이 골 개조되어 성숙한 층판골을 이루어야 한다. 매식된 이식재는 다음과 같은 세 가지 방법을 통하여 골을 형성한다고 알려져 있다[15~18]. 첫째는 골 생성(osteogenesis)으로서, 이는 이식재 안에 살아 남아있는 골모세포와 전구세포가 매식체 주위에서 골화반응을 일으킬 수 있는 능력을 가짐으로써 신생골의 형성이 이루어진다는 것을 일컫는다. 형성된 신생골의 양은 살아있는 이식세포의 수에 비례하며, 해면골과 골수 이식에서 보인다. 둘째, 골전도(osteoconduction)는 이식부 주위 골의 유기질 또는 무기질 성분의 숙주의 미분화 간엽세포들이 연골모세포, 골모세포들을 제공하여 이식된 물질을 기질로 하여 골을 형성하는 것을 말한다. 이 때 매식된 이식재는 매식부 내측으로의 혈관화를 위한 비계(scaffold)로서의 역할만을 하며 그 후 이식체의 흡수와 신생 골의 침착이 반복적으로 나타나게 된다. 이러한 현상을 이행성 골대체(creeping substitution)라고 한다. 셋째는 골유도(osteoinduction)로서, 이는 매식체내의 어떤 화학주성을 가진 물질이 매식부 주위에 있는 숙주의 미분화 간엽세포들을 연골모세포, 골모세포로 변화하게 유도하여 골 형성이 이루어지게 하

는 것이다[19~22].

주요한 골이식재는 자가골, 동종골, 이종골, 합성골 등으로 분류할 수 있다. 각이식재의 작용 기전은 그 기원과 성상에 따라 다르다[19]. 자가골은 동일 환자에서 채취한 유기재(organic material)로서, 골형성, 골유도 및 골전도 과정 모두를 통해 신생골을 형성한다.

자가골은 현재 임상적으로 사용 가능한 이식재 중 유일한게 골형성능이 있다. 자가골은 이식하면 골형성, 골유도, 그리고 골전도의 세 과정이 서로 중첩되면서 신생골을 형성한다[19]. 일반적으로 자가골 채취 부위로는 장골능(iliac crest)과 경골 평탄부(tibial plateau) 등의 구강외 공역부와 하악 유합부(symphysis), 상악 결절(maxillary tuberosity), 하악지(ramus), 그리고 외골증(exostosis) 부위 등의 구강내 공여부가 있다[19,23]. 자가골은 골형성능이 높고 치과용 이식재가 갖춰야 할 조건을 최대로 만족시킨다[24]. 하지만, 자가골 이식은 공여부에 또 다른 수술이 필요하고, 합병증이 생길 수 있으며, 충분한 양의 골을 얻지 못할 수 있다는 단점이 있다[24,25].

이종골인 Bio-Oss®는 송아지 골의 유기질에서 추출되며 구강내 이식재로 사용하기 위한 공정 및 멸균 과정을 거친다. Bio-Oss®는 현재까지 가장 완벽하고 연구 결과가 많은 이식재로 소개되어지고 있다[26,27].

동종골은 사체에서 채취한 피질골이나 해면골로서, 골전도능과 골유도능은 있으나 골형성능은 없다. 동종골인 Tutoplast™는 구강악안면영역의 골결손부 수복재로서 mineralized human allograft이다. 이 이식재는 빠른 치유와 완전한 리모델링을 촉진한다고 보고되고 있다[28]. 기부자 및 기부자 가족들의 병력, 사회력 등이 조사되어 지고 감염성 질환이나 악성 질환이 있는 기부자는 제외된다. 조직은 American Association of Tissue Banks(AATB)에서 사후 24시간 후에 무균상태에서 채취하고 보관하게 된다. 가공 처리 과정(Tutoplast® process: Tutogen Medical, Inc., Neunkirchen, Germany)에서 low-level gamma radiation(17.8 GY) 전 지방과 골수는 제거되고 필수 성분인 교원질은 그대로 보관된다[7~9].

합성 이식재는 천연물이나 합성물로 이루어져 있으며, 대부분 골전도능만 갖는다.

본 연구에서와 같이 골 결손부에서 골 이식술 후 자가골, 동종골, 이종골간의 비교 연구가 많지 않은 실정이다. Berglundh 등[29]의 연구에서 임플란트 주위의 골 결손부를 치료함에 있어서 Bio-Oss® 유용성이 평가하기 위해 개의 모델이 사용되었다. 이때 Bio-Oss® 는 서로 결합되었고 결과적으로 신생

골로 대치되어 골전도 물질의 기준을 만족시켰다. 또한 Bio-Oss®를 사용한 커다란 골 결손부나 정상 골 부위 모두의 골내 임플란트 주위에서 비슷한 질과 양의 골유착 상태가 관찰되었다.

Valentini[30]의 연구에 의하면 임플란트 식립을 위한 상악동 골이식시 이종골만 사용한 군이 100% 자가골을 사용한 군이나 이종골과 자가골을 혼합하여 이식한 군보다 임플란트 survival rate가 높았다고 보고했다. Valentini[31]의 후향적 연구에서 상악동 골 이식술 시 임플란트는 평균 6.5±1.9년의 기간 동안 94.5% 성공률을 보였는데 100% 동종골를 사용한 것이 96.8% 성공률을 보였고 동종골와 이종골을 혼합해서 사용한 것이 90% 성공률을 보였다. Wallace 등[26]과 Del Fabbro 등[32]의 연구에서 이종골만을 상악동에 이식한 군이 이종골과 자가골을 섞어서 이식한 군이나 100% 자가골을 이식한 군에 비해 비슷하거나 더 높은 임플란트 survival rate를 보였다.

Froum 등[33]의 연구에서는 양쪽 상악동에 각각 다른 이식재들을 넣고 26~32주후 vital bone을 측정한 결과 동종골이 28.25%, 이종골이 12.44%라고 보고하였다. Noumbissi 등[34]은 상악동에 이식재에 따른 골 형성율에 관한 연구에서 mineralized cancellous bone allograft(MCBA)을 이식한 군, Decalcified freeze-dried bone allograft(DFDBA)와 anorganic bovine bone matrix(ABBM)을 1:1 비율로 섞어서 상악동에 이식한 군을 비교하였다. DFDBA와 ABBM를 섞은 입자에 비해 MCBA 입자의 흡수와 신생골에 의한 대체가 빨랐다. 이 연구에서 조직계측학적 평가를 보면 이식 10개월 후 신생골 형성율이 MCBA군에서는 40.33%, DFDBA와 ABBM를 섞은 군에서는 38.75%를 나타냈다. 2년이 지난 후 두 개의 군 사이에 임플란트의 골유착이나 이식재의 안정성에는 차이가 없었다.

본 연구에서는 임플란트 주위 결손부에 자가골, 동종골, 이종골을 이식한 것이 이식하지 않은 것에 비해 신생골 형성과 임플란트-골 접촉률이 높을 알 수 있었다. 또한 자가골, 광화 망상 동종골(mineralized cancellous bone allograft)인 Tutoplast™ , 소-유래 탈유기 망상골 이식재(anorganic bovine bone matrix)인 Bio-Oss®을 비교해 볼 때 4주군, 8주군 모두에서 신생골 형성과 임플란트-골 접촉률에 있어서 자가골에서 가장 높았으며, Tutoplast™, Bio-Oss® 순이었다. 특히 8주군에서는 각 실험군간에 통계학적인 유의성이 있었다. 또한 시기에 따라서는 4주보다는 8주에서 조직학적, 조직계측학적으로 신생골의 성숙도 및 신생골 형성률이 모두 높았다. 또한

조직학적으로 볼 때 임플란트 주변으로 관찰되는 신생골 형성은 cancellous bone 내에서는 중심으로 이동할수록 현저하게 감소되는 소견을 보였다. 각 이식재는 거의 관찰할 수 없었으며, 각 이식재가 유의할만한 차이를 보이기는 했으나 신생골 형성과 임플란트-골 접촉률에 있어서 양호한 양상을 보였다.

본 연구는 이식재에 따른 임플란트 골 결손 부위 초기 골 형성에 관한 동물실험이므로 본 연구에 사용되지 않은 다른 이식재에 따른 추가적인 연구를 시행해야 할 것이다. 또한 초기 골 형성율에 관한 연구에 그치지 않고 향후 임플란트 주위 골 결손부에 이식한 이식재에 따른 임플란트 survival rate에 대한 장기간의 연구 등이 필요할 것으로 사료된다.

V. 결 론

성견의 양측 장골에 골 결손부를 형성한 후 임플란트를 식립하고 결손부 각각에 성견의 자가골, Tutoplast™, Bio-Oss® 을 이식한 후 4주, 8주에 실험동물을 희생하여 골 결손부의 신생골 형성과 임플란트 계면을 광학현미경으로 비교 관찰하여 다음과 같은 결과를 얻었다.

1. 4주 및 8주 후 임플란트 주변부의 골 결손부에 이식재를 이용해 골 유도재생술을 시행한 것이 그렇지 않은 것에 비해 신생골 형성율과 골-임플란트 접촉율 조사에서 모두 높게 나타났다.
2. 4주 및 8주 후 임플란트 주변부의 골 결손부에 신생골의 형성율을 비교한 결과 성견의 자가골에서 가장 높았으며, Tutoplast™, Bio-Oss® 순이었다. 특히 8주군에서 유의성이 있게 신생골이 증가하였다.
3. 골-임플란트의 접촉율을 비교한 결과 자가골에서 가장 높았으며, Tutoplast™, Bio-Oss® 순이었다. 8주군에서는 각 실험군간에 유의성이 있었다.
4. 신생골 형성율과 골-임플란트의 접촉율을 비교한 결과 각 군에서 4주에 비해 8주에서 유의성 있게 골-임플란트 접촉율이 증가하였다.

이상의 결과로 보아 임플란트 주위 골 형성에 골 이식을 시행한 경우 임플란트 계면에서의 골 형성 시작 시기를 앞당기고 골 결손부의 신생골 양을 증가시키며 골 성숙도를 향상시킬 수 있다. 또한 자가골은 골 결손부에 이식할 수 있는 가장 좋은 이식재이다

참 고 문 헌

1. Von arx T, Cochran DL, Hermann JS, Schenk RK, Higginbottom FL, Buser D. Lateral ridge augmentation and implant placement: an experimental study evaluating implant osseointegration in different augmentation materials in different augmentation materials in the canine mandible. Int J Oral Maxillofac Implants 2001: 16:343-354
2. Gross JS. Bone grafting materials fordental applications: a practical guide. Compend Conti Educ Dent. 1997;18:1013-1036
3. Tadic D. Epple M. A thorough physicochemical characterisation of 14 calcium phosphate-based bone substitution materials in comparison to natural bone. Biomaterials 2004;25:987-994
4. Hislop WS, Finlay PM, Moos KF. A preliminary study into the use of anorganic bone in oral and maxillofacial surgery. Br J Oral Maxillofac Surg. 1993;31:149-153
5. Pinholt EM, Bang G, Haanaes HR. Alveolar ridge augmentation in rats by Bio-oss, Scand J Dent Res. 1991;99:154-161
6. Scahalhorn RG. Human allografts of iliac cancellous bone and marrow in periodontal osseous defect Ⅱ. Clinical observation. J Periodontol. 1972;43:67-81
7. Collins TA. Onlay bone grafting in combination with Branemark implants. Oral Maxillofac Surg Clin North Am. 1991;3:893-902
8. Feuille F, Knapp CI, Brunsvold MA, Mellonig JT. Clinical and histologic evaluation of bone-replacement grafts in the treatment of localized alveolar ridge defects. Part 1: Mineralized freeze-dried bone allograft. Int J Periodontics Restorative Dent. 2003 ;23(1):29-35.
9. Gunther KP, Scharf HP, Pesch HJ, Puhl W. Osteointegration of solvent-preserved bone transplants in an animal model. Osteologie 1995;5(1):4-12
10. Hoexter D. Bone regeneration graft materials. J Oral Implantol. 2002;26:290-294
11. Gotfredsen K, Warrer K, Hjorting-Hansen, Karring T. Effect of membranes and porous hydroxyapatite on healing in bone defects

around titanium dental implants. An experimental study in monkeys. Clin Oral Implants Res. 1991;2:172-178
12. Akimoto K, Becker W, Persson R, Baker DA, Rohrer MD, O'Neal RB. Evaluation of titanium implants placed into simulated extraction sockets: A study in dogs. Int J Oral Maxillofac Implants. 1999;14:351-360
13. Anderegg CR, Martin SJ, Gray JL, Mellonig JT, Gher ME: Clinical evaluation of the use of decalcified freeze-dried bone allograft with guided tissue regeneration in the treatment of molar furcation invasions. J Periodotol. 1991;62:264
14. Nowzari H, Slots J: Microbiologic and clinical study of polytetrafluoroethylene membranes for guided bone regeneration around implants. Int J Oral Maxillofac Implants. 1995;10:67
15. Bursten AH, Einhorn TA, Kopman CR, Lane JM, Vigorita VJ. The healing of segmental bone defects induced by demineralized bone matrix. J Bone Joint Surg. 1984;66:274
16. Glowacki J, Mulliken JB. Demineralized bone implants. Clin Plast Surg. 1985;12:233
17. Glowachi J, MUlliken JB. Induced osteogenesis for repair and construction in the craniofacial region. Plst Reconstr Surg. 1980;65:553
18. Yim CJ. Oral and maxillofacial reconstruction with bone allograft. J Kor Acad Maxillofac Plast Reconstr Surg. 1997;19:217
19. Misch CE, Dietsh F. Bone-grafting materials in implant dentistry. Implant Dent 1993;2:158-167
20. Lane JM. Bone graft substitutes. West J Med 1995;163:565-566
21. Pinholt EM, Bang G, Haanaes HR. Alveolar ridge augmentation in rats by combined hydroxyapatite and osteoinductive material. Scand J Dent Res. 1991;99:64-74
22. Frame JW. Hydroxyapatite as a biomaterial for alveolar ridge augmentation. Int J Oral Maxillofac Surg. 1987;16:642-655
23. Koole R, Bosker H, Van der Dussen FN. Late secondary autogenous bone grafting in cleft patients comparing mandibular

(ectomesenchymal) and iliac crest (mesenchymal) grafts. J Craniomaxillofac Surg 1989;17:28-30
24. Hislop WS, Finlay PM, Moos KF. A preliminary study into the uses of anorganic bone in oral and maxillofacial surgery. Br J Oral Maxillofac Surg 1993;31:149-153
25. Rummelhart JM, Mellonig JT, Gray JL, Towle HJ. A comparison of freeze-dried bone allograft and demineralized freeze-dried bone allograft in human periodontal osseous defects. J Periodontol. 1989;60:655-663
26. Wallace SS, Froum SJ. Effect of maxillary sinus augmentation on the survival of endosseous dental implant. A systemic review. Ann Periodontol 2003;8:328-343
27. Fornaro J, Zellweger R, Sommer C, Trentz O. Repair of commuted distal radius fractures: allo versus autogenic transplants. Paper presented at: American Association for the Surgery of Trauma Annual Meeting; October 12, 2000;San Antonio, Tex
28. Hacker RJ, Cauthen JC, Gilbert TJ, Griffith SL. A prospective randomized multicenter clinical evaluation of an anterior cervical fusion cage. Spine. 2000;25:2646-2655
29. Berglundh T, Lindhe J. Healing around implants placed in bone defects treated with Bio-oss. An experimental study in the dog. Clin Oral Implant Res. 1996;8:117-124
30. Valentini P, Abensur D, Wenz B, Peetz B, Schenk R. Sinus grafting with porous bone mineral(Bio-oss) for implant placement: A 5-year study on 15 patients. Int J Periodontics Restorative Dent 2000;20:245-253
31. Valentini P, Abensur DJ. Maxillary sinus grafting with anorganic bovine bone: A clinical report of long-term results. Int J Oral Maxillofac Surg 2003;32:1-6
32. Del Fabbro M, Testori T, Francetti L, Weinstein R. Systemic review of survival rates for implants placed in the grafted maxillary sinus. Int J Periodontics Restorative Dent. 2004;24:565-578
33. Froum SJ, Wallace SS, Elian N, Cho SC, Tarnow DP. Comparison

of mineralized cancellous bone allograft(Puros) and anorganic bovine bone matrix(Bio-oss) for sinus augmentation: Histomorphometry at 26 to 32 weeks after grafting. Int J Periodontics Dent. 2006;26:543-551
34. Noumbissi SS, Lozada JL, Boyne PJ, Rohrer MD, Clem D, Kim JS, Prasad H. Clinical, histologic, and histomorphometric evaluation of mineralized solvent-dehydrated bone allograf (Puros) in human maxillary sinus grafts. J Oral Implantol. 2005;31:171-179.

사진 부도 설명

Fig 1. 10mm length, 3.7mm diameter, RBM surface, screw type implant (Dentis®, Daegu, Korea)

Fig 2. Dog's iliac bone exposure & Defect preparation using 8mm diameter trephine drill (3i, Biomet 3i™, Florida, USA)

Fig 3. 4 circular bone defect (8mm diameter, 6mm depth) on Dog's iliac bone

Fig 4. Removed bone core (8mm diameter, 6mm height)

Fig 5. 4 Implant placement on 4 bone defect using Dentis® implant system

Fig 6. Bone graft on peri-implant defect following experimental protocol

Fig 7. Control implants at 4 weeks. Immature new bone and loose connective tissue was observed in the peri-implant defect. Villanueva osteochrome bone stain, A: ×15 B: ×40.

Fig 8. Control implants at 8 weeks. Newly formed bones were poor matured lamella bone and trabecular bone. Loose connective tissue was observed as ever.
Villanueva osteochrome bone stain, A: ×15 B: ×40

Fig 9. Implants grafted with Bio-Oss® at 4 weeks. Immature new bone and new trabecular bone was observed in the peri-implant defect.
Villanueva osteochrome bone stain, A: ×15 B: ×40.

Fig 10. Implants grafted with Bio-Oss® at 8 weeks. Ratio of compact bone is higher than in 4 weeks group (experimental group 1). Villanueva osteochrome bone stain, A: ×15 B: ×40.

Fig 11. Implants grafted with Tutoplast™ at 4 weeks. Immature new bone and new trabecular bone was observed in peri-implant defect. trabecular bone was observed around dental implant thread.
Villanueva osteochrome bone stain, A: ×15 B: ×40.

Fig 12. Implants grafted with Tutoplast™ at 8 weeks. Compact bones have a tendency to grow compared to the 4 week group (experimental group 2).
Villanueva osteochrome bone stain, A: ×15 B: ×40.

Fig 13. Implants grafted with autogenous bone at 4 weeks. Active new bone formation was observed in peri-implant defect. Most of new bone is compact bone.
Villanueva osteochrome bone stain, A: ×15 B: ×40.

Fig 14. Implants grafted with autogenous bone at 8 weeks. Newly formed bone was well matured and not distinguished from adjacent normal bone.
Villanueva osteochrome bone stain, A: ×15 B: ×40.

사진 부도

Fig.1

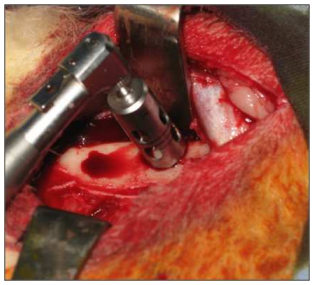

Fig.2

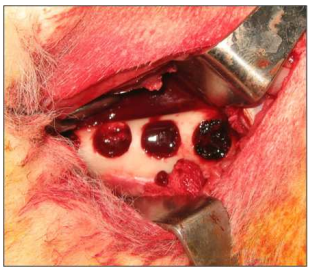

Fig.3

Fig.4

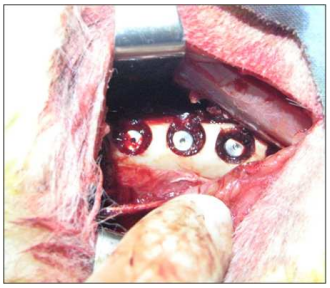

Fig.5

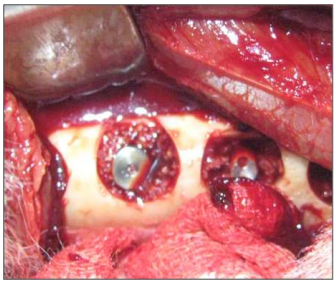

Fig.6

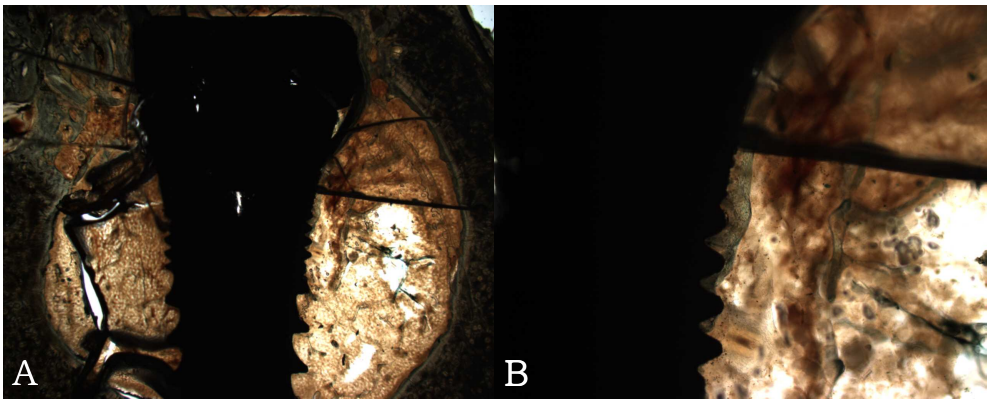

Fig.7

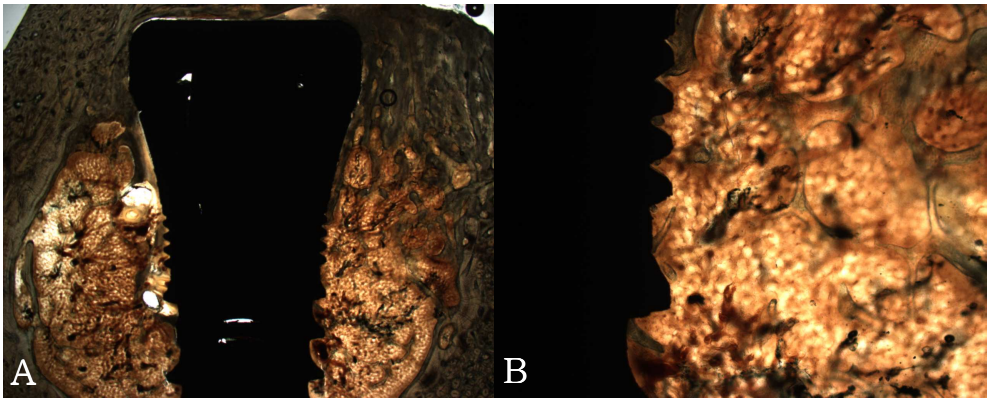

Fig.8

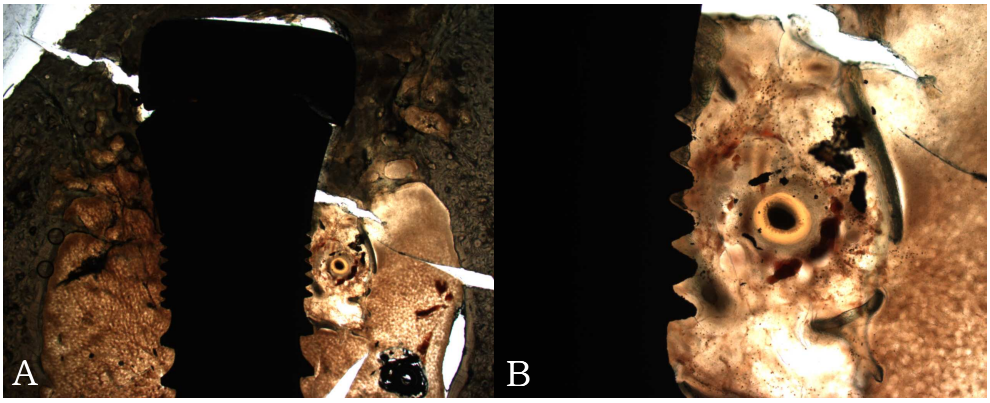

Fig.9

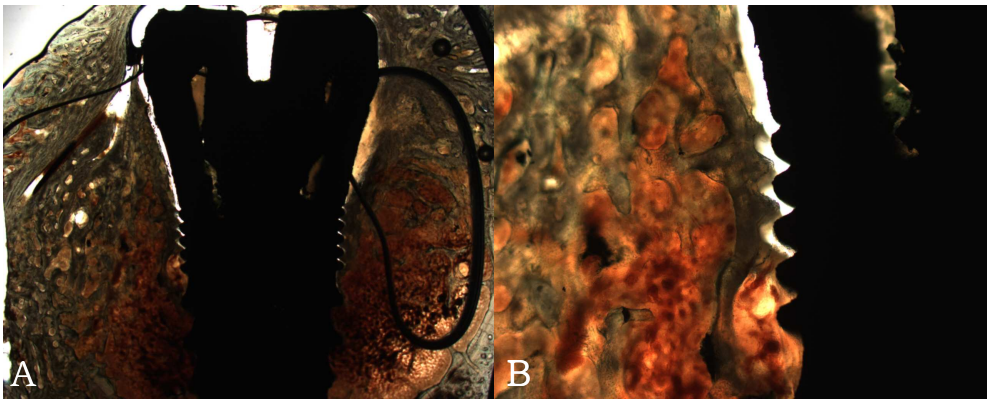

Fig.10

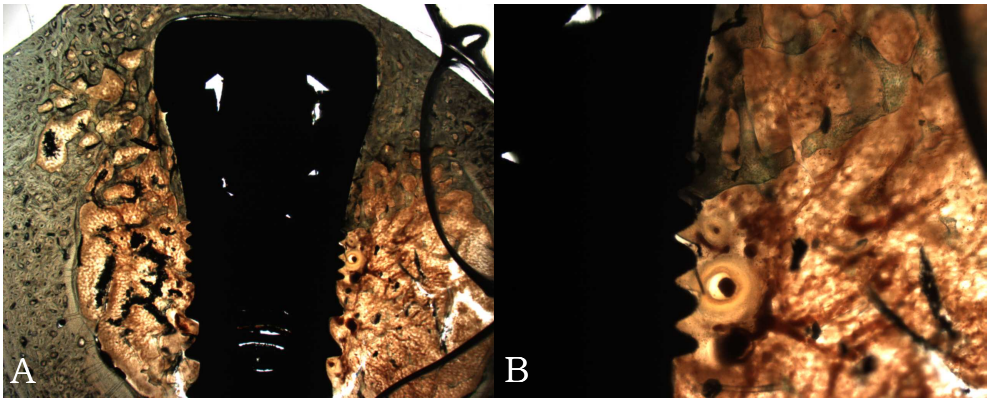

Fig.11

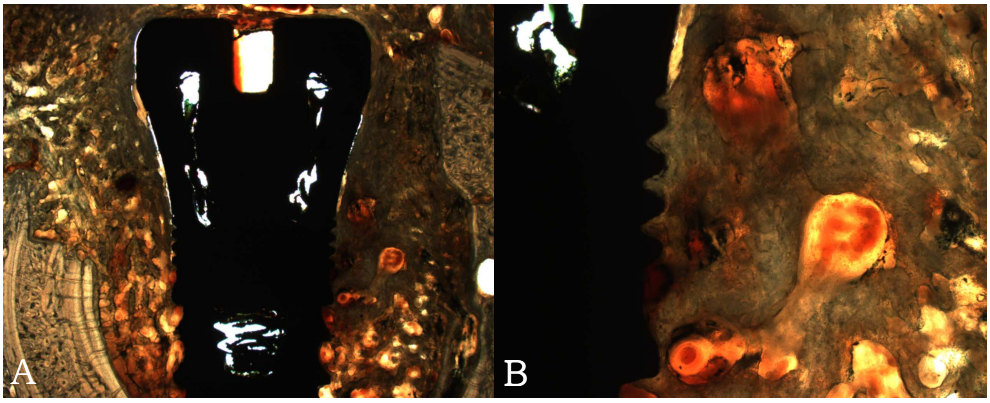

Fig.12

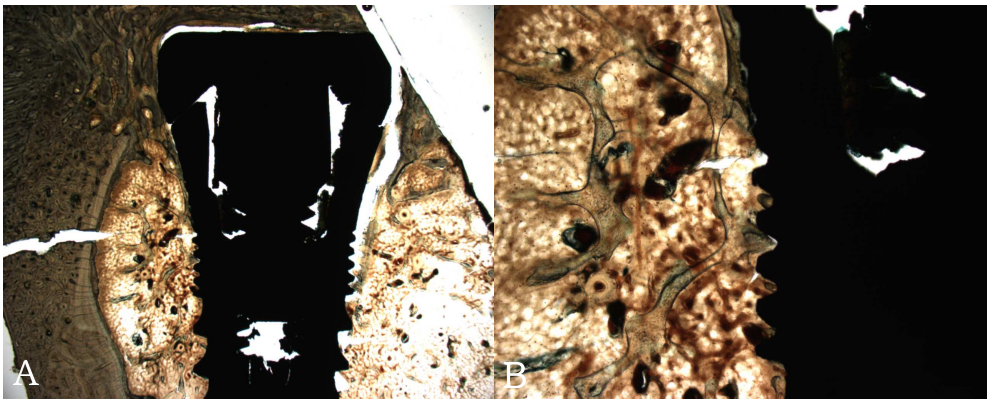

Fig.13

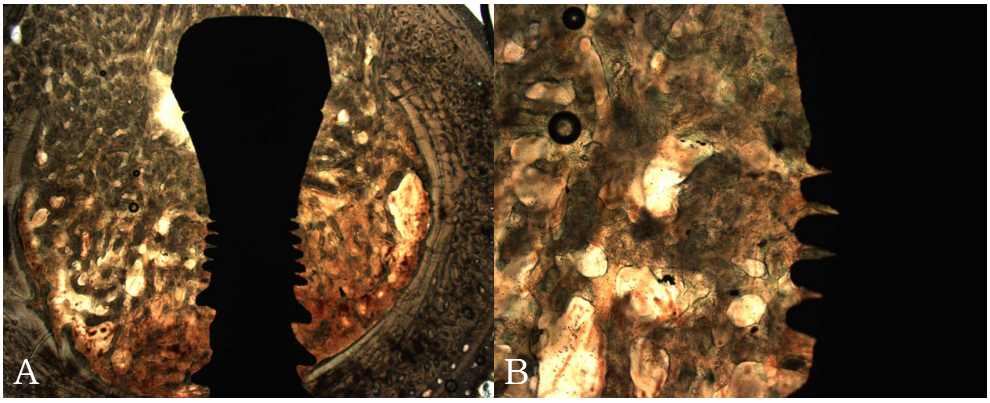

Fig.14

저작물 이용 허락서

학 과	치의학과	학 번	20077177	과 정	석사과정
성 명	한글 : 박 진 성		영문 : Park, Jin Sung		
주 소	광주 남구 백운 2동 591-20 번지 (503-302)				
연락처	010-8609-5200		E-MAIL: daesima@naver.com		
논문제목	한글: 성견에서 Dentis® 임플란트 주위 골 결손부에 이식된 이식재에 따른 골형성에 관한 비교 연구 영문: Comparing bone formation in the bone defects around the Dentis® implant in adult dogs according to the graft materials				

본인이 저작한 위의 저작물에 대하여 다음과 같은 조건아래 조선대학교가 저작물을 이용할 수 있도록 허락하고 동의합니다.

- 다 음 -

1. 저작물의 DB구축 및 인터넷을 포함한 정보통신망에의 공개를 위한 저작물의 복제, 기억장치에의 저장, 전송 등을 허락함
2. 위의 목적을 위하여 필요한 범위 내에서의 편집·형식상의 변경을 허락함. 다만, 저작물의 내용변경은 금지함.
3. 배포·전송된 저작물의 영리적 목적을 위한 복제, 저장, 전송 등은 금지함.
4. 저작물에 대한 이용기간은 5년으로 하고, 기간종료 3개월 이내에 별도의 의사표시가 없을 경우에는 저작물의 이용기간을 계속 연장함.
5. 해당 저작물의 저작권을 타인에게 양도하거나 또는 출판을 허락을 하였을 경우에는 1개월 이내에 대학에 이를 통보함.
6. 조선대학교는 저작물의 이용허락 이후 해당 저작물로 인하여 발생하는 타인에 의한 권리 침해에 대하여 일체의 법적 책임을 지지 않음
7. 소속대학의 협정기관에 저작물의 제공 및 인터넷 등 정보통신망을 이용한 저작물의 전송·출력을 허락함.

동의여부 : 동의(O) 반대( )

2009년 2월 일

저작자: 박 진 성 (서명 또는 인)

조선대학교 총장 귀하