[UCI]I804:24011-200000237544

2009년 2월

석사학위논문

두경부 편평세포암종에서 PIN-1의 역할

조선대학교 대학원

의학과

박 재 천

두경부 편평세포암종에서 PIN-1의 역할

Role of Pin-1 in head and neck squamous cell carcinoma

2009년 2월 25일

조대학교 대학원

의학과

박 재 천

두경부 편평세포암종에서 PIN-1의 역할

지도교수 도 남 용

이 논문을 의학석사학위신청 논문으로 제출함.

2008년 10월 일

조선대학교 대학원

의학과

박 재 천

박 재천의 석사학위논문을 인준함

위원장 조선대학교 교수 임성철 인

위 원 조선대학교 교수 조성일 인

위 원 조선대학교 교수 도남용 인

2008년 11월 일

조선대학교 대학원

목 차

표목차 i

도목차 ii

Abstract 1

서론 3

재료 및 방법 5

결과 8

고찰 11

결론 17

참고문헌 19

표목차

Table 1. Clinical, epidemiologic, and histologic characteristics of 146 patients with head and neck squamous cell carcinoma..... 25

Table 2. The clinicopathologic data according to the expression pattern of Pin-1 and VEGF, in head and neck squamous cell carcinoma..... 26

Table 3. The clinicopathologic data according to the expression pattern of p53 and cyclin D1 in head and neck squamous cell carcinoma..... 27

Table 4. Interrelation between the Pin-1 and Cyclin D1 immunoexpression statuses in head and neck squamous cell carcinoma 28

도목차

Figure 1. Immunohistochemical staining for Pin-1 in head and neck squamous cell carcinoma..... 29

Figure 2. Immunohistochemical staining for VEGF in head and neck squamous cell carcinoma..... 30

Figure 3. Immunohistochemical staining for p53 protein in head and neck squamous cell carcinoma..... 31

Figure 4. Immunohistochemical staining for cyclin D1 in head and neck squamous cell carcinoma..... 32

ABSTRACT

Role of Pin-1 in head and neck squamous cell carcinoma

Park, Jae-Cheon
Advisor: Prof. Do, Nam-Yong Ph.D.
Department of Medicine,
Graduate School of Chosun University

Multiple genetic and epigenetic events, including the aberrant expression and function of molecules regulating cell signaling, growth, survival, motility, angiogenesis, and cell cycle control, underlie the progressive acquisition of a malignant phenotype in squamous cell carcinomas of the head and neck (HNSCC). HNSCC is a malignant tumor of epithelial origin, which currently represents a major socio-sanitary problem since about 500,000 new cases are reported worldwide every year. HNSCC mortality is closely related to both local relapse and regional or distant lymphatic metastasis. However, any reliable tumor-specific biomarker to predict HNSCC prognosis is not currently available. The ability to understand the basic mechanism controlling inter- and intra-cellular communication has provided an unprecedented opportunity to understand how their dysregulation contributes to the growth and dissemination of human cancers. There are new tumor markers related to the metastatic spread that have not been yet evaluated in HNSCC. Pin-1 has been shown to regulate several phases of the cell cycle and is strikingly overexpressed in many human cancers. Here, the author will discuss the role of Pin-1 and interrelation between Pin-1 and VEGF, p53 protein or cyclin D1 on prognostic clinicopathologic parameters such as tumor differentiation,

clinical stage and lymph node metastasis. The results can help elucidate their prognostic significances and the molecular mechanisms underlying HNSCC progression.

Key Words: Pin-1, VEGF, p53 protein, Cyclin D1, HNSCC

서 론

두경부에서 가장 흔한 종양인 편평세포암종은 재발 및 전이가 흔하고 각종 항암치료에 내성을 보여 완치가 힘든 경우가 자주 발생한다. 또한 최근 최소침습적 접근에 의한 생검으로 조직을 채취하여 진단을 하게 되는 경우가 증가함에 따라 확보된 검체를 대상으로 환자의 종양에 대한 가급적 많은 유용한 정보를 얻기 위한 노력이 집중되고 있는 실정이다. 따라서 연구자들이 새롭게 보고한 어떤 단백질 표지자의 특정 장기 또는 종양에 대한 정확한 진단 및 예후적 효용성 평가는 이런 노력의 일환으로 매우 중요하다.

최근에 알려진 peptidyl-prolyl *cis/trans* isomerase (PPIase) Pin-1은 표피성장인자(epidermal growth factor)를 통한 인산화과정을 거쳐 핵에서 세포질로 이동하여 세포사를 초래하여 세포주기를 조절하는데 기여한다. 그러나 Pin-1은 각종 장기의 종양발생(oncogenesis)에 깊이 관여하는 것으로 밝혀지면서 이의 정확한 작용기전에 대한 관심이 집중되고 있다. Pin-1은 특정 단백의 *cis/trans* isomerization을 촉진하며, 이를 통한 구조변화는 많은 Pin-1 기질에 큰 영향을 미칠 수 있다 (Liou et al., 2002; Lu et al., 1999-A; Lu et al., 1999-B; Ryo et al., 2002). 이 중에서도 중요한 종양유전자단백(oncogenic protein)인 β-catenin과 cyclin D1이 이와 같은 방법으로 Pin-1에 의하여 조절되는 것으로 밝혀졌다 (Ryo et al., 2001; Wulf et al., 2001). Pin-1의 과발현이 각종 암의 발생과 관련성이 있으며 종양 등급과 비례하는 것으로 보고되고 있는데, 이는 Pin-1이 인산화된 c-Jun과 결합하여 세포의 cyclin D1 mRNA와 단백을 상승시키는 반면 내인성 Pin-1의 억제는 인산화된 c-Jun의 transcriptional activity를 감소시키기 때문이다 (Wulf GM et al., 2001).

무혈관 상태의 작은 종괴는 종양세포, 주변의 침윤된 대식세포, 또는 비

만세포에서 분비되는 여러 혈관형성인자들의 작용에 의해 종양내 미세혈관 형성을 일으킨다. 혈관형성을 촉진하는 인자들로는 여러 가지가 알려져 있는데, 이중에서 VEGF는 혈관내피세포에 선택적으로 작용하여 강력한 유사분열을 일으키는 물질로 종양신생혈관형성에 가장 중요하며 강력한 인자로 알려져 있다. VEGF는 endothelial cell mitogen으로 작용하여 종양신생혈관을 형성하게 되고, 결국은 종양의 성장과 침습을 촉진시키게 된다. VEGF는 또한 혈관투과성을 증가시키는 기능이 있어 세포외 기질에 부종을 야기하고, 섬유소를 풍부하게 함으로써 신생혈관의 성장과 분지를 지지하며, 혈관내의 순환 종양세포가 쉽게 혈관 기저막을 통과할 수 있게 한다 (Senger et al., 1993; Dameron et al., 1994). 이와 같이 Pin-1과 VEGF는 각종 종양의 형성, 진행 및 전이에 중요한 역할을 담당하고 있는 것으로 알려져 있으나 두경부 편평세포암종에서 이들 상호간의 관계에 대한 연구는 물론 각각에 대한 연구보고가 전무한 실정이다.

이에 저자는 두경부 편평세포암종을 대상으로 면역조직화학 염색을 통하여 이들 각각의 발현과 종양의 조직학적 분화도, 임상 병기 및 림프절 전이 유무를 비교 검토하고 두경부 편평세포암종에서 그간 많은 연구보고가 있었던 cyclin D1 및 Pin-1과의 관계를 검토하여 두경부 편평세포암종의 병인론을 확립하고 진단적, 예후 예측 표지자로서의 가치를 선별하는데 도움을 주고자 한다.

재료 및 방법

1. 연구재료

본 연구에 사용된 증례는 1994년 부터 2002년 까지 조선대학교 부속병원에서 두경부 편평세포암종으로 절제술을 시행한 환자 중 파라핀 포매조직이 비교적 잘 보관된 146예를 대상으로 하였다. 발생부위별로는 후두암 61예, 인두암 48예, 구강암 37예였으며 이들의 조직학적 분화도를 고분화, 중등도분화 및 저분화로 구분하고 병기는 American Joint Committee on Cancer (Greene et al., 2002)에 따라서 분류하였다.

2. 연구방법

1) 병리학적 분류

환자의 임상기록과 10% 완충 중성 포르말린에 고정후 제작한 파라핀 포매 조직을 4-5㎛ 두께로 박절하여 hematoxylin-eosin 염색이 실시된 병리과 조직 슬라이드 화일을 후향적으로 분석하여 각 부위의 종양을 재검토하고 나이, 성별, 원발부위, 종양의 조직학적 형태 및 분화도, 림프절 전이 유무 등을 확인하고, 연구목적에 부합되는 증례를 선택하였다.

2) 면역조직화학적 염색

10% 완충 중성 포르말린에 고정 후 제작한 파라핀 포매 조직을 4㎛ 두께로 박절하여 X-tra™슬라이드(Surgipath, Richmond, U.S.A.)에 부착하여 xylene에 탈파라핀한 뒤 무수 알코올, 90%, 75% 및 50% 에탄올에 각각 2분씩 처리하여 함수시켰다. 항원성 회복을 위하여 citrate 완충액 (10mM, pH 6.0)에 슬라이드를 담가 전자오븐에 15분간 끓인 후 실온에 방치시켜 20분간 식힌 후 50mM Tris 완충용액(TBS, pH 7.5)으로 수세하였다. 조직

절편내의 내인성 과산화효소의 활성을 억제하기 위하여 0.3% hydrogen peroxide-methanol에 10분간 처리 후 증류수로 세척하고 차단항체를 실온에서 10분간 반응시킨 뒤 일차항체인 Pin-1 rabbit polyclonal antibody (Santa Cruz Biotechnology, Santa Cruz, CA, U.S.A., 1:400 희석), VEGF rabbit polyclonal antibody (Santa Cruz Biotechnology, Santa Cruz, CA, U.S.A., 1:100 희석), p53 mouse monoclonal antibody (Dako, Glostrup, Denmark, 1:200 희석) 그리고, cyclin D1 rabbit polyclonal antibody (Santa Cruz Biotechnology, Santa Cruz, CA, U.S.A., 1:100 희석)를 반응시켰다. Pin-1과 p53은 37℃에서 1시간, VEGF 및 cyclin D1은 4℃에서 밤동안 반응시켰다. 이후 Tris 완충액으로 세척하고 VEGF는 mouse ImmunoCruz™ staining system (Santa Cruz Biotechnology, Santa Cruz, CA, U.S.A.), 그 외 Pin-1, p53 및 cyclin D1은 Histostain-Plus kits, broad spectrum(Zymed, San Franscisco, CA, U.S.A.)을 이용하여 비오틴이 함유된 이차항체를 실온에서 10분간 반응시킨 후 Tris 완충액으로 수세하고, HRP(horseradish peroxidase)가 결합된 streptavidin용액을 10분간 반응시켰다. Tris완충액으로 세척 후 HRP substrate로 발색하였다. Mayer's hematoxylin으로 대조염색을 시행하고, universal mount (Research Genetics, Huntsville, AL, U.S.A.)로 봉입하였다.

매 염색시 VEGF의 양성대조는 육아조직을, Pin-1 및 p53 발현의 양성대조는 다른 연구에서 발현이 확인된 대장암 조직을 이용하였으며, mantle cell lymphoma로 확진된 증례를 cyclin D1의 양성 대조로 이용하였다. 음성 대조군은 1차 항체를 정상 goat serum으로 대체한 것으로 하였다.

3) 염색 결과의 판정

Pin-1에 대한 염색은 핵내에 반응을 보이는 경우를 양성 반응으로 판정하였는데, 반응 정도에 따라 강 양성(3+, strong positive), 중등도 양성(2+,

moderate positive), 약 양성(1+, weak positive) 및 음성(1, no staining)으로 구분하였다 (Nakashima et al., 2004).

VEGF에 대한 염색은 세포질내 염색반응을 보이는 경우 양성반응으로 판정하였는데, 면역염색이 시행된 검체를 대상으로 전체 종양세포를 평가하여 염색이 관찰되지 않으면 음성(-), 종양의 <5%에서 양성세포가 국소적으로 관찰되면 1+, 5-20%인 경우 2+, >20%에서 미만성 양성인 경우 3+로 판정하고, 2+와 3+를 강양성 군(high expression group), 1+를 약양성 군(low expression group)으로 재분류하였다 (Zhang XH, et al., 2008).

Cyclin D1과 p53의 염색정도 판정은 광학현미경하에서 핵단백질이 붉은 갈색으로 염색되는 경우를 양성으로 판정하되 종양세포 영역의 5% 이내에서 핵 염색된 경우를 음성(-)으로, 5-10%의 종양세포 핵이 염색된 경우 약한 과발현(1+), 11-50% 양성 염색의 경우 중등도 과발현(2+), 50% 이상은 강한 과발현(3+)으로 분류하였다 (Lim & Lee, 2002).

4) 통계학적 분석

통계학적 분석은 SPSS (statistical package for the social sciences), Windows, version 12(SPSS, Korea)를 이용하였는데, 임상 병기, 연령, 종양 등급, 종양 크기, 림프절 전이 상태와 Pin-1, VEGF, p53 및 cyclin D1 발현 양상과의 상관관계, Pin-1, VEGF, p53 및 cyclin D1 상호간의 발현 양상간의 상관관계를 χ^2 test 와 student t-test를 이용하여 통계 분석하였다. 그리고, 이들의 통계학적 유의 수준은 p값$<$0.05로 하였다.

결 과

1. 임상 및 조직학적 소견

환자의 연령은 26~87세(평균; 61.6세)였으며, 남여 성비는 8:1(130:16)이었다. 임상병기에 따른 분류는 I기 37예, II기 54예, III기 16예, IV기 39예로 조기 암(I, II기) 91예(62%), 진행암(III, IV기) 55예(38%)였으며, 이들 중 58예(40%)는 림프절 전이군, 88예(60%)는 림프절 비전이군이었다. 분화도는 고분화 83예(57%), 중등도 분화 53예(36%), 저분화 10예(7%)였다(Table 1).

2. Pin-1, VEGF, p53 및 *cyclin D1*의 면역조직화학적 발현 양상

Pin-1은 종양주변의 정상 점막조직에서도 약한 염색(1+)이 핵에서 관찰되었다. 침윤성 편평세포암종의 경우 대부분(88%) 중등도 또는 강한 양성(2+ 또는 3+)이 관찰되었으며 주변에서 간혹 관찰되는 다양한 정도의 이형성이나 상피내암종(CIS)이 존재하는 경우 이는 대부분 약 양성(1+) 소견을 보였다. 침윤성 암종의 경우 연구대상 146예중 음성소견을 보이는 증례는 없었으며, 17예(12%)는 약양성, 38예(26%)는 중등도 양성, 91예(62%)는 강양성 소견을 보였다(Fig. 1).

VEGF는 종양세포의 세포질에서 관찰되었는데 정상 점막조직에서는 관찰되지 않았다. 연구대상 146예중 18예는 음성, 128예(88%)는 양성이었는데 이중 36예(25%)는 1+, 52예(36%)는 2+, 40예(27%)는 3+ (강양성 군: 92예, 약양성 군: 36예)를 보였다(Fig. 2).

p53 단백은 종양세포의 핵에서만 양성소견이 관찰되고 주변의 정상조직에서는 관찰되지 않았다. 연구대상 146예중 91예(62%)에서 양성을 보였는데 19예(13%)는 1+, 27예(18.5%)는 2+, 45예(31%)는 3+를 보였다(Fig. 3).

그리고, cyclin D1은 종양세포의 핵에서만 양성소견이 관찰되고 주변의

정상조직에서는 관찰되지 않았다. 연구대상 146예중 106예(73%)가 과 발현을 보였는데, 이들 중에서 약한 과 발현은 35예(24%), 중등도 과 발현은 29예(20%), 그리고 강한 과 발현은 42예(29%)에서 관찰되었다(Fig. 4).

3. Pin-1 발현과 임상병리학적 지표와의 상관 관계

Pin-1의 발현과 임상 병기 및 림프절 전이 정도는 통계학적 유의성이 있었으나(각각 $p<0.05$), 종양의 조직학적 분화도와는 유의한 상관 관계가 없었다. 즉 Pin-1 양성 발현을 보이는 경우, 특히 강 양성을 보이는 경우 종양의 임상병기가 상승하고, 림프절 전이가 증가하는 소견을 보였다(Table 2).

4. VEGF 발현과 임상병리학적 지표와의 상관 관계

VEGF 발현과 종양의 조직학적 분화도, 임상병기 그리고 림프절 전이 정도와는 유의성이 있었다 (각각 $p<0.01$, $p<0.05$, $p<0.01$). 즉, VEGF가 양성 발현을 보이는 경우, 특히 강 양성을 보이는 경우 종양의 조직학적 분화도가 떨어지고, 종양의 임상병기가 증가하며 림프절 전이가 증가하는 소견을 보였다(Table 2).

5. p53 단백 발현과 임상병리학적 지표와의 상관 관계

p53 단백 발현과 종양의 조직학적 분화도는 통계학적으로 유의한 상관성이 있었으나($p<0.05$), 임상병기 및 림프절 전이 정도와는 유의한 상관관계가 없었다. 즉, 종양의 조직학적 분화도가 떨어질수록 p53 단백 발현이 강하게 증가하는 소견을 보였다(Table 3).

6. Cyclin D1 발현과 임상병리학적 지표와의 상관 관계

Cyclin D1 발현과 종양의 조직학적 분화도 및 림프절 전이 정도는 유의

한 상관성이 있었으나 (각각 $p<0.05$), 환자의 임상병기와는 유의한 상관관계가 없었다(Table 3).

7. Pin-1, VEGF, p53 단백과 *cyclin D1* 발현의 관계

Pin-1이 강 양성일 때 cyclin D1은 강 양성 32예, 중등도 양성 19예, 약 양성 20예, 음성 20예였다. Pin-1이 중등도 양성일 때 cyclin D1은 강 양성 9예, 중등도 양성 9예, 약 양성 9예, 음성 18예였다. Pin-1이 약 양성일 때 cyclin D1은 강 양성 1예, 중등도 양성 1예, 약 양성 6예, 음성 2예였다. 이처럼 Pin-1이 강하게 발현될 때 cyclin D1 발현은 유의하게 증가하였다 ($p<0.05$)(Table 4). 그러나, Pin-1, VEGF, p53 발현 사이, 그리고 VEGF, p53, cyclin D1 발현 사이에는 통계학적 유의성은 없었다.

고 찰

각종 암의 발생에는 다양한 유전적 또는 후성(epigenetic) 사건(events)으로 세포신호전달, 성장, 세포사, 세포운동력, 혈관신생능 및 세포주기 조절 담당 분자들의 이상 발현이나 기능이상 등이 초래되어 관여된다. 그리고 이들은 대부분 직간접적으로 서로 연관되어 영향을 끼치게 되므로 이들에 대한 정확한 이해는 해당 암의 병인론에 대한 정확한 접근은 물론 보다 더 정확하고 효율적인 치료적 접근 전략을 가능하게 한다.

Pin-1은 DNA 복제 검문소(replication checkpoint)는 물론 G_1/S와 G_2/M과 같은 몇몇 세포주기 포인트를 조절하는 것으로 알려져 있고 (Lu et al., 2002; Lu et al., 1996; Wulf et al., 2001; Ryo et al., 2001; Liou et al., 2002; Winkler et al., 2000), 인체에 발생하는 많은 암에서 현저하게 발현이 증가하며 어떤 인산화 단백(phosphoproteins)의 안정성에 관여하는 것으로 보고되었다 (Wulf et al., 2001; Ryo et al., 2001; Liou et al., 2002). Pin-1이 없는 세포는 DNA 손상에 의하여 초래되는 세포주기 검문소(cell-cycle checkpoints)에 심각한 결함이 초래된다. 그리고 DNA 손상은 p21의 전사 활성화(transcriptional activation)와 세포 주기 정지(cell cycle arrest)에 중추적 역할을 담당하는 p53의 안정화와 축적을 일으킨다. DNA 손상은 Pin-1과 p53의 상호작용을 강화하게 되는데 이는 Pin-1의 WW 도메인과 p53의 Ser/Pro motifs에 의하여 결정된다. 더욱이 Pin-1은 p53의 안정성과 p21 promoter로의 전사 활성을 조절하기 때문에 Pin-1 knock-out 세포나 Pin-1 결손 종양세포의 경우 DNA 손상 후에도 p53이나 p21의 증가가 거의 초래되지 않는다 (Wulf et al., 2002).

Pin-1의 억제는 자멸사(apoptosis)를 초래하며 Pin-1의 과발현은 cyclin D1 단백을 증가시키고 이의 promoter를 활성화 시킨다. 더욱이 Pin-1은 활성화된 JNK나 종양원성(oncogenic) Ras에 의하여 Ser67/73-Pro motifs에

인산화가 초래된 c-Jun과 결합하게 되고, Pin-1은 활성화된 Ras나 JNK와 협력하여 cyclin D1 promoter를 향한 c-Jun의 전사 활성을 증가시킨다. 따라서, Pin-1의 과발현은 Ras와 c-Jun의 작용을 통하여 cyclin D1을 증가시켜 종양발생(oncogenesis)과 종양 성장(tumor growth)에 중추적 역할을 할 것으로 판단된다 (Wulf et al., 2001). 본 연구에서 Pin-1의 과발현은 종양의 임상병기 및 림프절 전이 유무와 통계학적 유의성이 있었으나, 종양의 조직학적 분화도와는 유의한 상관 관계가 없었다. 그리고 Pin-1과 cyclin D1의 상관관계를 검토한 결과 Pin-1이 강하게 발현될 때 cyclin D1 발현도 유의하게 증가하였다.

한편 Pin-1은 종양주변의 정상 점막조직에서도 약한 염색(1+)이 핵에서 관찰되었지만 침윤성 편평세포암종의 경우 대부분 중등도 또는 강한 양성(2+ 또는 3+) 발현이 관찰되어 Pin-1의 과발현이 종양과 밀접한 관계가 있을 것으로 판단되며, 종양 주변에 존재하는 이형성을 보이는 편평세포 병변이나 상피내암종의 경우 대부분 약 양성(1+) 소견을 보여 종양 형성단계에서 보다 종양 진행과정에서 보다 더 중요한 역할을 할 것으로 추정된다.

혈관의 형성 없이 단순히 확산에 의해 산소 및 영양분을 공급받고 종괴가 성장하는 것은 한계가 있다 (Folkman, 1986; Zatterstrom et al., 1995). 따라서 종양이 더욱 더 커지거나 주변에 새로운 집락을 형성하고, 림프절이나 타 장기로 전이를 일으키기 위해서는 종괴 내 그리고, 종괴 주변에 새로운 혈관 형성을 하여야 한다. 이렇게 형성된 신생 혈관들은 기존의 정상 혈관과는 대조적으로 혈관 벽이 약하여 암세포가 쉽게 침습할 수 있고, 림프절 전이의 통로로 제공된다. 또한 전이된 종양이 성장하기 위해서도 신생 혈관 형성이 필수적이다.

혈관 형성을 촉진하는 인자들로는 여러 가지가 알려져 있는데 (Keck et al., 1989; Senger et al., 1983; Folkman et al., 1992; Dvorak et al., 1979), 이 중에서 VEGF는 혈관 내피세포에 선택적으로 작용하여 강력한 유사분

열을 일으키는 물질로 종양 신생혈관 형성에 가장 중요하며 강력한 인자로 알려져 있다. VEGF와 상동 구조(structural homology)를 갖는 내피세포 성장인자들이 속속 새롭게 밝혀지고 있는데 VEGF family에 속하는 VEGF-C는 림프관 내피세포에 대한 특이 표지자로 알려진 VEGF receptor-3 (VEGFR-3, Flt-4)에 대한 리간드(ligand)로서 림프관 증식을 초래한다 (Joukov et al., 1996; Jeltsch et al., 1997). VEGF-C는 생리적인 혈관형성, 각종 혈관형성질환의 발생 및 진행을 조절함은 물론 종양 림프관 신생을 촉진하여 각종 암세포의 전파 및 림프절 전이를 유발하는 것으로 보고되고 있다 (Cao et al., 1998; Mandriota et al., 2001). 방광에 발생한 이행세포암의 경우 VEGF-C 발현은 림프절 전이 및 불량한 예후를 예견하게 하는 유용한 인자로 밝혀진 바 있고 (Suzuki et al., 2005), 두경부 편평세포암 세포주 및 구강 편평세포암 환자의 조직을 통한 연구에서 VEGF-C의 과발현과 림프절 전이간에 유의한 상관관계가 있어 VEGF-C가 경부림프절 전이의 예측인자로서 가치가 있다고 하였다 (O-charoenrat et al., 2001; Shintani et al., 2004).

교모세포종(glioblastoma)에서 저산소증에 빠진 종양 세포에 의해 VEGF 분비가 촉진되어 신생혈관 증식을 일으킴이 밝혀진 후 (Horak et al., 1992), 실험적으로도 암세포 배양 시 VEGF가 혈관 내피세포의 증식에 중요한 역할을 하고 있음이 밝혀졌다 (Viglietto et al., 1995). VEGF는 주로 산소 분압 저하에 의해 발현이 증가되며, 그 외에도 EGF, TGF-β, keratinocyte growth factor 등의 cytokine과 *p53* 등의 종양 억제 유전자에 의해 발현이 조절된다 (Frank et al., 1995; Dameron et al., 1994; Kieser et al., 1994). 그러나, VEGF-C가 이들에 의하여 어떤 영향을 받는지에 대한 연구는 아직 많지 않다.

본 연구의 경우 VEGF 발현은 종양의 조직학적 분화도, 임상병기 및 림프절 전이 유무와 통계적으로 유의한 관련성이 있었으나 Pin-1, p53 단백

및 cyclin D1 발현과는 유의한 상관관계가 없었다.

종양억제유전자인 *p53*은 세포의 핵내에 존재하여 세포주기 조절에 관여하는데 세포에 스트레스가 가해지거나 DNA 손상이 발생하면 세포주기를 G1 단계에 정지시키고 DNA를 수복하며 다른 여러 종양억제유전자들을 활성화시켜 세포의 증식과 변형(transformation)을 억제하는 기능을 담당한다. 그러나 이 유전자에 돌연변이가 발생하면 손상된 DNA를 수복하기 전에 세포주기를 S 단계로 진입시켜 염색체 재배열이나 유전자 증폭을 일으켜 종양형성을 하게 된다 (Dergham et al., 1997; Bukholm et al., 1997). *p53* 유전자는 인체에 발생하는 각종 암에 가장 흔하게 초래되는 유전자 변화 대상이다 (Zambetti & Levine, 1993; Chang, 1993). 돌연변이형 p53 단백의 축적은 유방, 폐, 소화관 등에 발생하는 각종 악성종양에서 발생하는 것으로 밝혀졌다 (Rodrigues et al,. 1990; Cattoretti et al., 1988; Iggo et al., 1990; Bartek et al., 1991). 혈중 p53 항체와 림프절 전이간에 유의한 상관관계가 있다는 보고 (Al Kassam et al., 2007)와 성문상부(supreglottic) 후두 편평세포암 환자에서 원발병소에서 발현되는 p53은 임상적 유의성이 없으나 전이림프절에서 발현되는 p53은 치료실패와 불량한 예후 예측에 중요한 예측인자로서 가치가 있다는 보고가 있다 (Cabanillas et al., 2007). 그러나 두경부 편평세포암종 환자를 대상으로 재발 및 생존 여부를 추적 관찰한 결과 p53과는 무관하다는 연구 결과 (Smilek et al., 2006)도 있어 이의 정확한 역할을 단정하는 것은 다소 무리가 있을 것으로 판단된다. 본 연구의 경우 73%에서 p53 단백의 발현이 관찰되었고 종양의 조직학적 분화도가 떨어질수록 발현이 증가하여 불량한 예후와 연관될 것으로 생각되었다.

세포주기 조절에서 cyclin-cdk(cyclin-dependent kinase) 복합체와 cdk 억제 단백사이의 균형에 의한 일련의 활성, 불활성 과정은 종양의 형성에 매우 중요하며, 세포주기 진행과정 중 G1/S 이행단계가 가장 중요하다. 이

단계에 필수적인 복합체가 cyclin D1-cdk4이다 (Weinberg, 1995; Cordon-Cardo et al., 1995). Cyclin D1은 염색체 11q13에 위치하며 이 유전자의 재배열 및 증폭에 의한 과 발현이 여러 종양에서 관찰되었다. Cyclin 계열 중 종양 형성과 가장 관련이 있다고 보고된 cyclin D1은 G1기에 주로 발현하며, Rb (retinoblastoma) 단백질과 접촉하여 Rb 단백이나 다른 종양 억제유전자의 기능을 억제하여 세포의 변형을 유도할 수 있다 (Dowdy et al., 1993).

Cyclin D1은 각종 암 발생에 중추적 역할을 담당하는데 cyclin D1의 과발현은 세포의 변형을 유발하지만 cyclin D1 발현의 억제는 종양세포의 성장정지를 일으킨다(Alt et al., 2000; Hinds et al., 1994). 두경부 편평세포암종에서 cyclin D1의 역할 및 의의는 다양한 연구결과로 인하여 다소 논란이 있으나 종양 형성의 초기단계에 분명히 관여하는 것으로 인정되며 *CCND1* 유전자의 이상발현 (증폭이나 과발현)이 CCND1 단백의 과발현보다 훨씬 신뢰할 수 있는 재발 및 생존과 관계된 예후적 표지자로서 인정되며 심지어 CCND1 단백의 과발현은 환자의 생존과 유의한 관계가 없다고 하였다 (Thomas et al., 2005).

더욱이 생쥐 유선에서 cyclin D1의 transgenic overexpression은 유선증식(mammary hyperplasia)를 일으키고 결국 선암종을 유발한다 (Wang et al., 1994). 더욱 중요한 것은 생쥐에서 *cyclin D1* 유전자를 파괴시키면 Ha-*ras*나 c-*Neu/HER2*가 유선에서 종양 발생을 초래시킬 수 있는 능력을 완전하게 억제시킨다는 것이다(Yu et al., 2001). 이런 결과들은 cyclin D1이 Ha-*ras*나 c-*Neu*에 의해 초래되는 유방종양 형성과정에 필수적인 하류 표적(down-stream target)임을 시사하는데, 이 종양 형성과정에 주요 기전은 pSer/Thr-Pro motifs의 인산화 과정이다. 흥미롭게도 단백질에서 pSer/Thr-Pro motifs는 두 가지의 완전히 다른 *cis*와 *trans* 구조로 존재하는데 이들의 전환은 prolyl isomerase Pin-1의 촉매작용에 의하여 이루어진

다 (Lu et al., 1996; Lu et al., 1999(A); Ranganathan et al., 1997; Zhou et al., 1999). 인산화가 초래된 후 Pin-1에 의한 단백질의 형태변화(conformational change)는 이들의 촉매활성(catalytic activity), 탈인산화(dephosphorylation), 단백-단백간 상호작용 등에 큰 영향력을 미치게 된다(Hsu et al., 2001; Liou et al., 2002; Lu et al., 1999(B); Ryo et al., 2001). 따라서 인산화 의존(phosphorylation-dependent) prolyl isomerization은 인산화 신호전달체계상 결정적 조절 기전이다 (Lu et al., 2002). 본 연구에서도 Pin-1이 강하게 발현될 때 cyclin D1 발현이 유의하게 증가하여 이 전 연구내용과 잘 부합되는 결과로 평가된다.

본 연구의 경우 cyclin D1의 과발현이 106예(73%)에서 관찰되었고, cyclin D1과 Pin-1 발현간에는 유의한 상관관계가 있었으나, VEGF 및 p53 발현과는 유의한 상관관계가 없었다. 또한 cyclin D1과 종양의 조직학적 분화도 및 림프절 전이 유무와는 유의한 상관관계가 있었으나, 종양의 임상병기와는 유의한 상관관계가 없었다.

결 론

Pin-1의 과발현은 각종 암의 발생 및 종양 등급과 관련이 있는 것으로 보고되고 있으나, Pin-1이 두경부 편평세포암종에서 어떤 역할을 담당하는지에 대한 연구는 미진하다. 이에 저자는 두경부 편평세포암종 146예를 대상으로 면역조직화학 염색을 하여 p53 단백 및 cyclin D1 분석 결과와 함께 Pin-1과 VEGF 발현양상, 종양의 조직학적 분화도, 임상 병기 및 림프절 전이 유무와 같은 임상병리학적 자료를 비교 분석하여 다음과 같은 결과를 얻었다.

1. Pin-1은 종양주변의 정상 점막조직에서도 약한 염색(1+)이 관찰되었으나 침윤성 편평세포암종의 경우 88%(129/146)에서 중등도 이상(2+ 또는 3+)의 강한 염색을 보였다. Pin-1 발현과 종양의 임상병기 ($p<0.05$) 및 림프절 전이 유무($p<0.05$)는 통계학적 유의성이 있었다.
2. VEGF는 종양주변의 정상 점막조직에서는 관찰되지 않았으나 침윤성 편평세포암종의 88%(128/146)가 양성인데, 63%(92/146)는 강양성(2+ 또는 3+) 이었다. VEGF 발현과 종양의 조직학적 분화도, 임상병기 및 림프절 전이 유무는 통계학적 유의성이 있었다(각각 $p<0.01$, $p<0.05$, $p<0.01$).
3. p53 단백은 종양주변의 정상 점막조직에서는 관찰되지 않았으나 침윤성 편평세포암종의 62%(91/146)가 양성이었다. p53 단백 발현과 종양의 조직학적 분화도는 통계학적으로 유의성이 있었다($p<0.05$).
4. Cyclin D1은 종양주변의 정상 점막조직에서는 관찰되지 않았으나 침윤성 편평세포암종의 73%(106/146)가 양성이었다. Cyclin D1 발현과 종양의 조직학적 분화도 그리고 림프절 전이 유무는 통계학적으로 유의성이 있었다 (각각 $p<0.05$).
5. Pin-1과 cyclin D1 발현은 통계학적으로 유의성이 있었다($p<0.05$).

이상의 연구 결과로 미루어 Pin-1은 두경부 편평세포암의 진행 및 전이에 관여하여 불량한 예후와 관련이 있으며, VEGF, p53 단백과 cyclin D1

역시 불량한 예후 인자로 확인되었다. 또한 Pin-1과 cyclin D1 발현이 밀접한 연관성이 있고, VEGF 발현과 종양의 조직학적 분화도, 임상병기 및 림프절 전이 유무간 통계학적 유의성이 있어 향후 항암치료법 연구에 기초자료로 활용될 수 있을 것으로 판단된다.

참 고 문 헌

Al Kassam D, Alvarez Marcos C, Blanco I, de Los Toyos JR, Llorente JL. Diagnostic value of E-cadherin, MMP-9, activated MMP-13 and anti-p53 antibodies in squamous cell carcinomas of head and neck. Med Clin (Barc) 129:761-5, 2007.

Alt JR, Cleveland JL, Hannink M, Diehl JA. Phosphorylation-dependent regulation of cyclin D1 nuclear export and cyclin D1-dependent cellular transformation. Genes Dev 14:3102-14, 2000.

Bártek J, Bártková J, Vojtěsek B, Stasková Z, Lukás J, Rejthar A, Kovarík J, Midgley CA, Gannon JV, Lane DP. Aberrant expression of the p53 oncoprotein is a common feature of a wide spectrum of human malignancies. Oncogene 6:1699-703, 1991.

Bukholm IK, Nesland JM, Kåresen R, Jacobsen U, Børresen AL. Relationship between abnormal p53 protein and failure to express p21 protein in human breast carcinomas. J Pathol 181:140-5, 1997.

Cabanillas R, Rodrigo JP, Astudillo A, Domínguez F, Suárez C, Chiara MD. P53 expression in squamous cell carcinomas of the supraglottic larynx and its lymph node metastases: new results for an old question. Cancer 109:1791-8, 2007.

Cao Y, Linden P, Farnebo J, Cao R, Eriksson A, Kumar V, Qi JH, Claesson-Welsh L, Alitalo K. Vascular endothelial growth factor C induces angiogenesis in vivo. Proc Natl Acad Sci U S A. 95:14389-94, 1998.

Cattoretti G, Rilke F, Andreola S, D'Amato L, Delia D. p53 expression in breast cancer. Int J Cancer 41: 178-83, 1988.

Chang F, Syrjänen S, Kurvinen K, Syrjänen K. The p53 tumor suppressor gene as a common cellular target in human carcinogenesis. Am J Gastroenterol 88:174-86, 1993.

Cordon-Cardo C. Mutation of cell cycle regulators. Biological and clinical implications for human neoplasia. Am J Pathol 147:545-60, 1995.

Dameron KM, Volpert OV, Tainsky MA, Bouck N. Control of angiogenesis in fibroblasts by p53 regulation of thrombospondin-1. Science 265: 1582-4, 1994.

Dergham ST, Dugan MC, Joshi US, Chen YC, Du W, Smith DW, Arlauskas P, Crissman JD, Vaitkevicius VK, Sarkar FH. The clinical significance of p21(WAF1/CIP-1) and p53 expression in pancreatic adenocarcinoma. Cancer 80:372-81, 1997.

Dowdy SF, Hinds PW, Louie K, Reed SI, Arnold A, Weinberg RA. Physical interaction of the retinoblastoma protein with human D cyclins. Cell 73:499-511, 1993.

Dvorak HF, Orenstein NS, Carvalho AC, Churchill WH, Dvorak AM, Galli SJ, Feder J, Bitzer AM, Rypysc J, Giovinco P. Induction of a fibrin-gel investment: an early event in line 10 hepatocarcinoma growth mediated by tumor secreted by products. J Immunol 122: 166-74, 1979.

Folkman J, Shing Y. Angiogenesis. J Biol Chem 267: 10931-4, 1992.

Folkman J. How is blood vessel growth regulated in normal and neoplastic tissue. Cancer Res 46: 467-73, 1986.

Frank S, Hubner G, Breier G, Longaker MT, Greenhalgh DG, Werner S. Regulation of vascular endothelial growth factor expression in cultured keratinocytes. Implication for normal and impaired wound healing. J Biol Chem 270: 12607-13, 1995.

Greene FL, Page DL, Fleming ID (eds), AJCC cancer staging manual, 6thed. NewYork: Springer-Verlag, 2002.

Hinds PW, Dowdy SF, Eaton EN, Arnold A, Weinberg RA. Function of a human cyclin gene as an oncogene. Proc Natl Acad Sci U S A. 91:709-13, 1994.

Horak E, Leek R, Klenk N, Lejeune S, Smith K, Stuart N. Angiogenesis assessed by platelet endothelial cell adhesion molecule antibodies, as an indicator of node metastasis and survival in breast cancer. Lancet 340: 1120-4, 1992.

Hsu T, McRackan D, Vincent TS, Gert de Couet H. Drosophila Pin1 prolyl

isomerase Dodo is a MAP kinase signal responder during oogenesis. Nat Cell Biol 3:538-43, 2001.

Iggo R, Gatter K, Bartek J, Lane D, Harris AL. Increased expression of mutant forms of p53 oncogene in primary lung cancer. Lancet Mar 335:675-9, 1990.

Jeltsch M, Kaipainen A, Joukov V, Meng X, Lakso M, Rauvala H, Swartz M, Fukumura D, Jain RK, Alitalo K. Hyperplasia of lymphatic vessels in VEGF-C transgenic mice. Science 276:1423-5, 1997.

Joukov V, Pajusola K, Kaipainen A, Chilov D, Lahtinen I, Kukk E, Saksela O, Kalkkinen N, Alitalo K. A novel vascular endothelial growth factor, VEGF-C, is a ligand for the Flt4 (VEGFR-3) and KDR (VEGFR-2) receptor tyrosine kinases. EMBO J 15:290-98, 1996.

Keck PJ, Hauser SD, Krivi G, Sanzo K, Warren T, Feder J, Connolly DT. Vascular permeability factor, an endothelial cell mitogen related to PDGF. Science 246: 1309-12, 1989.

Kieser A, Weich HA, Brandner G, Marme D, Kolch W. Mutant p53 potentiates protein kinase C induction of vascular endothelial growth factor expression. Oncogene 9: 963-9, 1994.

Lim SC, Lee MS. Significance of E-cadherin/beta-catenin complex and cyclin D1 in breast cancer. Oncol Rep 9:915-28, 2002.

Liou YC, Ryo A, Huang HK, Lu PJ, Bronson R, Fujimori F, Uchida T, Hunter T, Lu KP. Loss of Pin1 function in the mouse causes phenotypes resembling cyclin D1-null phenotypes. Proc Natl Acad Sci U S A. 99:1335-40, 2002.

Lu KP, Hanes SD, Hunter T. A human peptidyl-prolyl isomerase essential for regulation of mitosis. Nature 380:544-7, 1996.

Lu KP, Liou YC, Zhou XZ. Pinning down proline-directed phosphorylation signaling. Trends Cell Biol 12:164-72, 2002.

Lu PJ, Wulf G, Zhou XZ, Davies P, Lu KP. The prolyl isomerase Pin1 restores the function of Alzheimer-associated phosphorylated tau protein. Nature 399:784-8, 1999(A).

Lu PJ, Zhou XZ, Shen M, Lu KP. Function of WW domains as phosphoserine- or phosphothreonine-binding modules. Science 283:1325-8, 1999(B).

Mandriota SJ, Jussila L, Jeltsch M, Compagni A, Baetens D, Prevo R, Banerji S, Huarte J, Montesano R, Jackson DG, Orci L, Alitalo K, Christofori G, Pepper MS. Vascular endothelial growth factor-C-mediated lymphangiogenesis promotes tumour metastasis. EMBO J 20:672-82, 2001.

Nakashima M, Meirmanov S, Naruke Y, Kondo H, Saenko V, Rogounovitch T, Shimizu-Yoshida Y, Takamura N, Namba H, Ito M, Abrosimov A, Lushnikov E, Roumiantsev P, Tsyb A, Yamashita S, Sekine I. Cyclin D1 overexpression in thyroid tumours from a radio-contaminated area and its correlation with Pin1 and aberrant beta-catenin expression. J Pathol 202:446-55, 2004.

O-charoenrat P, Rhys-Evans P, Eccles SA. Expression of vascular endothelial growth factor family members in head and neck squamous cell carcinoma correlates with lymph node metastasis. Cancer 92:556-68, 2001.

Ranganathan R, Lu KP, Hunter T, Noel JP. Structural and functional analysis of the mitotic rotamase Pin1 suggests substrate recognition is phosphorylation dependent. Cell 89:875-86, 1997.

Ryo A, Nakamura M, Wulf G, Liou YC, Lu KP. Pin1 regulates turnover and subcellular localization of beta-catenin by inhibiting its interaction with APC. Nat Cell Biol 3:793-801, 2001.

Ryo A, Liou YC, Wulf G, Nakamura M, Lee SW, Lu KP. PIN1 is an E2F target gene essential for Neu/Ras-induced transformation of mammary epithelial cells. Mol Cell Biol 22:5281-95, 2002.

Rodrigues NR, Rowan A, Smith ME, Kerr IB, Bodmer WF, Gannon JV, Lane DP. p53 mutations in colorectal cancer. Proc Natl Acad Sci U S A. 87:7555-9, 1990.

Senger DR, Galli SJ, Dvorak AM, Perruzzi CA, Harvey VS, Dvorak HF. Tumor cells secrete a vascular permeability factor that promotes accumulation of ascitic fluid. Science 219: 983-5, 1983.

Senger DR, Van De Water, Brown LF, Nagy JA, Yeo KT, Yeo TK, Berse B, Jackman RW, Dvorak AM, Dvorak HF. Vascular permeability factor(VPF, VEGF) in tumor biology. Cancer Metastasis Rev 12: 303-24, 1993.

Shintani S, Li C, Ishikawa T, Mihara M, Nakashiro K, Hamakawa H. Expression of vascular endothelial growth factor A, B, C, and D in oral squamous cell carcinoma. Oral Oncol 40:13-20, 2004.

Smilek P, Dusek L, Veselý K, Rottenberg J, Kostrica R. Correlation of expression of Ki-67, EGFR, c-erbB-2, MMP-9, p53, bcl-2, CD34 and cell cycle analysis with survival in head and neck squamous cell cancer. J Exp Clin Cancer Res 25:549-55, 2006.

Suzuki K, Morita T, Tokue A. Vascular endothelial growth factor-C (VEGF-C) expression predicts lymph node metastasis of transitional cell carcinoma of the bladder. Int J Urol 12:152-8, 2005.

Thomas GR, Nadiminti H, Regalado J. Molecular predictors of clinical outcome in patients with head and neck squamous cell carcinoma. Int J Exp Pathol 86:347-63, 2005.

Viglietto G, Maglione D, Rambaldi M, Cerutti J, Romano A, Trapasso F. Upregulation of vascular endothelial growth factor and down regulation of placenta growth factor associated with malignancy in human thyroid tumors and cell lines. Oncogene 11: 1569-79, 1995.

Wang TC, Cardiff RD, Zukerberg L, Lees E, Arnold A, Schmidt EV. Mammary hyperplasia and carcinoma in MMTV-cyclin D1 transgenic mice. Nature 369:669-71, 1994.

Weinberg RA. The retinoblastoma protein and cell cycle control. Cell 81:323-30, 1995.

Winkler KE, Swenson KI, Kornbluth S, Means AR. Requirement of the prolyl isomerase Pin1 for the replication checkpoint. Science 287:1644-7, 2000.

Wulf GM, Ryo A, Wulf GG, Lee SW, Niu T, Petkova V, Lu KP. Pin1 is overexpressed in breast cancer and cooperates with Ras signaling in

increasing the transcriptional activity of c-Jun towards cyclin D1. EMBO J 20:3459-72, 2001.

Wulf GM, Liou YC, Ryo A, Lee SW, Lu KP. Role of Pin1 in the regulation of p53 stability and p21 transactivation, and cell cycle checkpoints in response to DNA damage. J Biol Chem 277:47976-9, 2002.

Yu Q, Geng Y, Sicinski P. Specific protection against breast cancers by cyclin D1 ablation. Nature 411:1017-21, 2001.

Zambetti GP, Levine AJ. A comparison of the biological activities of wild-type and mutant p53. FASEB J 7:855-65, 1993.

Zatterstrom UK, Brun E, Willen R, Kjellen E, Wennerberg J. Tumor angiogenesis and prognosis in squamous cell carcinoma of the head and neck. Head Neck 17: 312-8, 1995.

Zhang XH, Huang DP, Guo GL, Chen GR, Zhang HX, Wan L, Chen SY. Coexpression of VEGF-C and COX-2 and its association with lymphangiogenesis in human breast cancer. BMC Cancer 8:4, 2008.

Zhou XZ, Lu PJ, Wulf G, Lu KP. Phosphorylation-dependent prolyl isomerization: a novel signaling regulatory mechanism. Cell Mol Life Sci 56:788-806, 1999.

Table 1. Clinical, epidemiologic, and histologic characteristics of 146 patients with head and neck squamous cell carcinoma

Characteristic	No.(%)
No. of patients	146(100)
Age(yrs.)	
Mean	61.6
Range	26-87
Gender	
Male	130(89.0)
Female	16(11.0)
Tumor stage	
Early(I, II)	91(62.3)
I	37
II	54
Advanced(III, IV)	55(37.7)
III	16
IV	39
Tumor site	
Oral cavity	37(25.3)
Pharynx	48(32.9)
Larynx	61(41.8)
Degree of tumor differentiation	
Well differentiated	83(56.9)
Moderately differentiated	53(36.3)
Poorly differentiated	10(6.9)
Lymph node metastasis	
Yes	58(39.7)
No	88(60.3)

Table 2. The clinicopathologic data according to the expression pattern of Pin-1 and VEGF in head and neck squamous cell carcinoma

	Pin-1				VEGF			
	3+ (n=91)	2+ (n=38)	1+ (n=17)	- (n=0)	3+ (n=40)	2+ (n=52)	1+ (n=36)	- (n=18)
Differentiation								
W/D(n=83)	51	21	11	0	11	38	22	12
M/D(n=53)	33	16	4	0	20	13	14	6
P/D(n=10)	7	1	2	0	9	1	0	0
p value					§			
Stage								
I-II(n=91)	49	27	15	0	19	34	22	16
III-IV(n=55)	42	11	2	0	21	18	14	2
p value	*				*			
Nodal status								
Negative(n=88)	52	25	11	0	8	30	35	15
Positive(n=58)	39	13	6	0	32	22	1	3
p value	*				§			

*: statistically significant *p* value <0.05,
§: statistically significant *p* value <0.01

Table 3. The clinicopathologic data according to the expression pattern of p53 and cyclin D1 in head and neck squamous cell carcinoma

	p53				Cyclin D1			
	3+ (n=45)	2+ (n=27)	1+ (n=19)	− (n=55)	3+ (n=42)	2+ (n=29)	1+ (n=35)	− (n=40)
Differentiation								
W/D(n=83)	20	18	14	31	19	12	26	26
M/D(n=53)	16	9	4	24	17	14	9	13
P/D(n=10)	9	0	1	0	6	3	0	1
p value	*				*			
Stage								
I-II(n=91)	27	15	13	36	26	16	21	28
III-IV(n=55)	18	12	6	19	16	13	14	12
p value								
Nodal status								
Negative(n=88)	25	16	13	34	19	16	22	31
Positive(n=58)	20	11	6	21	23	13	13	9
p value					*			

*: statistically significant *p* value <0.05
§: statistically significant *p* value <0.01

Table 4. Interrelation between the Pin-1 and Cyclin D1 immunoexpression statuses in head and neck squamous cell carcinoma (%)

		Pin-1				p value
		3+ (n=91)	2+ (n=38)	1+ (n=17)	- (n=0)	
Cyclin D1	3+ (n=42)	32 (76.2)	9 (21.4)	1 (2.4)	0	<0.05
	2+ (n=29)	19 (65.5)	9 (31.0)	1 (3.5)	0	
	1+ (n=35)	20 (57.1)	9 (25.7)	6 (17.1)	0	
	- (n=40)	20 (42.5)	18 (45.0)	2 (5.0)	0	

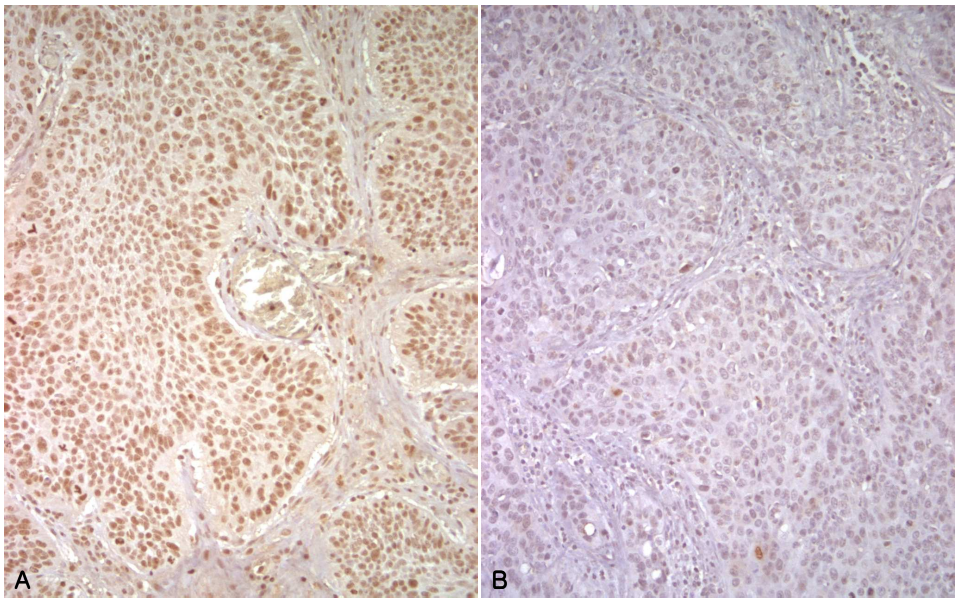

Figure 1. Immunohistochemical staining for Pin-1 in head and neck squamous cell carcinoma. Poorly differentiated squamous cell carcinoma demonstrated strong positive nuclear staining (A) but, another poorly differentiated squamous cell carcinoma demonstrated faint positive nuclear staining (B). ABC method, counterstained by hematoxylin.

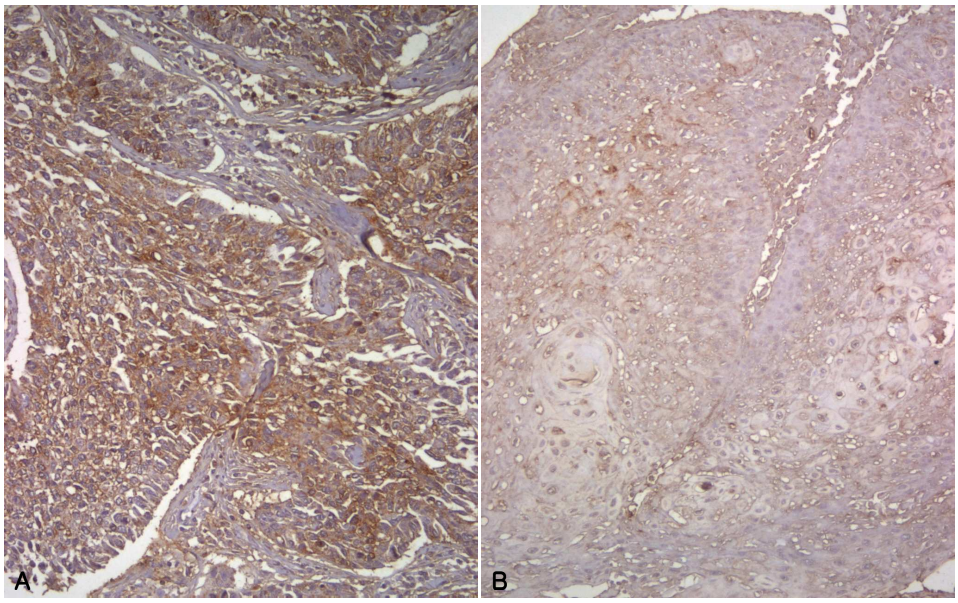

Figure 2. Immunohistochemical staining for VEGF in head and neck squamous cell carcinoma. Poorly differentiated squamous cell carcinoma demonstrated strong positive cytoplasmic staining (A) but, well differentiated squamous cell carcinoma demonstrated weakly positive cytoplasmic staining (B). ABC method, counterstained by hematoxylin.

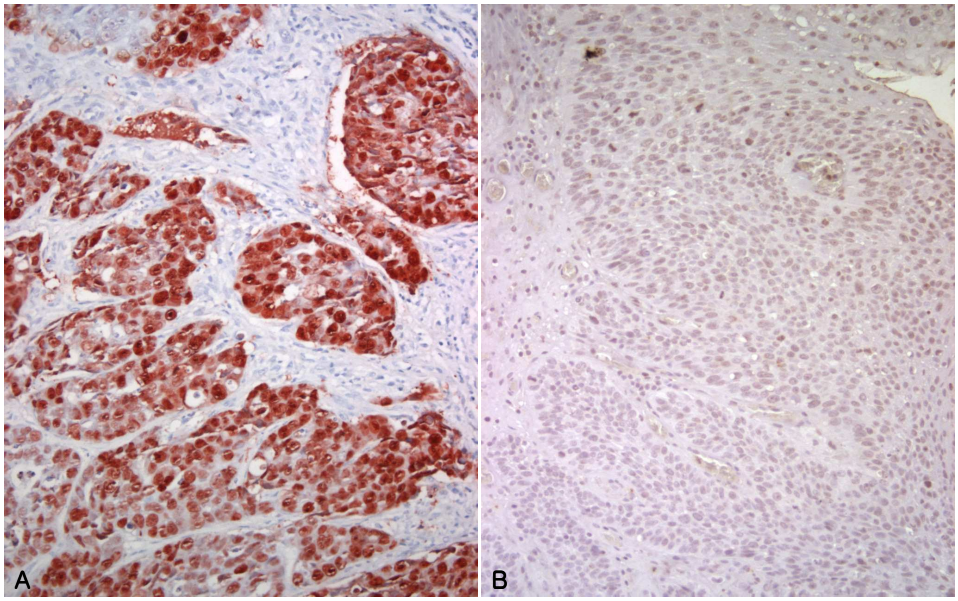

Figure 3. Immunohistochemical staining for p53 protein in head and neck squamous cell carcinoma. Poorly differentiated squamous cell carcinoma demonstrated strong nuclear overexpression (A) but, well to moderately differentiated squamous cell carcinoma demonstrated weak nuclear overexpression (B). ABC method, counterstained by hematoxylin.

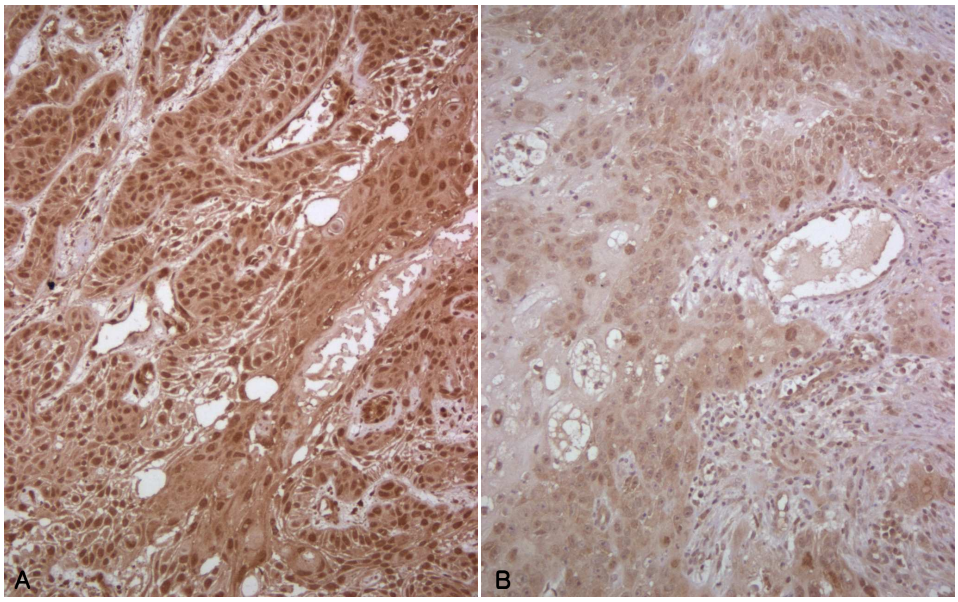

Figure 4. Immunohistochemical staining for cyclin D1 in head and neck squamous cell carcinoma. Poorly differentiated squamous cell carcinoma demonstrated strong nuclear overexpression (A) but, well differentiated squamous cell carcinoma demonstrated weak nuclear overexpression (B). ABC method, counterstained by hematoxylin.