creative commons

COMMONS DEED

저작자표시-비영리-동일조건변경허락 2.0 대한민국

이용자는 아래의 조건을 따르는 경우에 한하여 자유롭게

- 이 저작물을 복제, 배포, 전송, 전시, 공연 및 방송할 수 있습니다.
- 이차적 저작물을 작성할 수 있습니다.

다음과 같은 조건을 따라야 합니다:

저작자표시. 귀하는 원저작자를 표시하여야 합니다.

비영리. 귀하는 이 저작물을 영리 목적으로 이용할 수 없습니다.

동일조건변경허락. 귀하가 이 저작물을 개작, 변형 또는 가공했을 경우에는, 이 저작물과 동일한 이용허락조건하에서만 배포할 수 있습니다.

- 귀하는, 이 저작물의 재이용이나 배포의 경우, 이 저작물에 적용된 이용허락조건을 명확하게 나타내어야 합니다.
- 저작권자로부터 별도의 허가를 받으면 이러한 조건들은 적용되지 않습니다.

저작권법에 따른 이용자의 권리는 위의 내용에 의하여 영향을 받지 않습니다.

이것은 이용허락규약(Legal Code)을 이해하기 쉽게 요약한 것입니다.

Disclaimer

dCollection

[UCI]I804:24011-200000237543

2009년 2월

박사학위논문

두경부 편평세포암에서 COX-2, VEGF-C 및 CD133 발현

조선대학교 대학원

의학과

윤 혁 수

두경부 편평세포암에서 COX-2, VEGF-C 및 CD133 발현

Expression of COX-2, VEGF-C and CD133 in head and neck squamous cell carcinoma

2009년 2월 25일

조선대학교 대학원
의학과

윤 혁 수

두경부 편평세포암에서 COX-2, VEGF-C 및 CD133 발현

지도교수 도 남 용

이 논문을 의학박사학위신청 논문으로 제출함.

2008년 10월 일

조선대학교 대학원

의학과

윤 혁 수

윤 혁수의 박사학위논문을 인준함

위원장 조선대학교 교수 서재홍 인

위 원 조선대학교 교수 김상훈 인

위 원 조선대학교 교수 임성철 인

위 원 조선대학교 교수 조성일 인

위 원 조선대학교 교수 도남용 인

2008년 12월 일

조선대학교 대학원

목 차

표목차 i

도목차 ii

Abstract 1

서론 2

재료 및 방법 5

결과 8

고찰 11

결론 16

참고문헌 17

표목차

Table 1. Clinical, epidemiologic, and histologic characteristics of 146 patients with head and neck squamous cell carcinoma 24

Table 2. The clinicopathologic data according to the expression pattern of COX-2, VEGF and CD133 in head and neck squamous cell carcinoma..... 25

Table 3. Interrelation between the VEGF-C and COX-2 immunoexpression statuses in the head and neck squamous cell carcinoma 26

Table 4. Interrelation between the CD133 and VEGF-C immunoexpression statuses in the head and neck squamous cell carcinoma 27

도목차

Figure 1. Immunohistochemical staining for COX-2 in head and neck squamous cell carcinoma..... 28

Figure 2. Immunohistochemical staining for VEGF-C in head and neck squamous cell carcinoma..... 29

Figure 3. Immunohistochemical staining for CD133 in head and neck squamous cell carcinoma..... 30

Abstract

Expression of COX-2, VEGF-C and CD133 in head and neck squamous cell carcinoma

Yun, Hyuk-Su
Advisor: Prof. Do, Nam-Yong, Ph.D.
Department of Medicine,
Graduate School of Chosun University

Head and neck squamous cell carcinomas (HNSCC) are characterized by a marked propensity for local invasion and cervical lymph node metastasis. Cycloxygenase (COX)-2 has an important role in the promotion of carcinogenesis, tumor invasiveness and angiogenesis. Vascular endothelial growth factor (VEGF)-C is a potent lymphangiogenic factor produced by tumor and stromal cells. CD133 has been shown to be a marker for cancer stem cells in various cancers. However, little is known about the roles of COX-2, VEGF-C and CD133 in HNSCC. The aim of this study was to investigate the expression of COX-2, VEGF-C and CD133 in tumor samples of 146 HNSCC patients, and to study a possible correlation to various clinicopathologic parameters. The expression of COX-2, VEGF-C and CD133 was analyzed in the same paraffin embedded tissue by semiquantitative immunohistochemical staining. There were positive expression in 96% of COX-2, 57% of VEGF-C and 100% of CD133 in HNSCC. There were statistically significant correlation of positive expression of COX-2 with tumor differentiation, clinical stage and lymph node metastasis ($p<0.05$, respectively). Significant correlation was observed between VEGF-C and clinical stage and lymph node metastasis ($p<0.05$, respectively). High expression of CD133 had statistically significant correlation with tumor differentiation, clinical stage and lymph node metastasis ($p<0.005$, $p<0.05$, $p<0.05$, respectively). Significant correlation was observed between COX-2 and VEGF-C, and CD133 and VEGF-C ($p<0.005$, $p<0.05$, respectively). These results indicate that elevated COX-2, VEGF-C or CD133 expression is more common in HNSCC with advanced stage or positive lymph node metastasis.

Key Words: COX-2, VEGF-C, CD133, Head and neck neoplasm, Squamous cell carcinoma, Prognosis

서 론

두경부에 발생하는 암은 대부분 편평세포암으로 종양의 크기, 침범부위 및 전이 여부 등이 예후에 큰 영향을 미친다고 알려져 있다. 그러나 최근에는 추가적인 여러 분자생물학적 표지자에 대한 연구가 활발하게 진행되면서 암유전자 및 이들의 활성인자, 암억제유전자 및 이들의 억제인자들에 대한 연구와 더불어 종양세포의 침습 및 전이에 관련된 각종인자와 치료내성과 관련된 인자들에 대한 연구가 진행되고 있다.

COX(cyclooxygenase)-2는 염증의 시작과 유사분열 반응(mitogenic response)에 관여하는 유발형(inducible) 효소로서(Williams et al., 1999), prostaglandin (PG)를 합성하는데 관여하며 세포에 따라 lipopolysaccharide (LPS), interleukin(IL)-1β, tumor necrosis factor(TNF) α 및 활성산소산물 등에 의해 조절된다(Martin-Sanz et al., 1998). 염증 및 세포 성장에 대한 조절 작용 외에도 COX-2 발현은 발암 및 종양형성과 관련이 있는데 (Williams et al., 1999; Langenbach et al., 1999; Callejas et al., 2001), COX-2 억제제인 아스피린이나 다른 비 스테로이드계 소염제(NSAIDs)를 규칙적으로 복용한 집단에서 결직장암의 발생이 40-50% 감소되었다는 보고가 있다(Callejas et al., 2001). COX-2가 정확히 어떤 경로로 발암과정에 관여하는지는 알려져 있지 않으나, COX-2억제는 아포토시스를 유도하고, 세포증식을 억제하며, bcl-2발현을 하향조절하고(Sheng et al., 1998; Sawaoka et al., 1998; Battu et al., 1998; Erikson et al., 1999; Liu et al., 1998), H-ras-transformed cells의 성장을 촉진하며(Sheng et al., 1997), epidermal growth factor(EGF) 발현을 유도한다(Kinoshita et al., 1999). 또한 몇 몇 PGs, 특히 PGE2는 혈관형성을 촉진하고, 면역감시기능을 억제함으로써 종양형성과정에 촉진자로서의 역할을 담당한다(Ben-Av et al., 1995; Goodwin and Ceuppens, 1983). 최근에는 COX-2가 종양의 혈관형성

조절에 중요한 역할을 담당하며, COX 억제제의 사용은 발생중인 종양내로의 혈관성장을 차단할 수 있을 것이라는 보고도 있다(Masferrer et al., 2000).

림프관은 암의 전이에 있어 중요한 통로이며 림프절 전이는 각종 암의 불량한 예후를 결정짓는 가장 중요한 예후인자이다. 암의 전이에 대한 여러 연구중에서 최근 신생 림프관 형성(lymphangiogenesis)에 관한 연구가 활발한데 이는 중요한 림프관 성장인자인 VEGF (vascular endothelial growth factor)-C와 -D의 발견에 기인하지만 이들의 정확한 역할은 자세하게 밝혀지지 않았다(Stacker et al., 2004; Zhang XH, et al., 2008). VEGF family에 속하는 VEGF-C는 림프관 내피세포에 대한 특이 표지자로 알려진 VEGF receptor-3 (VEGFR-3, Flt-4)에 대한 리간드로서 림프관 증식을 초래한다(Joukov et al., 1996; Jeltsch et al., 1997). VEGF-C는 생리적인 혈관형성, 각종 혈관형성질환의 발생 및 진행을 조절함은 물론 종양 림프관 신생을 촉진하여 각종 암세포의 전파 및 림프절 전이를 유발하는 것으로 보고되고 있다(Cao et al., 1998; Mandriota et al., 2001).

CD133(prominin-1)은 원래 CD34 양성인 조혈줄기세포(hematopoietic stem cell)에 존재하는 세포표면 항원(cell surface antigen)으로 동정되었으나 이의 기능에 대해서는 잘 알려져 있지 않다(Yin et al., 1997). 이는 혈관내피 줄기세포, 신경 및 교세포 줄기세포, 신장 및 전립선 상피 줄기세포 등에도 존재하는 것으로 알려져 있다(Uchida et al., 2000; Richardson et al., 2004; Bussolati et al., 2005). 종양세포들 중에는 자가재생(self-renewal)과 종양개시(tumor initiation)를 할 수 있는 능력이 증가된 세포가 소수 존재하는데 이들을 암 줄기세포(cancer stem cell, CSC)라 칭하며 종양조직의 성장을 유지하는데 관여한다고 주장되고 있다(Yin et al., 1997). 이와 같은 암 줄기세포를 동정하는 표지자로 CD133이 널리 사용되고 있는데(Singh et al., 2003; Singh et al., 2004; Zhou et al., 2007), 두경

부 편평세포암을 대상으로 한 연구는 아직 없다.

이에 저자는 두경부 편평세포암종에서 COX-2, VEGF-C 및 CD133이 임상병기, 전이유무 및 조직학적 분화도 등과 관련이 있는지, 그리고 COX-2, VEGF-C, CD133 상호관계는 어떻게 영향을 미치는지를 알아보고 이를 토대로 두경부 편평세포암의 병태생리 특히 종양의 진행, 전이에 대한 이해와 암 줄기세포의 역할에 대한 지견을 확보하고자 본 연구를 시행하였다.

재료 및 방법

1. 연구재료

본 연구에 사용된 증례는 1994년 부터 2002년 까지 조선대학교 부속병원에서 두경부 편평세포암종으로 절제술을 시행한 환자 중 파라핀 포매조직이 비교적 잘 보관된 146예를 대상으로 하였다. 발생부위별로는 후두암 61예, 인두암 48예, 구강암 37예였으며 이들의 조직학적 분화도를 고분화, 중등도분화 및 저분화로 구분하고 병기는 American Joint Committee on Cancer(Greene et al., 2002)에 따라서 분류하였다.

2. 연구방법

1) 병리학적 분류 및 광학현미경적 검사

환자의 임상기록과 10% 완충 중성 포르말린에 고정후 제작한 파라핀 포매 조직을 4-5㎛ 두께로 박절하여 hematoxylin-eosin 염색이 실시된 병리과 조직 슬라이드 화일을 후향적으로 분석하여 각 부위의 종양을 재검토하고 나이, 성별, 원발부위, 종양의 조직학적 형태 및 분화도, 림프절 전이 유무 등을 확인하고, 연구목적에 부합되는 증례를 선택하였다.

2) 면역조직화학적 염색

파라핀 포매 조직을 4㎛ 두께로 박절하여 X-tra^{TM}슬라이드(Surgipath, Richmond, USA)에 부착하여 xylene에 탈파라핀한 뒤 무수 알코올, 90%, 75% 및 50% 에탄올에 각각 2분씩 처리하여 함수시켰다. 항원성 회복을 위하여 citrate 완충액 (10mM, pH 6.0)에 슬라이드를 담가 전자오븐에 15분간 끓인 후 실온에 방치시켜 20분간 식힌 후 50mM Tris 완충용액(TBS, pH 7.5)으로 수세하였다. 조직절편내의 내인성 과산화효소의 활

성을 억제하기 위하여 0.3% hydrogen peroxide-methanol에 10분간 처리 후 증류수로 세척하고 차단항체를 실온에서 10분간 반응시킨 뒤 일차항체인 COX-2 mouse monoclonal antibody (Cayman chemical, Ann Arbor, MI, USA, 1:300 희석), VEGF-C goat polyclonal antibody (N-19, Santa Cruz Biotechnology, Santa Cruz, CA, USA, 1:50 희석) 그리고, CD133 goat polyclonal antibody (C-19, Santa Cruz Biotechnology, Santa Cruz, CA, USA, 1:50 희석)를 반응시켰다. COX-2 및 VEGF-C는 4℃에서 밤동안, CD133은 37℃에서 1시간 반응시켰다. 이후 Tris 완충액으로 세척하고 COX-2는 polyvalent HRP polymer detection system(Lab Vision, Fremont, CA, USA), VEGF-C 및 CD133은 Polink-2 plus HRP anti-goat DAB detection kit(Golden Bridge International, Mukilteo, WA, USA)을 이용하여 염색하였다. Mayer's hematoxylin으로 대조염색을 시행하고, universal mount (Research Genetics, Huntsville, AL, USA)로 봉입하였다.

매 염색시 COX-2의 양성 대조는 염증성 육아조직을, VEGF-C 및 CD133의 양성대조는 조기태반 조직을 이용하였으며, 음성 대조군은 1차 항체를 정상 goat serum으로 대체한 것으로 염색하였다.

3) 염색 결과의 판정

COX-2에 대한 염색은 세포질 내에 반응을 보이는 경우를 양성 반응으로 판정하였는데, 반응 정도에 따라 강 양성(strong positive), 약 양성(weakly positive) 및 음성(negative)으로 구분하였다. 세포질내 염색소견을 보이는 세포가 전체 종양세포의 5% 이상이면 양성으로, 5% 미만이면 음성으로 판정하였는데, 5%-49% 양성이면 약 양성으로, 50% 이상 양성소견을 보이면 강양성으로 세분하였다. 한편, COX-2는 대식구 및 섬유아세포의 세포질에서도 양성소견을 보였는데, 섬유아세포의 경우는 종양세포와의 감별에 어려움이 없었다. 그러나, 일부의 경우 염색도를 판정함에 있어 일부 대식구와 종양세포의 감별

이 필요한 경우가 있어, cytokeratin 양성이며 CD68 음성인 세포를 종양세포로 간주하였다(Lim et al., 2003).

VEGF-C에 대한 염색은 세포질내 염색반응을 보이는 경우 양성반응으로 판정하였는데, 면역염색이 시행된 검체를 대상으로 전체 종양세포를 평가하여 염색이 관찰되지 않으면 음성(-), 종양의 <5%에서 양성세포가 국소적으로 관찰되면 1+, 5-20%인 경우 2+, >20%에서 미만성 양성인 경우 3+로 판정하고, 2+와 3+를 강양성 군(high expression group), 1+를 약양성 군(low expression group)으로 재분류하였다(Zhang XH, et al., 2008).

CD133에 대한 염색은 세포질내 염색반응을 보이는 경우 양성반응으로 판정하였는데, 염색정도 판정은 고배율 시야(400배) 4-5곳을 중첩된 부위 없이 임의 선택하여 내피세포를 제외한 세포중 양성반응을 보이는 세포의 수를 백분율로 환산하였다. CD133 발현증가의 의의에 대한 통계학적 분석을 위하여 염색정도를 CD133 발현 중간값(27.5%)을 기준으로 '높은(high) 발현'과 '낮은(low) 발현'으로 구분하였는데 CD133 발현 백분율이 중간값과 같거나 크면 '높은 발현', 작으면 '낮은 발현'으로 정하였다(Yin et al., 2007).

4) 통계학적 분석

임상병기, 분화도, 림프절 전이 유무와 COX-2, VEGF-C 및 CD133 발현 양상과의 상관관계, COX-2, VEGF-C 및 CD133 발현 상호간의 상관관계에 대한 통계학적 분석은 SPSS(statistical package for the social sciences), Windows, version 12(SPSS, Korea)로 Spearman 상관관계분석법과 χ^2 test로 검정하였다. 그리고, 이들의 통계학적 유의 수준은 p값 <0.05로 하였다.

결 과

1. 임상 및 조직학적 소견

환자의 연령은 26~87세(평균; 61.6세)였으며, 남녀 성비는 9:1(130:16)이었다. 임상병기에 따른 분류는 I기 37예, II기 54예, III기 16예, IV기 39예로 조기 암(I, II기) 91예(62%), 진행암(III, IV기) 55예(38%)였으며, 이들 중 58예(40%)는 림프절 전이군, 88예(60%)는 림프절 비전이군이었다. 분화도는 고분화 83예(57%), 중등도 분화 53예(36%), 저분화 10예(7%)였다(Table 1).

2. COX-2, VEGF-C 및 *CD133*의 면역조직화학적 발현 양상

COX-2는 대부분의 종양에서 세포질내 양성을 보였는데 종양주변의 정상점막, 대식구, 혈관내피세포 및 섬유모세포에서도 약한 양성 반응을 보였다. 146예의 두경부 편평세포암종 증례중 98예(67%)는 강 양성, 42예(29%)는 약 양성, 6예(4%)는 음성이었다(Fig. 1).

VEGF-C는 종양세포의 세포질에서 관찰되었는데 종양주변의 정상 점막조직에서는 관찰되지 않았다. 146예의 두경부 편평세포암종 증례중 83예(57%)는 양성을 보이고, 63예(43%)는 음성이었는데, 양성증례는 1+ 22예, 2+ 29예, 3+ 32예로 약 양성 22예, 강 양성 61예였다(Fig. 2).

CD133은 모든 증례에서 세포질 또는 세포막 염색을 보이는 양성 세포가 관찰되었는데, 종양세포는 물론 드물게 내피세포 및 간질조직 세포에서도 양성소견이 관찰되었다. 양성세포 백분율의 중간값이 27.5%로 확인되어 CD133 발현 백분율이 27.5%와 같거나 크면 '높은 발현', 27.5% 미만은 '낮은 발현'으로 분류하였는데 낮은 발현 80예(55%), 높은 발현 66예(45%)였다(Fig. 3).

3. COX-2 발현과 임상병리학적 지표와의 상관 관계

COX-2의 발현과 종양의 분화도, 임상병기 및 림프절 전이 유무는 통계학적 유의성이 있었다(각각 $p<0.05$). 즉 COX-2 양성 발현을 보이는 경우, 특히 강 양성을 보이는 경우 종양의 분화도가 떨어지고 임상병기가 증가하며 림프절 전이가 초래되는 반면 COX-2 음성 발현을 보이는 경우는 이와 반대의 소견을 보였다(Table 2).

4. VEGF-C 발현과 임상병리학적 지표와의 상관 관계

VEGF-C 발현과 임상병기 및 림프절 전이 유무는 통계적으로 유의한 상관관계가 있었으나(각각 $p<0.05$), 종양의 분화도와는 유의한 상관관계가 없었다. 즉, VEGF-C가 양성 발현을 보이는 경우, 특히 강 양성을 보이는 경우 종양의 임상병기가 증가하고 림프절 전이가 초래되는 반면 VEGF-C가 음성인 경우는 이와 반대의 소견을 보였다(Table 2).

5. CD133 발현과 임상병리학적 지표와의 상관 관계

CD133 발현과 종양의 분화도, 임상병기 및 림프절 전이 유무는 통계학적 유의성이 있었다(각각 $p<0.005$, $p<0.05$, $p<0.05$). 즉 CD133이 높은 발현을 보이는 경우 종양의 분화도가 떨어지고 임상병기가 증가하며 림프절 전이가 초래되는 반면 CD133이 낮은 발현을 보이는 경우는 이와 반대의 소견을 보였다(Table 2).

6. COX-2, VEGF-C 및 *CD133* 발현의 상호관계

VEGF-C와 COX-2의 발현은 상호 유의한 상관관계가 있어서 VEGF-C 양성일 때 COX-2는 100%(83/83)에서 양성이었다($p<0.005$)(Table 3).

COX-2와 CD133의 발현은 연관성이 없었고, CD133과 VEGF-C의 발현은 상호 유의한 상관관계가 있어서 CD133이 높은 발현을 보일 때 VEGF-C는 62%(41/66)에서 양성이었다($p<0.05$)(Table 4).

고 찰

COX는 arachidonic acid로부터 PG를 합성하는데 촉매작용을 하는 효소이며, COX-1과 COX-2 두 가지 아형이 있다(Williams et al., 1999). PG는 종류에 따라 다양한 반응을 보이게 되는데, 일부는 세포증식을 촉진시키며, 종양세포에 대한 면역반응을 억제시키고, 세포고사를 억제하는 등 종양의 성장과 깊은 관련이 있다고 알려졌다. 따라서 이런 PG의 생성에 관련된 COX는 결과적으로 종양의 성장에 영향을 미치게 된다. COX-2는 각종 cytokine 및 활성산소 산물 등에 의해 조절되며, 염증 반응에 관여하고, 유사분열 반응에 관여하여 세포의 성장에 조절 작용을 담당할 뿐만 아니라, 종양 형성 및 발암 과정에도 관여한다(Williams et al., 1999; Martin-Sanz et al., 1998; Langenbach et al., 1999; Callejas et al., 2001). 그러나, COX-2가 정확히 어떤 경로로 발암과정에 관여하는지는 잘 알려져 있지 않으며, 세포 고사조절, 성장인자의 발현 유도를 통한 성장 촉진, 면역 억제, 또는 PGs를 통한 혈관 형성 촉진을 통해 초래되는 것으로 사료된다. 이 중에서 COX-2는 VEGF의 발현을 유도하고, VEGF는 혈관내피세포 유사분열 촉진물질(endothelial cell mitogen) 등으로 작용하여 종양 신생혈관 형성을 촉진하게 되고, 이는 결국 종양의 성장과 침습을 촉진시키게 된다(Ben-Av et al., 1995; Goodwin and Ceuppens, 1983). 이와 같이 COX-2는 종양의 혈관형성 조절에 중요한 역할을 담당하여, COX-2 억제제의 사용은 발생중인 종양 내로의 혈관 성장을 유효하게 차단할 수 있어 종양의 진행 억제 및 치료의 한 보조 방법으로 여러 종양을 대상으로 시도되고 있다. 이와 더불어 COX-2 발현과 그에 따른 PG 합성은 matrix metalloproteinases (MMPs) 분비에 중요한 역할을 담당하며, 이는 결과적으로 세포외 기질의 개형(remodeling)을 일으켜 종양의 성장, 침습성 및 림프절 전이 등을 촉진하게 된다(Callejas et al., 2001). 본 연구 결과 COX-2

의 종양 세포 내 발현과 종양의 분화도, 임상병기 및 림프절 전이 유무간에는 유의한 상관 관계가 있어, 종양 세포 내 COX-2 발현, 특히 강 양성 발현은 종양의 저분화, 종양의 성장, 진행 및 전이에 영향을 미쳐 불량한 예후를 예측케 하는 인자로서 가치가 있는 것으로 판단된다. 그리고 COX-2와 VEGF-C 상호 발현간의 상관 관계는 통계적으로 유의하여, VEGF-C 양성 발현은 대개 COX-2 양성 발현과 관련되고, 이들의 염색 강도 변화도 같은 추세를 보여 COX-2와 VEGF-C간의 상호 관련성을 시사하였다. 이런 소견은 VEGF-C의 작용을 효과적으로 차단하는데, COX-2 차단제가 유용하다는 것을 간접적으로 증명해 준다. 한편 COX-2와 CD133 발현은 유의한 상관 관계가 없었다.

혈관의 형성 없이 단순히 확산에 의해 산소 및 영양분을 공급받고 종괴가 성장할 수 있는 임계 크기는 직경 1-2mm 이며, 3-5mm^3 이상 성장할 수 없다(Folkman, 1986; Zatterstrom et al., 1995). 따라서 종양이 더욱 더 커지거나 주변에 새로운 집락을 형성하고, 림프절이나 타 장기로 전이를 일으키기 위해서는 종괴 내 그리고, 종괴 주변에 새로운 혈관 형성을 하여야 한다. 이렇게 형성된 신생 혈관들은 기존의 정상 혈관과는 대조적으로 혈관 벽이 약하여 암세포가 쉽게 침습할 수 있고, 림프절 전이의 통로로 제공된다. 또한 전이된 종양이 성장하기 위해서도 신생 혈관 형성이 필수적이다. 따라서, 종양의 신생 혈관 기전을 정확히 이해하고, 이를 토대로 종양의 예후를 예측하고, 치료에 응용하기 위한 많은 연구와 시도들이 진행되고 있지만 정확히 밝혀져 있지는 않다.

혈관 형성을 촉진하는 인자들로는 여러 가지가 알려져 있는데, acidic fibroblast growth factor (aFGF), basic fibroblast growth factor (bFGF), transforming growth factor-β (TGF-β), VEGF, platelet derived endothelial cell growth factor (PD-ECGF), interleukin-8, hepatocyte growth factor, proliferin 등이 있는데(Keck et al., 1989; Senger et al.,

1983; Folkman & Shing, 1992; Dvorak et al., 1979), 이 중에서 VEGF는 혈관 내피세포에 선택적으로 작용하여 강력한 유사분열을 일으키는 물질로 종양 신생혈관 형성에 가장 중요하며 강력한 인자로 알려져 있다.

교모세포종(glioblastoma)에서 저산소증에 빠진 종양 세포에 의해 VEGF 분비가 촉진되어 신생혈관 증식을 일으킴이 밝혀진 후(Horak et al., 1992), 실험적으로도 암세포 배양 시 VEGF가 혈관 내피세포의 증식에 중요한 역할을 하고 있음이 밝혀졌다(Viglietto et al., 1995). VEGF는 주로 산소 분압 저하에 의해 발현이 증가되며, 그 외에도 EGF, TGF-β, keratinocyte growth factor 등의 cytokine과 *p53* 등의 종양 억제 유전자에 의해 발현이 조절된다(Frank et al., 1995; Dameron et al., 1994; Kieser et al., 1994). 그러나, VEGF-C가 이들에 의하여 어떤 영향을 받는지에 대한 연구는 아직 많지 않다.

VEGF와 상동 구조(structural homology)를 갖는 내피세포 성장인자들이 속속 새롭게 밝혀지고 있는데 VEGF family에 속하는 VEGF-C는 림프관 내피세포에 대한 특이 표지자로 알려진 VEGF receptor-3 (VEGFR-3, Flt-4)에 대한 리간드(ligand)로서 림프관 증식을 초래한다(Joukov et al., 1996; Jeltsch et al., 1997). VEGF-C는 생리적인 혈관형성, 각종 혈관형성 질환의 발생 및 진행을 조절함은 물론 종양 림프관 신생을 촉진하여 각종 암세포의 전파 및 림프절 전이를 유발하는 것으로 보고되고 있다(Cao et al., 1998; Mandriota et al., 2001). 방광에 발생한 이행세포암의 경우 VEGF-C 발현은 림프절 전이 및 불량한 예후를 예견하게 하는 유용한 인자로 밝혀진 바 있고(Suzuki et al., 2005), 유방암에서 VEGF-C나 COX-2의 강한 발현은 통계적으로 유의한 재발율과 사망률을 초래하였으며, VEGF-C와 COX-2의 동시발현은 림프관 형성(lymphangiogenesis)과 관련되는데, 이는 COX-2가 VEGF-C 발현을 상승시켜 림프관 형성 과정

(lymphangiogenesis pathway)을 경유하여 림프절 전이를 촉진할 것으로 판단된다(Zhang et al., 2008).

Lysophosphatidic acid(LPA)가 COX-2를 통하여 VEGF-C를 상승시켜 림프관 형성을 촉진함을 실험적으로 확인하였으며(Lin et al., 2008), COX-2 억제제가 VEGF-C를 낮추어 림프관 형성을 억제하고 림프절 전이를 막는 작용을 한다는 사실이 알려졌다(Iwata et al., 2007). 두경부 편평세포암에 대한 연구에서 COX-2가 VEGF 발현과 유의한 관련성이 있으며 이는 종양 등급, 림프절 전이 및 종양 크기에 유의한 영향을 미치며 COX-2와 VEGF 발현은 유의하게 동시발현(coexpression)을 보였다(Lim, 2003). 구강 편평세포암에서 VEGF-C 및 -D는 림프절 전이와 유의한 상관관계가 있고(Shintani et al., 2004), 두경부 편평세포암에서 VEGF-C는 림프절 전이와 밀접한 연관성이 있다는 보고가 있다(O-charoenrat et al., 2001). 본 연구에서도 VEGF-C는 종양의 임상 병기 및 림프절 전이와 유의한 상관관계가 있었으며 COX-2 발현과 유의한 상관관계가 있어 이들의 연구와 잘 부합되는 결과이다.

암은 자가재생, 분화 및 증식을 할 수 있는 소수의 암 줄기세포에 의하여 발생되며 유지될 수 있다고 보고되었으며(Yin et al., 1997), 여러 종류의 암에서 이의 존재가 밝혀졌다. CD133은 암 줄기세포를 동정하는 표지자로 널리 사용되고 있는데 이들은 정상적인 줄기세포의 많은 특성들을 지니지만 재발, 전이 및 다약물내성 등을 일으켜 환자의 불량한 예후와 관련된다(Mohan et al., 2006; Klein et al., 2007; Mangiola et al., 2007; Ma et al., 2008). 암 줄기세포와 관련된 연구는 일부 장기에 국한되어 보고된 수준인데 대부분 재발, 전이, 조직학적 분화도 및 임상병기와 유의한 관련이 있어 환자의 불량한 예후를 결정짓는 인자로 보고되고 있으며(Mehra et al.,

2006; Hermann et al., 2007; Beier et al., 2008), VEGF-C와 유의한 상관관계가 있다고 보고되었다(Maeda et al., 2008). 본 연구에서 CD133은 종양의 분화, 임상병기 및 림프절 전이 유무와 유의한 상관관계가 있어 CD133 발현세포가 증가할수록 환자의 불량한 예후가 예측된다. 또한 CD133과 VEGF-C의 발현은 상호 유의한 상관관계가 있어서 CD133이 높은 발현을 보일 때 VEGF-C의 양성율이 유의하게 증가하였다.

하지만 최근 CD133 발현이 줄기세포에만 국한되지 않으며 CD133 양성은 물론 음성인 전이 대장암세포도 종양을 일으킨다는 사실을 실험적으로 밝혀 이에 대한 추가적인 연구가 이루어져야 할 것으로 판단된다(Shmelkov et al., 2008).

결 론

두경부 편평세포암종에서 COX-2, VEGF-C 및 CD133이 종양의 각종 임상병리학적 인자들에 어떠한 영향을 미치는지, 그리고 COX-2, VEGF-C, CD133은 상호간에 어떠한 영향을 미치는지를 파악하여 두경부 편평세포암의 병태생리 특히 종양의 진행, 전이에 대한 이해와 암 줄기세포의 역할에 대한 지견을 확보하고자 본 연구를 시행하였다. 이에 저자는 두경부에 발생한 편평세포암종 146예를 대상으로 면역조직화학 염색을 시행하고 분석하여 다음과 같은 결과를 얻었다.

1. COX-2는 96%(140/146)에서 양성을 보였고, 종양의 분화도, 임상병기 및 림프절 전이 유무와 통계학적 유의성이 있었다(각각 $p<0.05$).
2. VEGF-C는 57%(83/146)에서 양성을 보였고, 임상병기 및 림프절 전이 유무와 통계적으로 유의한 상관관계가 있었다(각각 $p<0.05$).
3. CD133은 모든 증례에서 양성 세포가 관찰되었는데 양성세포 백분율이 중간값인 27.5%와 같거나 큰 '높은 발현'이 45%(66/146)에서, 27.5% 미만인 '낮은 발현'이 55%(80/146)에서 관찰되었다. CD133 발현과 종양의 분화도, 임상병기 및 림프절 전이 유무는 통계학적 유의성이 있었다(각각 $p<0.005$, $p<0.05$, $p<0.05$).
4. VEGF-C와 COX-2의 발현은 상호 유의한 상관관계가 있어서 VEGF-C 양성일 때 COX-2는 100%(83/83)에서 양성이었다($p<0.005$).
5. CD133과 VEGF-C의 발현은 상호 유의한 상관관계가 있어서 CD133이 높은 발현을 보일 때 VEGF-C는 62.1%(41/66)에서 양성이었다($p<0.05$).

이상의 연구 결과로 미루어 COX-2, VEGF-C 및 CD133는 두경부 편평세포암종의 진행 및 전이에 관여하여 불량한 예후를 초래하며 COX-2와 VEGF-C 발현간, CD133과 VEGF-C 발현간 통계적 유의성이 있어 예후예측 인자로서의 가치는 물론 향후 VEGF-C 조절을 통한 항암치료 전략설정에 기초자료로 활용될 수 있을 것으로 판단된다.

참 고 문 헌

Battu S, Rigaud M, Beneytout JL. Resistance to apoptosis and cyclooxygenase-2 expression in a human adenocarcinoma cell line HT29CL.19A. Anticancer Res 18: 3579-83, 1998

Beier D, Wischhusen J, Dietmaier W, Hau P, Proescholdt M, Brawanski A, Bogdahn U, Beier CP. CD133 expression and cancer stem cells predict prognosis in high-grade oligodendroglial tumors. Brain Pathol 18:370-7, 2008

Ben-Av P, Crofford LJ, Wilder RL, Hla T. Induction of vascular endothelial growth factor expression in synovial fibroblasts by prostaglandin E and interleukin-1: a potential mechanism for inflammatory angiogenesis. FEBS Lett 372: 83-7, 1995

Bussolati B, Bruno S, Grange C, Buttiglieri S, Deregibus MC, Cantino D, Camussi G. Isolation of renal progenitor cells from adult human kidney. Am J Pathol 166:545-55, 2005

Callejas NA, Casado M, Diaz-Guerra MJM, Bosca L, Martin-Sanz P. Expression of cyclooxygenase-2 promotes the release of matrix metalloproteinase-2 and -9 in fetal rat hepatocytes. Hepatology 33: 860-7, 2001

Cao Y, Linden P, Farnebo J, Cao R, Eriksson A, Kumar V, Qi JH, Claesson-Welsh L, Alitalo K. Vascular endothelial growth factor C induces angiogenesis in vivo. Proc Natl Acad Sci U S A. 95:14389-94, 1998

Dameron KM, Volpert OV, Tainsky MA, Bouck N. Control of angiogenesis in fibroblasts by p53 regulation of thrombospondin-1. Science 265: 1582-4, 1994

Dvorak HF, Orenstein NS, Carvalho AC, Churchill WH, Dvorak AM, Galli SJ, Feder J, Bitzer AM, Rypysc J, Giovinco P. Induction of a fibrin-gel investment: an early event in line 10 hepatocarcinoma growth mediated by tumor secreted by products. J Immunol 122: 166-74, 1979

Erikson BA, Longo WE, Panesar N, Mazuski JE, Kaminski DL. The effect

of selective cyclooxygenase inhibitors on intestinal epithelial cell mitogenesis. J Surg Res 81: 101-7, 1999

Folkman J, Shing Y. Angiogenesis. J Biol Chem 267: 10931-4, 1992

Folkman J. How is blood vessel growth regulated in normal and neoplastic tissue. Cancer Res 46: 467-73, 1986

Frank S, Hubner G, Breier G, Longaker MT, Greenhalgh DG, Werner S. Regulation of vascular endothelial growth factor expression in cultured keratinocytes. Implication for normal and impaired wound healing. J Biol Chem 270: 12607-13, 1995

Goodwin JS, Ceuppens J. Regulation of the immune response by prostaglandins. J Clin Immunol 3: 295-314, 1983

Greene FL, Page DL, Fleming ID (eds), AJCC cancer staging manual, 6th ed. NewYork: Springer-Verlag, 2002

Hermann PC, Huber SL, Herrler T, Aicher A, Ellwart JW, Guba M, Bruns CJ, Heeschen C. Distinct populations of cancer stem cells determine tumor growth and metastatic activity in human pancreatic cancer. Cell Stem Cell 1:313-23, 2007

Horak E, Leek R, Klenk N, Lejeune S, Smith K, Stuart N. Angiogenesis assessed by platelet endothelial cell adhesion molecule antibodies, as an indicator of node metastasis and survival in breast cancer. Lancet 340: 1120-4, 1992

Iwata C, Kano MR, Komuro A, Oka M, Kiyono K, Johansson E, Morishita Y, Yashiro M, Hirakawa K, Kaminishi M, Miyazono K. Inhibition of cyclooxygenase-2 suppresses lymph node metastasis via reduction of lymphangiogenesis. Cancer Res 67:10181-9, 2007

Jeltsch M, Kaipainen A, Joukov V, Meng X, Lakso M, Rauvala H, Swartz M, Fukumura D, Jain RK, Alitalo K. Hyperplasia of lymphatic vessels in VEGF-C transgenic mice. Science 276:1423-5, 1997

Joukov V, Pajusola K, Kaipainen A, Chilov D, Lahtinen I, Kukk E, Saksela

O, Kalkkinen N, Alitalo K. A novel vascular endothelial growth factor, VEGF-C, is a ligand for the Flt4 (VEGFR-3) and KDR (VEGFR-2) receptor tyrosine kinases. EMBO J 15:290-98, 1996

Keck PJ, Hauser SD, Krivi G, Sanzo K, Warren T, Feder J, Connolly DT. Vascular permeability factor, an endothelial cell mitogen related to PDGF. Science 246: 1309-12, 1989

Kieser A, Weich HA, Brandner G, Marme D, Kolch W. Mutant p53 potentiates protein kinase C induction of vascular endothelial growth factor expression. Oncogene 9: 963-9, 1994

Kinoshita T, Takahashi Y, Sakashita T, Inoue H, Tanabe T, Yoshimoto T. Growth stimulation and induction of epidermal growth factor receptor by overexpression of cyclooxygenase-1 and -2 in human colon carcinoma cells. Biochem Biophys Acta 1438: 120-30, 1999

Klein WM, Wu BP, Zhao S, Wu H, Klein-Szanto AJ, Tahan SR. Increased expression of stem cell markers in malignant melanoma. Mod Pathol 20:102-7, 2007

Langenbach R, Loftin CD, Lee C, Tiano H. Cyclooxygenase-deficient mice. A summary of their characteristics and susceptibilities to inflammation and carcinogenesis. Ann N Y Acad Sci 889: 52-61, 1999

Lim SC. Role of COX-2, VEGF and cyclin D1 in mammary infiltrating duct carcinoma. Oncol Rep 10:1241-9, 2003

Lim SC, Park SY, Do NY. Correlation of cyclooxygensae-2 pathway and VEGF expression in head and neck squamous cell carcinoma. Oncol Rep 10:1073-1079, 2003

Lin CI, Chen CN, Huang MT, Lee SJ, Lin CH, Chang CC, Lee H. Lysophosphatidic acid upregulates vascular endothelial growth factor-C and tube formation in human endothelial cells through LPA(1/3), COX-2, and NF-kappaB activation- and EGFR transactivation-dependent mechanisms. Cell Signal 20:1804-14, 2008

Liu XH, Yao S, Kirschenbaum A, Levine AC. NS398, a selective cyclooxygenase-2 inhibitor, induces apoptosis and down-regulates bcl-2

expression in LNCaP cells. Cancer Res 58: 4245-9, 1998

Ma YH, Mentlein R, Knerlich F, Kruse ML, Mehdorn HM, Held-Feindt J. Expression of stem cell markers in human astrocytomas of different WHO grades. J Neurooncol 86:31-45, 2008

Maeda S, Shinchi H, Kurahara H, Mataki Y, Maemura K, Sato M, Natsugoe S, Aikou T, Takao S. CD133 expression is correlated with lymph node metastasis and vascular endothelial growth factor-C expression in pancreatic cancer. Br J Cancer 98:1389-97, 2008

Mandriota SJ, Jussila L, Jeltsch M, Compagni A, Baetens D, Prevo R, Banerji S, Huarte J, Montesano R, Jackson DG, Orci L, Alitalo K, Christofori G, Pepper MS. Vascular endothelial growth factor-C-mediated lymphangiogenesis promotes tumour metastasis. EMBO J 20:672-82, 2001

Mangiola A, Lama G, Giannitelli C, De Bonis P, Anile C, Lauriola L, La Torre G, Sabatino G, Maira G, Jhanwar-Uniyal M, Sica G. Stem cell marker nestin and c-Jun NH2-terminal kinases in tumor and peritumor areas of glioblastoma multiforme: possible prognostic implications. Clin Cancer Res 13:6970-7, 2007

Martin-Sanz P, Callejas NA, Casado M, Diaz-Guerra MJ, Bosca L. Expression of cyclooxygenase-2 in foetal rat hepatocytes stimulated with lipopolysaccharide and pro-inflammatory cytokines. Br J Pharmacol 125: 1313-9, 1998

Masferrer JL, Leahy KM, Koki AT, Zweifel BS, Settle SL, Woerner BM, Edwards DA, Flickinger AG, Moore RJ, Seibert K. Antiangiogenic and antitumor activities of cyclooxygenase-2 inhibitors. Cancer Res 60: 1306-1311, 2000

Mehra N, Penning M, Maas J, Beerepoot LV, van Daal N, van Gils CH, Giles RH, Voest EE. Progenitor marker CD133 mRNA is elevated in peripheral blood of cancer patients with bone metastases. Clin Cancer Res 12:4859-66, 2006

Mohan A, Kandalam M, Ramkumar HL, Gopal L, Krishnakumar S. Stem cell markers: ABCG2 and MCM2 expression in retinoblastoma. Br J

Ophthalmol 90:889-93, 2006

O-charoenrat P, Rhys-Evans P, Eccles SA. Expression of vascular endothelial growth factor family members in head and neck squamous cell carcinoma correlates with lymph node metastasis. Cancer 92:556-68, 2001

Richardson GD, Robson CN, Lang SH, Neal DE, Maitland NJ, Collins AT. CD133, a novel marker for human prostatic epithelial stem cells. J Cell Sci 117:3539-45, 2004

Senger DR, Galli SJ, Dvorak AM, Perruzzi CA, Harvey VS, Dvorak HF. Tumor cells secrete a vascular permeability factor that promotes accumulation of ascitic fluid. Science 219: 983-5, 1983

Sawaoka H, Kawano S, Tsuji S, Tsujii M, Gunawan ES, Takei Y, Nagano K, Hori M.. Cyclooxygenase-2 inhibitors suppress the growth of gastric cancer xenografts via induction of apoptosis in nude mice. Am J Physiol 274: G1061-7, 1998

Sheng GG, Shao J, Sheng H, Hooton EB, Isakson PC, Morrow JD, Loffey RJ, Jr, Dubois RN, Beauchamp RD. A selective cyclooxygenase-2 inhibitor suppresses the growth of H-ras-transformed rat intestinal epithelial cells. Gastroenterology 113: 1883-91, 1997

Sheng H, Shao J, Morrow JD, Beauchamp RD, DuBois RN. Modulation of apoptosis and bcl-2 expression by prostaglandin E2 in human colon cancer cells. Cancer Res 58: 362-6, 1998

Shintani S, Li C, Ishikawa T, Mihara M, Nakashiro K, Hamakawa H. Expression of vascular endothelial growth factor A, B, C, and D in oral squamous cell carcinoma. Oral Oncol 40:13-20, 2004

Shmelkov SV, Butler JM, Hooper AT, Hormigo A, Kushner J, Milde T, St Clair R, Baljevic M, White I, Jin DK, Chadburn A, Murphy AJ, Valenzuela DM, Gale NW, Thurston G, Yancopoulos GD, D'Angelica M, Kemeny N, Lyden D, Rafii S. CD133 expression is not restricted to stem cells, and both CD133+ and CD133-metastatic colon cancer cells initiate tumors. J

Clin Invest 118:2111-20, 2008

Singh SK, Clarke ID, Terasaki M, Bonn VE, Hawkins C, Squire J, Dirks PB. Identification of a cancer stem cell in human brain tumors. Cancer Res 63:5821-8, 2003

Singh SK, Hawkins C, Clarke ID, Squire JA, Bayani J, Hide T, Henkelman RM, Cusimano MD, Dirks PB. Identification of human brain tumour initiating cells. Nature 432:396-401, 2004

Stacker SA, Hughes RA, Achen MG. Molecular targeting of lymphatics for therapy. Curr Pharm Des 10:65-74, 2004

Suzuki K, Morita T, Tokue A. Vascular endothelial growth factor-C (VEGF-C) expression predicts lymph node metastasis of transitional cell carcinoma of the bladder. Int J Urol 12:152-8, 2005

Uchida N, Buck DW, He D, Reitsma MJ, Masek M, Phan TV, Tsukamoto AS, Gage FH, Weissman IL. Direct isolation of human central nervous system stem cells. Proc Natl Acad Sci U S A 97:14720-5, 2000

Viglietto G, Maglione D, Rambaldi M, Cerutti J, Romano A, Trapasso F. Upregulation of vascular endothelial growth factor and down regulation of placenta growth factor associated with malignancy in human thyroid tumors and cell lines. Oncogene 11: 1569-79, 1995

Williams CS, Mann M, DuBois RN. The role of cyclooxygenases in inflammation, cancer, and development. Oncogene 18: 7908-16, 1999

Yin S, Li J, Hu C, Chen X, Yao M, Yan M, Jiang G, Ge C, Xie H, Wan D, Yang S, Zheng S, Gu J. CD133 positive hepatocellular carcinoma cells possess high capacity for tumorigenicity. Int J Cancer 120:1444-50, 2007

Yin AH, Miraglia S, Zanjani ED, Almeida-Porada G, Ogawa M, Leary AG, Olweus J, Kearney J, Buck DW. AC133, a novel marker for human hematopoietic stem and progenitor cells. Blood 90:5002-12, 1997

Zatterstrom UK, Brun E, Willen R, Kjellen E, Wennerberg J. Tumor angiogenesis and prognosis in squamous cell carcinoma of the head and neck. Head Neck 17: 312-8, 1995

Zhang XH, Huang DP, Guo GL, Chen GR, Zhang HX, Wan L, Chen SY. Coexpression of VEGF-C and COX-2 and its association with lymphangiogenesis in human breast cancer. BMC Cancer 8:4, 2008

Zhou L, Wei X, Cheng L, Tian J, Jiang JJ. CD133, one of the markers of cancer stem cells in Hep-2 cell line. Laryngoscope 117:455-60, 2007

Table 1. Clinical, epidemiologic, and histologic characteristics of 146 patients with head and neck squamous cell carcinoma

Characteristic	No.(%)
No. of patients	146(100)
Age(yrs.)	
Mean	61.6
Range	26-87
Gender	
Male	130(89.0)
Female	16(11.0)
Tumor stage	
Early(I, II)	91(62.3)
I	37
II	54
Advanced(III, IV)	55(37.7)
III	16
IV	39
Tumor site	
Oral cavity	37(25.3)
Pharynx	48(32.9)
Larynx	61(41.8)
Degree of differentiation	
Well differentiated	83(56.9)
Moderately differentiated	53(36.3)
Poorly differentiated	10(6.9)
Lymph node metastasis	
Yes	58(39.7)
No	88(60.3)

Table 2. The clinicopathologic data according to the expression pattern of COX-2, VEGF and CD133 in head and neck squamous cell carcinoma

	COX-2			VEGF-C			CD133	
	strong (n=98)	weak (n=42)	absent (n=6)	strong (n=61)	weak (n=22)	absent (n=63)	high (n=66)	low (n=80)
Differentiation								
W/D(n=83)	51	30	2	38	9	36	31	52
M/D(n=53)	39	11	3	19	10	24	27	26
P/D(n=10)	8	1	1	4	3	3	8	2
p value	*						§	
Stage								
I-II(n=91)	56	32	3	33	13	45	38	53
III-IV(n=55)	42	11	2	28	9	18	28	27
p value	*			*			*	
Nodal status								
Negative(n=88)	53	30	5	28	12	48	36	52
Positive(n=58)	45	12	1	33	10	15	30	28
p value	*			*			*	

COX-2: cyclooxygenase-2, VEGF-C: vascular endothelial growth factor-C

W/D: well differentiated, M/D: moderately differentiated, P/D: poorly differentiated

Stage I-II: Early stage, Stage III-IV: Advanced stage

* Statistically significant, $P<0.05$

§ Statistically significant, $P<0.005$

Table 3. Interrelation between the VEGF-C and COX-2 immunoexpression statuses in head and neck squamous cell carcinoma (%)

		COX-2		p value
		positive (n=140)	negative (n=6)	
VEGF-C	positive (n=83)	83 (100)	0	<0.005
	negative (n=63)	57 (90.5)	6 (9.5)	

Table 4. Interrelation between the CD133 and VEGF-C immunoexpression statuses in head and neck squamous cell carcinoma (%)

		VEGF-C		p value
		positive (n=83)	negative (n=63)	
CD133	high (n=66)	41 (62.1)	25 (37.9)	<0.05
	low (n=80)	42 (52.5)	38 (47.5)	

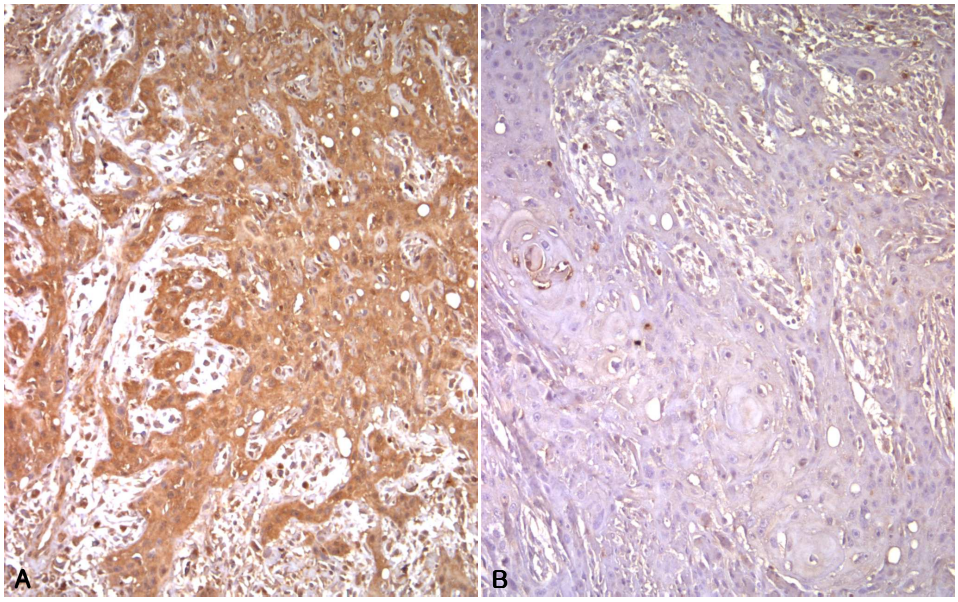

Figure 1. Immunohistochemical staining for COX-2 in head and neck squamous cell carcinoma. Poorly differentiated squamous cell carcinoma demonstrated strong positive cytoplasmic staining (A) but, well differentiated squamous cell carcinoma demonstrated faint cytoplasmic staining (B). Polyvalent HRP polymer detection system, counterstained by hematoxylin.

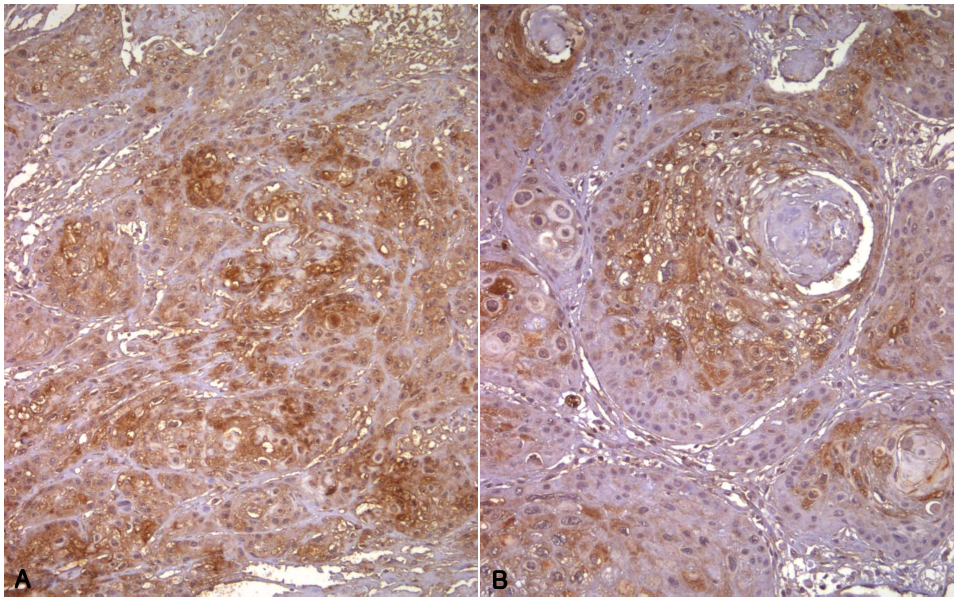

Figure 2. Immunohistochemical staining for VEGF-C in head and neck squamous cell carcinoma. Poorly differentiated squamous cell carcinoma demonstrated strong positive cytoplasmic staining (A) and well differentiated squamous cell carcinoma demonstrated strong positive cytoplasmic staining, too (B). Polyvalent HRP polymer detection system, counterstained by hematoxylin.

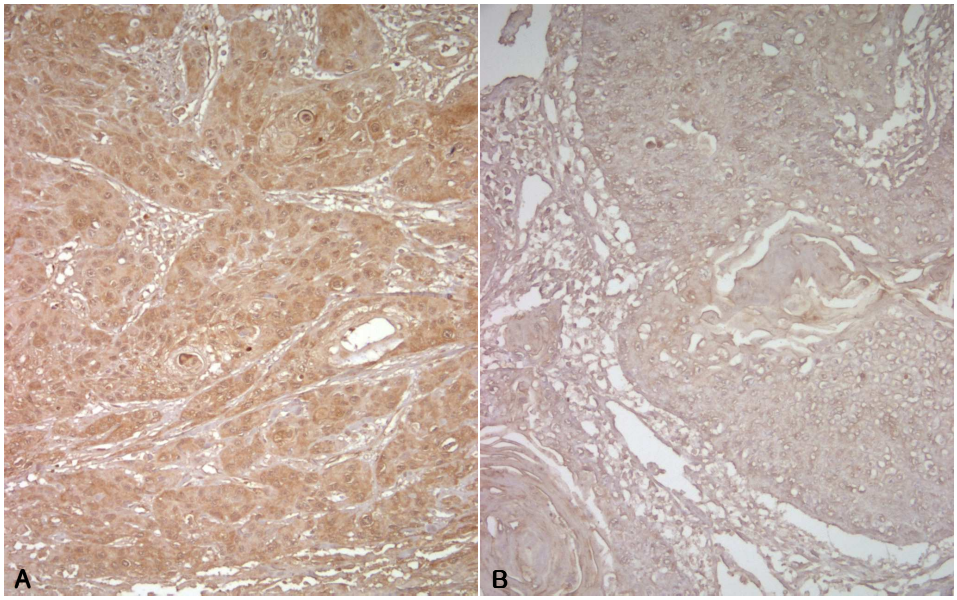

Figure 3. Immunohistochemical staining for CD133 in head and neck squamous cell carcinoma. Poorly differentiated squamous cell carcinoma demonstrated strong positive cytoplasmic staining (A) but, well differentiated squamous cell carcinoma demonstrated faint cytoplasmic staining (B). Polyvalent HRP polymer detection system, counterstained by hematoxylin.