creative commons

COMMONS DEED

저작자표시-비영리-변경금지 2.0 대한민국

이용자는 아래의 조건을 따르는 경우에 한하여 자유롭게

- 이 저작물을 복제, 배포, 전송, 전시, 공연 및 방송할 수 있습니다.

다음과 같은 조건을 따라야 합니다:

저작자표시. 귀하는 원저작자를 표시하여야 합니다.

비영리. 귀하는 이 저작물을 영리 목적으로 이용할 수 없습니다.

변경금지. 귀하는 이 저작물을 개작, 변형 또는 가공할 수 없습니다.

- 귀하는, 이 저작물의 재이용이나 배포의 경우, 이 저작물에 적용된 이용허락조건을 명확하게 나타내어야 합니다.
- 저작권자로부터 별도의 허가를 받으면 이러한 조건들은 적용되지 않습니다.

저작권법에 따른 이용자의 권리는 위의 내용에 의하여 영향을 받지 않습니다.

이것은 이용허락규약(Legal Code)을 이해하기 쉽게 요약한 것입니다.

Disclaimer

dCollection

[UCI]I804:24011-200000237431

2009년 2월

석사학위 논문

경골 근위부 골절에서 잠김압박금속판(LCP)의 MIPO 술기를 이용한 치료

조선대학교 대학원

의 학 과

이 상 준

경골 근위부 골절에서 잠김압박금속판(LCP)의 MIPO 술기를 이용한 치료

Treatment of Proximal Tibia Fractures Using LCP by MIPO Technique

2009년 2월 25일

조선대학교 대학원

의 학 과

이 상 준

경골 근위부 골절에서 잠김압박금속판(LCP)의 MIPO 술기를 이용한 치료

지도교수 하 상 호

이 논문을 의학 석사학위신청 논문으로 제출함

2008년 10월

조선대학교 대학원

의 학 과

이 상 준

이상준의 석사학위 논문을 인준함

위원장　조선 대학교 교수　이 상 홍

위　원　조선 대학교 교수　김 동 휘

위　원　조선 대학교 교수　하 상 호

2008년　11월

조선대학교 대학원

목 차

ABSTRACT ---------- 1

서론 ---------- 3

연구대상 및 방법---------- 4

결과 ---------- 6

고찰 ---------- 7

결론 ---------- 10

참고문헌---------- 11

표목차

Table 1. Proximal tibial fractures treated with locking compressive plate using minimally invasive percutaneous osteosynthesis technique ---------- 15

Table 2. Radiologic alignment of knee ---------- 16

Table 3. Knee ROM ---------- 17

Table 4. Schatzker and Lambert assessment ---------- 18

도목차

Fig. 1. A), B) Preoperative anteroposterior and lateral radiograph of the left knee of a sixty-two-year-old man who injuried by direct stroke, showing a C3 tibial plateau fracture. C), D) 16 weeks after the operation, bony union was achieved. ---------- 19

Fig. 2. A), B) 59 year-old female patient sustained AO type C2 fracture, who injuried by motor vehicle accident C), D) 17 weeks after the operation, bony union was achieved. ---------- 20

Fig. 3. A 55-year-old man with AO type A3 both proximal tibia fracture, who injuried by motor vehicle accident. He is combined with Rt. femur supracondylar fracture. A, B, C & D) Both tibia preoperative anteroposterior and lateral radiograph. E, F, G & H) The fracture was healed 16 weeks after surgery. I) Application of MIPO technique. ---------- 21

ABSTRACT

Treatment of Proximal Tibia Fractures Using LCP by MIPO Technique

Sang Jun Lee

Advisor : Prof. Sang-Ho Ha M.D.

Department of Medicine,

Graduate School of Chosun University

Purpose : Examining the results and the effectiveness of the patients treated proximal tibia fractures using LCP(locking compression plate) by MIPO(minimal invasive plate osteosynthesis) technique with method of retrograde analysis.

Materials and Methods : Among the 23 patients, 16 male, 7 female, and mean age of 52.7(23~88), who are performed with proximal tibia fracture operated in our hospital, and suitable of following up for more than a year. According to the AO/ASIF classification, there are 7 cases of A3, 7 cases of C2, 6 cases of A2, 2 cases of C3, and 1 case of C1. Causes of the injuries were 21 cases of traffic accident, 2 cases of pedestrian accident, and so on. On the 10 cases, fractures of upper limb, pelvic bone, lower limb like femur fracture, thorax and brain damage are accompanied. Finally, the range of joint motion, the arrangement on radiological studies, and another complications are also discussed.

Results : Mean operation time was 59 minutes(40~85). 17 cases were treated at the anterior lateral proximal tibia using anatomical LCP. 3 cases were operated at the anterior medial side of the tibia using bent LCP by MIPO technique. and 3 cases were performed at the proximal tibia using L-shape LCP. Mean bone union time was 13.7 weeks(10~20). Among the patients above, author observed 19 cases of the patients with no more than 5 degrees of valgus, 2 cases with 6 to 8 degrees of valgus, and 2 cases of varus on more than 5 degrees. On 2 cases, author found superficial infection on wound site, but completely resolved with dressing and antibiotics. And also, on 3 cases of the 17 patients treated on anterior lateral tibia, and on 2 cases of the 6 patients treated on anterior medial tibia are suffered irritation by the proximal site of the LCP though, specific care were not required. On 17 cases, the normal range of motion though, on 6 cases of the patients with ipsilateral patellar fracture, or ipsilateral femur supracondylar fracture, there were mild limit of the motion.

Conclusion : Treatment of proximal tibia fracture using LCP by MIPO technique can be considered an effective method to shorten operation time, to prevent deep infection and damage of connective tissue. However, owing to the reason that thick material of the LCP might cause the irritation of the skin, attention about the adjustment of the site of the LCP is highly required. When it comes to the patients with defect on anterior medial tibia have risk of varus deformity, that is alarming to the physician to repair the arrangement of the bone.

Key Words: Proximal tibia, MIPO, Locking compression plate

서 론

경골 근위부 골절은 전체 경골 골절의 5~10% 를 차지 하고 있으며[3,6,13], 대부분 고 에너지 손상으로 발생하여 심한 분쇄 골절과 연부조직 손상도 같이 동반 되므로 정복이나 고정이 어렵다[2]. 그러므로 금속판을 이용한 고식적 정복술은 광범위한 피부 절개로 연부조직 손상을 야기하며 불유합, 외상성 관절염, 슬관절 강직증, 피부 괴사, 감염등이 일어나기 쉽다[9,22,23].

이에 저자는 수술 중 골절부의 혈액 순환을 유지하면서 골절부위의 골막을 박리하지 않는 잠김압박금속판(LCP)를 이용한 최소침습 금속판 골 유합술(MIPO) 술기로 경골 근위부 골절을 치료한 환자들을 대상으로 결과를 분석하여 이의 유용성을 알아보고자 한다.

연구대상 및 방법

1. 연구대상

2005년 1월부터 2007년 6월까지 경골 고평부 골절 중 Schatzker 5형과 6형을 포함하여, 경골 근위 1/3부위 골절로 본원으로 내원하여 LCP를 이용한 MIPO 술기로 수술적 치료를 시행하고 최소 1년 이상 추시 관찰이 가능했던 23예를 대상으로 하였다. 21예가 비 개방성 골절이었고 2예에서 Gustilo-Anderson 분류상 II형의 개방성 골절이었다. 남자는 16예 여자는 7예였고 연령 분포는 23세에서 88세까지 평균 52.7세 였다. 골절의 분류는 AO /ASIF 분류를 이용하였으며 A3 7예, C2 7예, A2 6예, C1 1예, C3 2예이었고 수상 원인으로는 교통사고 21예, 직접적인 타박이 2예 였고 동반손상으로 슬관절 인대손상이 2예, 상하지 동반 골절이 2예, 상지 골절이 2예, 하지 골절이 2예, 흉부 손상이 2예, 골반 장기 손상이 1예 뇌손상이 1예였다.

2. 수술방법 및 술후 처치

수술방법은 모든 예에서 앙와위 상태로 MIPO 술기을 사용하였으며, C-arm 상 골절부의 정복 상태를 유지 및 확인하면서 전외측에서 해부학적 근위 경골 잠금 압박 금속판을 사용한 것이 17예, 전내측에서 좁은 잠금 압박 금속판을 사용한 것이 3예, 전내측에서 L 형의 잠금 압박 금속판을 사용한 것이 3예였다. 2예의 개방성 골절에서 세척술과 변연 절제술과 함께 응급으로 일차적 금속판 내고정술을 시행하였으며, 수술은 모든 경우에 수상 후 2주 이내에 시행하였다.

수술후 1일부터 가능한 빨리 슬관절 운동, 양 목발을 이용한 비 체중부하 보행을 시작하였으며, 대퇴사두고근 운동 및 하지 거상 운동을 시행하였다. 수술 후 12주 이후부터 가골이 형성된 환자군에 대하여 전체중 부하하여 보행을 시켰다.

3. 평가방법

수술 후 기능의 평가는 Schatzker와 Lambert 평가 방법과[20], 슬관절 운동 범위를 이용하여 평가하였고, 수술 후 방사선상 평가는 수술후 전 후면 및 측면 사진을 검사하였으며 추시 방사선 사진상에서 수술후 골유합 시기 및 대퇴 경골간 각 변화를 살펴보았고, 감염, 슬관절 강직 등의 합병증을 조사하였다.

결 과

수술 시간은 40분에서 85분까지 평균 59분이었으며, 골유합의 시기는 10주에서 20주까지 평균 13.7 주를 보였다(Table 1). 전례에서 추가적인 골 이식 없이 일차적인 골유합을 얻을 수 있었다.

골절 후 대퇴 경골간 각형성은 19예에서 5도 이하의 외반변형, 2예에서 5도 이하의 내반변형 소견을 보였으며, 2예에서 각각 6도, 8도의 외반변형 소견을 보였다(Table 2). 17예에서는 슬관절 운동은 정상이었고, 동측 슬개골 골절이나 동측 대퇴골 과상부 골절이 있는 경우 및 술전 경골의 심한 분쇄 골절을 보이는 6예에서 슬관절 운동의 제한을 보였다(Table 3).

Schatzker 와 lambert 평가법에서 17예가 excellent, 5예가 good, fair가 2예 소견 보여 비교적 양호한 소견을 보였다(Table 4).

합병증으로는 경피적 감염이 2예 있었으나 단순 창상 처치 및 항생제 치료로 치료되었으며, 금속판에 의한 피부 자극증상을 보이는 경우는 외측에 고정을 시행한 경우에서 3예, 내측 고정을 시행한 경우가 2예에서 관찰되었다.

고 찰

경골 근위 골절은 전체 경골 골절의 5~10%를 차지하는 비교적 드문 골절이다[3,6,13,19]. 경골의 전내면이 피부 직하 골조직이라는 해부학적 특징을 갖으므로 손상시 심한 분쇄상 골절 및 연부조직 손상이 동반되는 경향이 많다. 특히 골간단 해리를 동반한 관절내 또는 관절외 골절 같은 복합골절인 경우 주로 고에너지 손상으로 발생하며, 정복과 적절한 고정에 어려움이 있어 외상성 관절염, 관절 강직등의 후유증이 발생할 수 있다[9,10,22,23].

경골 근위부 골절의 치료에 있어서 관혈적 정복 및 금속판 고정술을 시행한 경우 골절면의 해부학적 정복 및 안정된 고정을 얻을 수 있어 조기 재활이 가능한 장점이 있는 반면, 광범위한 연부조직의 박리가 골절부의 치유를 지연시키거나 방해한다는 것은 동물 실험에서 확인된 바 있으며, 창상부위감염, 연부 조직의 괴사등의 심각한 연부조직 합병증의 위험성이 높은 것으로 보고되어 왔다[9,15,22,23].

최근에는 골절의 치유에 있어서 골절 주위의 혈액 순환의 중요성 강조되고 있으며, 때문에 연부조직의 손상을 최소화 하면서 골절부위의 혈액 순환을 보존하기 위한 여러가지 시도가 이루어 지고 있다[1,14,18]. 이러한 고정 방법으로는 골수강내 금속정, 혼성 외고정 장치, MIPO 술기 등이 있다.

경골 근위 골절에서 골수강내 금속정을 사용 하였을 때 전방 각 변형과, 외반 변형이 발생하기 쉽고[4,17], 관절내 골절이 동반된 경우 사용할 수 없다[13]. 반면에 혼성 외 고정 장치를 사용한 외 고정술은 간편하고 연부 조직과 관련된 심각한 합병증의 빈도를 줄일 수 있으며[7,12], 충분한 견고함을 가지는 장점이 있다[5]. 그러나 비교적 고가인 점과, 복잡한 경골 고평부 골절은 강선만으로는 고정이 불충분할 수 있고, 핀주위 감염 같은 합병증이 발생하는 등 장기간 외고정 장치의 착용에 수반되는 여러 문제점을 갖고 있다[8,11,21].

MIPO 술기는 광범위한 연부조직의 박리를 피함으로써 골절부의 혈액 순환을 보존시켜 창상의 감염이나, 피부의 괴사, 불유합등의 합병증을 줄일 수 있고 빠른 골유합을 얻을 수 있으며, 조기에 관절 운동을 시킬수 있는 장점이 있다[16].

본 연구에서는 모든 례에서 골 이식 없이 일차적인 골유합을 얻을 수 있었고, 골유합 기간은 평균 13.7주로 다른 연구[7,8,12,16]와 의미있는 차이를 보이지 않았다. 비록 수상시 전 경골면에 심한 찰과상이 있었던 예에서 경피적 감염이 2예가 있었으나, 심부감염, 연부조직의 괴사, 불유합 등의 부작용은 발생하지 않았다.

근위 경골에서 잠김 압박금속판은 해부학적 디자인, 최소한의 골 접촉 그리고 잠김 고정 나사못을 사용하기 때문에 이상적인 최소 침습적 고정물이다. 그러나 두꺼운 재질로 인한 피부 자극증상이 있을 수 있고, 근위 외측에 잠김압박 금속판을 위치한 경우 AO type A3, C2, C3과 같이 내측의 심한 분쇄가 있는 경우에는 내반 변형이 발생하기 쉬운 단점이 있다. 저자의 경우에는 2예에서 내반 변형을 보였으나 내반 5도 이하를 보였으며, 반대측 경골 및 수술전 슬관절 전 후 방사선 사진과 비교해 보았을 때 5도 이상의 외반 변형을 보이는 경우가 2예에서 보였는데 이는 정복시 다소 내측에 골 결손이 발생하더라도 의도적인 외반 정렬을 시켜 고정하였기 때문인 것으로 사료된다. 5예에서 금속판으로 인한 피부 자극증상이 발생하였으나, 초기에 MIPO 술기를 시행한 피하지방이 부족한 환자들의 경우에 한정되었으며, 후기 수술군에서는 정확한 금속판의 고정으로 피부 자극증상은 발생하지 않았다. 정확한 금속판의 삽입을 위해서는 금속판 삽입시 삽입부를 통해 경골 결절부를 촉지한 후 C-arm 영상하에 금속판이 경골의 전 1/3에 위치하도록 고정하여야 하며, 이러한 예들 에서는 금속판이 다소 돌출되어 보이는 단점이 있었으나 외관상 이외에 이로 인한 문제는 없었다.

Schatzker와 Lambert의 평가 방법을 이용한 기능상 평가에서 저자의 경우에 우수한 결과를 보였으나, 6예에서 슬관절 부분 강직을 보였고, 그 중 2예에서는 90도 이하의 슬관절 운동범위 제한을 보였다. 그러나 이는 동측 슬개골 골절이나

동측 대퇴골 과상부 골절과 함께 수술전 경골의 심한 분쇄 골절을 보이는 경우였으며 장기간의 부목고정으로 인한 것으로 사료되었다. 4예에서는 CPM (continuous passive motion)을 이용한 관절 운동 및 지속적 재활 치료로 정상적인 관절 운동범위를 얻을 수 있었으나 심한 관절운동 제한을 보이는 2예에 대해서 관절경하 유착박리술을 시행 후 재활치료를 통해서 정상 관절 운동 범위를 얻을 수 있었다.

결 론

MIPO 술기를 이용한 잠김압박금속판 고정술은 근위 경골 골절의 치료에 있어서 안정적인 골유합을 얻을 수 있고 합병증이 적은 견고한 고정 및 조기의 재활이 가능한 수술 방법으로 생각되며, 내측 골 결손을 보이거나 심한 분쇄를 보이는 경우에는 내반 변형의 위험이 높아 골 정복시 의도적 외반 고정을 시행하고 체중 부하 보행을 늦추는 등 조치가 필요하고 두꺼운 금속판으로 인한 자극 증상을 줄이기 위해서 정확한 위치에 금속판을 위치시키는 것이 중요하리라 생각된다.

참고문헌

1. **Baumgaertel F, Buhl M, Rahn BA:** *Fracture healing in biological plate osteosynthesis. Injury, 29(Suppl 3): C3-6, 1998.*

2. **Bolhofner BR:** *Indirect reduction and composite fixation of extraarticular proximal tibial fractures. Clin Orthop Relat Res, 315: 75-83, 1995.*

3. **Bone LB, Johnson KD:** *Treatment of tibial fractures by reaming and intramedullary nailing. J Bone Joint Surg Am, 68(6): 877-887, 1986.*

4. **Buehler KC, Green J, Woll TS, Duwelius PJ:** *A technique for intramedullary nailing of proximal third tibia fractures. J Orthop Trauma, 11(3): 218-223, 1997.*

5. **Canadian Orthopaedic Trauma S:** *Open reduction and internal fixation compared with circular fixator application for bicondylar tibial plateau fractures. Results of a multicenter, prospective, randomized clinical trial. J Bone Joint Surg Am, 88(12): 2613-2623, 2006.*

6. **Court-Brown CM, Christie J, McQueen MM:** *Closed intramedullary tibial nailing. Its use in closed and type I open fractures. J Bone Joint Surg Br, 72(4): 605-611, 1990.*

7. **Duwelius PJ, Rangitsch MR, Colville MR, Woll TS:** *Treatment of tibial plateau fractures by limited internal fixation. Clin Orthop Relat Res, 339: 47-57, 1997.*

8. **Gaudinez RF, Mallik AR, Szporn M:** *Hybrid external fixation of comminuted tibial plateau fractures. Clin Orthop Relat Res, 328: 203-210, 1996.*

9. **Gerher A, Ganz R:** *Combined internal & external osteosynthesis. A biological approach to the treatment of complex fractures of the proximal tibia. Injury, 29(3): S-C22-S-C28, 1998.*

10. **Henly MB:** *Intramedullary divices for tibia fracture stabilization. Clin Orthop Relat Res, 235: 251-257, 1990.*

11. **Hutson JJJr, Zych GA:** *Infections in periarticular fractures of the lower extremity treated with tensioned wire hybrid fixators. J Orthop Trauma, 12(3): 214-218, 1998.*

12. **Kumar A, Whittle AP:** *Treatment of complex (Schatzker Type VI) fractures of the tibial plateau with circular wire external fixation: retrospective case review. J Orthop Trauma, 14(5): 339-344, 2000.*

13. **Lang GJ, Cohen BE, Bosse MJ, Kellam JF:** *Proximal third tibial shaft fractures. Should they be nailed? Clin Orthop Relat Res, 315: 64-74, 1995.*

14. **Miclau T, Martin RE:** *The evolution of modern plate osteosynthesis. Injury,*

28(Suppl 1): A3-6, 1997.

15. **Muller ME, Nazarian S, Koch P, Schatzker J:** *The comprehensive classification of fracture of long bones. Berlin Heidelberg New York, Springer: 1990.*

16. **Oh CW, Oh JK, Jeon IH, et al:** *Double plating of proximal tibial fractures using minimally invasive percutaneous osteosynthesis technique. J Korean Fracture Soc, 18: 250-255, 2005.*

17. **Paul T, Evan C:** *Semiextended position of intramedullary nailing of the proximal tibia. Clin Orthop Relat Res, 328: 185-189, 1996.*

18. **Perren SM:** *Minimally invasive internal fixation history, essence and potential of a new approach. Injury, 32(Suppl 1): SA1-3, 2001.*

19. **Sarmiento A, Gersten LM, Sobol PA, Shankwiler JA, Vangsness CT:** *Tibial shaft fractures treated with functional braces. Experience with 780 fractures. J Bone Joint Surg Br, 71(4): 602-609, 1989.*

20. **Schatzker J, Lambert DC:** *Supracondylar fractures of the femur. Clin Orthop Relat Res, 138: 77-83, 1979.*

21. **Stamer DT, Schenk R, Staggers B, Aurori K, Aurori B, Behrens FF:** *Bicondylar tibial plateau fractures treated with a hybrid ring external fixator: a preliminary study. J Orthop Trauma, 8(6): 455-461, 1994.*

22. **Stokel EA, Sadasivan KK:** *Tibial plateau fractures: standardized evaluation of operative results. Orthopedics, 14(3): 263-270, 1991.*

23. **Young MJ, Barrack RL:** *Complications of internal fixation of tibial plateau fractures. Orthopaedic Review, 23(2): 149-154, 1994.*

Table 1. Proximal tibial fractures treated with locking compressive plate using minimally invasive percutaneous osteosynthesis technique

No.	Age (yr)	AO/ASIF	Union time(wk)	Injury*	Kinds of plate	OP time (min)	Complication
1	65	A3	14	C-TA	LCP	60	Skin irritation
2	46	A2	10	M-TA	L-LCP, D[1]	65	
3	55	A3	16	C-TA	LCP	60	Partial ankylosis
4	62	C3	20	DS	L-LCP, D	65	
5	63	C1	10	P-TA	N-LCP, D	55	
6	59	C2	17	M-TA	N-LCP[2]	65	
7	55	C2	12	C-TA	L-LCP, D	70	Skin irritation
8	55	A2	13	P-TA	LCP	60	Valgus 6° Skin iriitation Partial ankylosis
9	46	C2	14	DS	LCP	55	Skin irritation Partial ankylosis
10	64	C2	12	P-TA	LCP	75	
11	66	C3	16	P-TA	LCP	50	
12	51	C2	20	P-TA	LCP	40	
13	88	A2	12	M-TA	LCP	50	Skin infection
14	65	A3	16	P-TA	LCP	55	
15	37	A3	12	FH	LCP	60	Skin infection Valgus 6° Partial ankylosis
16	34	A2	11	P-TA	N-LCP	75	
17	44	A3	16	C-TA	LCP	50	Partial ankylosis Skin irritation
18	43	A2	15	M-TA	LCP	70	
19	50	A2	10	C-TA	LCP	50	
20	44	C2	18	FH	LCP	45	
21	47	A3	11	P-TA	LCP	50	
22	23	A3	10	P-TA	LCP	60	
23	50	C2	11	C-TA	LCP	55	Partial ankylosis

*In injury mechanism, there were FH(fall from a height), DS(direct stroke), M-TA(motor cycle accident), C-TA(in car accident), and P-TA(pedestrian traffic accident).

1) Dual plating

2) narrow LCP

Table 2. Radiologic alignment of knee

Tibio-Femoral angle	Number of cases
< 5° varus	2 (8.7%)
< 5° valgus	19 (83%)
6~10° valgus	2 (8.7%)

Table 3. Knee ROM

Range of Motion	Number of Cases
0~135°	17 (74%)
0~120°	4 (17%)
< 90°	2 (9%)

*ROM : range of motion

Table 4. Schatzker and Lambert assessment

Functional results	Number of cases
Excellent	16 (69%)
Good	5 (22%)
Fair	2 (9%)
Poor	0

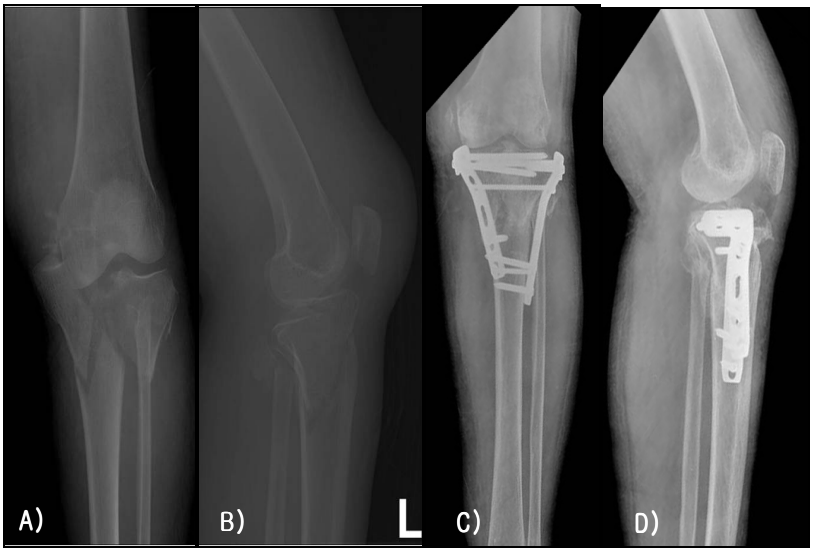

Fig. 1. A), B) Preoperative anteroposterior and lateral radiograph of the left knee of a sixty-two-year-old man who injuried by direct stroke, showing a C3 tibial plateau fracture. C), D) 16 weeks after the operation, bony union was achieved.

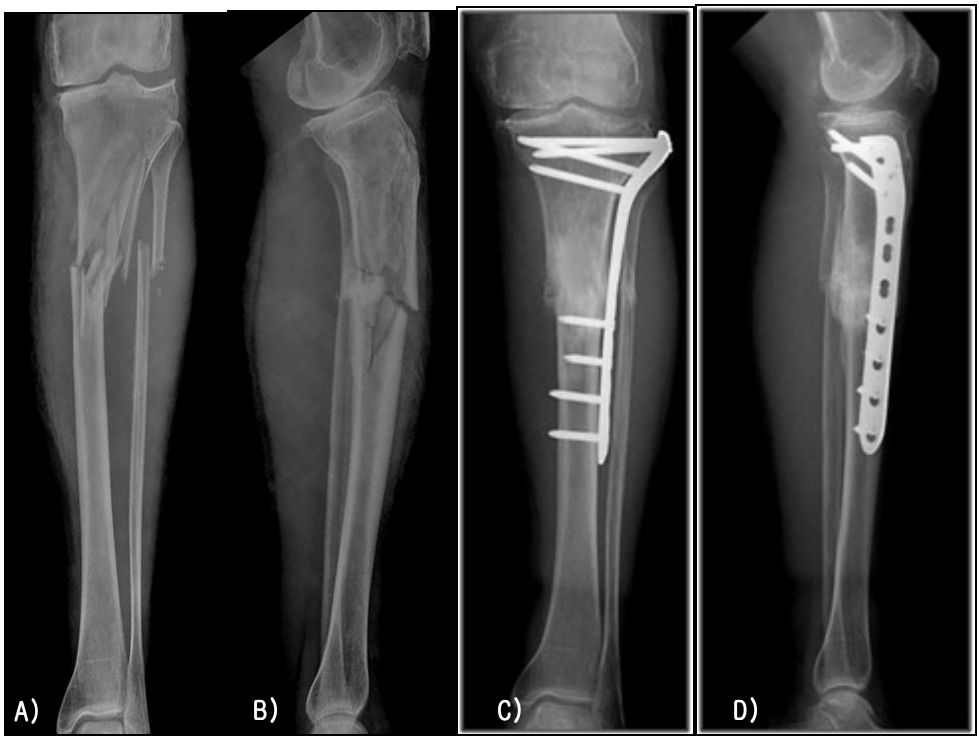

Fig. 2. A), B) 59 year-old female patient sustained AO type C2 fracture, who injuried by motor vehicle accident C), D) 17 weeks after the operation, bony union was achieved.

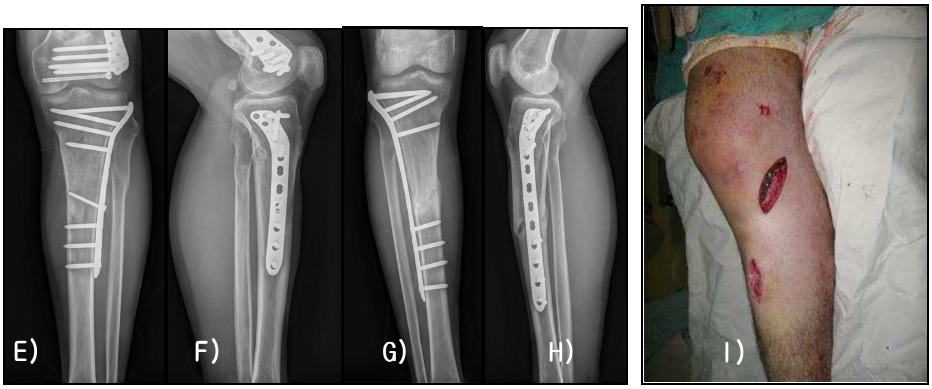

Fig. 3. A 55-year-old man with AO type A3 both proximal tibia fracture, who injuried by motor vehicle accident. He is combined with Rt. femur supracondylar fracture. A, B, C & D) Both tibia preoperative anteroposterior and lateral radiograph. E, F, G & H) The fracture was healed 16 weeks after surgery. I) Application of MIPO technique.

저작물 이용 허락서

학 과	의학과	학 번	20077159	과 정	석사
성 명	한글: 이상준 한문 : 李尙俊 영문 : Sang Jun Lee				
주 소	광주시 동구 계림동 두산위브 104-1503				
연락처	E-MAIL : neoditrit@hanmail.net				
논문제목	한글 : 경골 근위부 골절에서 잠김압박금속판(LCP)의 MIPO 술기를 이용한 치료				
	영문 : Treatment of proximal tibia fractures using LCP by MIPO technique				

본인이 저작한 위의 저작물에 대하여 다음과 같은 조건 아래 -조선대학교가 저작물을 이용할 수 있도록 허락하고 동의합니다.

- 다 음 -

1. 저작물의 DB구축 및 인터넷을 포함한 정보통신망에의 공개를 위한 저작물의 복제, 기억장치에의 저장, 전송 등을 허락함.
2. 위의 목적을 위하여 필요한 범위 내에서의 편집과 형식상의 변경을 허락함. 다만, 저작물의 내용변경은 금지함.
3. 배포・전송된 저작물의 영리적 목적을 위한 복제, 저장, 전송 등은 금지함.
4. 저작물에 대한 이용기간은 5년으로 하고, 기간종료 3개월 이내에 별도의 의사표시가 없을 경우에는 저작물의 이용기간을 계속 연장함.
5. 해당 저작물의 저작권을 타인에게 양도하거나 출판을 허락을 하였을 경우에는 1개월 이내에 대학에 이를 통보함.
6. 조선대학교는 저작물 이용의 허락 이후 해당 저작물로 인하여 발생하는 타인에 의한 권리 침해에 대하여 일체의 법적 책임을 지지 않음.
7. 소속 대학의 협정기관에 저작물의 제공 및 인터넷 등 정보통신망을 이용한 저작물의 전송・출력을 허락함.

동의여부 : 동의(0) 반대( )

2009년 2월

저작자: 이 상 준 (인)

조선대학교 총장 귀하