[UCI]I804:24011-200000236612

2008년 8월
박사학위 논문

앞허혈시신경병증의 임상양상과 시력예후인자

조선대학교 대학원
의 학 과
김 대 현

앞허혈시신경병증의 임상양상과 시력예후인자

Clinical Features and Visual Prognostic Factors of Anterior Ischemic Optic Neuropathy

2008년 8월 25일

조선대학교대학원

의 학 과

김 대 현

앞허혈시신경병증의 임상양상과 시력예후인자

지도교수 최 광 주

이 논문을 의학박사 학위신청 논문으로 제출함

2008년 4월

조선대학교대학원

의 학 과

김 대 현

김대현의 박사학위 논문을 인준함

위원장 대학교 교수

위원 대학교 교수

위원 대학교 교수

위원 대학교 교수

위원 대학교 교수

2008년 6월

조선대학교 대학원

목 차

표목차

도목차

Abstract

서론---------- 1

대상과 방법---------- 2

결과---------- 3

고찰---------- 5

참고문헌---------- 8

표 목 차

Table 1. Visual acuity distribution at the first and final visits and visual acuity changes in patients with anterior ischemic optic neuropathy ---------- 13

Table 2. Visual field defects in patients with anterior ischemic optic neuropathy ---------- 14

Table 3. Associated systemic disease---------- 15

Table 4. The results of 24 hour blood pressure monitoring --16

도 목 차

Figure 1. Relationship between initial visual acuity and final visual acuity (r=0.945). ---------- 17

Figure 2. Relationship between color vision and final visual acuity (r=0.598). ---------- 18

Abstract

Clinical Features and Visual Prognostic Factors of Anterior Ischemic Optic Neuropathy

김 대 현
Advisor : Prof. Choi Kwang-Ju Ph.D.
Department of Medicine,
Graduate School of Chosun University

Purpose : To analyze the clinical features of anterior ischemic optic neuropathy (AION) and to find the visual prognostic factors.

Methods : Medical records of 64 eyes of 50 patients who were diagnosed as having AION were retrospectively reviewed and the clinical features with visual prognostic factors of AION including the age of onset, sex, associated systemic disease, past medical history, social history, hematologic finding, 24-hour blood pressure monitoring, visual acuity, visual field findings, fundus findings, and color vision, were analyzed.

Results : The mean age of the patient's was 59.8 years (range, 36-80 years of age). Twenty-six were men (52.0%) and 24 were women (48.0%). The initial visual acuity was worse than 0.1 in 24 eyes (43.8%), 0.1 to 0.5 in 18 eyes (28.1%), and better than 0.5 in 22 eyes (34.4%). Patients with better initial visual acuity showed the better final visual acuity (P=0.000, r=0.945). Four or less ishihara color plates were recognized in 27 eyes (45.8%) out of 59 eyes, 5 to 10 ishihara color plates were recognized in 4 eyes (6.8%), 11 or more ishihara color plates were recognized in 28 eyes (47.4%). Patients with better color vision showed better final visual acuity (P=0.000, r=0.598). There were 30 patients (60.0%) with associated systemic disease Among them 21 patients (42.0%) had Hypertension. Nine patients (18.0%) with a mean age of 50.6 years were smokers. Four patients developed AION after a cataract operation. There

were 17 (68.0%) out of 25 patients with an increased level of cholesterol. Four patients whose 24-hour blood pressure was monitored showed that their blood pressure at night was lower than that in the day time. A cup disc ratio less than 0.2 was observed in 30 contralateral eyes (65.2%) of 46 patients with unilateral AION. An altitudinal field defect was the most common visual field defects, and funduscopic examination showed optic disc edema, hemorrhage or pallor.

Conclusions : Hypertension and high blood cholesterol level were associated with the poorer final visual outcome and the initial visual acuity as well as the color vision were correlated with the final visual acuity.

Key Words : Anterior ischemic optic neuropathy, color vision test, initial visual acuity.

서 론

앞허혈시신경병증은 50세 이상의 인구에서 갑작스런 시력상실을 일으킬 수 있는 원인질환중의 하나이지만 젊은 층에서도 나타날 수 있다.[1] 임상적으로 무통성의 시력저하, 시야결손 등이 주증상으로 나타나며 안저검사상 시신경유두부종, 출혈 등이 보이고 이와 상응한 시야결손을 보인다.[1]

시신경주위 후모양체 동맥(short posterior ciliary artery)의 혈류 공급부위인 사상판, 앞사상판, 뒤사상판 부위 혈류공급에 장애가 생겨 발생 한다고 생각된다.[1]

아직까지 분명하게 밝혀진 원인은 없으나 고혈압, 당뇨, 거대세포동맥염, 심혈관질환, 고지혈증등의 전신질환과의 연관이 높은 것으로 알려져 있다.[2-4] 시력예후는 좋지 않으며 발병당시에 가장 많은 시력저하를 보이는 것으로 알려져 있으며 두 눈에 발병하는 빈도는 24 ~ 48% 정도인 것으로 알려져 있다.[5-7] 이 연구에서 앞허혈시신경병증으로 진단된 환자들의 임상양상을 관찰하여 시력예후인자를 알아 보고자 하였다.

대상과 방법

2003년 5월부터 2006년 3월까지 갑작스런 무통성의 시력저하가 있고 시신경유두부의 부종, 출혈 등이 관찰되며 시야결손이 있고 갑작스런 시력저하나 시야장애의 원인이 될만한 알려진 다른 안과 질환이 없어 앞허혈시신경병증으로 진단받고 최소 6개월 이상 추적 관찰이 가능했던 환자 50명 64안을 대상으로 하였다. 시력검사는 한천석 시시력표를 이용하여 초진시력과 최종시력을 최대교정시력으로 측정하였다. 시야검사는 Humphrey 자동시야검사계(Humphrey Instruments, Inc.)나 Goldmann 시야검사계를 이용하였다. Ishihara 색각검사(Kanehara and Co, Tokyo, Japan)를 이용하여 표준 검사표 14판 중 정확하게 맞춘 판수를 기록하였다. 안저검사를 시행하였고 한눈인 경우 반대쪽 눈의 유두함몰비도 관찰하였다. 또한 환자의 나이, 성별, 수술력, 흡연력, 전신질환, 혈액검사의 적혈구침강반응(erythrocyte sedimentation rate), C-반응성 단백(C-reactive protein), 콜레스테롤 수치, 24시간 혈압등을 분석하였다. 최종시력과 초진시력, 색각검사 결과 등의 상관 관계를 통계적으로 분석하였다(Spearman's correlation coefficient).

결 과

두 눈이 침범된 경우 7명 14안을 포함하여 총 50명 64안을 조사하였다. 우안 29안(45.3%), 좌안 35안(54.7%)이었다. 평균연령은 59.8세(36~80세)이었고, 성별은 남자가 26명(52.0%), 여자가 24명(48.0%)이었다.

초진 시력은 0.1미만(group I)이 24안(37.5%), 0.1이상 0.5미만(group II)이 18안(28.1%), 0.5이상(group III)이 22안(34.4%)이었다. 초진시력을 최종시력과 비교하여 2줄 이상 호전된 경우는 group I에서 4안(16.7%), group II에서 4안(22.2%), group III에서 3안(13.6%)이었고, 2줄 이상 감소한 경우는 group I에서 2안(8.3%), group II에서 4안 (22.2%), group III에서 1안(4.5%)이었고, 변화가 없는 경우는 group I에서 18안(75.0%), group II에서 10안(55.6%), group III에서 18안(81.8%)이었다. 초진시력 정도가 대체로 최종시력으로 이어졌으며 초진시력이 좋을수록 최종시력도 양호하였다(r=0.945, P=0.000, Table 1, Fig. 1).

색각검사는 59안에서 시행되었는데 표준 검사표 14판중 5판미만을 맞춘경우가 27안(45.8%), 5판 이상 10판 이하가 4안(6.8%), 11판 이상이 28안(47.4%)이었다. 색각검사와 최종시력과의 상관관계를 알아본 결과 색각 검사결과가 좋을수록 최종시력도 양호하였다(r=0.598, P=0.000, Fig. 2).

시야검사는 46안에서 시행되었는데 시야결손의 양상으로는 수평시야결손이 22안(47.8%)으로 가장 많았고 그 중 하측이 17안(77.3%), 상측이 5안(22.7%)이었다. 그 외 중심, 중심부근 암점 8안(17.3%), 궁상암점 2안(4.3%), 사분맹 4안(8.7%), 주변부 협착 5안(10.9%), 비전형적인 결손 5안(10.9%) 등이 관찰되었다(Table 2).

안저검사는 59안에서 시행되었는데 유두부종이 관찰된 경우가 23안(34.0%), 유두창백이 20안(33.9%), 유두부종과 출혈이 동반된 경우가 16안(27.1%)이었다. 한눈인 경우 반대쪽 눈의 유두함몰비가 없거나 0.2이하인 경우가 46안중 30안(65.2%)이었다.

30명(60.0%)에서 고혈압, 당뇨, 심장질환, 뇌혈관 질환, 편두통 등의 전신질환이 동반되었고, 그 중 고혈압이 21명(42.0%)으로 가장 많았다(Table 3). 흡연력이 있는 9명(18.0%)의 평균 연령은 50.6세로 흡연력이 없는 환자들의 평균 나이보다 낮았다.

이전에 받은 수술로는 백내장 수술이 4명으로 가장 많았고 그 외 탈장수술, 뇌수술, 전립선 수술 등이 있었다. 백내장 수술 1일 후에 2명, 5개월 후 1명에서 앞허혈

시신경병증이 발생하였고 그 외 1명은 14 년 전 백내장 수술을 받았다.

혈액검사를 시행한 25명 중 적혈구침강반응 수치가 20 mm/h 이상인 경우는 6명(24.0%)이었고 그 중 2명은 C-반응성단백도 0.5mg/dl 이상 상승하였다. 17명(68.0%)에서 콜레스테롤 수치가 200 mg/dl 이상으로 높았다.

24시간 혈압을 측정한 환자 4명의 평균 낮시간 수축기/확장기 혈압은 124/80 mmHg, 평균 밤시간 수축기/확장기 혈압은 112/70 mmHg으로, 4명 모두 낮보다 밤에 혈압이 낮았다(Table 4). 4명 중 2명은 고혈압 약을 복용 중이었다.

고 찰

이 연구에서 앞허혈시신경병증 환자의 남녀비는 같았고 좌우안의 차이도 없었다. 초진 시 연령은 최소 36세에서 최대 80세로 평균 연령이 59.8세였는데 이는 Ischemic Optic Neuropathy Decompression Trial research group[8]이 보고한 평균 연령 66세보다 낮았고, Jun 등[9]이 보고한 53세보다는 높았으며 Hayreh 등[1]이 보고한 60세와 같았다. 앞허혈시신경병증은 11세에 소아에서 발생한 경우도 보고된 바 있으나[1] 이 연구에서 가장 낮은 연령은 36세였으며, 65세 이상이 50%를 차지하였다.

초진시력이 0.1미만인 경우(group I)가 64안중 24안(37.5%), 0.1이상 0.4(group II)이 18안(28.1%), 0.5이상인 경우(group III)가 22안(34.4%)이었고, 이중 0.5미만인 경우가 총 42안(65.6%)으로 이는 Jun 등[9]이 보고한 0.5미만 30안중 19안(63.3%)의 결과와 비슷하였다.총 64안중 11안(17.2%)에서 2줄이상 시력이 호전 되었고 7안(10.9%)에서 2줄이상 악화, 46안(71.9%)에서 변화가 없었다. 이는 Arnold와 Helpler[10]이 27명중 5명(18.5%)이 시력 상승, 3명(11.1%) 시력저하, 19명(70.4%)이 변화가 없었다는 보고와 비슷한 결과이다. 즉 초진시력정도가 대체적으로 최종시력으로 이어지는 것으로 보이며 초진시력이 좋을수록 최종시력도 좋은 것으로 나타나 최종시력을 예측하는데 초진시력 정도가 유용한 것을 알 수 있었다.

Traustason 등[11]은 앞허혈시신경병증 47안에서 시행한 색각검사에서 표준 색각표 15판중 5판 이하를 맞춘 경우가 26안(55%), 6-9 판 미만이 16안(34%), 10판 이상이 5안(11%)이었다고 보고하였다. Boone 등[12]은 93안중 5판 이하가 51안(55%), 6판에서 10판 미만이 13안(14%), 10판 이상은 29안(31%)라고 보고 하였고, 10판이상을 맞춘 29안중 25안(86%)에서 최종시력이 0.5이상이었다고 보고하였다. 이 연구에서는 59안중 5판 미만이 27안(45.8%), 5판이상 10판 미만이 4안(6.8%), 10판 이상이 28안(47.4%)으로 조사되었고, 색각검사 결과와 최종시력 결과가 양의 상관관계를 보였다(r=0.598). 즉 색각검사 결과가 좋을수록 최종시력도 양호하였다. 즉 색각검사가 시신경기능을 반영하고 최종 시력결과를 예측하는데 이용할 수 있는 검사법으로 유용할 것으로 생각된다.

이 연구에서 나타난 시야결손의 양상은 하측 시야결손이 17안, 상측 시야결손이 5안으로 전체 시야검사결과 46안중 22안(47.8%)이 수평시야결손이 나타났다. 이는

다른 보고들[9,13-15]과 일치하는 소견이다. 그 외에 중심, 중심부근암점, 궁상암점, 사분맹 등이 관찰되었다. 수평시야결손이 많은 이유는 단후모양체 동맥(short posterior ciliary artery)의 분지가 공막내 시신경주위에서 동심원 모양의 찐-할러 혈관고리를 형성해 중력의 영향을 받아 상반부의 허혈이 올 확률이 많기 때문의로 알려져 있다.[16.17]

앞허혈시신경병증과 동반되는 전신질환으로 고혈압, 당뇨병이 가장 많다.[9,15] 이 연구에서도 고혈압과 당뇨병이 가장 많았다. Hayreh 등[1]은 앞허혈시신경병증환자에서 정상인보다 고혈압과 당뇨병의 유병률이 높다고 하였다. 이러한 전신질환은 시신경유두 혈류의 자가 조절기전을 방해하여 시신경유두의 허혈성변화를 초래한다.[1,18] 또한 Hayreh 등[18] 과 Hayreh[19] 는 야간에 나타나는 저혈압이 시신경 허혈을 유발하는 앞허혈시신경병증의 위험인자라고 하여 하루 중 밤에 혈압이 떨어지고 낮에 다시 회복되는 야간 저혈압현상이 생리적으로도 나타날 수 있고, 특히 고혈압 약을 저녁에 복용하는 경우 혈압 변동이 더 심하다고 하였다. Landau 등[20]은 앞허혈시신경병증 환자 24명과 정상인 24명의 혈압을 비교하여 두 군 모두 야간에 주간보다 혈압이 떨어지며, 특히 앞허혈시신경병증 환자들은 주간에 평균 수축기 및 확장기 혈압이 정상군보다 낮다고 하였다. 이 연구에서 앞허혈시신경병증환자 4명 모두에서 주간보다 야간에 혈압이 하강하였다.

이 연구에서 혈액검사를 시행한 25명 중 17명(68.0%)에서 콜레스테롤 수치가 높았다. Hayreh 등[1]은 앞허혈시신경병증 환자 273명 중 40%에서 콜레스테롤이 높았다고 하였다. 흡연을 하면 혈관 내에 적혈구, 백혈구의 농도가 올라가고 혈소판이 활성화되어 혈관의 점도가 높아지고 혈전이 많이 생겨 혈관이 막히게 된다.[21] 또한 담배의 니코틴이 자율신경계의 알파-1, 알파-2 수용체를 자극하여 혈관을 수축시키고 혈관 내 일산화탄소의 농도를 높여 적혈구의 산소운반능력이 감소된다. Chung 등[22]은 137명의 앞허혈시신경병증 환자 중 28명이 흡연자였고 평균 나이가 51 세였으며, 비흡연자의 평균나이는 64세라고 하였다. 이 연구에서도 50명 중 9명이 흡연자였고 평균나이는 50.6세로 비흡연자의 평균나이 62.3세보다 젊었다. 또한 9명 중 4명은 다른 전신질환은 없이 흡연력만 있었다.

앞허혈시신경병증이 낭외수정체적출술이나 초음파유화술, 2차 인공수정체삽입술 후 생길 수 있다.[23,24] 수술 직후 또는 수일, 수주 때로 수개월 후에도 생기며 정확한 기전은 아직 밝혀지지 않았으나 수술 후 1일 이내에 생기는 경우는 수술 후 안압이 높아져 시신경유두의 혈류를 막아서 허혈을 일으킨다고 추정된다.[23,24] 이 연구

에서 수술 후 1일 이내 생긴 경우가 2명 있었으나 다른 병원에서 전원되어 수술 후 안압은 알 수 없었다. McCulley et al[25]은 5787명의 백내장 수술을 받은 환자 중 3명에서 각각 수술 29일, 36일, 117일 후에 앞허혈시신경병증이 생겼다고 하였다. 수술후 상당시간이 지난 후 앞허혈시신경병증이 발생하는 기전으로 수술적 압박이나 안압상승으로 시신경 미세혈류가 감소해 증상 없는 시신경의 부종이 생기고 시간이 지난 후에 증상이 나타난다고 하였다.[26] 이 연구에서 백내장 수술 14년 후 발생한 1명에서는 수술과의 인과관계를 주장하기는 어렵다.

적혈구침강반응은 염증이나 감염이 있으면 증가하는 비특이적인 검사로서 앞허혈시신경병증에서 높으면 거대세포동맥염을 의심할 수 있다.[27] 또한 적혈구침강반응치의 상승여부와 상관없이 C-반응성 단백의 상승만으로도 거대세포동맥염을 의심할 수 있다.[28] Jun 등[9]은 28명중 7명(25.0%)에서 적혈구침강반응치가 높았고 이 연구에서는 25명 중 6명(24.0%)에서 높았고 그 중 2명은 C-반응성 단백까지 상승하였다. 그러나 다른 전신증상이나 경부 통증, 측두 통증 등이 나타나지 않았고 경과관찰 중 반대편 눈에서 생기지 않아 거대세포동맥염으로 생각되지 않았다.

이 연구에서 한 눈의 앞허혈시신경병증 46 안중 반대편 눈의 유두함몰비가 없거나 0.2 이하인 경우가 28안(63.6%)이었다. Hoyt 등[29]은 비동맥염성 앞허혈시신경병증 환자들의 시신경유두는 생리적 함몰이 없거나 아주 작다고 보고하였다. Hayreh 등[30]은 한 눈의 앞허혈시신경병증 환자 12명의 반대편 눈을 관찰하여 9안은 유두함몰이 없었고 2안은 유두함몰비가 0.2 이하라고 하였다. Beck 등[31]은 생리적 유두 함몰이 없는 경우가 정상인구에서는 10~20%, 앞허혈시신경병증에서는 72%라고 하여 이 연구와 비슷한 빈도를 보였다. 생리적 유두 함몰은 태생기에 공막관의 크기에 의해 결정된다.[32] 즉 시신경 유두 함몰이 작으면 공막관이 좁을 것이라고 추정할 수 있고 공막관이 좁으면 이를 통과하는 신경다발들은 압박을 받게 되고 이로 인해 시신경 축삭류의 정체 및 시신경 주위 미세혈관들이 압박 받아 허혈성 변화가 나타날 수 있다고 하였다.[33]

결론으로 앞허혈시신경병증은 고혈압, 고지질혈증의 전신질환과 관련이 많으며 초진시력및 색각검사가 시력예후를 예측하는데 유용할것으로 생각된다.

참고문헌

1. Hayreh SS, Joos KM, Podhajsky PA, Long CR. Systemic diseases associated with nonarteritic anterior ischemic optic neuropathy. Am J Ophthalmol 1994;118:766-80.
2. Albert DM, Jakobiec FA. Principles and practice of ophthalmology. Philadelphia, Saunders, 1994, pp. 2568-73.
3. Miller NR, Newman NJ. Clinical Neuro Ophthalmology, 5th ed, Baltimore, Williams & Wilkins, 1998, pp. 549-98.
4. Repka MX, Savino PJ, Schatz NJ. Clinical profile and long-term implications of anterior ischemic optic neuropathy. Am J Ophthalmol 1983;96:478-83.
5. Ischemic Optic Neuropathy Decompression Trial study Group: Characteristics of patients with nonarteritic anterior ischemic optic neuropathy eligible for the ischemic optic neuropathy decompression trial. Arch Ophthalmol 1996;114:1366-74.
6. Beri M, Klugman MR, Kohler JA, Hayreh SS. Anterior ischemic optic neuropathy, VII:
incidence of bilaterality and various influencing factors. Ophthalmology 1987;94:1020-8.
7. Boghen DR, Glaser JS. Ischemic optic neuropathy: the cllinical profile and natural history. Brain 1975;98:689-708.
8. Ischemic Optic Neuropathy Decompression Trial Reaearch Group. Optic nerve decompression surgery for nonarteritic anterior ischemic optic neuropathy(NAION) is not effective and may be harmful.JAMA 1995;272:625-32.
9. Jun BK, Kim DS, Ko MK. Clinical features in anterior ischemic optic neuropathy. J Korean Ophthalmol Soc 1999;40:3460-7.
10. Arnold AC, Hepler RS. Natural history of nonarteritic anterior ischemic optic neuropathy. J Neuro Ophthalmol 1994;14:66-9.
11. Traustason OI, Feldon SE, Leemaster JE, Weiner JM. Anterior ischemic

optic neuropathy: classification of field defects by octopus automated static perimetry. Graefes Arch Clin Exp Ophthalmol 1988;226:206-12.

12. Boone MI, Massry GG, Frankel RA, Holds JB, Chung SM. Visual outcome in bilateral nonarteritic anterior ischemic optic neuropathy. Ophthalmology 1996 ;103:1223-8.
13. Miller GR, Smith JL. Ischemic optic neuropathy. Am J Ophthalmol 1980;62:247-61.
14. Eagling EM, Sanders MD, Miller SJ. Ischemic papillopathy. Clinical and fluorescein angiographic review of forty cases. Br J Ophthalmol 1974;58:990-1008.
15. Park WC, Chang BL. Clinical features of anterior ischemic optic neuropathy. J Korean Ophthalmol Soc 2003;44:144-9.
16. Olver JM, Spalton DJ. McCartney. Microvascular study of the retrolaminar optic nerve in Man: the possible significance in anterior ischemic optic neuropath. Eye 1990;4:7-24.
17. Ko MK, Kim DS, Ahn YK. Peripapillary circle of zinn-haller revealed by fundus flourescein angiography. Br J Ophthalmol 1997;81:663-7.13.
18. Hayreh SS, Zimmerman MB, Podhajsky P, Alward WL. Nocturnal arterial hypotension and its role in optic nerve head and ocular ischemic disorders. Am J Ophthalmol 1994;117:603-24.
19. Hayreh SS. Anterior ischemic optic neuropathy. Arch Neurol 1981;38:675-8.
20. Landau K, Winterkorn JM, Mailloux LU, et al. 24-hour blood pressure monitoring in patients with anterior ischemic optic neuropathy. Arch Ophthalmol 1996;114:570-5.
21. FizGerald GA, Oates JA, Nowak J. Cigarette smoking and hemostatic function. Am Heart J 1988;115:267-71.
22. Chung SM, Gay CA, McCrary JA 3rd. Nonarteritic ischemic optic neuropathy. The impact of tobacco use. Ophthalmology 1994;101:779-82.
23. McCulley TJ, Lam BL, Feuer WJ. Nonarteritic anterior ischemic optic neuropathy and surgery of the anterior segment: temporal relationship analysis. Am J Ophthalmol 2003;136:1171-2.

24. Carroll FD. Optic nerve complications of cataract extraction. Trans Am Acad Ophthalmol Otolaryngol 1973;77:623-9.
25. McCulley TJ, Lam BL, Feuer WJ. Incidence of nonarteritic anterior ischemic optic neuropathy associated with cataract extraction. Ophthalmology 2001;108:1275-8.
26. Bochert M, Lessell S. Progressive and recurrent nonarteritic anterior ischemic optic neuropathy. Am J Ophthalmol. 1988;106:443-9
27. Hayreh SS. Anterior ischemic optic neuropathy, differentiation of arteritic from nonarteritic type and its management. Eye 1990;4:25-41.
28. Hayreh SS, Podhajsky PA, Zimmerman B. Occult giant cell arteritis: ocular manifestation. Am J Ophthalmol 1998;125:521-6.
29. Hoyt WF. Rocky mountain neuro-ophthalmology society meeting. 1982.
30. Hayreh SS. Pathogenesis of cupping of the optic disc. Br J Ophthalmol 1974;58:863-75.
31. Beck RW, Servais GE, Hayreh SS. Anterior ischemic optic neuropathy. IX. cup-to-disc
ratio and its role in pathogenesis. Ophthalmology 1987;94:1503-8.
32. Duke-Elder S, 3rd ed. System of Ophthalmology. Vol III. Part 1. Normal and Abnormal Development: Embryology. St Louis: CV Mosby Co, 1963:109-10.
33. McLeod D, Marshall J, Kohner EM. Role of axoplasmic transport in the pathophysiology of ischemic disc swelling. Br J Ophthalmol 1980;64:247-61.

Table 1. Visual acuity distribution at the first and final visits and visual acuity changes in patients with anterior ischemic optic neuropathy(No. of eyes(%))

Visual acuity(group)	V.A		V.A change			Total
	First V.A	Final V.A	Improve	No change	Worse	
below 0.1 (group I)	24(37.5)	24(37.5)	4(16.7)	18(75.0)	2(8.3)	24
0.1~0.4 (group II)	18(28.1)	18안(28.1)	4(22.2)	10(55.6)	4(22.2)	18
0.5~1.0 (group III)	22(34.4)	22안(34.4)	3(13.6)	18(81.8)	1(4.5)	22
Total	64	64	11	46	7	

V.A : visual acuity

Table 2. Visual field defects in patients with anterior ischemic optic neuropathy

Visual field defect		No. of eyes(%)	
Altitudinal	inf	22(47.8)	17
	sup		5
Central(paracentral) scotoma		8(36.4)	
Arcuate scotoma		2(9.1)	
Quadrantanopia		4(18.2)	
Peripheral constriction		5(22.7)	
Atypical		5(22.7)	
Total		46	

inf : inferior

suf : superior

Table 3. Associated systemic disease

systemic disease	No. of patients(%)
Hypertension	21(42.0)
Diabetes mellitus	12(24.0)
Cerebrovascular disease	4(8.0)
Heart disease	2(4.0)
Migraine	2(4.0)
Total*	30(60.0)

* 10 patients with more than two systemic disease

Table 4. The results of 24hr BP monitoring

patients	Average BP*(systolic/diastolic, mmHg)	
	Day	Night
1	129/78	113/64
2	133/88	128/83
3	117/77	107/70
4	117/79	103/69
Average	124/80	112/70

* BP : Blood pressure

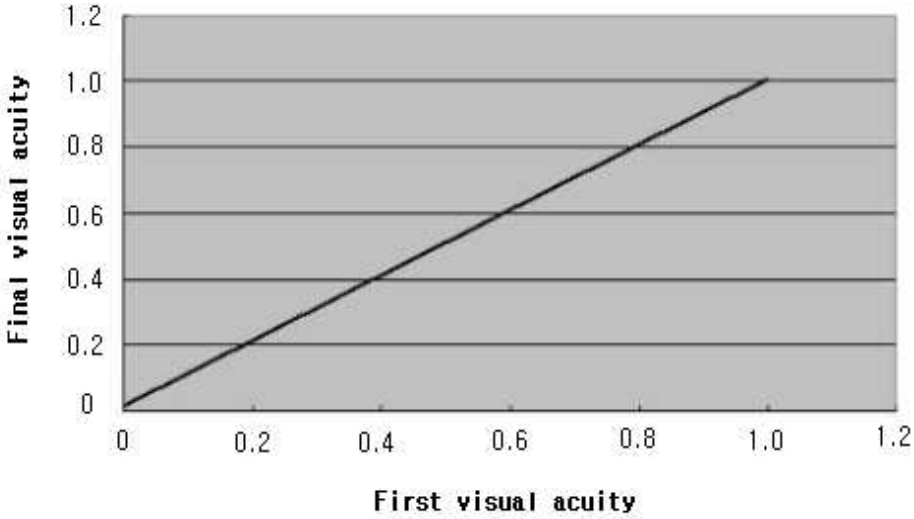

Figure 1. Relationship between first visual acuity and final visual acuity(r=0.945).

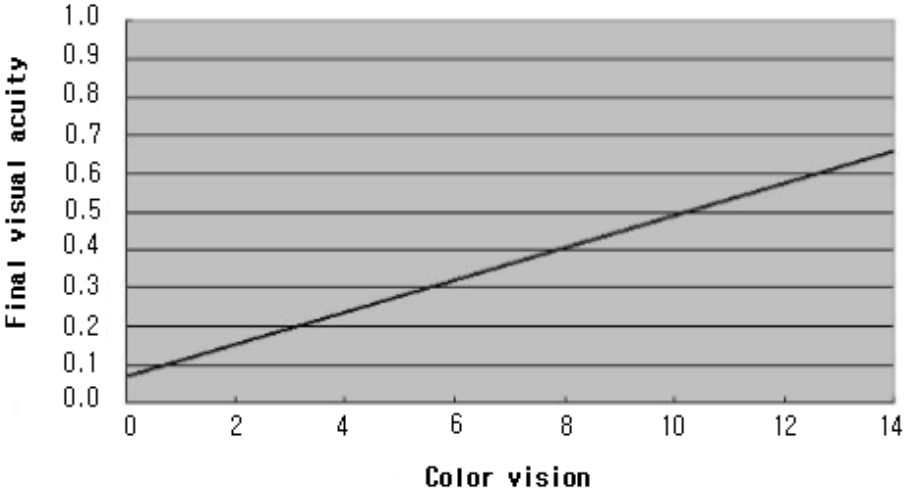

Figure 2. Relationship between color vision and final visual acuity(r=0.598).

저작물 이용 허락서

학과	의학과	학번	20067348	과정	석사, (박사)
성명	한글: 김대현 한문: 金 大 賢 영문: Kim Dae Hyun				
주소	광주시 동구 계림동 두산위브 107동 504호				
연락처	E-mail : eyelovehyun@hanmail.net				
논문제목	한글 : 앞허혈시신경병증의 임상양상과 시력예후인자				
	영문 : Clinical Features and Visual Prognostic Factors of Anterior Ischemic Optic Neuropathy				

본인이 저작한 위의 저작물에 대하여 다음과 같은 조건 아래 조선대학교가 저작물을 이용할 수 있도록 허락하고 동의합니다.

- 다 음 -

1. 저작물의 DB구축 및 인터넷을 포함한 정보통신망에의 공개를 위한 저작물의 복제, 기억장치에의 저장, 전송 등을 허락함.
2. 위의 목적을 위하여 필요한 범위 내에서의 편집과 형식상의 변경을 허락함. 다만, 저작물의 내용변경은 금지함.
3. 배포·전송된 저작물의 영리적 목적을 위한 복제, 저장, 전송 등은 금지함.
4. 저작물에 대한 이용기간은 5년으로 하고, 기간종료 3개월 이내에 별도의 의사표시가 없을 경우에는 저작물의 이용기간을 계속 연장함.
5. 해당 저작물의 저작권을 타인에게 양도하거나 출판을 허락을 하였을 경우에는 1개월 이내에 대학에 이를 통보함.
6. 조선대학교는 저작물 이용의 허락 이후 해당 저작물로 인하여 발생하는 타인에 의한 권리 침해에 대하여 일체의 법적 책임을 지지 않음.
7. 소속 대학의 협정기관에 저작물의 제공 및 인터넷 등 정보통신망을 이용한 저작물의 전송·출력을 허락함.

동의여부 : 동의(O) 반대( )

2008년 8월 일

저작자: 김 대 현 (인)

조선대학교 총장 귀하