creative commons

COMMONS DEED

저작자표시 2.0 대한민국

이용자는 아래의 조건을 따르는 경우에 한하여 자유롭게

- 이 저작물을 복제, 배포, 전송, 전시, 공연 및 방송할 수 있습니다.
- 이차적 저작물을 작성할 수 있습니다.
- 이 저작물을 영리 목적으로 이용할 수 있습니다.

다음과 같은 조건을 따라야 합니다:

BY:

저작자표시. 귀하는 원저작자를 표시하여야 합니다.

- 귀하는, 이 저작물의 재이용이나 배포의 경우, 이 저작물에 적용된 이용허락조건을 명확하게 나타내어야 합니다.
- 저작권자로부터 별도의 허가를 받으면 이러한 조건들은 적용되지 않습니다.

저작권법에 따른 이용자의 권리는 위의 내용에 의하여 영향을 받지 않습니다.

이것은 이용허락규약(Legal Code)을 이해하기 쉽게 요약한 것입니다.

Disclaimer

dCollection

[UCI]I804:24011-200000236597

2008년 8월
박사학위 논문

석회화 치성낭에서 β-catenin 유전자 이상

조선대학교 대학원

치의학과

김 종 운

석회화 치성낭에서 β-catenin 유전자 이상

Genetic Alterations and Expression of β-catenin in Calcifying Odontogenic Cysts

2008년 8월 일

조선대학교 대학원

치 의 학 과

김 종 운

석회화 치성낭에서 β-catenin 유전자 이상

지도교수 김 수 관

이 논문을 치의학 박사학위신청 논문으로
제출함

2008년 4월 일

조선대학교 대학원

치 의 학 과

김 종 운

김 종 운의 박사학위 논문을 인준함

위원장 단국대학교 교수 김 경 욱 인
위 원 부산대학교 교수 김 종 렬 인
위 원 조선대학교 교수 윤 정 훈 인
위 원 조선대학교 교수 김 학 균 인
위 원 조선대학교 교수 김 수 관 인

2008년 6월 일

조선대학교 대학원

목 차

목 차 ····· i
ABSTRACT ····· ii
Ⅰ. 서 론 ····· 1
Ⅱ. 연구재료 및 방법 ····· 3
1.연구재료 ····· 3
2. β-catenin의 돌연변이 검색 ····· 3
3. 면역조직화학 염색 ····· 4
Ⅲ. 연구결과 ····· 5
1. β-catenin의 돌연변이 검색 ····· 5
2. 면역조직화학 염색 ····· 6
Ⅳ. 고 찰 ····· 9
Ⅴ. 참고 문헌 ····· 12

ABSTRACT

Genetic Alterations and Expression of β-catenin in Calcifying Odontogenic Cysts

Kim, Jong Woon

Advisor : Prof. Su-Gwan Kim, DDS, PhD

Department of Dentistry, Graduate School of Chosun University

Calcifying odontogenic cyst (COC) has a variety of histopathologic features as well as biologic behaviors, and several classifications have been proposed. However, the molecular changes leading to COC development remain largely unknown. To elucidate the contribution of β-catenin gene mutation to COC development, the author examined genetic alterations and expression of β-catenin in different subtypes of COCs with archival paraffin blocks. β-catenin gene mutations were found in all subtypes of the COCs. Immunohistochemically, all cases of COCs showed cytoplasmic and nuclear expression of β-catenin. β-catenin gene mutations and overexpression of β-catenin protein are considered to be characteristics of COCs. Therefore, constitutive activation of Tcf/Lef-dependent transcription by β-catenin stabilization seems to be deeply involved in the development of COCs. These findings suggest that aberrations of the Wnt signaling pathway might play a crucial role in

development and differentiation status of odontogenic epithelium in COCs via deregulation of cell proliferation.

Key words: Calcifying odontogenic cyst, β-catenin, Wnt

I. 서 론

석회화 치성낭(calcifying odontogenic cyst)은 1962년 Gorlin[1)]이 처음 기술한 이후 하나의 독립된 유형의 질환으로 인정하고 있지만, 조직학적 소견이 다양하고 분류 체계도 학자들마다 다르다[2-4)]. 1981년, Praetorius 등은 석회화 치성낭을 3가지 형태의 낭성 변이(단순 단낭형, 치아종 형성형, 법랑모세포 증식형)와 종양형 변이 (상아질 형성 유령세포종)로 분류하였다. 석회화 치성낭은 비록 낭으로 기술하고 있지만 일부 학자들은 종양으로 분류한다[2,4)]. 일부의 석회화 치성낭은 비종양성의 순수한 낭으로 생각할 수 있으나, 어떤 경우에는 낭이라기 보다는 종양의 성격을 가지고 있어 상아질 형성 유령세포종 (dentinogenic ghost cell tumor), 상피성 치성 유령세포종 (epithelial odnotogenic ghost cell tumor) 또는 치성 유령 세포종 (odontogenic ghost cell tumor)으로 부르기도 한다. 종양의 형태로 나타난 경우에는 드물게는 악성의 소견을 갖기도 한다[2-5)]. 악성종양의 소견을 보이는 경우 치성 유령세포암종 (odontogenic ghost cell carcinoma)이라고 한다[5)].

또한 석회화 치성낭의 피복상피는 인접한 결합조직에 치성조직을 유도할 수 있는 능력을 갖고 있어 다른 치성 종양과 흔히 동반하여 발생하는데, 가장 흔한 유형이 치아종이며 드물지만 선양 치성종양이나 법랑모세포종과 동반하여 발생할 수 있다[3,6)]. 보고된 예의 약 24%에서 치아종과 동반하여 발생하며, 이 경우 odontome-producing type (Praetorius type IC)[2)]이나 또는 치아종과 동반한 낭성 변이[3)]로 분류하고 있다. 그러나 Hirshberg 등[6)]은 치아종과 동반한 석회화 치성낭은 단순형과는 달리 성별 및 발생연령 또는 위치에 차이가 있으므로 치성 석회화 치성낭 (odontocalcifying odontogenic cyst)으로 따로 구분하기를 주장하기도 한다.

β-catenin은 세포내 APC (Adenomatous polyposis coli)/β-catenin/Tcf (T cell factor) 경로 신호 전달체계와 세포막에서 cadherin-catenin계 세포간 접

합부를 구성하는 분자이다[7]. β-catenin은 APC 단백과 결합하여 glycogen synthase kinase(GSK)-3β에 의해 인산화 되면 세포내 단백 분해 매개체인 ubiquitin과 결합하여 단백 분해 효소 복합체인 proteosome에 의해 분해된다[8]. APC 유전자의 돌연변이로 β-catenin과의 결합이 이루어지지 않거나 β-catenin 유전자 자체의 돌연변이로 인해 인산화 과정이 이루어지지 않으면, β-catenin은 안정화되어 세포질 내에 축적되고, 핵내로 들어가서 Tcf/LEF (lymphoid effector factor) family의 단백질과 결합하여 DNA 전사를 촉진한다[7,8]. APC/β-catenin/Tcf 경로의 표적 유전자로는 종양유전자인 *c-myc*[9], 기질 복합체인 *matrilysin*[10], 세포주기에 관여하는 *cyclin D1* [11]등이 보고된 바 있다. 이러한 일련의 과정은 Wingless/WNT 경로, 또는 APC/β-catenin/Tcf 경로라 불린다[7].

β-catenin 유전자 돌연변이는 대장암에서 주로 연구되었고[9-11], 최근 유령세포가 나타나는 모기질종[12], 두개인두종과 석회화 치성낭에서 β-catenin 돌연변이가 흔하고 과발현된다는 논문이 발표되어 β-catenin이 유령세포를 포함하는 종양의 발생에 관여할 것이라 생각되고 있다[13,14].

따라서, 이 연구에서는 석회화 치성낭의 다양한 조직학적 유형에 따른 β-catenin유전자 돌연변이와 단백질 발현을 확인하여 석회화 치성낭의 발생기전을 구명하고자 이 연구를 수행하였다.

II. 연구재료 및 방법

1. 연구재료

이 연구에 이용한 석화화 치성낭은 조선대학교 치과대학 구강병리학교실에 생검 의뢰된 조직 중에서 대표적인 조직학적 유형을 선별하였고, 석회화 치성낭의 유형은 Praetorius의 분류[2)]에 따라 단순 단낭형 (Type IA), 치아종 연관형 (Type IB), 법랑모세포성 증식형 (TypeIC), 상아질형성 유령세포종 (Type II)과 악성 형태인 치성 유령세포암종 각 일예씩을 이용하였다. 각 유형의 임상병리학적 소견은 Table 1에 기술하였다.

2. β-*catenin*의 돌연변이 검색

β-catenin 돌연변이 검색은 파라핀 포매된 조직을 4 μm 두께로 박절한 후 종양조직을 선택적으로 채취하고 기존에 알려진 추출방법 (modified single step DNA extraction method)으로 DNA를 추출하였다. Lysis buffer는 10 mM Tris buffer (pH 8.0), 10 mM EDTA, 150 mM Nacl, 0.1% SDS, 100 μg/mL proteinase K로 하였으며, 50°C에서 조직이 완전히 녹을 때까지 12-24시간 반응시켰다. 추출된 DNA는 TE buffer (10 mM Tris-HCl, pH 8.0, 1 mM EDTA)에 녹인 다음 분광광도계를 이용하여 260 nm 파장에서 흡광도를 측정하고 실험 전까지 4°C에 보관하였다.

Sense 5′-ATGGCTACTCAAGCTGATTTGATGGAG-3′과 antisense 5′-GCTACTTGTTCTTGAGTGAAGGACTGAG-3′ primer를 이용하여 다음과 같은 조건으로 PCR을 수행하였다. 94°C에서 4분, 변성반응을 94°C에서 30초, 결합반응을 55°C에서 30초, 중합반응을 72°C에서 30초간 40주기를 반복하

고 마지막 중합반응은 72°C에서 10분간 연장하여 반응시켰다. PCR반응 산물은 1.8% agarose gel에서 전기영동하여 확인하고 Gel Extraction kit (GIAGEN)을 이용하여 회수하였다. 회수된 PCR 산물은 pGEM-T Easy vector (Promega)에 cloning한 후 sequencing을 수행하였다.

3. 면역조직화학염색

면역조직화학 염색은 통법에 따라 파라핀 포매조직을 만든 후 박절 표본을 xylene 용액에서 30분간 파라핀을 제거하고 95%, 90%, 70% 알콜과 증류수에 순차적으로 함수하였다. 3% H_2O_2로 20분간 endogenous peroxidase를 제거한 후, 0.1% trypsin으로 효소 처리하여 항원 부위를 노출시키고, goat serum에 30분간 반응시켰다. 일차항체로는 β-catenin(C19220, 1:200, Transduction Laboratories, Lexinton, KY)을 4°C overnight으로 반응시키고, avidin-biotin method로 면역조직화학 염색을 시행한 후, Diaminobenzidine (DAB)로 발색하고 Mayer's hematoxylin으로 대조염색하여 관찰하였다.

III 연구결과

1. β-*catenin*의 돌연변이 검색

유전자 서열분석 결과 β-catenin 유전자가 모든 유형의 석회화 치성낭에서관찰되었다 (Table 1). 단순 단낭형에서는 codon 4,5에서 복합 돌연변이 (CAA->CAT, GCT->GTT)를 보였고, 이는 glutamine 에서 histidine(G4H)으로, alanine에서 valine (A5V)으로 각각 변환시켰다 (Fig 1A, B). 치아종 연관형은 codon 5 (GCT->GTT)에서 돌연변이가 나타났고 이는 alanine에서 valine(A5V)으로 변환시켰다 (Fig 1C). 법랑모세포증식형 또한 codon 3 과 57에서 복합 돌연변이가 나타났으며 이는 threonine에서 serine(T3S)으로, valine에서 alanine(V57A)으로 각각 변환시켰다 (Fig 1D, E). 종양형인 상아질형성 유령세포종은 codon 3에서 돌연변이를 보였다 (ACT->TCT). 이 돌연변이는 threonine에서 serine(T3S)으로 변환시켰다 (Fig. 1F). 마지막으로, 악성종양 유형인 치성유령세포암종에서는 codon 33에서 β-catenin 유전자 돌연변이를 나타냈고(TCT->TAT), 이는 serine에서 tyrosine (S33T)으로 변환시켰다 (Fig 1G).

Table 1. Clinical data and status of mutational analysis of β-catenin gene in Calcifying Odontogenic Cysts

Case	Age/sex	Site	Diagnosis	Affected codon	Mutation
1	49/M	Ant Mx	Simple unicystic type	5	GCT(Ala) -> GTT(Val)
				4	CAA(Gln) -> CAT(His)
2	9/F	Ant Mx	Odontoma associated type	5	GCT(Ala) -> GTT(Val)
3	39/M	Post Mn	Ameloblastomatous proliferating type	3	ACT(Thr) -> TCT(Ser)
				57	GTG(Val) -> GCG(Ala)
4	24/F	Post Mn	OGCT	3	ACT(Thr) -> TCT(Ser)
5	26/M	Ant Mx	OGCC	33	TCT(Ser) -> TAT(Tyr)

M: Male, F: Female, Ant: Anterior, Post: Posterior, Mx: Maxilla, Mn: Mandible, DGCT: Dentinogenic ghost cell tumor,

OGCC: Odontogenic ghost cell carcinoma

2. 면역조직화학염색

면역조직화학 염색에 모든 유형의 석회화 치성낭은 β-catenin 발현이 거의 유사하게 나타났다. 피복상피의 기저부 원주세포에서 세포질과 핵 모두에서 미약하거나 또는 중등도의 발현을 보였다. 유령세포 가까이에 응집된 세포들은 핵, 세포질, 세포막 모두에 강한 양성을 나타내는 경향을 보였다. 성상망과 유사한 세포는 약에서 중등도의 세포질내 발현을 보였고, 유령세포는 음성이었다. 법랑모세포 증식형에서 법랑모세포는 미약하거나 중등도의 세포질 발현을 보였다 (Fig. 2A-C).

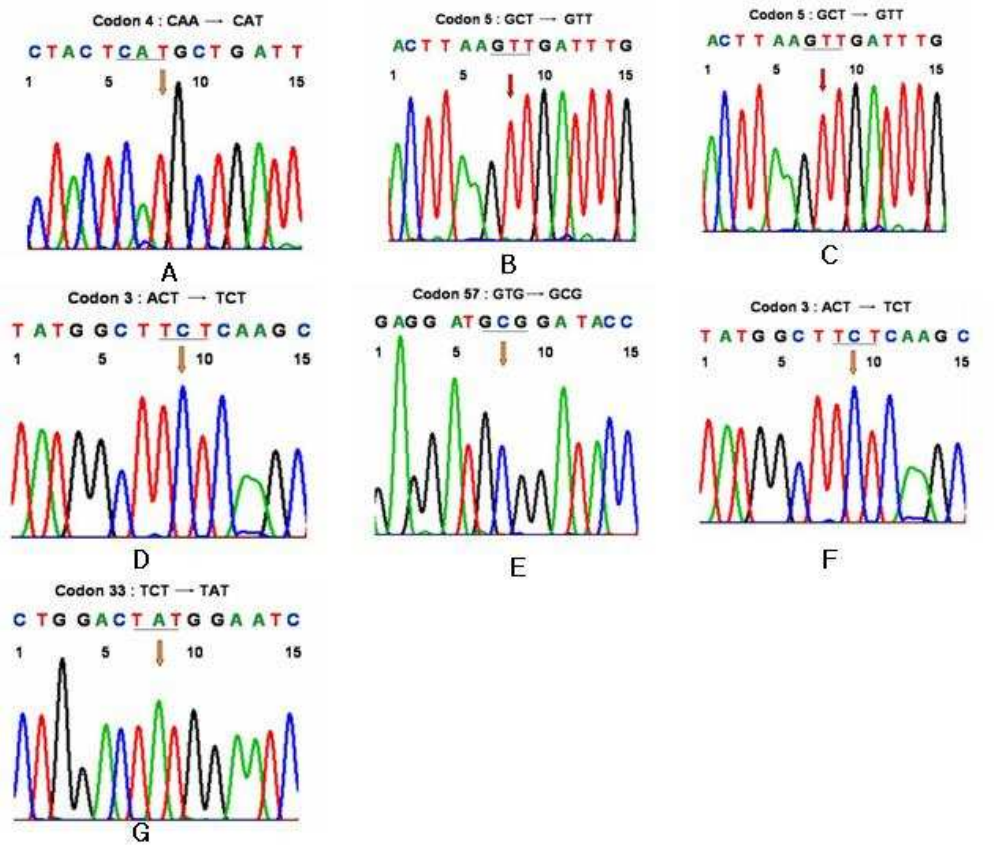

Fig.1. DNA sequencing chromatogram. Arrow indicates missense mutation of β-catenin

상아질 형성 유령세포종에서는 법랑상피의 책상배열을 하는 원주상피는 세포질과 세포막에 중등도의 β-catenin 발현을 보였다. 유령세포에 인접하여 국소적으로 군집된 세포에서 세포질, 세포막, 핵에 관계없이 강한 발현이 관찰되었다. 법랑상피 내의 성상망과 유사한 구조에서 국소적으로 군집된 세포에서도 유령세포에 인접하여 국소적으로 군집된 세포와 유사하게 강한 발현이 관찰되었다. 그러나, 성상망 자체의 세포는 미약하거나 중등도의 발현을 보였고 유령세포와 간질조직은 음성이었다. 치성 유령세포종에서는 종양세포의 핵과 세포질에서 미만성으로 강한 발현을 보였다 (Fig. 2D).

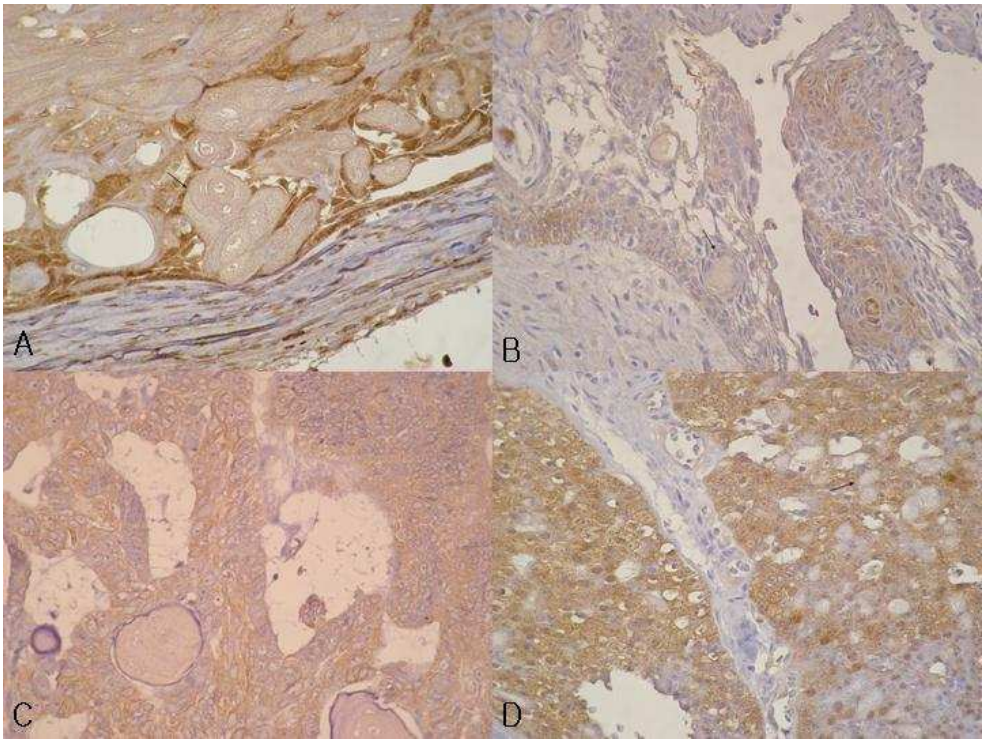

Fig 2. A. Simple unicystic COC (Case 1) showed moderate nuclear andcytoplasmic accumulation of β-catenin, and the ghost cells were negative. B. Odontoma associated COC (Case 2) revealed weak cytoplasmic staining for β-catenin, while focally aggregated cells were moderate expression. C. Ameloblastomatous proliferating COC (Case 3) showed moderate cytoplasmic and membranous accumulation of β-catenin. D. OGCC (Case 5) showed diffuse stronger cytoplasmic and nuclear β-catenin expression.

IV. 고찰

석회화 치성낭은 악골에 발생하는 전체 낭과 종양의 5-7%를 차지하는 비교적 드문 병소이다[1-5]. WHO의 정의에 의하면 석회화 치성낭은 “비종양성 낭성 병소로 기저층은 잘 형성되어 있는 원주세포로 덮여 있고 그 상방의 두꺼운 세포층에는 치배의 성상망 (stellate reticulum)을 닮은 세포와 유령세포 (ghost cell)의 무리가 존재하며, 유령세포는 석회화될 수 있다. 이형성 상아질 (dysplastic dentin)이 기저층 바로 하방에 존재하기도 하고, 이 질환은 복잡 또는 복합 치아종 등과 유사한 치아 경조직과 동반되어 나타날 수 있다.” 고 하였다[6]. 그러나 석회화 치성낭에서는 임상 및 조직학적으로 다양한 변이가 존재하여 학자들마다 사용하는 용어도 다르고 분류법도 다양하다[1-6]. 이러한 이유는 석회화 치성낭의 피복상피는 인접한 결합조직에 치성조직을 유도할 수 있는 능력을 갖고 있기 때문이다[3].

β-catenin 유전자 돌연변이는 대장암에서 주로 연구되었고[9-11], 최근 유령세포가 나타나는 모기질종, 두개인두종과 석회화 치성낭에서 β-catenin 돌연변이가 흔하고 과발현된다는 논문이 발표되어 β-catenin이 유령세포를 포함하는 종양의 발생에 관여할 것이라 생각되고 있다[12-14]. 이 연구에서 저자는 낭형은 물론 종양형을 포함하는 여러 유형의 석회화 치성낭에서 β-catenin 유전자 돌연변이에 대해 분석하였다. 모든 아형에서 β-catenin의 돌연변이가 나타났고, 이는 석회화 치성낭의 발생에 β-catenin 유전자의 돌연변이가 필수적이라는 것을 시사한다. 모든 돌연변이는 GSK-3β 인산화 부위의 아미노산 변환에 의한 것이었다. 아울러 면역조직화학적으로 모든 유형에서 β-catenin 단백이 핵과 세포질에서 축적됨을 관찰하였다. 따라서 β-catenin 유전자 돌연변이와 과발현은 석회화 치성낭의 특징으로 생각할 수 있다. 이는 β-catenin 안정화에 의한 지속적인 Tcf/Lef 의존성 전사 활성이 석회화 치성낭의 발생에 깊이 관여함을 의미한다[7]. β-catenin의 안정화와 세포질과 핵내 축적은 APC또는 Axin 종양 억제 단백질 또는 β-catenin

분자 스스로에서 돌연변이의 활성에 의해서 일어난다[7,8]. 이 연구에서 저자는 모든 유형의 석회화 치성낭에서 β-catenin의 돌연변이를 관찰하여 이 유전자가 석회화 치성낭의 발생에 중요한 영향을 미칠 것 이라고 생각하였다.

사람의 암에서 발견되는 대부분의 β-catenin 돌연변이는 4개의 serine/threonine residues (codons 33, 37, 41, 45)에 위치한다. β-catenin의 N-terminal domain 부분에는 GSK3β 인산화 부위를 포함하고, 이 부분의 돌연변이가 ubiquitin-proteasom pathway를 통해 변성이 억제되어 β-catenin 단백질 축척을 일으킨다[7,8,10]. 이 연구에서 저자는 치성 유령세포암종을 제외하고 대부분의 증례에서 codon 3, 4, 5, 57에서 β-catenin 돌연변이를 관찰하였다. 이 부위는 β-catenin 유전자 돌연변이의 hot spot이 아니고, 현재까지 사람의 종양에서 이 부위의 돌연변이가 관찰되었다는 보고도 없다[12]. 이러한 돌연변이가 β-catenin의 안정화에 영향을 미치는지는 확실하지 않다. 다만 β-catenin 돌연변이에 의해 단백질의 이차구조가 바뀌고 이에 따라 β-catenin과 그 조절 단백질 사이의 상호작용이 억제될 가능성은 없지 않다[11]. 또 다른 가능성으로는 다른 Wnt pathway를 조절하는 유전자의 변화에 의해 석회화 치성낭이 발생될 수 도 있다[7]. 흥미롭게도, 이 연구에서 악성유형인 치성 유령세포암종은 codon 33 (TCT->TAT)에서 β-catenin 유전자 돌연변이가 관찰되었고, serine에서 tyrosine으로 (S33T) 변환되었다. 이 부분은 β-catenin 유전자 돌연변이의 hot spot으로 직결장, 자궁내막, 난소, 전립선암, 간세포 암종, 수질모세포종, 모기질세포종 등을 포함하는 사람의 다양한 악성종양에서 β-catenin 유전자 돌연변이가 관찰된 바 있다[7-14].

석회화 치성낭의 병리조직학적 소견은 치아 형성기 동안 법랑기 성장에서 보이는 태생 패턴과 부분적으로 유사하다[1-3]. 그러므로 석회화 치성낭의 발생은 치아발생과 같이 발생에 영향을 미치는 정도에 따라 석회화 치성낭의

분화 정도가 다양하게 나타날 수 있다[3]. WNT 신호 경로는 치아 발생에도 필수적인 역할을 수행한다[15]. 치아발생 과정에서 β-catenin 유전자에 돌연변이가 일어나면 β-catenin의 안정화가 초래되어 Tcf/LEF-1 경로에 따른 표적 유전자의 전사가 지속적으로 활성화된다[14]. 한편 Sasaki등[16]은 LEF1 유전자를 결여시킨 마우스에서 치성상피의 apoptosis가 증가함을 관찰하여, 치아형태 발생에서 LEF1이 치성상피의 생존에 중요한 역할을 수행할 것이라는 사실을 보고하였다. 이에 따라 WNT 신호경로에 의한 정상적인 분화과정이 방해받게 되면 석회화 치성낭이 형성될 것이라 생각된다[16]. Sekine 등[14]은 석회화 치성낭 10예 중 9예에서 β-catenin 돌연변이를 관찰하여 β-catenin 돌연변이가 석회화 치성낭의 발생에 중요한 역할을 할 것이라 주장하였다. 특히, 돌연변이가 GSK-3β에 의한 인산화 부위에 일어남으로써 GSK-3β 의존 인산화가 억제되고 이어지는 proteosomal degradation에 의해 β-catenin이 분해되지 못하므로 세포질과 핵내에 축적되어 표적유전자의 발현을 유도하는 것으로 믿고 있다[14]. 이 연구에서도 β-catenin의 돌연변이는 양성 유형의 석회화 치성낭의 발생 뿐만 아니라 악성 유형의 발생에도 관여하며, 특히 악성 유형의 경우 β-catenin 유전자 돌연변이의 hot spot 부분에서 관찰되었다는 점이 의미가 있다.

요약하면, Wnt 신호전달체계는 치아를 포함한 여러 장기에서 세포분화, 형태, 운동성, 운명 등의 조절을 통해 다양한 분화 및 발생과정을 조절한다. Wnt 신호전달체계는 β-catenin에 의해 조절되며, 이런 전달체계의 활성으로 β-catenin의 세포질 축척과 핵으로의 전사가 일어난다. 이 연구결과에서 β-catenin의 돌연변이와 세포질/핵내 발현은 모든 형태의 석회화 치성낭에서 관찰되었다. 이러한 소견은 Wnt 신호전달체계의 이상이 석회화 치성낭에서 세포증식의 이상조절을 통한 치성상피의 발생과 분화에 결정적인 역할을 할 것으로 생각되었다.

V. 참고문헌

1. Gorlin RJ, Pindborg JJ, Clausen FP et al. : The calcifying odontogenic cyst. A possible analogue of the cutaneous calcifying epithelioma of Marherbe. Oral Surg 15:1235-1243, 1962.

2. Praetorius F, Hjorting-Hansen E, Gorlin RJ et al. Calcifying odontogenic cyst. Range, variations and neoplastic potential. Acta Odontol Scand 39:227-40, 1981.

3. Toida M. So-called calcifying odontogenic cyst: review and discussion on the terminology and classification. J Oral Pathol Med 27:49-52, 1998.

4. Hong SP, Ellis GL, Hartman KS. Calcifying odontogenic cyst. A review of ninety-two cases with reevaluation of their nature as cysts or neoplasms, the nature of ghost cells, and subclassification. Oral Surg Oral Med Oral Pathol 72:56-64, 1991.

5. Kim J, Lee EH, Yook JI, et al. Odontogenic ghost cell carcinoma: a case report with reference to the relation between apoptosis and ghost cells. Oral Surg Oral Med Oral Pathol Oral Radiol Endod 90:630-5, 2000.

6. Hirshberg A, Kaplan I, Buchner A. Calcifying odontogenic cyst associated with odontoma: a possible separate entity (odontocalcifying odontogenic cyst). J Oral Maxillofac Surg 52:555-8, 1994.

7. Polakis P. Wnt and cancer. Genes Dev 14: 1837-51, 2000.

8. Roose J, Huls G, Beest M et al. Synergy between tumor suppressor APC and the beta-catenin-Tcf4 target Tcf1. Science 2851: 1923-5, 1999.

9. Brabletzs T, Herrmann K, Jung A et al. Expression of nuclear beta-catenin and c-myc is correlated with tumor size but not with proliferative activity of colorectal adenomas. Am J Pathol 156: 865-70, 2000.

10. Brabletzs T, Jung A, Dag S et al. β-catenin regulates the expression of the matrix metalloproteinase-7 inn human colorectal cancer. Am J Pathol 155: 1033-8, 1999.

11. Tetsu O, McCormick F. Beta-catenin regulates expression of cyclin D1 in colon carcinoma cells. Nature 398: 422-6, 1999.

12. Chan EF, Gat U, McNiff JM et al. A common human skin tumor is caused by activating mutations in beta-catenin. Nat Genet 21: 410-3, 1999.

13. Hassanein AM, Glanz SM, Kessler HPet al. β-catenin is expressed aberrantly in tumours expressing shadow cells. Am J Clin Pathol 120:732-6, 2003.

14. Sekine S, Sato S, Takata T, Fukuda Y, Ishida T, Kishino M, Shibata T, Kanai Y, Hirohashi S. β-catenin mutations are frequent in calcifying odontogenic cysts, but rare in ameloblastomas. Am J Pathol 163: 1707-12,

2003.

15. Sarkar L. Sharpe PT. Expression of Wnt signalling pathway genes during tooth development. Mech Dev 85: 197-200, 1999

16. Sasak T, Ito Y, Xu Xun et al. LEF1 is a critical epithelial survival factor during tooth morphogenesis. Dev Biol 278: 130-43, 2005.

저작물 이용 허락서

학 과	치의학과	학 번	20057474	과 정	박사
성 명	한글: 김 종운 한문: 영문: Kim, Jong-Woon				
주 소					
연락처	011-9602-2456, E-MAIL :				
논문제목	한글: 석회화 치성낭에서 β-catenin 유전자 이상 영문: Genetic Alterations and Expression of β-catenin in Calcifying Odontogenic Cysts				

본인이 저작한 위의 저작물에 대하여 다음과 같은 조건아래 조선대학교가 저작물을 이용할 수 있도록 허락하고 동의합니다.

- 다 음 -

1. 저작물의 DB구축 및 인터넷을 포함한 정보통신망에의 공개를 위한 저작물의 복제, 기억장치에의 저장, 전송 등을 허락함
2. 위의 목적을 위하여 필요한 범위 내에서의 편집・형식상의 변경을 허락함. 다만, 저작물의 내용변경은 금지함.
3. 배포・전송된 저작물의 영리적 목적을 위한 복제, 저장, 전송 등은 금지함.
4. 저작물에 대한 이용기간은 5년으로 하고, 기간종료 3개월 이내에 별도의 의사표시가 없을 경우에는 저작물의 이용기간을 계속 연장함.
5. 해당 저작물의 저작권을 타인에게 양도하거나 또는 출판을 허락을 하였을 경우에는 1개월 이내에 대학에 이를 통보함.
6. 조선대학교는 저작물의 이용허락 이후 해당 저작물로 인하여 발생하는 타인에 의한 권리 침해에 대하여 일체의 법적 책임을 지지 않음
7. 소속대학의 협정기관에 저작물의 제공 및 인터넷 등 정보통신망을 이용한 저작물의 전송・출력을 허락함.

2008년 6월 일

저작자: 김 종 운 (서명 또는 인)

조선대학교 총장 귀하