[UCI]I804:24011-200000236576

2008년 8월
석사학위논문

병적 치아 이동이 있는 만성 치주염 환자에서 투명 교정 장치 치료가 치주 상태에 미치는 영향

조 선 대 학 교 대 학 원

치 의 학 과

김 현 성

병적 치아 이동이 있는 만성 치주염 환자에서 투명 교정 장치 치료가 치주 상태에 미치는 영향

Effect of treatment of pathologic tooth migration with chronic periodontitis using clear aligner on periodontal status

2008년 8월 일

조 선 대 학 교 대 학 원

치 의 학 과

김 현 성

병적 치아 이동이 있는 만성 치주염 환자에서 투명 교정 장치 치료가 치주 상태에 미치는 영향

지도교수 장 현 선

이 논문을 치의학 석사학위신청 논문으로 제출함.

2008년 4월 일

조 선 대 학 교 대 학 원

치 의 학 과

김 현 성

김현성의 석사학위논문을 인준함

위원장 조선대학교 교 수 임 성 훈 인

위 원 조선대학교 교 수 김 병 옥 인

위 원 조선대학교 교 수 장 현 선 인

2008년 5월 일

조선대학교 대학원

목 차

표목차 ····· ii
도목차 ····· iii
영문초록 ····· iv

I. 서론 ····· 1

II. 연구재료 및 방법 ····· 2

III. 연구결과 ····· 4

IV. 고찰 ····· 7

V. 결론 ····· 9

참고문헌 ····· 10

표 목 차

Table 1. Patient information in this study ·····4

Table 2. Gingival recession before and after treatment. ·····5·····

Table 3. Probing pocket depth before and after treatment. ·····5·····

Table 4. Clinical attachment level before and after treatment. ·····5·····

도 목 차

Fig. 1. Clear plastic material(A) and Vaccum former(B). ·····2

Fig. 2. Aligning tooth and making appliance.
(A, B: aligning teeth, C: clear aligner) ·····3

Fig. 3. Clinical view and periapical view before(A) and after(B) orthodontic treatment of patient No. 1. ·····6

Fig. 4. Clinical view before(A) and after(B) orthodontic treatment of patient No. 2.
·····6

Fig. 5. Clincial view before(A) and after(B) treatment of patient No. 3. ·····7

Fig. 6. Clinical view before(A) and after(B) orthodontic treatment of patient No. 4.
·····7

ABSTRACT

Effect of treatment of pathologic tooth migration with chronic periodontitis using clear aligner on periodontal status

Kim Hyun-Sung, D.D.S
Advisor: Prof. Jang Hyun-Seon, Ph.D.
Department of Dentistry,
Graduate School of Chosun University

If orthodontic force was added on periodontal tissue with inflammation, faster destruction on tissue would appear. Currently, however, it is reported that orthodontic treatment after periodontal treatment is not contra-indication but it even increases possibility of maintaining teeth and it dose not increase activity of disease during orthodontic treatment.

The majority of cooperative treatment in periodontics-orthodontics requires fixed orthodontic apparatus in maxillary/mandibular jaw but a part can plan to move teeth with simple removable orthodontic apparatus. The purpose of this study is to evaluate the effect of treatment of pathologic tooth migration with chronic periodontitis using clear aligner on periodontal status.

In this study, cause-related periodontal therapy was performed in patients with chronic periodontal disease and movement of teeth using clear aligner was planned. And periodontal clincial parameters(gingival recession, probing pocket depth, clincal attachment level) was checked before and after treatment for checking the periodontal status.

Clear aligner is relatively easy to manufacture and cost-effective. Since its manufacture is performed on plaster model, accurate teeth movement is possible with this. It is also effective and efficient in moving teeth because of the structure of wrapping entire teeth.

After orthodontic movement with clear aligner, clinical periodontal parameters were maintained and periodontal health is not influenced by the tooth movement.

Therefore, we suggested that clear aligner is effective apparatus for relatively simple teeth movement of pathologic tooth migration with chronic periodontitis, and it could plan to move teeth within relatively short period without loss of attchment appratus.

I.서론

병적 치아 이동이란 정상적인 치아의 위치를 유지하는 힘의 균형이 깨져 발생하는 치아의 위치 변화이다[1]. 일반적으로 병적 치아 이동은 다양한 병인이 관여하는 것으로 보고 되고, 그 유병율은 치주염 환자중 약 50%에서 나타난다고 보고되고 있다[2,3]. 치주조직의 골 소실은 병적 치아 이동의 중요한 요인 중 하나이다. 또한 교합의 다양한 요인들이 치아의 비정상적 이동에 관여하고 있으며 한 개인에 여러 가지 교합 요소가 작용하는 것으로 생각되고 있다. 혀, 볼, 입술의 연조직 힘이 치아 이동을 유발할 수 있으며 어떤 경우에는 병적 치아 이동까지 야기할 수 있다. 또한 병적 치아 이동의 병인으로 중요하게 생각하고 있는 것이 치주낭 내의 염증조직에서 발생하는 압력이다. 그리고 병적 치아 이동의 형태가 일반적으로 정출의 양상으로 나타나기 때문에 정출력도 병적 치아 이동의 중요한 요인 중의 하나라는 가설이 있으며 발견하기는 힘들지만 많은 구강 습관들이 병적 치아 이동에 관여한다고 생각하고 있다. 병적 치아 이동이 일어 났을 때 치료 방법은 원인 제거 후 자발적으로 치유되거나 대상 치아의 발거 후 대체, 부가적 혹은 제한적 교정 치료, 일반적인 교정 치료 등 네가지를 생각할 수 있다[3].

병적 치아 이동에 대한 부가적 혹은 제한적 교정 치료 중 투명 치아 교정 장치는 1926년에 치은에 자극을 주는 장치로부터 시작하여[4] Kesling[5]이 그와 같은 장치로부터 치아를 이동할 수 있음을 보고 하였다. 그리고 1959년에 1930년도에 개발된 열가소성 물질을 기반으로 한 진공 압축기를 개발하여 현재의 투명 치아 교정 장치의 형태를 갖추었으며 현재는 CAD-CAM 등을 이용한 치아 배열을 정밀하게 하기 위한 프로그램까지 이용하고 있다[6].

이와 같은 투명 교정 장치는 비교적 작은 범위의 치아 이동, 즉 약 4mm이내의 이동에 효과적으로 이용할 수 있는 장치로써 회전축 조절을 통한 총생의 해소, 악궁의 확장 및 축소, 정출과 압하, 공간 폐쇄, 교정 치료 후 재발에 이용할 수 있다[7].

대부분의 병적 치아 이동의 치료 성공을 위해서는 치주, 교정, 보철의 다각적인 접근 방법이 필요하다. 특히 만성 치주 질환 환자의 교정 치료는 치주 치료를 시행하지 않으면 부착기구의 소실 가능성이 높으나[8] 치주 치료 시행 후 교정 치료는 치주 조직에 부정적인 영향을 미치지 않는다고 보고되고 있다[9].

따라서 이 연구의 목적은 만성 치주 질환이 있는 환자에게 치주 치료를 시행한 후 전치부 병적 치아 이동을 치료하기 위해서 투명 교정 장치를 사용했을 때 치아 이동이 치주 조직에 미치는 영향을 알아보고자 한다.

II. 연구 재료 및 방법

1. 연구 대상

2007년 2월부터 2007년 10월 까지 조선대학교 치과병원 치주과에 내원한 환자 중 만성 치주 질환과 병적 치아 이동이 있는 환자 4명을 대상으로 하였다. 만성 치주 질환 환자는 골내낭이 있고 치아의 동요도가 1도 이내, 부착 치은이 충분한 환자로 국한하였으며 교정 치료 대상은 상악, 하악 전치부에 병적 치아 이동이 있고 4 mm 이내의 이동이 필요한 환자로 국한하였다.

2. 연구 방법

교정 치료 전 치주낭 감소를 위한 치주 치료를 먼저 시행하였다. 치주 치료는 스케일링과 치근 활택술 및 구강 위생 교육을 시행 하였다. 스케일링과 치근 활택술 후 치주낭이 감소되지 않은 환자는 치주 판막술을 시행하여 치주낭 감소를 유도했다.

치주낭 감소가 확인이 된 후 투명 교정 장치 치료를 시작하였다. 투명 교정 장치는 0.5mm, 0.75mm 두께의 Polyethylene 계통의 열가소성 Clear hard type polymer를 사용하였으며 처음 2주간은 0.5mm 두께의 장치를 사용한 후 다음 내원시부터 0.75mm 두께의 장치를 사용했다(Fig. 1).



A B

Fig. 1. Clear plastic material(A) and Vaccum former(B).

0.75mm 두께의 장치를 사용한 후부터 3주 간격으로 내원시켰으며 내원시 대상 치아의 환자의 구강 위생 능력, 치주낭 검사를 통해 치주 질환의 재발여부를 검사 하였다. 환자가 내원 했을 때 인상을 채득하고 모형상에서 치아를 배열하여 투명 교정 장치를 제작하였다. 치아는 1mm 이상 움직이지 않도록 치아 배열을 시행 했으며 공간 분석 상 움직일 치아의 공간이 부족하면 인접면 삭제를 통해 공간을 확보했다. 환자에게는 식사 시간을 제외하고는 항상 장치를 장착 하도록 교육시켰다(Fig. 2).

치아 이동이 끝난 후 유지를 위해 Flexible spiral wire로 유지 하였으며 보철 치료가 필요한 경우에는 보철 치료로 유지를 시행했다. 치료 후에는 치근단 사진을 통해 골내낭 및 치아 이동을 확인하였으며 3개월 간격으로 정기적 검진을 시행하였다.

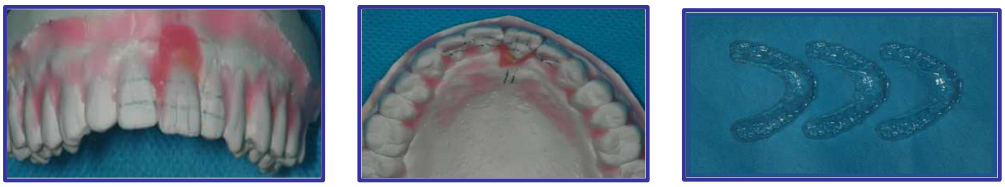

A B C

Fig. 2. Aligning tooth and making appliance.
(A, B: aligning teeth, C: clear aligner)

환자는 치주 치료를 시작하면서 파노라마 사진과 치근단 사진을 통해 골내낭을 확인하였으며 치주 치료 전 후, 치아 이동 후의 치주낭, 치은 퇴축, 임상 부착 수준을 검사하였다. 단, 치주 치료 시작하기 전 발치 대상 치아의 치근이 병적 치아 이동이 있는 치아에 근접하여 치주낭 및 치은 퇴축, 임상 부착 수준을 측정하기 어려운 경우에는 발치 후 치주 치료가 끝나고 교정 치료 시작하기 전과 치료 후에 치주낭 및 치은 퇴축, 임상 부착 수준을 검사하였다.

III. 연구결과

본 연구에서는 병적 치아 이동이 있는 만성 치주염 환자에서 투명 교정장치 치료가 치주 상태에 미치는 영향을 평가하기 위하여 4명의 환자를 분석하였다. 환자는 여자 2명, 남자 2명으로 연령은 31세부터 54세까지 평균 42세 였다. 병적 치아 이동은 모두 전치부위 였으며 환자들의 전신 건강 상태는 양호하였다. 대상 치아들은 병적 치아 이동과 함께 골내낭을 동반한 치주염의 소견을 보였으므로 Cause-related periodontal treatment를 시행한 후 교정장치 치료를 시행하였다(Table 1).

Table 1. Patient information in this study.

Patient No.	Age	Sex	PMH	C/C	PI	Tx. plan	Duration
1	31	M	N-S	PTM of #21	1.#21 malposition to the distal side 2.#21 mesial side deep pocket formation	1.SRP and TBI. 2.Orthodontic tx. 3.Splinting and maintenance.	14 months
2	33	F	N-S	PTM of #41	clockwise rotation of #41	1. SRP and TBI. 2. Orthodontic tx. 3. Splinting and maintenance.	10 months
3	54	M	N-S	PTM of #11	1.#11 malposiiton to the labial side 2. #11 labial side deep pocket formation	1. SRP and TBI. 2. Open flap curettage for pocket reduction. 3. Orthodontic tx. 4. Splinting and maintenance.	4 months
4	35	F	N-S	PTM of #21	1.#21 malposition to the mesial side 2. #21 distal side deep pocket formtaion	1.SRP and TBI. 2.Orthodontic tx. 3.Splinting and maintenance.	3 months

M: male, F: female, PMH: premedical history, N-S: non specific.
C/C: Chief complaint, PI: present illness, Tx: treatment.

치은 퇴축 정도는 치주 치료 전과 후, 교정 치료 후에 검사 하였으며 전체적으로 치주 치료 후에는 증가하고 교정 치료 후에는 유지 혹은 재부착이 일어나는 것을 관찰할 수 있었다(Table 2). 2번째 환자에서는 치주 치료 전에 발거 대상 치아가 근심측으로 너무 근접하여 치은퇴축, 치주낭 깊이, 임상 부착 수준을 정확하게 측정할 수 없었다.

Table 2. Gingival recession before and after treatment. (Unit: mm)

GR / Patient	Before periodontal tx	After periodontal tx	After orthodontic tx
1	1	2	1
2	x	2	2
3	1	2	2
4	1	3	3

GR: gingival recession, tx: treatment

치주낭 깊이 또한 치주 치료 전과 후, 교정 치료 후에 검사 하였으며 치주낭은 치주 치료 후에 3mm 이하였으며 탐침시 출혈은 나타나지 않았다. 교정 치료 후에도 치주낭 깊이는 치주 치료 후의 결과와 비교 했을 때 병적인 변화는 발견되지 않았다(Table 3).

Table 3. Probing pocket depth before and after treatment. (Unit: mm)

PPD / Patient	Before periodontal tx	After periodontal tx	After orthodontic tx
1	6	3	2
2	x	2	2
3	5	3	3
4	5	3	3

PPD: probing pocket depth, tx: treatment

임상 부착 수준을 치주 치료 전과 후, 교정 치료 후에 검사하였으며 치주 치료 전과 비교 했을 때 치은퇴축은 증가하고 치주 낭은 감소하여 크게 변화된 양은 없었지만 부착 기구의 획득으로 인해 임상 부착 수준이 증가하는 경우도 관찰할 수 있었다(Table 4).

Table 4. Clinical attachment level before and after treatment. (Unit: mm)

CAL / Patient	Before periodontal tx	After periodontal tx	After orthodontic tx
1	7	5	3
2	x	4	4
3	6	5	5
4	6	6	6

CAL: clinical attachment level, tx: treatment.

치주 치료 전 후, 교정 치료 후에 임상 사진 및 방사선 사진을 통해 골내낭의 확인 및 치아 이동 유무를 확인하였다(Fig. 3,4,5,6). 일부에서 치주 치료 및 교정 치료를 통해 임상 부착 수준의 획득을 관찰할 수 있었다(Fig. 1).

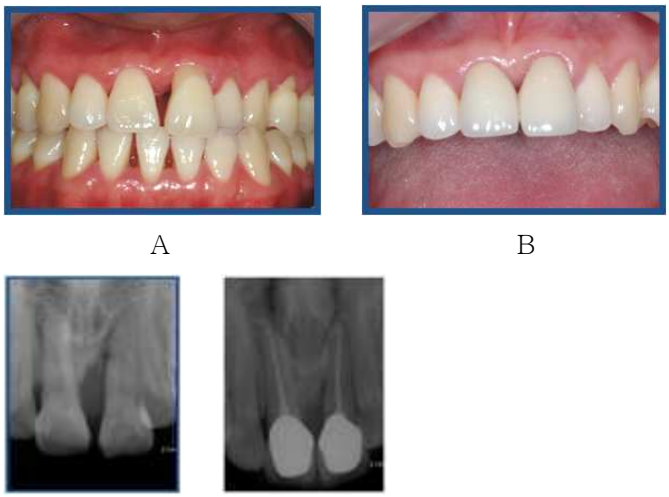

A B

C D

Fig. 3. Clinical view before(A,C) and after(B,D) orthodontic treatment of patient No. 1.

A B

Fig. 4. Clinical view before(A) and after(B) orthodontic treatment of patient No. 2.

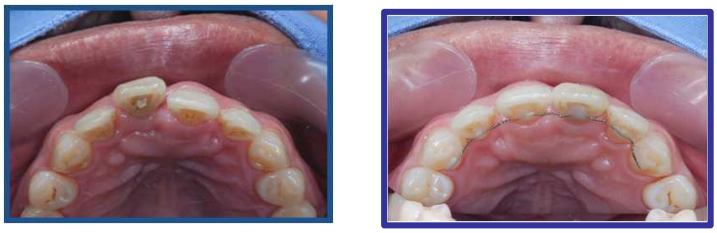

A B

Fig. 5. Clincial view before(A) and after(B) treatment of patient No. 3.

A B

Fig. 6. Clinical view before(A) and after(B) orthodontic treatment of patient No. 4.

IV. 고찰

병적 치아 이동의 병인은 치주조직, 교합 요소, 연조직 압력, 치주염과 치아의 맹출력, 구강 습관을 생각할 수 있다[3].

치주 조직과 관련하여서는 골 소실이 치아의 병적 이동에 영향을 주는 것으로 생각하고 있으며[10] 골 소실에 따라 약 3-8배 정도의 병적 치아 이동의 가능성이 있다고 보고하고 있다[11]. 그리고 부착 조직의 파괴가 병적 치아 이동에 중요한 역할을 한다고 보고된 바 있으며[12] 특히 transseptal fiber가 파괴되었을 경우에는 치아를 유지하는 힘의 균형이 깨져 치아의 이동이 발생할 수 있다[3].

교합 요소로는 교합 간섭, 구치부 교합의 붕괴, 치열의 연속성 파괴, 2급 부정교합 변화, 이갈이 등이 병적 치아 이동이 관련되어 있으며 이 중 치아의 상실과 그로 인한 치열의 연속성 상실이 병적 치아 이동의 가장 중요한 요소라고 하였으며 일반적으로 한 환자에 한가지 이상의 요인들이 작용하는 것으로 알려져 있다[3].

연조직의 압력 또한 병적 치아 이동의 원인이며 안면 근육에 의해 발생하는 약 1.0gram의 힘도 치아를 이동시키는데 충분하다는 보고가 있다[14]. 그리고 혀, 볼, 입술, 치주 인대의 힘의 균형이 치아의 위치에 영향을 주는 중요한 요소라고 했다[15].

치주 조직의 염증과 맹출력도 치아의 위치에 영향을 줄 수 있는데, 특히 치주조직에 염증이 발생하면 혈관과 주위 조직에서 유체 역하적인 힘과 유체 정역학적인 힘이 발생하며 이는 치아의 위치에 영향을 미친다고 보고된 바 있으며[16], 대부분의 병적 치아 이동의 형태가 전치부의 정출 양상으로 나타나기 때문에 치아의 맹출력도 병적 치아 이동의 기여요인으로 생각하고 있다[3].

병적 치아 이동에 기여하는 구강 습관으로는 입술과 혀 깨무는 습관, 손톱을 물어 뜯는 습관, 손가락 빨기 습관, 이갈이 등이 있으며[17] 힘의 세기보다는 힘의 기간이 중요하다고 보고하고 있다[18].

Kessler 등[8]은 파괴된 치주 조직에서의 교정 치료에 대한 연구를 시행하였는데, 치주 조직에 염증이 있는 상태에서 교정력을 가하게 되면 급속한 조직 파괴가 일어난다고 보고했다. 그러나 그 후 Boyd 등[9]은 퇴축은 일어났지만 건강하게 유지되는 치주 조직에서는 교정치료시 유의한 수준의 부착 상실이 일어나지 않는다고 보고하였다. 그리고 Re 등[19]은 교정 전 치주 치료를 시행했다고 해서 교정치료는 비적응증이 아니고 오히려 교정 치료는 치아를 살릴 수 있는 가능성을 높여 준다고 하였다. 또한 교정 치료 후 정기적인 치태 조절을 시행한다면 치주 질환의 재발도 증가하지 않는다고 보고 되기도 하였다[20].

구체적으로 골내낭이 있을 경우 치아 이동에 대해서 Ericsson 등[21]은 전 치주 치료를 시행하지 않은 상태에서 교정치료를 통해 치아 이동을 시행하면 치은 연상 치태가 치은연하로 이동하기 때문에 부가적인 골내낭이 발생할 수 있다고 했다. 그러나 그 후 Wennstrom 등[22]은 치태조절이 이루어 졌다면 골내낭이 있어도 부착 수준에 악영향을 끼치지 않는다고 했다. 그리고 Lindhe 등[23]은 치주 치료후에 교정치료를 시행하는 것은 부착 수준에 긍정적인 영향을 끼치지는 않지만 부착 상실 없이 치아 이동을 도모할 수 있다고 하였으며, 발치 등에 의해 골 결손이 일어난 부위에 치아의 이동에 대해서는 Lindhe 등[24]은 현재 동물실험이나 임상 연구들은 보면 골 결손이 일어난 부위로 치아를 이동시키는 것은 비 적응증이 아니며 조직학적으로 치아를 움직인 곳에 골이 재형성 되는 것을 발견했다고 하였다.

이 연구에서는 병적 치아 이동의 원인이 치주 조직의 소실 및 치주염이라고 진단 하였으며

따라서 교정 치료 전 치주 치료를 시행하였다. 치주 치료는 스케일링과 치근 활택술 및 필요시 치주 판막술을 시행하였으며 이와 같은 방법을 통해 치주낭을 감소 시켰다. 치주 치료 후에 교정 치료를 시행하면서 치주 조직 부착 기구의 파괴가 일어나지 않았거나 오히려 부착 기구의 재부착이 일어난 것은 원인이 제거 되었기 때문인 것으로 생각하며 이는 결국 만성 치주 질환 환자를 치아 이동시키고자 할 때 치주 치료를 시행하고 치아 이동을 시킨다면 치주 부착 기구에 악영향을 미치지 않는다는 보고와 일치한다.

투명 교정 장치의 치아 이동에 대한 원리는 다음과 같은데[25] 간헐적인 교정력을 작용한다는 것이다. 즉 screw가 식립된 가철성 장치에 의하여 발현되는 교정력과 유사하며 재활성은 석고모형에서 일정량의 치아이동을 점진적으로 진행시킴으로써 나타난다. 또한 3차원적인 교정력이 작용하는데, 즉, 투명 교정 장치는 치아의 표면 전체를 감싸는 구조물이기 때문에 치아의 이동에 효과적인 교정력을 발생시킨다. 그리고 두가지 두께로 처음에는 0.5mm 두께의 장치가 장착되고 나중에는 0.75mm의 장치가 장착되는 순서를 따른다. 따라서 환자는 통증이 경감될 뿐만 아니라 생역학적으로 치아 및 주위조직에 안정적이다. 투명 교정 장치 재료의 특성이 투명하고 탄성이 강한 물리적 특징이 있기 때문에 치아이동되는 부위를 제외한 다른 부위는 강한 고정원 역할을 한다. 따라서 인접치아에 대한 영향이 적다. 그러나 탄성이 강한 재료일수록 변형이 크므로 3주 주기로 장치를 주기적으로 교환해 주어야 한다. 최근에는 장치의 장착 주기는 논란의 여지가 있으며 2주 장착 주기가 효과적이었다는 보고가 있다[26]. 이번 연구에서는 처음 장치를 전달할 때 0.5mm 두께의 장치를 2주 동안 장착시켰고 그 이후 0.75mm 두께의 장치를 3주 주기로 교환 및 장착을 시행하였고 그 결과 부착 소실 없이 치아 이동을 시행 할 수 있었다.

일반적으로 모든 교정 환자에게 투명 교정 장치를 적용할 수 없다는 것은 대부분의 임상가들이 동의하고 있지만[27], 적용 가능한 치료 대상의 한계에 대해서는 논란의 여지가 있다. 최근에 골격적인 문제가 없는 단순한 총생치료에만 사용해야 한다는 보고에서부터 중등도의 복잡한 교정 치료에도 투명 교정 장치를 사용할 수 있다는 보고가 있기 때문이다[26,28].

현재까지는 대부분의 투명 교정 장치 치료의 발표가 각 임상가들의 개인적 경험에 의한 임상 보고이기 때문에 투명 교정 장치의 가능성과 한계점을 설명할 수 있는 체계화된 연구가 더 필요하다[29].

치주 질환 환자의 교정 치료 후 유지에 관련하여 많은 연구들 중, Proffit[13]은 치아의 최종 위치는 입술과 볼, 혀, 치주인대의 힘의 균형에 의해 결정된다고 했다. 즉 건전한 치주 조직은 강한 혀와 입술의 힘으로부터 치주인대가 충분히 저항하여 치아를 그 위치에 위치시키지만 치주 조직이 파괴되었을 경우에는 힘의 균형이 깨져 치아는 움직이므로 결국 치주 질환 환자는 영구적인 유지 장치가 필요하다고 했다[13]. Nyman 등[30]은 유지장치에 의해 치아가 splinting 됨으로써 결합조직 부착과 골 재생에 긍정적인 영향을 미친다고 했으며 Dahl 등[31]은 치주 질환 환자에 가장 좋은 유지 장치로 flexible spiral wire가 추천 된다고 하였다.

본 연구에서는 교정 치료 후 유지를 위하여 보철 치료가 필요한 경우에는 보철물로 splinting을 하였으며 단순히 치아 이동을 시행한 경우에는 flexible spiral wire를 이용하여 splinting을 시행하였고 그 결과 현재까지 병적인 변화 없이 유지되고 있다. 치주염을 동반한 병적 치아 이동이 있는 환자들에서 치주 치료 후 3주 간격으로 교정 장치 치료 및 splinting를 통해 유지한 결과 양호한 치주 상태를 나타내었으며 향후 장기적인 평가가 더 필요하리라 사료된다.

V. 결론

이번 임상 연구에서, 병적 치아 이동이 일어난 만성 치주 질환 환자의 치아에 투명 교정장치를 이용하여 치아 이동을 시행한 결과, 병적 치아 이동에 의한 전치의 회전, 근원심으로의 치아 변위, 순측으로의 치아 변위와 그로 인한 총생에 대한 투명 교정장치 치료는 효과적이며 교정 치료 전 치주 치료가 선행 된다면 치주 부착 기구의 소실 없이 치아 이동을 도모할 수 있을 것으로 생각된다.

또한 이상의 임상 연구에서 병적 치아 이동이 있는 만성 치주염 환자에서 투명 교정장치는 치주 치료를 시행한다면 치주조직의 부착 기구 소실 없이 치아 이동하는데 효과적임을 알 수 있었다. 향후 투명 교정 장치에 대한 더 많은 환자를 대상으로 투명 교정 장치에 대한 적응증과 한계점에 대한 연구가 더 필요할 것으로 사료된다.

참고문헌

1. Chasens A. Periodontal disease, pathologic tooth migration and adult orthodontics. *New York J Dent* 1979;49:40-43.
2. Martinez-Canut P, Carrasquer A, Magan R, Lorca A. A study on factors associated with pathologic tooth migration. *J Clin Periodontol* 1997;24:492-497.
3. Michael A. Brusvold. Pathologic tooth migration. *J Periodontol* 2005;76(6):859-866.
4. Remensnyder O. A gum-massaging appliance in the treatment of pyorrhea. *Dent Cosmos* 1926;28:381-384.
5. Kesling HD. The philosophy of the tooth-positioning appliance. *J Dent Res* 1945;31:297.
6. Tuncay OC. The Invisalign system. 2006 Quintessence publishing Co, Ltd. p26-31.
7. Kim TW. Principle and clinical application of clear aligner. 2005 Myung-mun publishing Co, Ltd. p18-47.
8. Kessler M. interrelationship between orthodontics and periodontics. *Am J orthod* 1976;70:154-27.
9. Boyd R.L., Leggott P.J., Quinn R.S., Eakle W.S., Chambers D. Periodontal implications of orthodontic treatment in adults with reduced or normal periodontal tissues versus those of adolescents. *Am J orthodontics and dentofacial orthopedics.* 1989;96:191-99.
10. Selwyn S. An assessment of patients with periodontally involved migrated incisors. *J Dentistry* 1973;1:153-157.
11. Martinez-Canut P, Carrasquer A, Magan R, Lorca A. A study on factors associated with pathologic tooth migration. *J Clin Periodontol* 1997;24:492-497.
12. Towfighi P, Brunsvold M, Storey A, Arnold R, Willmann D, McMahan A. Pathologic migration of anterior teeth in patients with moderate to severe periodontitis. *J Periodontol* 1997;68:967-972.
13. Picton D, Moss J. The part played by the transseptal fibre system in experimental approximal drift of the cheek teeth in monkeys (*Macaca irus*). *Arch Oral Biol* 1973;18:669-680.
14. Lear C, Moorrees C. Buccolingual muscle force and dental arch form. *Am J Orthod* 1969;56:379-393.
15. Proffit W. Equilibrium theory revisited: Factors influencing position of the teeth. *Angle Orthod* 1978;48:75-186.
16. Sutton P. The Blood-vessel thrust theory of tooth eruption and migration. *Med Hypotheses* 1985;18-289-295.
17. Chasens A. Incisal guidance and the management of esthetic and dysfunctional problems. *Alpha Omegan* 1980;73:43-36.
18. Proffit W. Equilibrium theory revisited: Factors influencing position of the teeth.

Angle Orthod 1978;48:75-186.
19. Re S., Corrente G., Abundo R., Cardaropoli D. Orthodontic treatment in periodontally compromised patients: 12-year report. *Int J periodontics and restorative dentistry.* 2000;20:31-39.
20. Zachrisson B.U. Clinical implications of recent orthodontic-periodontic research findings. *Seminars in orthodontics*. 1996;2:4-12.
21. Ericsson I., Thilander B., Lindhe J. Periodontal condition after orthodontic tooth movements in the dog. *The Angle orthodontist.* 1978;48:210-18.
22. Wennström J.L., Lindskog Stokland B., Nyman S., Thilander B. Periodontal tissue response to orthodontic movement of teeth with infrabony pockets. *Am J orthodontics and dentofacial orthopedics.* 1993;103:313-19.
23. Lindhe J. Clinical periodontology and implant dentistry. 4th edition. Blackwell publishing Ltd. 2003. p752-54.
24. Lindhe J. Clinical periodontology and implant dentistry. 4th edition. Blackwell publishing Ltd. 2003. p754-55.
25. Kim TW. Principle and clinical application of clear aligner. 2005 Myung-mun publishing Co, Ltd. p60-76.
26. Joffe L. Invisialign: early experiences. *J Orthod* 2003;30:348-52.
27. Christensen GJ. Orthodontics and the general practioner. *AM J Orthod Dentofacial Orthop* 2002;122:13A.
28. Vlaskalic V, Boyd RL. Clinical evolution of the Invisalign appliance. *J Calif Dent Assoc* 2002;30:769-76.
29. Manuel O. Lagravere, Carlos Flores-Mir., Cert. Ortho. The treatment effects of invisalign ofthodontic aligners. *J Am Dent Assoc* 2005;136:1724-29.
30. Nyman S., Karring T., Bergenholz G. Bone regeneration in alveolar bone dehiscences produced by jiggling forces. *J Periodont Rest.* 1982;17:316-22.
31. Dahl E.H., Zachrisson B.U. Long-term experiences with direct-bonded lingual retainers. *J Clinic Orthod* 1991;25:619-30.

저작물 이용 허락서

학 과	치의학과	학 번	20067174	과 정	석사
성 명	한글: 김 현 성 한문 : 金 炫 成 영문 : Kim Hyun-Sung				
주 소	광주광역시 남구 노대동 송화마을 휴먼시아 504동 601호				
연락처	E-MAIL : nauter@hanmail.net				
논문제목	한글 : 병적 치아 이동이 있는 만성 치주염 환자에서 투명 교정장치 치료가 치주 상태에 미치는 영향				
	영문 : Effect of treatment of pathologic tooth migration with chronic periodontitis using clear aligner on periodontal status				

본인이 저작한 위의 저작물에 대하여 다음과 같은 조건아래 조선대학교가 저작물을 이용할 수 있도록 허락하고 동의합니다.

- 다 음 -

1. 저작물의 DB구축 및 인터넷을 포함한 정보통신망에의 공개를 위한 저작물의 복제, 기억장치에의 저장, 전송 등을 허락함
2. 위의 목적을 위하여 필요한 범위 내에서의 편집·형식상의 변경을 허락함. 다만, 저작물의 내용변경은 금지함.
3. 배포·전송된 저작물의 영리적 목적을 위한 복제, 저장, 전송 등은 금지함.
4. 저작물에 대한 이용기간은 5년으로 하고, 기간종료 3개월 이내에 별도의 의사 표시가 없을 경우에는 저작물의 이용기간을 계속 연장함.
5. 해당 저작물의 저작권을 타인에게 양도하거나 또는 출판을 허락을 하였을 경우에는 1개월 이내에 대학에 이를 통보함.
6. 조선대학교는 저작물의 이용허락 이후 해당 저작물로 인하여 발생하는 타인에 의한 권리 침해에 대하여 일체의 법적 책임을 지지 않음
7. 소속대학의 협정기관에 저작물의 제공 및 인터넷 등 정보통신망을 이용한 저작물의 전송·출력을 허락함.

동의여부 : 동의(0) 반대( )

2008년 8월 일

저작자: 김 현 성 (서명 또는 인)

조선대학교 총장 귀하