creative commons

COMMONS DEED

저작자표시 2.0 대한민국

이용자는 아래의 조건을 따르는 경우에 한하여 자유롭게

- 이 저작물을 복제, 배포, 전송, 전시, 공연 및 방송할 수 있습니다.
- 이차적 저작물을 작성할 수 있습니다.
- 이 저작물을 영리 목적으로 이용할 수 있습니다.

다음과 같은 조건을 따라야 합니다:

BY:

저작자표시. 귀하는 원저작자를 표시하여야 합니다.

- 귀하는, 이 저작물의 재이용이나 배포의 경우, 이 저작물에 적용된 이용허락조건을 명확하게 나타내어야 합니다.
- 저작권자로부터 별도의 허가를 받으면 이러한 조건들은 적용되지 않습니다.

저작권법에 따른 이용자의 권리는 위의 내용에 의하여 영향을 받지 않습니다.

이것은 이용허락규약(Legal Code)을 이해하기 쉽게 요약한 것입니다.

Disclaimer

dCollection

[UCI]I804:24011-200000236550

담낭 용종으로 복강경 수술 후 진단된 담낭암의 임상적 특성

Clinical feature of GB cancer diagnosed after Laparoscopic cholecystectomy due to GB polyps

2008년 8월 25일

조선대학교 대학원

의학과

임 창 록

담낭 용종으로 복강경 수술 후 진단된 담낭암의 임상적 특성

지도교수 김 성 환

이 논문을 의학 석사학위신청 논문으로 제출함

2008년 4월

조선대학교 대학원

의학과

임 창 록

임창록의 석사학위논문을 인준함

위원장 조선대학교 교수 조현진

위　원 조선대학교 교수 민영돈

위　원 조선대학교 교수 김성환

2008년 5월

조선대학교 대학원

ABSTRACT 1

I.서론 1

II. 대상 및 방법 2

III.결과 3

IV. 고찰 6

V. 결론 10

참고문헌 11

부록

Table 1 I

Table 2 II

Table 3 III

Figure 1 i

ABSTRACT

Clinical Features of GB cancer diagnosed after Laparoscopic cholecystectomy due to GB polyps

Lim Chang-Rock
Advisor : Prof. Kim Sung-Hwan M.D. Ph.D
Department of Medicine,
Graduate School of Chosun University

(Purpose) A laparoscopic cholecystectomy(LC) has been accepted as one of the methods of treatment for patients with gallbladder(GB) disease. It is possible to diagnosis of gallbladder malignant disease by radiologic finding, but some cases can be diagnosed as cancer of GB incidentally after a LC. GB cancer has very poor prognosis, but make a complete recover by early detection and resection. This study was performed to find out incidence and clinical feature of incidentally GB cancer after LC.

(Method) Analyzed retrospectively 10 patients diagnosed GB polyp before operation but diagnosed GB cancer incidentally after LC from January 1998 to February 2007.

(Result) Out of the 124 case of GB polyp, incidentally GB cancer patients was 10 incidence rate was about 8%. Mean age was 60.9. Mean diameter of polyps was 1.1cm, 6 has pedunculated polyps, 4 has sessile polyps. 4

patients has GB stone diagnosed by radiologic study before operation. 4 patients was pT1a tumor (limited to mucosa) and 6 patients was pT2 (invaded perimuscular tissue) or pT3 (perforated serosa, directly invaded into liver).

(Conclusion) Malignancy potency of GB polys was 7~30%. So surgeon always thought about possibility of malignancy and carefully observed resected GB and GB tissue was taken frozen section examination during surgery, if needed radical cholecystectomy was performed.

Key word : GB cancer, GB polyp, laparoscopic cholecystectomy

I.서 론

건강검진의 도입과 영상학적 진단의 발달로 담낭 질환의 진단이 용이해졌으며 특히 최근에는 복부 초음파의 광범위한 사용으로 증상이 없는 담낭 질환의 발견이 증가하고 있다. 담낭 수술에 복강경이 도입되고 그 술기가 발달하면서 수술적 처치가 필요한 담낭 질환에 표준 치료법으로 사용되고 있다. 복강경을 이용한 담낭 수술이 증가하면서 우연히 발견되는 담낭암의 빈도 또한 증가하고 있다.(1) 그러나 이들 중에서 15~30%에서는 수술 전이나 수술 도중에 암을 의심할만한 어떤 소견도 보이지 않는 경우가 있다.(1-3) 하지만 진행된 담낭암의 경우 필요에 따라 개복을 통한 확대 수술이 필요로 할 수 있다. 이에 저자들은 담낭 용종 질환으로 시행한 복강경 수술로 우연히 발견된 담낭암의 빈도와 임상적 특성 및 적절한 진단 방법 및 수술 방법을 문헌 고찰과 함께 보고하는 바이다.

II. 대상 및 방법

1997년 1월부터 2007년 1월까지 10년간 조선대학교 병원에서 담낭 용종으로 진단되어 복강경하 담낭 절제술을 시행한 124명 중 수술 전 담낭암을 의심할 수 없었고 수술 후 병리 조직 검사에서 담낭암으로 확진된 10명을 대상으로 임상적 특성, 병리 조직 소견 및 추가 수술 여부와 그 결과에 대해 후향적으로 조사하였다.

III. 결 과

1. 연령 및 성별

평균 연령은 60.7세였으며 범위는 43세~72세로 관찰되었다. 성별은 남자가 6예, 여자가 4예로 관찰되었다.

2. 수술 전 진단명 및 임상 증상

수술 전 임상 증상으로 담낭염 증상인 우상복부 동통을 보인 경우가 4예에서 관찰되었으며 모두에서 수술 전 시행한 복부 초음파에서 담낭 용종과 담낭 결석이 동반되어 관찰되는 소견이 관찰되었다. 3예는 특별한 증상 없이 시행한 건강 검진으로 시행한 초음파상에서 담낭 용종이 진단되었다. 나머지 3예는 소화 불량 및 상복부 불쾌감 등의 비 특이적 증상으로 인하여 시행한 복부 초음파 및 복부 전산화단층 촬영에서 담낭 용종이 진단되었다.(Table 1)

3. 간 기능 검사 및 종양 표지자 검사

10예의 환자에서 술 전 시행한 간 기능 검사는 모두 정상 소견을 보였으며 종양 표지자 검사를 시행한 2예 에서도 특이 소견을 관찰 할 수가 없었다.

4. 수술 소견

복강경하 담낭 절제술시에 관찰되었던 소견으로 담낭벽의 비후가 관찰된 경우가 4예에서 관찰되었다. 2예에서는 심한 간경화로 인한 다량의 복수 및 담낭벽의 심한 염증이 관찰되었으며 나머지 4예에서는 주변 조직과의 유착 외의 특이 소견은 발견할 수가 없었다.(Table 2)

5. 수술 도중 시행한 응급 냉동 절편 소견

10예에서 모두 수술실에서 담낭 제거가 된 후에 즉시 담낭을 열어 병변을 확인하고 응급 냉동 절편 검사를 시행하여 악성 유무를 판단하였다. 양성이 진단된 경우가 2예에서 관찰되었으며 악성이 진단된 경우가 8예였다.(Table 2)

6. 추가 수술

수술 도중 응급 동결 절편 검사로 침윤암으로 진단된 5예에서는 전부 개복하여 추가 수술을 시행하였다. 3예에서는 간 구획 절제술을 시행하였으며 모두 조직검사에서 절단면의 암의 침윤은 관찰되지 않았다. 나머지 2예에서는 심한 간경화로 인하여 간 구획 절제술은 시행하지 못하였으며 주변 림프절 절제술만 시행하였다. 나머지 5예 중 2예는 수술 중 응급 동결 절편 검사에서는 양성 진단되어 수술을 마쳤으며 수술 후 조직검사에서 1예는 점막층에 국한된 암이 진단되어 추가 수술은 시행하지 않았으며 나머지 1예는 근육층을 침범한 진행성 담낭암이 진단되어 추가로 간 구획 절제술을 시행하였다. 3예는 수술 중 응급 동결 절편 검사에서 점막층에만 암이 국한되어 복강경하 담낭 절제술로 수술을 마쳤다.(Table 2)

7. 병리 조직학적 소견

10예에서 모두 용종이 관찰되었으며 유경성 용종은 6예, 무경성 용종은 4예에서 관찰되었다. 유경성 용종의 평균 크기는 최소 0.5cm에서 최대 2cm으로 평균 1.3cm 이었고 1예에서 1.0cm과 0.8cm의 2개의 용종이 관찰되었다. 무경성 용종의 평균 크기는 0.92cm으로 최소 0.7cm에서 최대 1.2cm으로 관찰되었다. 조직검사에서 모두 선암으로 진단되었고 고 분화도를 보이는 경우가 7예, 중증도의 분화도가 1예, 저 분화도를 보이는 경우가 2예에서 관찰되었다. 암의 침윤의 정도는 점막층에 국한된 경우가 4예에서 관찰되었으며 근육층을 침범한 경우가 4예, 2예에서는 장막하층을 침범하여 주변 지방 조직까지 침범한 소견을 보였다.(Table 3)

8. 보조 항암 요법과 방사선 치료 및 임상 경과

최종 조직검사에서 진행성 담낭암이 진단된 6예 중 3예는 항암 치료 및 방사선 치료를 병행하였다. 그 중 1예는 5-FU 및 방사선 치료 도중 추적 관찰 중단되었으며 1예는 capecitabine으로 항암 치료 시행 도중 사망하였으며 1예는 5-FU 및 방사선 치료 후에 현재까지 추적 관찰 중이다. 또한 6예 중 2예는 심한 간경화로 인해 전신 상태가 좋지 못하여 추가 치료를 시행하지 못하였고 그 중 1예는 간경

화로 사망하였고 1예는 암으로 사망하였다. 진행성 담낭암의 1예는 추가 치료 거부하였으며 조기 담낭암 4예 중 1예는 암의 재발로 사망하였고 1예는 추적 관찰 중단 되었으며 2예는 문제없이 추적 관찰 중이다.

Ⅳ. 고 찰

담낭암은 담도계에서 발생하는 종양 중에서 가장 흔하고, 전체 위장관에서 발생하는 암종의 3~4%를 차지하고 있다.(4) 하지만 조기 담낭암의 경우 증상이 없기 때문에 영상학적으로 우연히 진단되지 않으면 상당히 진행되어 발견되는 경우가 많다. 진행성 담낭암의 경우는 특히 그 예후가 불량하여 완치를 위한 수술을 시행하여도 5년 생존률은 5~13%밖에 되지 않는다.(5) 그러나 점막층과 근육층에 국한된 조기 담낭암의 경우에는 예후가 양호하여 담낭 절제술만 시행하여도 5년 생존율이 91%와 64%에 이르는 Yoshida 등(6)의 보고도 있다. 조기 담낭암의 경우 적절한 수술적 처치 후에 재발없이 높은 생존율을 보인다. 따라서 임상적으로 담낭의 용종과 같은 양성 병변과 조기 담낭암을 구별하는 것은 매우 중요하다고 할 수 있다.

최근 초음파나 전산화 복부 단층 촬영 및 자기 공명 영상법 등의 발달로 담낭 병변의 진단이 용이해졌다. 그러나 담낭벽의 비후나 담낭 내부의 용종의 유무를 기준으로 하는 영상진단만으로 양성과 악성의 감별은 쉽지 않으며 특히, 담낭 용종에 담석증이 동반되는 경우에는 단순 담석증으로만 진단이 되는 경우가 많아 그 민감도는 60~80%로 낮다.(7,8) 전체 담낭 용종에서 악성이 발견될 확률은 Terzi 등(9)은 100예 중 26예를 보고하였으며 국내에서도 박 등(10), 이 등(11), 박 등(12)이 각각 34%, 5.8%, 19%를 전체 용종 질환 중에서 보고하였으며 저자들도 수술 후 담낭 용종으로 진단된 102예 중 10예에서 악성을 보였으며 약 9.8%의 빈도를 보였다. 이렇게 담낭 용종에서 악성이 관찰될 수 있으므로 영상학적으로 담낭 용종이 진단되면 악성의 가능성을 평가하고 이들에 대한 치료 방침을 정하는 것이 중요하다.

담낭의 양성 질환이 진단이 되어 수술적 치료가 필요한 경우 일차적인 치료 방법으로 복강경하 담낭 절제술이 이용되고 있다. 기술과 경험의 축적 및 술 후 통증감소, 빠른 사회복귀 등의 많은 장점으로 현재 개복 담낭 절제술을 대체 할 수 있는 치료법으로 확실히 인정이 되었다.(13) 복강경하 담낭 절제술이 많이 시행되고 경험이 축적되면서 수술 전 양성 질환으로 진단되었다가 수술 후에 우연히 진단되는

담낭암의 빈도는 서양에서는 0.3~0.5%, 일본에서는 0.8~0.9%로 보고된 바 있다.(14-16) 저자들의 경우에도 담낭 양성 질환으로 수술한 전체 1204예 중 10예로 0.8%의 빈도를 보였다. 그러나 담낭 용종의 경우에 우연히 발견되는 담낭암의 빈도(5.8~34%)는 전체 담낭 양성 질환에서 발견되는 것(0.3~0.9%)보다 더 높게 관찰되고 있다. 따라서, 수술 전 담낭 용종이 진단되었을 경우에는 항상 악성의 가능성을 염두해 두어야 한다.

담낭의 용종성 병변이 확인된 경우에 용종의 크기는 악성 가능성을 판단하는데 가장 중요한 인자로 알려져 있다. Kozuka 등(17)은 선종과 악성 선종의 평균 크기를 각각 5.5mm, 17.6mm로 병변이 클수록 악성도가 높다고 하였으며 Koga 등(18)은 10mm 이상인 경우 악성을 고려해야 한다고 하였다. Shinkai 등(19)은 10mm 이상의 크기 및 용종의 개수도 악성 질환 감별에 중요하다고 하였으며 Ishigawa 등(20)은 용종의 모양을 구분하기도 하였는데 유경성 용종은 10mm 이상에서만 악성의 가능성이 있으나 무경성 용종은 10mm 이하일 경우에도 악성의 가능성이 있으며 진행성 암이 발견되기도 한다고 하였다. 국내의 박 등(21)도 유경성 용종의 경우 악성은 27±22mm, 양성은 9.5±8.1mm, 무경성 용종의 경우는 악성은 16.6±9mm, 양성은 8.1±9mm로 각각의 경우에 크기에 따라 악성도를 의심할 가능성이 높음을 보고하였다. 저자들의 경우도 악성으로 진단된 용종의 평균 크기는 유경성에서 13mm, 무경성에서 9.2mm로 그 크기가 10mm와 근접한 수치를 보였다. 그러나 일부 보고에서는 5~10mm 크기의 악성 용종도 관찰되고 있으므로 악성 유무를 판단하는데 크기가 절대적인 수치는 아님을 고려해야 한다.

담낭 용종 질환에 있어 연령에 따른 악성 용종의 빈도 역시 크기처럼 중요한 요소이다. Terzi 등(9)은 악성 용종의 73%가 60세 이상이었다고 하였고 Chijiiwa 등(22)은 60세 이상의 연령을 악성 위험 요소로 생각하였다. 박 등(21)도 악성 용종의 57%에서 60세 이상이라고 하였고 특히 60세 이상의 남자에서 발견된 용종의 47,6%가 악성이라고 하였다. 저자들 역시 10예 중 7예가 60세 이상에서 관찰되었다. 이렇듯 크기와 마찬가지로 환자의 연령 역시 용종 질환의 악성도 예측에 중요한 요소라고 하겠다.

복강경 술식을 통해서 담낭 절제술을 시행할 경우에는 술 전 양성 병변이나 담석

증으로 진단이 된 경우라고 하더라도 약 1%에서는 악성의 가능성이 있으므로 이를 염두해 두어야 한다.(1,16) 절제된 담낭이 복벽이나 복강 내에 닿는 것을 피하기 위하여 보호 비닐 주머니의 사용을 권장하기도 하지만 비침투성 비닐 주머니를 사용함에도 불구하고 투관침 삽관 부위에서의 전이가 관찰된 경우도 있었다.(1) 복강경하 담낭 절제술 후 담낭암이 진단된 경우에 몇 주, 심지어 며칠 안에 투관침 삽관 부위에서의 전이가 발견되기도 하였다.(23) 이런 투관침 삽관 부위의 재발은 매우 좋지 않은 예후를 가지고 있는데 2년 생존율이 18.5%에 불과하다.(24) 이런 빠른 재발 및 좋지 않은 예후는 담낭암이 그 자체로 매우 공격적인 성향을 가지고 있는 것이기 때문으로 생각된다. 따라서 일부에서는 담낭암이 진단이 되면 투관침 삽관 부위의 광범위한 절제를 동반해서 시행하자고 주장하고 있다.(23-25)

담낭 용종 질환으로 복강경하 담낭 절제술을 시행하고 나서 암의 가능성을 배재하기 위하여 수술실에서 절제된 표본을 열어 육안적 검사를 시행하고 수술 중 응급동결절편 검사를 시행하여 반드시 암성 가능성을 확인해야 한다. Watanabe 등(26)은 85%의 조기 담낭암을 수술 직후 육안으로 확인 가능하다고 하였으며 Akyurek 등(27) 역시 수술 전 진단되지 않은 담낭암의 육안 확인을 통한 담낭암 진단율을 민감도 78.9%, 특이도 93%라고 보고하고 수술 후 담낭 확인의 중요성을 강조하였다.

담낭 용종 질환으로 복강경하 담낭 절제술을 시행한 후에 담낭암이 진단되면 경우에 따라 부가 수술이 필요한 경우가 있다. 수술 중 시행한 응급 동결 절편 검사상 암세포의 침윤이 점막층 혹은 근육층에 국한되면 추가 수술을 시행하지 않고 최종 병리 결과를 확인 한다. 최종 병리 검사 결과에서 점막층과 근육층에 국한되면 그대로 수술적 치료를 종료하고 추적 관찰을 한다.(6) 그러나 근육층까지 침범한 경우에는 림프절 전이가 13~16%까지 관찰되는 경우가 있고 만약 림프절 전이가 있는 경우라면 병기상 3기가 되어 조기 담낭암의 범주에 들지 못하므로 광범위한 림프절 절제술을 시행해야 한다는 주장도 있다.(28) 진행성 담낭암으로 확인이 되면 개복하여 확대 수술을 시행해야 하는데 이는 환자의 연령 및 다른 동반 질환 등의 수술적 위험도와 환자와 보호자의 확대 수술 수용 여부 등을 고려하여 결정해야 하며 고령이 될수록 재수술률은 낮아진다.(29) 수술은 확대 담낭 절제술을 시

행해야 하며 담낭과 접해있는 간 구획 IVB와 V를 포함하여 암종으로부터 최소 2cm의 안전한 절제연을 확보하여 구획 절제술을 시행하고 간십이지장 인대를 포함하고 췌두부 뒤편과 총간동맥의 내측에 이르는 광범위 림프절 절제술을 시행하여야 한다.(29,30) 일부에서 간췌십이지장 절제술을 시행하기도 하나 수술 위험도가 높으며 아직 그 경험 및 결과가 부족한 상태로 조금 더 연구되어야 할 부분이다.(28-30)

담낭암에서 수술 후 보조요법으로는 항암제 치료와 방사선 치료가 있다. 하지만 그 치료 효과는 다른 악성 종양에서처럼 좋지 못하다.(29) 그 이유는 진단 당시에 진행성 담낭암으로 밝혀지는 경우가 많고 공격적인 담낭암의 특성상 수술 후에 재발하는 경우가 많기 때문이다.(30) 일부 연구에서 수술 후 항암치료나 방사선 치료가 효과가 있다고 하였으나 좀 더 많은 연구가 필요 할 것으로 생각된다.(30,31)

V. 결 론

1997년 1월부터 2007년 2월까지 약 10여년간 조선대학교 병원에서 담낭 용종으로 진단되어 복강경 담낭 절제술을 시행한 124명 중 수술 전 담낭암을 의심할 수 없었고 수술 후 병리 조직 검사에서 담낭암으로 확진된 10명을 대상으로 다음과 같은 결론을 얻었다.

담낭 용종 질환에서 담낭암이 진단될 확률은 9.8%로 담석증을 포함한 양성 병변 시 발견되는 1% 보다 높다. 수술 전 담낭 용종 질환으로 진단되었으나 악성일 가능성이 높은 60세 이상, 10mm 이상의 용종이 있는 환자는 복강경하 담낭 절제술 시행 시 담낭의 박리 및 제거에 세심한 주의를 요해야 할 것이며 수술 후 담낭을 절개하여 육안으로 확인하고 응급 동결 절편 검사를 시행하여 추가 치료 여부를 결정해야 한다. 또한 응급 동결 절편 검사에서 양성이 진단될 수 있으므로 최종 병리 조직 검사 결과 역시 확인하여야 할 것이다. 조기 담낭암은 단순 담낭 절제술만으로 치료를 마무리 하였어도 지속적인 외래 추적 관찰을 통해 경우에 따라 추가적 처치를 시행하여 생존 기간을 연장 시킬 수 있을 것으로 생각된다.

참고 문헌

1. Varshney S, Buttirini G, Gupta R. Incidental carcinoma of the gallbladder. Eur J Surg Oncol 2002;28:4-10

2. Onoyama H, Yamamoto M, Takada M, Urakawa T, Ajiki T, Yamada I, Fujita T, Saitoh Y. Diagnostic imaging of early gallbladder cancer:retrospective study of 53 casese. World J surg 1999;23:708-712

3. Frauenschuh D, Greim R, Kraas E. How to proceed in patients with carcinoma detected after laparoscopic cholecystectomy. Langenbecks Arch Surg 2000;385:495-500

4. Nevin JE, Moran TJ, Kay S, King R. Carcinoma of the gallbaldder. Staging, treatment, and prognosis. Cancer 1976;37:141-8

5. Ouchi K, Suzuki M, Saijo S, Ito K, Matsuno S. Do recent advances in diagnosis and operative management improve the outcome of gallbladder carcinoma? Surgery 1993;113:324-329

6. Yoshida T. Laparoscopic cholecystectomy in treatment of patient with GB cancer. J Am Coo Surg 2000;191:158-63

7. Yang HL, Sun YG, Wang Z. Polypoid lesions of GB: diagnosis and indications for surgery. Br J Surg 1992;79:227-9

8. Wang OS. Image diagnosis of polypoid lesion of GB. Vhung Hua Wai Ko Tsa Chin 1991;29:345-9

9. Terzi C, Sokmen S, Seckin S, Albayrak L, Uguriu M. Polypoid lesions of GB; report of 100 cases with surgical reference to operative indication. Surgery 2000;127:622-7

10. Sang Su Park, Sun Whe Kim, Yong Hyun Park. Clinical study of gallbladder polypoid lesion. J Korean Surg Soc 1994;47:958-66

11. Jae Seol Lee, In Seok Choi, Byung Kook Yea, Mun Sup Sim. Laparoscopic cholecystectomy for polypoid lesions of the gallbladder. Korean J HBP Surg. 2002;6:53-58.

12. 박평재, 송태진, 최상용, 서성옥, 김영철. 담낭 용종의 임상적 고찰. 제 21차 한국간담췌외과학회 추계학술대회 초록집. 2004, P136

13. Yong Hyun Park, Sun Whe Kim, Hee Cheol Kim. Current status of laparoscopic cholecystectomy in Korea. J Korean Surg Soc 1993;44:927-37

14. Suzuki K, Kimura T, Ogawa H. Long-term prognosis of gallbaldder cancer diagnosed after laparoscopic cholecystectomy. Surg Endosc 2000;14:712-6

15. Yamaguchi K, Chijiiwa K, Ichimiya H. Sada M, Kawakami K, Nishikata F. et al. Gallbaldder carcinoma in the era of laparoscopic cholecystectomy. Arch Surg 1996;131:981-4

16. Yamamoto H, Hayakawa N, Kitagawa Y, Katohno Y, asaya T, Takara D. et al. Unsuspected gallbladder carcinoma after laparoscopic cholecystectomy J hepatobiliary Pancreat Surg 2005;12:391-398

17. Kozuka S, Tsubone M, Yasui A, Hachisuka K. Relation of adenoma to carcinoma in the gallbaldder. Cancer 1982; 50:2226-34

18. Koga A, Watanabe K, Fukuyama T, et al. Diagnosis and opeative indication for polypoid lesions of the gallbladder, Arch Surg 1988; 123: 26-9

19. Shinkai H, Kimura W, Muto T. Surgical indications for small polypoid lesions of the gallbaldder. Am J Surg 1998; 114-7

20. Ishigawa O, Ohhigashi H, Imaoka S, Nakaizumi A, Kitamura T, Sasaki Y, et al. The difference in malignancy between pedunculated and sessile polypoid lesion of GB. Am J Gastroenterol 1989;84:1386-90

21. Kap Soon Park, Byung Sun Cho, Yoon Jung Kang. Polypoid lesions of the gallbladder; Report of 111 cases with surgical reference to operative indication. J Korean Surg Soc 2001; 60: 219-222

22. Chijiiwa K, Tanaka M. Polypoid lesion of GB: Indication of carcinoma and outcome after surgery for primary GB cancer. Int Surg 1994;79:106-9

23. Paolucci V. Port site recurrences after laparoscopic cholecystectomy. J hepatobiliary Pancreat Surg 2001;8:535-543

24. Pezet D, Fondrinier E, Rotman N, Guy L, Lemesle P, Lointier P, Chipponi J. Partial seeding of carcinoma of the gallbaldder after laparoscopic cholecystectomy. Br J Surg 1992; 79:230

25. Fong YF, Brennan MF, Turn bull A, Colt DG, Blumgart LH. Gallbladder

cancer discovered during laparoscopic surgery. Potential for iatrogenic tumor dissemination. Arch Surg. 1993; 128: 1054-1056

26. Watanabe H, Kijuma H, Kurosaki I. Diagnosis of pathological features for the gallbaldder tumor. Pathol Clin 1989; 7: 1184-1198

27. Akyurek N, Irkorucu O, Salman B, Erdem O, Sare M. Unexpected gallbaldder cancer during laparoscopic cholecystectomy. J hepatobiliary pancreat Surg 2004; 11:357-361

28. Shimada H, Endo I, Fujii Y, et al. Appraisal of surgical resection of gallbladder cancer with special reference to lymph node dissection. Langenbecks Arch Surg. 2000;385:509-14.

29. Shin Hwang. Diagnosis and treatment of gallbladder cancer. Textbook of hepatobiliary-pancreatic surgery P.704-710

30. Donohue J H. Present statue of the diagnosis and treatment of gallbladder carcinoma. J Hepatobiliary Pancreat Surg 2001;8:530-534

31. Todoroki T. Chemotherapy for gallbladder carcinoma-a surgeon's perspective. Hepato-Gastroenterology 2000;47:948-955

부록

Table 1. Patients characteristics

Patient	Age	Sex	Pre-operative Symptoms	Stone	Pre-operative Radiologic study
1	72	M	None	-	Abdomen US*
2	67	F	RUQ pain	+	Abdomen US
3	63	M	Epigastric discomfort	-	Abdomen CT†
4	67	M	None	-	Abdomen US
5	72	F	RUQ pain	+	Abdomen US,CT
6	56	M	Epigastric discomfort	-	Abdomen US
7	63	M	Epigastric discomfort	-	Abdomen US
8	39	F	RUQ pain	+	Abdomen US
9	43	M	None	-	Abdomen US
10	67	F	RUQ pain	+	Abdomen US

* US=Ultrasonogram

† CT=Computed tomography

Table 2. Operative finding and operative procedure

Patient	Operative finding	Frozen biopsy	Operative procedure
1	Adhesion of omentum	M*	LC‡
2	GB wall thickening	M	LC -> #4 segmentectomy
3	GB wall thickening	M	LC -> #4, #5 segmentectomy
4	Severe liver cirrhosis GB wall thickening	M	LC -> LN§ dissection
5	GB wall thickening	M	LC -> #4, #5, segmentectomy
6	Adhesion of omentum	B†	LC 2nd. #4, #5 segmentectomy
7	Adhesion of omentum	M	LC
8	Severe liver cirrhosis GB wall thickening	M	LC -> LN dissection
9	Adhesion of omentum	M	LC
10	GB wall thickening	B	LC

*M=Malignancy

†B=Benign

‡LC=Laparoscopic cholecystectomy

§LN=Lymph node

Table 3. Pathologic finding

Patient	Gross finding	Size (mm)	Differentiation	Permanent biopsy	Stage
1	P*	18	Moderate	Adenocarcinoma Confined to mucosa	IA
2	S†	8	Well	Adenocarcinoma, LN‡ meta Extension to Adipose tissue	IIB
3	S	7	Well	Adenocarcinoma Invasion perimuscular CT§	IB
4	P	8,10	Well	Adenocarcinoma Invasion perimuscular CT	IB
5	S	12	Poorly	Adenocarcinoma Serosa, Liver invasion	IIA
6	P	5	Well	Adenocarcinoma Invasion perimuscular CT	IB
7	P	20	Well	Adenoma Focal carcinomatous change	IA
8	P	10	Poorly	Adenocarcinoma Extension to Adipose tissue	IIA
9	P	15	Well	Adenoma Focal carcinomatous change	IA
10	S	10	Well	Adenocarcinoma Confined to mucosa	IA

*P=polypoid

†S=Sessile

‡LN=Lymph node

§CT=Connective tissue
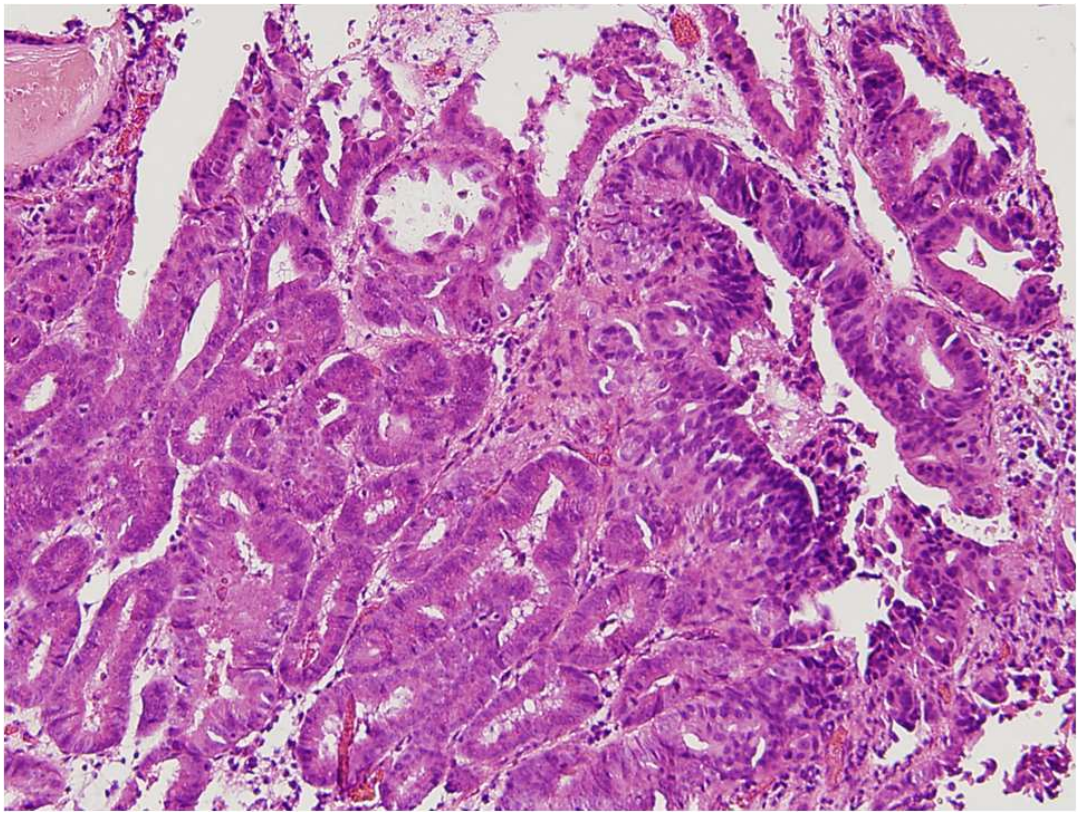
Figure 1. Microscopic finding of GB polyps with malignany. Frozen biopsy was benign, but permanant biopsy was malignancy. Irregular formed glandular structure with cytologic atypia including hyperchromatia, loss of polarity and high N/C ratio (right) are observed in the background of tubular adenoma (left). (H&E, x200)