

치과용 콘빔CT영상에서 총의치
장착 후 하악과두의 위치변화

Positional change of the condylar heads after wearing
complete denture on dental cone beam CT

2008년 2월 일

조선대학교 대학원

치 의 학 과

이 봉 호

치과용 콘빔CT영상에서 총의치 장착 후 하악과두의 위치변화

Positional change of the condylar heads after
wearing complete denture on dental cone beam CT

2008년 2월 일

조선대학교 대학원

치 의 학 과

이 봉 호

치과용 콘빔CT영상에서 총의치 장착 후 하악과두의 위치변화

지도교수 정 재 현

이 논문을 치의학 박사학위신청논문으로 제출함.

2007년 10월 일

조선대학교 대학원

치 의 학 과

이 봉 호

이봉호의 박사학위 논문을 인준함.

위원장 조선대학교 교 수 김 재 덕 ㉠

위 원 조선대학교 교 수 정 재 헌 ㉠

위 원 고려대학교 교 수 류 재 준 ㉠

위 원 조선대학교 교 수 오 상 호 ㉠

위 원 조선대학교 조교수 김 진 수 ㉠

2007년 12월 일

조선대학교 대학원

목 차

영문초록	iii
I. 서 론	1
II. 연구 대상 및 방법	3
III. 연구결과	6
IV. 총괄 및 고안	8
V. 결 론	11
참고문헌	12

도 목 차

Fig. 1. Linear measurement on the curved panoramic coronal view and central parasagittal view of the condylar head.	4
Fig. 2. Angular measurement.	4

표 목 차

Table 1. Mean with standard deviation, maximum, and minimum of anteroposterior position rate(AP) of both condylar heads before and after wearing complete denture.	6
Table 2. Mean, maximum, and minimum discrepancy(Rt MD-Lt MD) between right(Rt) and left(Lt) mesiodistal positional rates(MD) with standard deviation after wearing complete denture	7
Table 3. The change in mean angle and standard deviation of long axis of condylar head before and after wearing complete denture.	7

Abstract

Positional change of the condylar heads after wearing complete denture on dental cone beam CT

Bong-Ho Lee, D.D.S., M.S.D.

Director : Chae-Heon Chung, D.D.S., M.S.D. Ph.D.

Dept. of Dentistry,

Graduate School of Chosun University

Purpose : To evaluate the change in the position of the mandibular condyle within articular fossa after wearing complete denture(CD) by a cone beam computed tomography(CBCT).

Materials and Methods : CBCT of 34 temporomandibular joints were acquired on 9 males and 8 females before and after wearing a CD for rehabilitation by using CB MercurayTM(Hitachi, Japan). Position of mandibular condyle within articular fossa at centric occlusion was evaluated on the central parasagittal view and curved panoramic coronal view of the condylar head made by Vimplant2.0TM(CyberMed, Korea). A statistical evaluation was done using a SPSS.

Results :1. The range of anteroposterior positional rate(AP) of condylar head within articular fossa was -16~5 and -10~12 respectively on the right and left sides. Before wearing CD, the AP rate showed discrepancy between right and left side($p<0.05$). After wearing CD, both condyles showed a tendency to decrease in posterior condylar position(right side; $p<0.05$). 2. The discrepancy between right and left side in mediolateral postional rate(MD) was average 15.5 and 4.5 respectively before and after wearing CD. The improvement was

observed in mediolateral relationship of both condylar heads after wearing CD($p < 0.01$). 3. Before wearing CD, the horizontal angle of long axis of condylar head was average $79.6 \pm 2.7^\circ$ and $80.1 \pm 5.7^\circ$ respectively on the right and left sides. After wearing CD, both condyles were rotated same direction in average on axial plane.

Conclusion : It was thought to be significant clinically to assess the positional change of mandibular condyle after wearing complete denture by CBCT.

KEY WORDS : Tomography, Cone Beam Computed; Temporomandibular Joint;
Mandibular Condyle

I. 서 론

측두하악관절의 하악과두는 좌우측이 하악골에 의해 연결되어있으며 관절, 치아, 두개안면골격 등과 함께 하나의 기능적 단위로 움직인다고 알려져 있다.¹⁻³ 측두하악관절와 내 하악과두의 위치관계에 관하여는 Blaschke 등⁴의 보고에서 측두하악관절 무증상군의 경우 관절와와 하악과두가 동심위(concentric)의 위치관계를 보인다고 하였고 Weinberg,⁵ Dumas 등⁶은 측두하악관절장애 환자군에서 비동심위의 위치관계를 보인다고 하였다. 또한 측두하악관절장애 환자군에서 하악과두가 후방 위치관계를 보이는 빈도가 높다고 보고된 바 이는 관절원판의 전방변위 또는 구치부 치아의 상실과 관련이 있다⁷⁻⁹고 하여 관절와 내에서 과두위치의 변화가 임상적으로 의의가 있음을 시사하고 있다. 한편 발치 비발치 교정치료가 측두하악관절 증상을 유발 또는 악화시키지 않았으나 교합형태가 측두하악관절 증상 발생에 기여 인자 일 수 있다는 보고¹⁰가 있고 교정치료 후 하악과두가 더 동심위의 위치관계를 보였다는 보고¹¹도 있어 이는 교합이 하악과두 위치와 관련 있음을 시사하고 있다.

한편 무치악 환자의 경우 총의치를 장착시킨 후 1년간 악관절기능장애 발생여부를 관찰하여 중등도의 기능장애 증상이 보고되었으며¹² 무치악환자에서 총의치 장착 전에는 낮은 정도의 악관절 증상들이 관찰되었으나 총의치 장착 후 3개월 내지 3년 후 이러한 증상은 감소되었으나 통계적 의의는 없었다는 보고¹³도 있다. 일반적으로 총의치 장착자에서 교합의 불안정이 측두하악관절 증상 발생의 기여인자이며¹⁴⁻¹⁶ 부적절한 교합고경과 중심위가 총의치 장착자 가운데 흔히 나타난 측두하악관절 증상의 원인이었다는 여러 보고¹⁶⁻¹⁸가 있는 만큼 총의치 장착에 따른 교합위의 변화와 관련하여 과두의 위치변화를 면밀히 분석해 볼 필요가 있다.

일반적으로 방사선사진상에서 측두하악관절의 관절와 내에서 하악과두의 위치에 관하여는 전·후방 관절공극(synovial space)의 상대적인 정도에 따라 과두위치를 결정하는 연구방법이 제시되었다. 주로 이용되는 경두개촬영법은 하악과두의 일부분만이 관찰되므로 하악과두의 형태와 관절와의 위치관계를 정확히 재현시키데 한계가 있다.¹⁹ 일반단층촬영법과 전산화단층촬영법은 해부학적 구조의 중첩을 피할 수 있어 하악과두의 형태와 관절와와의 위치관계

를 보다 세밀하고 정확하게 관찰할 수 있으나 환자에 대한 방사선조사량이 많고^{19,20} 또한 기능이 개선된 소프트웨어와 함께 나선형 전산화단층촬영은 미세한 골 변화의 관찰에는 용이하나 측두하악관절의 시상면 단층상의 직접 촬영이 어려운 단점이 있으며 다면재구성시 상이 왜곡되고 상이 선명하지 못하였다.²¹

최근 치과에서 콘빔형 전산화단층영상(cone beam computed tomogram; CBCT)인 NewTom Model QR-DVT 9000을 이용한 영상학적 평가가 보고되어 기존의 영상기법과 달리 측면상(axial view) 시상면상(sagittal view) 관상면상(coronal view) 그리고 3차원영상이 소개된²²이래 사체 하악과두의 골이상 진단에서 치과용 콘빔CT와 Helical CT의 진단 신뢰도에 관한 비교연구²¹가 보고되었으며 최근 해상도가 개선된 치과용 콘빔CT를 이용하여 정상인의 하악과두 위치에 관한 연구²³가 이루어진바 있으나 이 장치는 조사야(field of view)가 좁아 좌우측 측두하악관절을 동시에 촬영할 수 없어 좌우 동시 평가에는 한계가 있었다. 이에 높은 공간분해능으로 다면영상이 작성되며 양측 측두하악관절이 동시에 촬영되는 치과용 콘빔CT를 이용하여 총의치 장착자에서 관절와 내 과두의 위치변화를 3차원적으로 동시 분석할 필요가 있다고 생각되었다.

본 연구에서는 기능이 개선된 치과용 콘빔CT장치로 촬영된 편악 무치악 환자의 총의치 장착 전후 양측 측두하악관절의 측면상에서 과두의 풍요중심부 곡선을 따라 작성된 파노라믹 관상단면과 하악과두 중심에서 작성된 부시상단면(parasagittal view)에서 하악과두의 전후좌우 위치 및 수평각의 변화를 비교함으로써 총의치 장착전후 하악과두의 위치 변화를 분석하였다.

II. 연구재료 및 방법

1. 연구대상

본 연구는 조선대학교 치과병원에 내원한 편악 상악 무치악환자로서 성인 17명(남자 9명, 여자 8명; 42세-74세)의 좌, 우측 총 34개의 측두하악관절에 대해 총의치 장착 전, 후에 촬영된 치과용 콘빔CT영상들을 대상으로 하였다.

2. 연구방법

1) 콘빔형 전산화단층영상

촬영장치로는 CB MercuRay™(Hitachi, Tokyo, Japan)를 이용하였고 각 피검자는 FH평면이 촬영실 바닥평면과 평행이 되도록 두부 고정 장치로 두부를 고정시킨 후, 총의치 장착 전에는 먼저 생리적 안정위를 찾아 그 위치에서 가볍게 2mm 정도 무는 위치로 하였고, 장착 후에는 통상 중심교합위를 재현시킨 다음 각각 안면모드로 촬영되었다. 촬영조건은 관전압 120 kVp, 관전류 15 mA, 노출시간 약10초였으며 영상획득 후 영상의 모든 데이터는 CBworks 프로그램(Hitachi, Tokyo, Japan)에서 DICOM 3.0 format을 가지는 512매의 측면 영상으로 저장되었다. 조사야 약 150mm에서 얻어진 볼륨데이터는 삼차원 영상분석 및 다면영상 재구성 소프트웨어인 Vimplant2.0™(CyberMed Inc., Korea)을 이용하여 만들어진 측상면, 파노라마믹 관상단면 및 시상단면 영상에서 계측 분석되었다.

2) 계측항목

하악과두의 전 후방관절 공극 측정은 하악과두 중심에서 만들어진 시상단면상에서 하악과두의 전방 최소 공극거리(A)와 후방 최소 공극거리(P)를 Pullinger와 Hollender²⁴가 제시한 기준에 기초하여 digital caliper로 소수점 이하 두자리까지 계측하였다(Fig. 1).

내·외측 하악과두 위치 측정은 측면상에서 과두 좌우 양극을 지나며 과두의 풍용곡선의 중심을 따라 곡선을 그려 얻어진 파노라마믹 관상단면에서 내측(M), 외측(D)으로 두개골과 최소거리를 나타내는 부위의 거리를 측정하였다(Fig. 1).

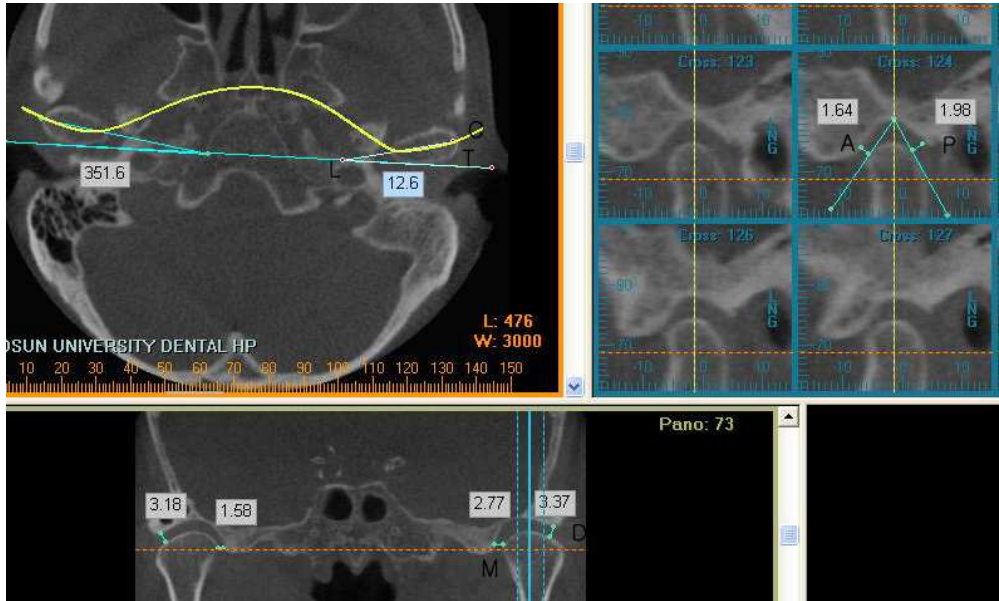


Fig. 1. Linear measurement on the curved panoramic coronal view and central parasagittal view of the condylar head; 1. narrowest anterior(A) and posterior(P) joint space by Pulliger and Hollender's method²⁴, 2. narrowest medial(M) and distal(D) joint space.

하악과두의 수평각은 측면상에서 각 과두의 양단 풍음부를 잇는 장축(L)과 정중선(S)이 이루는 좌·우각을 측정하였다(Fig. 2).

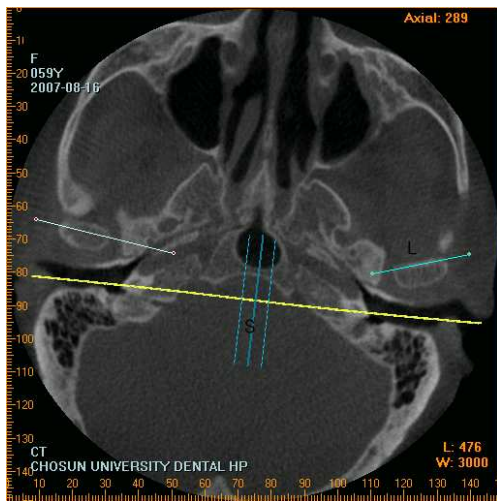


Fig. 2. Angular measurement; the angle of long axis(L) of both condylar heads to midsagittal line(S).

3. 연구항목

1) 중심교합시 하악과두와 관절와내 위치관계

하악과두와 관절와내 전후방 위치관계는 중심교합시 하악과두와 관절와내 위치관계는 계측된 전후방 관절공극 전방거리 A 와 후방거리 P(Fig. 1)를 Pulliger와 Hollender²⁴의 공식(가)에 대입하여 절대 동심위(0)로부터 전방(+) 또는 후방(-)으로의 위치율(AP)을 산출하여 평가하였다.

내외측 위치관계는 파노라믹 관상단면상에서 계측된 내측거리 M 과 외측거리 D(Fig. 1)를 하악과두의 내외측 위치율 산출식(나)에 대입하여 위치비율(MD)을 산출한 다음 우측 MD에서 좌측MD를 뺀 값(우측MD-좌측MD)을 좌우 내외측 편위값으로 하였다.

가) 하악과두의 전후방 위치율(AP) 산출식

$$\frac{\text{후방관절공극(P)}-\text{전방관절공극(A)}}{\text{후방관절공극(P)}+\text{전방관절공극(A)}}\times 100=\text{AP}$$

(+ : 하악과두가 관절와 안에서 전방에 위치, - : 하악과두가 관절와 안에서 후방에 위치)

나) 하악과두의 내외측 위치율(MD)및 좌우 편위값 산출식

$$\frac{\text{내측관절공극(M)}-\text{외측관절공극(D)}}{\text{내측관절공극(M)}+\text{외측관절공극(D)}}\times 100=\text{MD}$$

(+ : 하악과두가 관절와 안에서 외측에 위치, - : 하악과두가 관절와 안에서 내측에 위치)

좌측과 우측과두의 내외측 편위값 = 우측MD-좌측MD

2) 양 과두의 수평각

측정된 양 과두의 수평각을 이용하여 회전변위를 분석하였다.

총의치 장착 전후 산출된 위치율의 차이에 대하여 SPSS에 의해 t-검증으로 통계학적 유의성이 검증되었다.

Ⅲ. 연구결과

1. 총의치 장착 후 하악과두의 전후방 위치변위

총의치 장착 전후 하악과두의 평균 전후방 위치비율은 좌우 편위($p < 0.05$)를 나타내었으나 각 피험예에서 그 값이 다양하여 평균값은 의의가 없었다. 좌측 전후방 위치비율은 최대 5에서 최소 -16의 범위내에 있었고, 우측 전후방 위치비율은 최대 12에서 최소 -10의 범위내의 값을 나타내었다(Table 1). 총의치 장착 후 과두의 전후방 변위양상은 우측 과두가 평균적으로 후방이동 경향을 나타내었고($P < 0.05$), 좌측은 다소 후방 경향을 나타내었다($P > 0.05$).

Table 1. Mean with standard deviation, maximum, and minimum of anteroposterior position rate(AP) of both condylar heads before and after wearing complete denture(n=17)

	before			after		
	max	mean SD	min	max	mean SD	min
left	5	-6.2±9.1	-16	21	-11.3±17.7	-25
right	12	5.0±8.6	-10	11	-1.5±8.4	-15

* $p < 0.05$

*

2. 총의치 장착후 내외측 위치변위

내외측 이동양상은 좌측과 우측의 과두가 서로 같은 방향으로 이동하여 편측이 내측 이동인 경우 반대측에서는 외측 이동의 양상을 나타내었으며 총의치 장착 전 과두의 내외측 위치비율의 좌우 차이(우측MD-좌측MD)는 평균 15.5 ± 2.3 였으며 장착 후 과두의 내외측 위치비율의 좌우 차이는 평균 4.5 ± 0.9 로서 내외측 위치관계의 개선을 나타내었다($p < 0.01$)(Table 2).

Table 2. Mean, maximum, and minimum discrepancy(Rt MD-Lt MD) between right(Rt) and left(Lt) mesiodistal positional rates(MD) with standard deviation after wearing complete denture(n=17)

	maximum	mean ± SD	minimum
before	17.4	15.5 ±2.3	12.2
after	6.2	4.5 ±0.9	3.5

* p<0.01

3. 총의치 장착후 양측 과두의 수평각 범위

총의치 장착전 좌측 과두의 평균 수평각은 79.6±2.7도였고 우측 과두의 평균 수평각은 80.1±5.7도였으며, 장착 후 평균값에서 좌우측 과두는 측면상에서 동일하게 시계반대방향으로 회전 양상을 보였으나 좌우 모두 회전양은 통계적으로 의미있는 차이를 보이지 않았다(P>0.05)(Table 3). 전반적으로 각 예마다 시계방향에 대하여 다양한 양상으로 다양한 회전양을 나타내었다.

Table 3. The change in mean angle and standard deviation of long axis of condylar head before and after wearing complete denture

	left	right
before	79.6±2.7	80.1±5.7
after	80.1±0.9	77.4±8.6

IV. 총괄 및 고안

측두하악관절내 하악과두 위치에 관한 연구는 정상인에 대하여 경두개방사선사진⁵, 이하두정방사선사진^{25,26} 또는 단층촬영^{4,6,20,24}등을 이용한 분석이 대부분이었다. 그동안 이러한 촬영법을 이용하여 측두하악관절의 증상과 관련한 과두위치에 관한 연구⁵⁻⁹와 교합과 관련한 과두위치에 관한 연구¹¹등이 있는데 그 중 측두하악관절 동통이 있는 환자들에서 증상이 없는 사람들보다 과두가 관절와 내에서 후방에 위치하는 빈도가 훨씬 높았으며⁷⁻⁹ 이는 구치 상실과 많은 관련을 보였다고 하였다.⁷ 한편 무치악과 관련하여 총의치 장착자에서도 측두하악관절의 증상이 나타났다는 보고^{12,14-18}도 있는 만큼 총의치 장착자에서 과두위치의 분석이 필요한데 이에 대한 방사선학적 연구가 드물었다. 이 같은 연구로는 단층촬영상을 이용하여 12명의 여성에서 상악은 총의치, 하악은 국소의치로 회복시키기 전후의 관절와내 하악과두의 위치분석²⁷이 있는 정도이다.

본 연구에서는 총의치 장착자에서 과두위치의 관계를 분석하기 위하여 최근 개발된 치과용 콘빔CT(CB MercuRay™)으로 촬영된 볼륨데이터를 다면영상 재구성 소프트웨어인 Vimplant2.0™을 이용하여 일반전산화단층영상보다 10배 높은 해상도로 과두 장축에 대해 곡선의 파노라마 관상단면 및 중심부에서부시상단면 영상을 동시에 영상왜곡 없이 나타내어 좌우 측두하악관절을 동시에 평가할 수 있었다.²⁸ 또한 이 촬영장치는 외형이 파노라마 방사선 촬영장치와 닮아 촬영 시 짧은 노출시간동안 피검자의 두부를 직립상태로 유지시키므로 중력에 의한 하악골의 중심교합상태에서 비교적 생리적인 관절와내 하악과두의 위치평가가 가능하다. 이는 정상인의 관절와내 과두위치의 연구²³시 검증된바 있다.

하악과두의 위치관계를 평가하는데 Dumas 등⁶은 단순히 관절공극의 폭경을 측정하는 방법을 이용했으며 상방관절공극 폭경이 3.45 mm, 전방 2.37 mm, 후방 2.65 mm라고 보고하였으나 본 연구에서는 Pullinger 등²⁴의 공식을 이용하였고 그들은 관절와내 하악과두의 위치에 관한 비율을 산출할 경우 -12에서 +12의 범위의 값을 갖는 경우 중심위에 위치한다고 평가할 수 있다 하였고, Hwang 등²³은 과두의 중앙축 단면층에서 전후 위치 비율이 평균

-3.58로 통계학적으로 유의하였으나 외측 단면에서는 평균 10.96이었으며 유의성이 없었다고 하였다. 이때 -3.58의 값은 관절와 내에서 다소 후방위치를 의미한다 하였는데 본 논문에서는 총의치 장착 전에 위치비율 값이 그 분포가 너무 광범위하여 평균의 의미는 없었으나 평균적으로 좌우 편위를 나타내었다($p < 0.05$). Al-Jabrah 등²⁹은 상하악 국소의치 장착군에서 총의치 장착군보다 측두하악관절 증상을 더 많이 나타내었다고 하였으며, Amorim 등²⁷은 본 연구와 같은 분석법을 이용하여 상악은 총의치, 하악은 국소의치 장착자에서 장착 전 하악과두가 두드러진 후방위치였으며, 장착 후 더 후방위치를 나타내었다($p = 0.2$)고 하였다. 본 연구에서도 Table 1에서 보는 바와 같이 총의치 장착 후 우측 과두가 후방이동 경향($p < 0.05$)을 나타내었고 좌측도 다소 후방이동을 나타내었다.

하악과두의 내·외측 이동양상은 좌·우측의 과두가 서로 같은 방향으로 이동하였고 총의치 장착 전 과두의 좌우 위치비율 차이는 평균 15.5 ± 2.3 였으며 장착 후 좌우 위치비율 차이는 평균 4.5 ± 0.9 로서, 총의치 장착 전후 차이가 통계적으로 유의하였고($P < 0.01$) 총의치 장착에 의해 과두의 좌우 위치관계가 개선됨을 알 수 있었다.

총의치 장착 전 과두의 수평각은 본 실험에서 좌,우 평균 각각 79.6 ± 2.7 도, 80.1 ± 5.7 도였다. Dumas 등⁶에 의하면 평균 21.03도였으며 그 범위는 1.1도에서 38.87도로 넓었고, Kim 등²⁵ 역시 평균 73도였으나 그 분포는 82도에서 69도까지 다양하였다고 하였다. Lee 등³⁰은 정상군 21.11 ± 9.43 도, 측두하악기능 장애군에서 20.79 ± 10.64 도였으나 통계학적으로 유의한 차이는 보이지 않았다고 보고하였다. 따라서 총의치 장착전후 과두의 수평각이 정상인가 아닌가는 평가 할 수 없었고 평균 수평각도 의미가 없었다.

총의치 장착 후 평균적으로 좌우측과두는 시계반대방향으로 회전한 양상을 보였으나 회전양은 의미있는 차이를 나타내지 않았다. 그러나 각 예에서 시계방향에 대하여 다양한 양상으로 다양한 양의 회전운동을 나타내었다. 총체적으로 총의치 장착 후 양과두는 동일방향으로 회전운동을 나타내었다고 평가될 수 있었다.

종합적으로 총의치 장착 후 내외측으로 과두 위치개선이 되는 경향이 있었으며, 전후방 과두위치는 후방으로 변위되었으며 회전운동이 상호 보완의 의미를 갖는다고 생각되어 치과용 콘빔CT는 총의치 장착 전후 과두위치 평가

에 임상적 의의를 갖는다고 생각되었다. 향후 측두하악관절 증상과 관련하여 총의치 장착 전후 하악과두 위치에 관한 지속적인 연구가 필요하다고 생각된다.

V. 결론

치과용 콘빔CT장치로 편악 무치악 환자 17명의 총의치 장착 전후 촬영된 양측 측두하악관절 영상을 이용하여 측면상 과두의 풍요중심부 곡선을 따라 작성된 파노라믹 관상단면과 하악과두 중심에서 작성된 시상단면상에서 하악과두의 전후좌우 위치비율 및 수평각의 변화를 비교한 결과는 다음과 같다.

1. 하악과두의 좌측 전후방 위치비율은 -16 ~ 5 범위 내에 있었고 우측 전후방 위치비율은 -10 ~ 12 범위 내로 값이 다양하였다. 총의치 장착 전 평균적으로 좌우 편위를 나타내었고($p < 0.05$), 장착 후 평균적으로 좌우 과두가 후방이동 경향을 나타내었다(우측; $p < 0.05$).
2. 총의치 장착전 과두의 내외측 위치비율의 좌우 차이는 평균 15.5였으며 장착 후 내외측 위치비율의 좌우 차이는 평균 4.5로서 총의치 장착 후 내외측 위치관계의 개선을 나타내었다($p < 0.01$).
3. 총의치 장착전 좌측 과두의 평균 수평각은 79.6 ± 2.7 도였고 우측은 80.1 ± 5.7 도였으며, 장착 후 평균적으로 좌우 하악과두가 동일방향으로 회전하였으나 통계학적으로 의미있는 회전양을 나타내지는 않았다.

결론적으로 치과용 콘빔CT를 이용한 총의치 장착 후 과두위치 변위에 대한 평가가 임상적으로 의의가 있을 것으로 생각되었다.

참고문헌

1. Mongini F. The stomatognathic system. 1st ed. Chicago: Quintessence; 1984. p. 15-6.
2. Okeson JP. Fundamental of occlusion and temporomandibular disorder. 1st ed. St. Louis: Mosby; 1985. p. 9-25.
3. Ten Cate AR. Oral histology; development, structure, and function. 2nd ed. St. Louis: Mosby; 1985. p. 101-28.
4. Blaschke DD, Blaschke TJ. Normal TMJ bone relationships in centric occlusion. J Dent Res 1981; 60: 98-104.
5. Weinberg LA. Role of condylar position in TMJ dysfunction-pain syndrome. J Prosthet Dent 1979; 41 : 636-43.
6. Dumas AL, Mohammad MB, Willis HB, Homayoun NM. A tomographic study of the condyle/fossa relationship in patients with TMJ dysfunction. J Cranio Prac 1984; 2 : 315-24.
7. Weinberg LA. Superior condylar displacement; its diagnosis and treatment. J Prosthet Dent 1975; 34 : 59-76.
8. Weinberg LA. The etiology, diagnosis, and treatment of TMJ dysfunction pain syndrome. J Prosthet Dent 1980; 43 : 58-77.
9. Tallents RH, Macher DJ, Kyrkanides S, Katzberg RW, Moss ME. Prevalence of missing posterior teeth and intraarticular temporomandibular disorders. J Prosthet Dent 2002; 87 : 45-50.
10. Henrikson T, Nilner M. Temporomandibular disorders, occlusion and orthodontic treatment. J Orthod. 2003;30 : 129-37.
11. Carlton KL, Nanda RS. Prospective study of posttreatment changes in the temporomandibular joint. Am J Orthod Dentofacial Orthop 2002;122 : 486-90.
12. Raustia AM, Peltola M, Salonen MA. Influence of complete denture renewal on craniomandibular disorders: a 1-year follow-up study. J Oral Rehabil 1997 ;24 : 30-6.

13. Dervis E. Changes in temporomandibular disorders after treatment with new complete dentures. *J Oral Rehabil* 2004; 31 : 320-6.
14. Carlsson GE. Symptoms of mandibular dysfunction in complete denture wearers. *J Dent* 1976; 4 : 265-70.
15. Agerberg G. Mandibular function and dysfunction in complete denture wearers--a literature review. *J Oral Rehabil* 1988; 15 : 237-49.
16. Zissis AJ, Karkazis HC, Polyzois GL. The prevalence of temporomandibular joint dysfunction among patients wearing complete dentures. *Aust Dent J* 1988; 33 : 299-302
17. Gibson WM. Reduced vertical dimension and temporomandibular pain. A survey of the causes of temporo-mandibular joint pain. *Dent Mag Oral Top* 1967; 84 : 149-51.
18. Monteith B. The role of the free-way space in the generation of muscle pain among denture-wearers. *J Oral Rehabil*. 1984; 11 : 483-98.
19. Eckerdal O, Lundberg M. Temporomandibular joint relations as revealed by conventional radiographic techniques. A comparison with the morphology and tomographic images. *Dentomaxillofac Radiol* 1979; 80 : 65-73.
20. Solberg WK, Hansson TL, Nordstrom B. A tomographic study of mandibular condyle position in an asymptomatic population. *J Prosthet Dent* 1985; 53 : 700- 13.
21. Honda K, Larheim TA, Maruhashi K, Matsumoto K, Iwai K. Osseous abnormalities of the mandibular condyle: diagnostic reliability of cone beam computed tomography compared with helical computed tomography based on an autopsy material. *Dentomaxillofac Radiol* 2006; 35 : 152-7.
22. Tsiklakis K, Syriopoulos K, Stamatakis HC. Radiographic examination of the temporomandibular joint using cone beam computed tomography. *Dentomaxillofac Radiol*. 2004; 33 : 196-201.
23. Hwang HJ, Kim GT, Choi YS, Hwang EH. Mandibular condyle position in cone beam computed tomography. *Korean J Oral Maxillofac*

- Radiol 2006; 36 : 103-9.
24. Pullinger A, Hollender L. Variation in condyle-fossa relationships according to different methods of evaluation in tomograms. Oral Surg Oral Med Oral Pathol 1986; 62 : 719-27.
 25. Kim SH, Choi SC, Byun JS. A Positional Analysis of Mandibular Condyle on the Submentovertex Radiograph for Diagnosis of Temporomandibular Joint Dysfunction. J Korean Oral Maxillofac Radiol 1991;21:73-81.
 26. Oh WS, Choi SC. Interrelation between the angle forward by the midsagittal plane and the mandibular angle and the horizontal inclination of the condylar long axis. J Korean Oral Maxillofac Radiol 1992;22:109-16.
 27. Amorim VC, Laganá DC, de Paula Eduardo JV, Zanetti AL. Analysis of the condyle/fossa relationship before and after prosthetic rehabilitation with maxillary complete denture and mandibular removable partial denture. J Prosthet Dent 2003 ;89:508-14.
 28. Kim JD, Kim KW, Lim SH. CBCT analysis of three implant cases for treatment planning. J Korean Oral Maxillofac Radiol 2007; 37 : 171-80.
 29. Al-Jabrah OA, Al-Shumailan YR. Prevalence of temporomandibular disorder signs in patients with complete versus partial dentures. Clin Oral Investig 2006 ; 10 : 167-73.
 30. Lee JB, Kim JD. A study on the position of condylar head on computed tomogram. J Korean Oral Maxillofac Radiol 1987;17:151-62.

저작물 이용 허락서

학 과	치의	학 번	20067384	과 정	박사
성 명	한글: 이 봉 호 한문 :		영문 : Bong-Ho Lee		
주 소					
연락처			E-MAIL		
논문제목	한글 : 치과용 콘빔CT영상에서 총의치 장착 후 하악과두의 위치변화				
	영어 : Positional change of the condylar heads after wearing complete denture on dental cone beam CT				

본인이 저작한 위의 저작물에 대하여 다음과 같은 조건 아래 조선대학교가 저작물을 이용할 수 있도록 허락하고 동의합니다.

- 다 음 -

1. 저작물의 DB구축 및 인터넷을 포함한 정보통신망에의 공개를 위한 저작물의 복제, 기억장치에의 저장, 전송 등을 허락함
2. 위의 목적을 위하여 필요한 범위 내에서의 편집·형식상의 변경을 허락함. 다만, 저작물의 내용 변경은 금지함.
3. 배포·전송된 저작물의 영리적 목적을 위한 복제, 저장, 전송 등은 금지함.
4. 저작물에 대한 이용 기간은 5년으로 하고, 기간 종료 3개월 이내에 별도의 의사 표시가 없을 경우에는 저작물의 이용기간을 계속 연장함.
5. 해당 저작물의 저작권을 타인에게 양도하거나 또는 출판을 허락을 하였을 경우에는 1개월 이내에 대학에 이를 통보함.
6. 조선대학교는 저작물의 이용 허락 이후 해당 저작물로 인하여 발생하는 타인에 의한 권리 침해에 대하여 일체의 법적 책임을 지지 않음
7. 소속대학의 협정 기관에 저작물의 제공 및 인터넷 등 정보통신망을 이용한 저작물의 전송·출력을 허락함.

동의여부 : 동의(O) 반대()

2008년 2 월 일

저작자 : 이 봉 호 (서명 또는 인)

조선대학교 총장 귀하