creative commons

COMMONS DEED

저작자표시-비영리-변경금지 2.0 대한민국

이용자는 아래의 조건을 따르는 경우에 한하여 자유롭게

- 이 저작물을 복제, 배포, 전송, 전시, 공연 및 방송할 수 있습니다.

다음과 같은 조건을 따라야 합니다:

저작자표시. 귀하는 원저작자를 표시하여야 합니다.

비영리. 귀하는 이 저작물을 영리 목적으로 이용할 수 없습니다.

변경금지. 귀하는 이 저작물을 개작, 변형 또는 가공할 수 없습니다.

- 귀하는, 이 저작물의 재이용이나 배포의 경우, 이 저작물에 적용된 이용허락조건을 명확하게 나타내어야 합니다.
- 저작권자로부터 별도의 허가를 받으면 이러한 조건들은 적용되지 않습니다.

저작권법에 따른 이용자의 권리는 위의 내용에 의하여 영향을 받지 않습니다.

이것은 이용허락규약(Legal Code)을 이해하기 쉽게 요약한 것입니다.

Disclaimer

dCollection

[UCI]I804:24011-200000236158

2008년 2월
석사학위논문

아트로핀 근주를 이용한 단기간 건성안 동물모델

조선대학교 대학원
의 학 과
양 성 원

아트로핀 근주를 이용한 단기간 건성안 동물모델

A Short-Term Dry Eye Animal Model by Intramuscular Injection of Atropine

2008년 2월 25일

조선대학교 대학원

의 학 과

양 성 원

아트로핀 근주를 이용한 단기간 건성안 동물모델

지도교수 지 남 철

이 논문을 의학석사 학위신청 논문으로 제출함

2007년 10월

조선대학교 대학원

의 학 과

양 성 원

양성원의 석사학위 논문을 인준함

위원장 조선대학교 교수 임 경 준 (인)

위원 조선대학교 교수 김 종 규 (인)

위원 조선대학교 교수 지 남 철 (인)

2007년 11월

조선대학교 대학원

목차

표 목 차 ····· ii
도 목 차 ····· iii
Abstract ····· 1
서 론 ····· 3
연구대상 및 방법 ····· 5
결 과 ····· 7
고 찰 ····· 8
참고문헌 ····· 11

표목차

Table 1 The count of Goblet cells by impression cytology with PAS stain was decreased markedly in the atropine-injected group compared with control group · 14

도목차

Fig.1. The average amount of tear secretion · · · · · · · · · 15

Fig.2. The ratio of the tear secretion amount · · · · · · · · · 16

Fig.3. Photomicrograph of conjunctival epithelium with periodic acid-Schiff(PAS) -positive staining goblet cells · · · · 17

Abstract

A Short-Term Dry Eye Animal Model by Intramuscular Injection of Atropine

Seong-Won Yang
Advisor : Nam-Cheol Ji M.D.,PhD.
Department of Medicine
Graduate School of Chosun University

Purposes: To figure out if we could use a short term model of dry eye by an intramuscular injection of atropine to rabbits, and the estimation of tear secretion amount and the evaluation of the corneal and conjunctival changes

Subjects and Methods: Among 10 rabbits, five of them were injected 1 mg/kg of 1% atropine sulfate everyday, and other five of them as control group were injected 1 mg/kg of normal saline. Then, Schirmer test was performed to estimate the ratio of tear secretion before and after atropine injection. After 1% fluorescence dye was instilled, the degree of dying was observed by using slit lamp, then divided into grades by staining of cornea. In 10 days, impression cytology test was used to measure goblet cells for all rabbits.

Results: Schirmer test was performed for 10 days. It was done after every atropine injection. After two days, the ratio of tear secretion amount was significantly decreased. The staining of cornea was graded from 0 to 1 before the atropine injection, but it was still graded from 0 to 1 in 10 days. The significant difference was not observed between the experimental and control groups. The number of average goblet cells was 14.02±4.447 (cells/㎟) in experimental group which was injected with the atropine, and 43.32±7.531 (cells/㎟) in the control group which was injected with the normal saline. The significant difference was found between the two groups ($P<0.05$).

Conclusions : A Significant difference was observed in association with the ratio of tear secretion, but atropine does not affects the fluorescence grade of cornea significantly. At the impression cytology test, the number of average goblet cell was changed significantly in contrast to the control group.

서 론

아트로핀은 belladonna alkaloid계 약물로 안과 영역에서는 0.125%에서 2% 정도의 농도로 점안액이나 점안 연고로 사용되며 동공 괄약근을 마비시켜 동공을 산대시키며, 홍채 모양체염이나 각막염 환자에서 홍채 후유착을 막기 위하여 점안용으로 사용되고 있다. 그러나 알레르기 및 독성반응 등의 부작용으로, 일부환자에 있어서는 그 사용이 제한되기도 한다. 건성안은 미국에서 30~60세 인구에서는 10%, 65세 이상의 인구에서는 15%이상에서 나타날 만큼 흔한 질병이다.[1] 건성안은 눈물의 분비 부족 및 눈물막의 과도한 증발로 노출된 눈꺼풀 틈새의 안구표면 손상으로 눈의 불쾌감 및 자극증상을 일으키는 눈물막의 질환으로, 성인의 약 10-20%에서 나타나며 특히 여성에서 더 많이 발생하는 질환이다.[1,2] 건성안은 눈물분비의 감소, 눈물증발의 증가 등으로 인해 건성각결막염(keratoconjunctivitis sicca)를 일으킬 수 있는데, 그 기전으로는 눈물층의 삼투압 증가[3], 눈물 성분 중 각막표면의 정상구조를 유지하기 위한 성분의 감소[4] 및 눈물 내 염증유발 물질의 증가[5] 등이 거론되고 있다. 최근 건성안의 이해와 치료에 있어 안구 표면, 안검, 그리고 눈물샘을 신경 되돌림 회로(neural feedback loop)와 연결되는 하나의 통합된 단위로 이해하고 있으며, 이에 대한 치료도 특이한 면역학적 개념에 기초를 둔 염증질환이라는 쪽으로 관심이 모아지고 있다.[6-8] 건성각결막염의 조직학적 변화는 안구표면세포의 비정상적인 증식과 분화, 술잔세포 밀도의 감소, 뮤신의 분비 감소, 비정상적인 뮤신의 분비 및 상피세포 장벽의 변화 등이 있을 수 있다.[9,10] 건성안의 다양한 기전 연구에 있어서는 동물 모델이 필수적인데, 몇몇 건성안 모델이 제안되고 있다. 토끼에서 Gilbard 등은 수술적으로 주눈물샘과 덧눈물샘(haderian gland) 및 순막을 제거한 후 사람에서의 건성안과 비슷한 결막 및 눈물의 변화를 관찰함을 보고하였고[11], Fujihara 등은 1~3시간 동안 개검기를 이용하여 강제로 눈을 벌림으로써 건성안 모델을 만들기도 하였다.[12] Burgalassi 등은 1일 3회 atropine sulfate 점안 후 눈물 분비가 감소되고, 건성각결막염과 비슷한 변화를 관찰하였다고 하였고[13], Zhu 등은 눈물샘 상피세포와 함께 배양된 말초혈액림프구를 눈물샘에 주입한 후 눈물 분비의 감소와 건성안과 비슷한 각막변화를 관찰함을 보고하는[14] 등 다양한 방법으로 고안된 건성안 모델이 보고되고는 있으나, 재현성 및 실용성에서 문제점이 있을 수 있다. 이에 저자는 아트로핀을 토끼에 근육주사하여 눈물분비량과 각막 및 결막

의 변화를 관찰하여 단기간의 건성안 모델로 활용할 수 있는지를 알아보고자 실험을 시행하였다.

연구 대상 및 방법

1. 대상

2-3kg의 백색 가토 10마리를 대상으로 시행하였으며 모든 토끼는 헬싱키선언의 원칙 및 제시기준에 따라 다루어 졌다. 5마리의 토끼에 날마다 1 mg/kg의 1% atropine sulfate를 근육 주사하였으며, 대조군에서 1 ml/kg의 생리식염수를 근육주사 하였다.

2. 눈물분비량의 비

모든 토끼를 대상으로 ketamine 30 mg/kg와 xylazine 5 mg/kg 근육주사로 마취한 다음 표준 Schirmer strip을 하결막낭 외측 1/3 부위에 삽입한 후 5분 뒤에 접힌 부분으로부터 누액으로 적셔진 부분의 길이를 mm 단위로 측정하였다. 각 눈의 눈물분비량의 변이를 없애기 위해서 아트로핀 주사 후 측정한 값을 주사 전 측정값으로 나누어 눈물분비량의 비로 나타내었다.

3. 각막 형광염색

토끼의 눈을 개검기로 벌리고 1% 형광염색약을 점안한 후 3분 후에 휴대용 세극등 현미경의 cobalt blue빛을 최대로 밝고 크게하여 각막의 점상염색 정도를 관찰하였다. 각막의 점상염색은 Grade에 따라 분류되었는데 점상 염색이 없는 경우를 Grade 0, 1/8 이내로 염색된 경우를 Grade 1, 1/4 이내로 염색된 경우를 Grade 2, 1/2 이내로 염색된 경우를 Grade3, 1/2이상 염색된 경우를 Grade 4로 분류하였다.

4. 압흔세포검사

술 후 10일째 모든 토끼를 대상으로 압흔 세포검사를 시행하였다. 5x5mm 크기의 여과지(Millpore, Billerica, USA)를 윤부에서 2-3mm 떨어진 상부 결막에 놓은 뒤 1ml 주사기 끝의 둥글고 평편한 면으로 10초간 압박하였다. 그 후 10% 포르말린 용액에 고정한 다음 Periodic acid - Schiff(PAS) 염색과 hematoxylin 염색을 시행하였다. 각 검체는 200배의 시야에서 보이는 술잔세포의 수를 모두 세었으며 서로 다른 부위에 겹치지 않도록 하여 5회 반복한 후 평균값을 구하였다.

5. 통계방법

통계프로그램은 SPSS 12.0 영문버전을 사용하여 연구 목적에 따라 눈물분비량의 비율 측정은 반복측정을 시행하였으며, 압흔세포검사의 평균값은 t-test를 사용하여 자료를 분석하였다. 그리고 $P<0.05$인 경우는 통계적으로 의의가 있는 것으로 간주하였다.

결 과

1. 눈물분비량 비

아트로핀 주사 전과 주사 후 1일 간격으로 10일간 Schirmer test를 시행하고, 주사 후 측정값을 주사 전 측정값으로 나누어 준 눈물분비량의 비는 base와 1일간에는 차이가 없으나($F=3.136$, $P>0.05$), base와 2일부터 10일간에는 차이가 있음을 알 수 있었다($p<0.05$). 시간에 따른 눈물분비량 비율의 감소는 통계적으로 유의한 차이가 있으며($F=5.696$, $p<0.05$), 아트로핀 주사 그룹과 생리식염수 주사 그룹 간에는 통계적으로 유의한 차이($F=75.710$, $p<0.05$)가 있음을 알 수 있다(Figure 1, 2).

2. 각막 형광염색

각막의 점상 염색은 아트로핀 주사 전에는 grade 0-1이었는데 실험 10일 후에도 grade 0-1이었고, 실험군과 대조군에서 유의한 차이를 보이지 않았다.

3. 압흔세포검사

아트로핀을 주사한 실험군과 생리식염수를 주사한 실험군의 검정결과 아트로핀을 주사한 실험군에서의 평균 술잔 세포수는 14.02±4.447(cells/㎟)였고, 생리식염수를 주입한 대조군에서 측정된 술잔세포의 수는 43.32±7.531(cells/㎟)로 통계적으로 두 군 간에는 유의한 차이가 있었다. 아트로핀의 평균이 생리 식염수보다 상대적으로 낮게 나타남($p<0.05$)을 알 수 있다(Table 1, Figure 3-A, B).

고 찰

아트로핀은 콜린성 수용체 중에서 무스카린성 수용체를 선택적으로 봉쇄하는 항무스카린성 약물로 부교감신경을 억제할 목적으로 광범위하게 사용된다. 안과 영역에서 보면 아트로핀은 홍채 괄약근과 모양근에 있는 무스카린성 수용체를 봉쇄하여 동공의 산동을 일으키며 조절 마비를 일으킨다. 눈에 국소적으로 적용하기 위하여 점안하게 되면 눈에 국한하여 작용이 이루어지므로 각종 안질환의 치료 및 진단의 목적으로 많이 사용되고 있다. 건성안은 "눈물분비의 감소 및 과도한 증발로 인한 눈물층의 질환으로 눈꺼풀 사이 안구표면에 손상을 가져와 안구자극증상을 일으키는 질환"으로 정의할 수 있다.[16] 눈물분비의 감소 및 과도한 증발은 건성각결막염을 유발할 수 있는데, 이에 대한 정확한 기전은 아직 밝혀지지는 않았다. 그러나 눈물 분비량이 감소되고, 눈물의 반사적 분비가 결여된 환자에서 눈물의 삼투압이 증가되며 이런 삼투압의 증가가 안구표면의 상피세포의 기능 및 분화에 악영향을 미친다고 알려져 있다.[17] 그리고 이러한 환자에서는 눈물샘에서 분비되는 성장인자(growth factor)도 감소해 있는데 이러한 성장 인자의 감소가 안구표면의 상피세포의 만성적인 외상치유반응을 유발시킬 수 있는 것으로 알려져 있다.[18] 만성적인 염증반응은 현재 건성각결막염의 중요 원인으로 생각되고 있으며 그에 대한 예로 갱년기 여성에서 남성호르몬(androgen)의 결핍으로 인해 눈물샘의 분비조직에서의 면역학적 염증반응과 눈물샘에서의 염증매개물질의 분비가 촉진된 경우를 들 수 있다.[19] 이러한 갱년기 여성에서는 또한 정상적으로는 세포자살에 의해 계획된 세포사를 보여야 할 T cell을 활성화시켜 비정상적인 눈물샘상피세포의 세포자살을 일으키며, 눈물을 통해 분비된 염증 사이토카인이 안구표면에 염증을 일으켜 상피세포와 염증세포에서도 세포자살을 일으킨다고 알려져 있다.[20] 즉, T cell을 활성화 시키는 concanavlin A(conA)는 눈물샘에서 염증유발과 이로 인한 결막 상피세포의 고사를 통한 건성안 모델을 확립하는데 역할을 할 것으로 생각된다. 건성안 동물모델 확립을 위하여 여러 가지 연구가 진행되고 있으며, Nonobese Diabetic (NOD) mouse나 쇼그렌 모델인 MRL/lpr mouse model 등 쥐의 눈물샘의 T cell 침윤과 관련된 모델과, 토끼에서 자가 혈액이나 concanavalinA(ConA)등을 주입하여 눈물샘염증을 유발한 모델, 쥐에 CFA와 Bordetella pertussis을 주입하여 눈물샘염증을 유발한 모델, 증발성 건상안 모델로 쥐를 이용한 모델, 고삼투압 효과를 이용하여

상피병증을 유발한 모델 등 다양하게 연구 되고 있고 생체내가 아닌 생체외 돼지 상피세포를 이용하여 건성안 연구모델을 수립하려는 연구도 진행되고 있다.[21-26] 최근에 botulinum toxin B를 주입한 쥐에서 장기간의 건성안을 유발한 모델도 개발되었다.[27] botulinum toxin을 주입한 쥐 모델은 장기간 건성안 모델로서 활용 가능성이 주목받고 있으나 botulinum toxin B가 고가의 약품이어서 실험비용이 많이 들고 아직까지 국내에는 botulinum toxin B가 정식으로 수입되지 않아 이를 구하는데 어려움이 많다. 또한 mouse의 눈표면적이 매우 작아 건성안의 약제 시험용으로는 적합하나 건성안에서 어떤 시술의 유용성을 검증하려고 할 때 시술이 어려워 시술 검증용 모델로는 제한점이 있을 수 있다. 그리고 botulinum toxin제재가 neuromuscular junction의 acetylcholine 신호전달을 방해함으로써 작용을 하기 때문에 눈물샘에서의 분비억제뿐만 아니라 각막의 신경영양성 상피세포증식 억제가 포함되어 일반적인 건성안의 기전과 약간의 차이를 보일 수 있다. 토끼를 이용한 모델은 각결막 표면적이 넓어 검사를 적용하기가 용이하고, 눈물샘에 주입이 용이하며 눈물선 염증에 의한 건성안 모델은 일차 또는 이차성 쇼그렌 증후군에 상응하는 기전으로 평가할 수 있는 장점이 있는 반면, 환경적용을 통한 증발성 모델을 같이 수립하기는 쥐에 비해 어려운 단점이 있고, 건성안 유발기간이 짧은 것이 제한점이 되겠다. 그러나 ConA를 1주 간격으로 지속적으로 여러 번 반복하여 주사하면 장기건성안 수립 모델도 가능할 수 있을 것으로 사료된다. 염증 유발을 위한 눈물샘 내에 주입하는 물질도 다양하게 연구되고 있는데, 최근 Nagelhout 등은 토끼의 눈물샘에 ConA의 주사는 MMP-9, IL-ß1, IL-8 및 TGF-ß 등을 증가시키고, 눈물형광 청소율(tear fluorescence in clearance) 및 눈물막 파괴시간을 감소시킴으로써 본 연구와 비슷한 염증성 건성안모델을 유발함을 보고하였다.[28] 본 연구에서는 염증매개물질에 대한 평가는 시행하지 않았으나, 개체간의 차이를 극복하기 위하여 술 후 눈물분비량을 술 전 눈물분비량으로 나누어준 눈물분비량의 비를 이용하여 10일간 지속적으로 관찰하였고, 10일째 각막 및 결막의 세포자살 및 술잔세포수를 측정하였다. Maitchouk 등이 다람쥐 원숭이에서 시행한 눈물샘제거 건성안 모델에서는 눈물분비량이 술 후 1주에는 80%, 술 후 20주에는 32%까지 감소되었으나, 각막이나 결막의 조직학적 변화는 관찰할 수 없었다고 보고하고[29] 있으나, 본 실험에서 시행한 눈물샘의 아트로핀의 주입은 술 후 10일까지 눈물샘에서 염증세포의 침윤 및 눈물샘분비 조직의 파괴를 유발시킴을 관찰할 수 있었고, 주입안에서 시행한

쉬르머 검사에서는 눈물 분비량이 약 34%정도까지 감소됨을 관찰할 수 있었으며, 술 후 10일째 시행한 압흔세포검사에서는 통계학적으로 유의한 술잔세포 수의 감소($p<0.05$)함을 볼 수 있었다. 건성안 모델을 수립할 시에 안표면의 변화 뿐 아니고, 눈물량 분비의 감소를 지속적으로 유발하는 것이 매우 중요한데, 최근 diquafosol[30] 등과 같이 눈물분비량을 증가시키는 기전으로 개발된 건성안 약제들의 효능을 검증하는데 중요한 역할을 할 수 있을 것으로 사료된다. 한편, 건성안 에서 보이는 안표면에 대한 연구도 많이 이루어져 왔는데, 압흔세포검사상 술잔세포의 감소[31], 결막상피의 평편상피화[32,33] 및 세포자살의 증가[34]등이 대표적인 변화로 알려져 있다. 건성안 약제를 개발함에 있어서 이러한 안표면의 변화를 재건하는 것이 매우 중요하다. 왜냐하면 cyclosporin 제재와 같이 안표면의 염증을 감소시킴으로써 건성안 치료 효과가 있는 건성안약물[33,34]의 치료효과를 판정함에 있어서도 안표면의 변화는 중요한 지표로 사용될 수 있기 때문이다. 따라서 본 연구에 의한 동물모델은 기전이 다른 두 종류의 건성안 약제 모두에 대해서 단기간 효과 판정에 역할을 할 수 있을 것으로 판단된다. ConA를 이용하여 만든 토끼모델은, 토끼의 눈물샘에 ConA를 두 번 주입함으로써 10일간의 건성안 모델이 만들어져서 단기 모델로 유용하게 이용할 수 있지만, 토끼의 눈물샘에 정확하게 주사가 되지 않은 경우 주변 조직에 염증이 발생하여 결막충혈 및 부종 등이 발생할 수 있으므로 숙련된 실험자가 실험을 하는 것이 필요하다. 하지만, 본 실험에서는 토끼에 아트로핀을 근육 주사함으로써 초보자도 쉽게 모델을 설립할 수 있고, 토끼의 각결막 표면적이 넓어 검사를 시행하기에 용이하다는 장점이 있지만, 쥐에 비해서 환경작용을 통한 건성안 모델을 수립하기는 어렵다는 단점이 있다.

본 연구에서 토끼에게 아트로핀을 주사하면 눈물 분비량이 감소하며, 안 표면에 변화가 생기는 것을 관찰하였다. 이는 토끼의 단기 건성안 모델로 사용가능함을 시사하는 것으로 추후 이 모델을 사용하여 건성안 치료약제의 개발에서 단기 효과 판정에 활용될 수 있을 것으로 사료된다.

참고문헌

1) Schein OD, Munoz B, Tielsch JM, et al. Prevalence of dry eye among the elderly. Am J Ophthalmol 1997; 124: 723-8.
2) Moss SE, Klein R, Klein BE. Prevalence of and risk factors for dry eye syndrome. Arch Ophthalmol 2000; 118: 1264-8.
3) Afonso A, Monroy D, Tseng SCG. Diagnostic sensitivity and specificity of Schirmer test and Fluorescein clearance test for ocular irritation. Ophthalmology 1999; 106: 803-10.
4) Pflugfelder SC, Jones DT, Ji Z. Altered cytokine balance in the tear fluid and conjunctival epithelium of patients with Sjögren's syndrome keratoconjunctivitis sicca. Curr Eye Res 1999; 19: 201-11.
5) Tishler M, Yaron I, Geyer O. Elevated tear interleukin-6 levels in patients with Sjögren syndrome. Ophthalmology 1998; 105: 2327-9.
6) Stern ME, Beuerman RW, Fox RI. The pathology of dry eye; the interaction between the ocular surface and lacrimal glands. Cornea 1998; 17: 584-9.
7) Stephen C, Pelugfelder SC. Antiinflammatory therapy for dry eye. Am J Ophthalmol 2004; 137: 337-42.
8) Dana MR, Hamrah P. Role of immunity and inflammation in corneal and ocular surface disease associated with dry eye. Adv Exp Med Biol 2002; 506: 729-38.
9) Jones DT, Monroy D, Pflugfelder SC. Alterations of ocular surface gene expression in Sjögren's syndrome. Adv Exp Med Biol 1998; 438: 533-6.
10) Yokoi N, Kinoshita S. Clinical evaluation of corneal epithelial barrier function with a slit-lamp fluorophotometer. Cornea 1995; 14: 485-9.
11) Gilbard JP, Rossi SR, Gray KL. Tear film osmolarity and ocular surface disease in two rabbit model for keratoconjunctivitis sicca. Invest Ophthalmol Vis Sci 1988; 29: 374-8.
12) Fujihara T, Nagano T, Nakamura M, Shirasawa E. Establishment of a rabbit short-term dry eye model. J Ocul Pharmacol Ther 1995; 11: 503-8.
13) Burgalassi S, Panichi L, Chetoni P. Development of a simple dry eye model in the albino rabbit and evaluation of some tear substitutes. Ophthalmic Res 1999; 31: 229-35.
14) Zhu Z, Stevenson D, Schechter JE. Lacrimal histopathology and ocular

surface disease in a rabbit model of auto immune dacryoadenitis. Cornea 2003; 22: 25-32.
15) Teigs G, Hentschel J, Wendel A. A T-cell dependent experimental liver injury in mice inducible by concanavalin A. J Clin Invest 1992; 90: 196-203.
16) Lemp MA. Report of the National Eye Institute/Industry Workshop on clinical Trials in Dry eyes. CLAO J 1995; 21: 222-32.
17) Gilbard JP, Rossi SR, Heyda KG. Ophthalmic solutions, the ocular surface and a unique artificial tear formulation. Am J Ophthalmol 1989; 107: 348-55.
18) Van Setten GV, Tervo T, Viinkka L. Ocular disease leads to decreased concentrations of epidermal growth factor in the tear fluid. Curr Eye Res 1991; 10: 523-7.
19) Mircheff A, Gierow JP, Yang T. Sjögren's autoimmunity: how perturbation of recognition in endomembrane traffic may provoke pathological recognition at the cell surface. J Mol Recognit 1998; 11: 40-8.
20) Gao J, Schwalb Ta, Addeo JV. The role of apoptosis in the pathogenesis of canine keratoconjunctivitis sicca: the effect of topical cyclosporin A therapy. Cornea 1998; 17: 654-63.
21) Toda I, Sullivan BD, Rocha EM. Impact of gender on exocrine gland inflammation in mouse models of sjogren's syndrome. Exp eye Res 1999; 69: 355-66.
22) Guo Z, Song D, Azzarolo AM. Autologous lacrimallymphoid mixed-cell reactions induce dacryoadenitis in rabbits. Exp eye Res 2000; 71: 23-31.
23) Nagelhout TJ, Gamache DA, Roberts L. Preservation of tear film integrity and inhibition of corneal injury by dexamethasone in a rabbit model of lacrimal gland inflammation - induced dry eye. J ocul Pharmacol Ther 2005; 21: 139-48.
24) Liu SH, Prendergast RA, Silverstein AM. Experimental autoimmune dacryoadenitis I. Lacrimal gland disease in the rat. Invest Ophthalmol Vis Sci 1987; 28: 270-5.
25) Nakamura S, Shibuya M, Nakashima H. D-betahydroxybutyrate protects against corneal epithelial disorders in a rat dry eye model with jogging board. Invest Ophthalmol Vis Sci 2005; 46: 2379-87.
26) Katsuyama I, Arakawa T. A convenient rabbit model of ocular epithelium damage induced by osmotic dehydration. J Ocul Pharmacol Ther 2003; 19: 281-9.

27) Suwan-apichon O, Rizen M, Rangsin R. Botulinium toxin B-induced mouse model of keratoconjunctivitis sicca. Invest Ophthalmol Vis Sci 2006; 47: 133-9.
28) Nagelhout TJ, Gamache DA, Roberts L. Preservation of tear film integrity and inhibition of corneal injury by dexamethasone in a rabbit model of lacrimal gland inflammation-induced dry eye. J Ocul Pharmacol Ther 2005; 21: 139-48.
29) Maitchouk DY, Beuerman RW. Ohta T. Tear production after unilateral removal of the main lacrimal gland in squirrel monkeys. Arch Ophthalmol 2000; 118: 246-52.
30) Fujihara et al. Improvement of corneal barrier function by the P2Y(2) agonist INS365 in a rat dry eye model. Invest Ophthalmol Vis Sci 2001; 42: 96-100.
31) Lee JH, Kwack SI. The Significance of the Goblet Cell Count in the Diagnosis of Dry Eye Syndrome. J Korean Ophthamol Soc 1990; 31: 845-9.
32) Tseng SC. Staging of conjunctival squamous metaplasia by impression cytology. Ophthalmology 1985; 92: 728-33.
33) Shin KH, Kim BH, Kim JC. A Study of the Conjunctival Epithelial Changes in Patients with Dry Eye Syndrome by Impression Cytology and Comparisons of Those Results with BUT, Schirmer Test, Rose Bengal Staining. J Korean Ophthalmol Soc 1994; 35: 362-70.
34) Yeh S, Song XJ, Farley W. Apoptosis of ocular surface cells in experimentally induced dry eye. Invest Ophthalmol Vis Sci 2003; 44: 124-9.

Table 1. The count of Goblet cells (cells/㎟) by impression cytology with periodic acid-Schiff(PAS) stain was decreased markedly in the atropine -injected group compared with control group.

			1	2	3	4	5
Atropine injection	1	Rt.	18	10	23	7	12
		Lt.	16	18	20	13	11
	2	Rt.	10	15	12	10	9
		Lt.	16	8	14	5	7
	3	Rt.	12	16	10	15	9
		Lt.	16	22	18	20	24
	4	Rt.	9	15	18	10	13
		Lt.	21	16	12	18	20
	5	Rt.	18	14	12	15	10
		Lt.	11	10	14	16	13
Saline injection	6	Rt.	33	28	46	38	30
		Lt.	42	50	35	52	46
	7	Rt.	51	46	39	58	53
		Lt.	36	48	30	42	39
	8	Rt.	46	38	34	36	42
		Lt.	45	37	38	48	35
	9	Rt.	51	60	47	55	43
		Lt.	50	46	49	42	47
	10	Rt.	38	30	52	40	47
		Lt.	45	52	47	38	46

Fig.1. The average amount of tear secretion. After Schirmer test, the group after normal saline intramuscular(IM) injection was not change, but the group after atropine IM injection was decreased significantly ($F=205.920$, $p<0.05$) There was significant relationship between the time to administration of atropine.($F=5.609$, $p<0.05$).

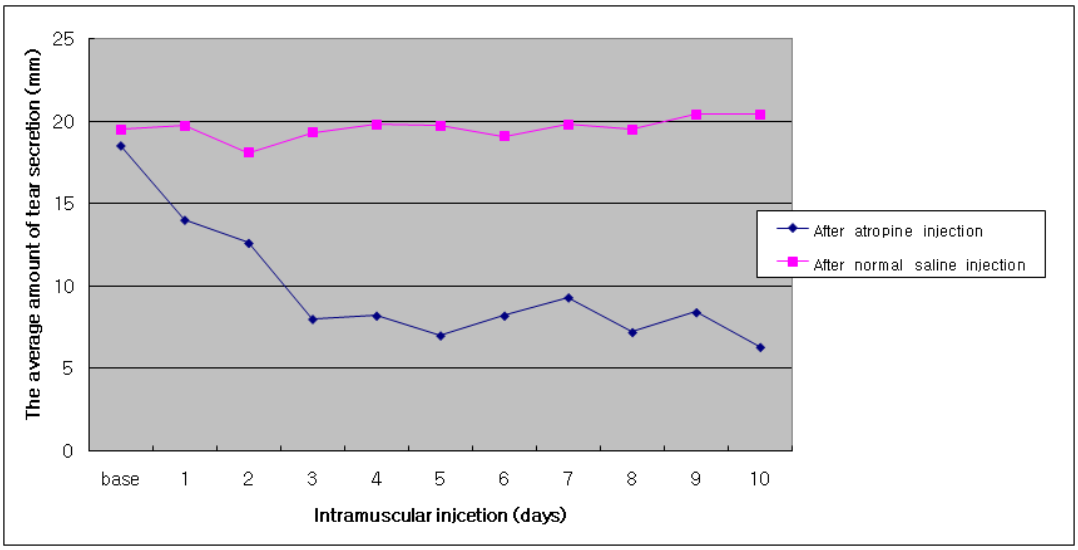

Fig.2. The ratio of the tear secretion amount. Significant difference was seen in association with the ratio of tear secretion from 2 to 10 days (P<0.05). There was significant relationship between the time to administration of atropine.(F=5.696, p<0.05).

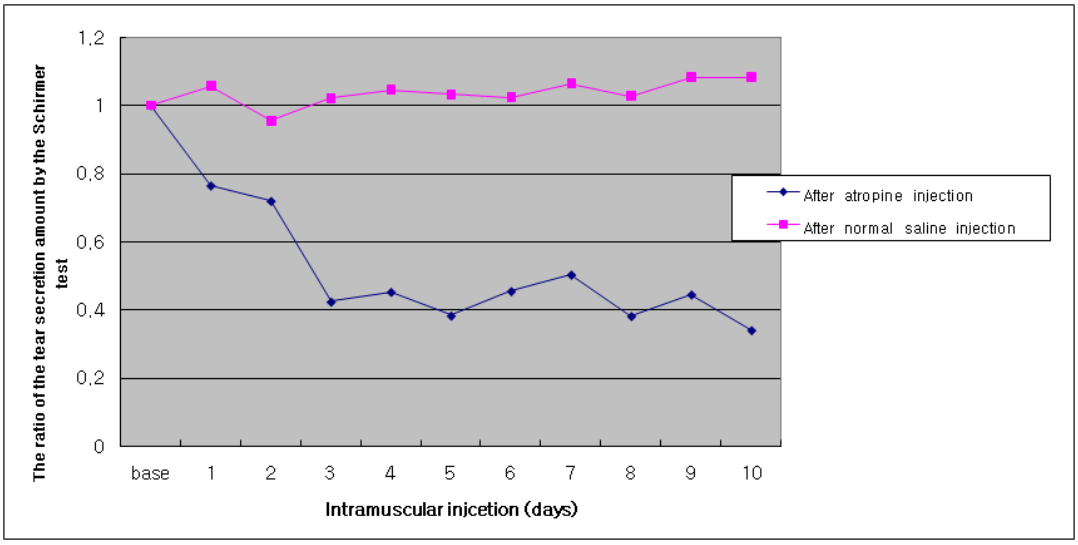

Fig.3. Photomicrograph of conjunctival epithelium with periodic acid-Schiff(PAS) -positive staining goblet cells.(×200) Goblet cell counts using impression cytology at the 10 days after atropine injection (A) and in the control group with saline injection (B). Amount of conjunctival goblet cell was noticeably decreased in the atropine injection group.

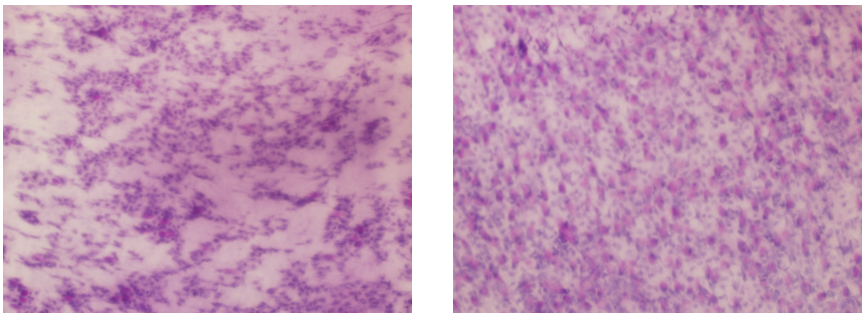

A. B.