[UCI]I804:24011-200000236109

2008년 2월
박사학위논문

상악에서 교정용 미니스크류 식립부위의 연조직과 피질골의 두께

조선대학교 대학원

치 의 학 과

양 재 호

상악에서 교정용 미니스크류 식립부위의 연조직과 피질골의 두께

Soft tissue and cortical bone thickness of orthodontic miniscrew placement site in maxilla

*2008*년 *2*월 일

조선대학교 대학원

치 의 학 과

양 재 호

상악에서 교정용 미니스크류 식립부위의 연조직과 피질골의 두께

지도교수 김 홍 중

이 논문을 치의학 박사학위신청 논문으로 제출함.

*2007*년 *10*월 일

조선대학교 대학원

치 의 학 과

양 재 호

양재호의 박사학위 논문을 인준함

위원장	조선대학교	교수	김 병 옥	인
위 원	서울대학교	교수	박 주 철	인
위 원	조선대학교	교수	임 성 훈	인
위 원	조선대학교	교수	김 도 경	인
위 원	조선대학교	교수	김 홍 중	인

*2007*년 *12*월 일

조선대학교 대학원

목 차

ABSTRACT ----------iv

서론 ----------1

재료 및 방법 ----------3

결과 ----------6

고찰 ----------11

결론 ----------15

참고문헌 ----------17

표 목 차

Table 1. Thickness of the soft tissue and cortical bone on the mid-palatal suture area. ----------6

Table 2. Thickness of the soft tissue and cortical bone on the palatal and buccal sides of the group 1, between first premolar and second premolar. ---7

Table 3. Thickness of the soft tissue and cortical bone on the palatal and buccal sides of the group 2, between second premolar and first molar. ------7

Table 4. Thickness of the soft tissue and cortical bone on the palatal and buccal sides of the group 3, between first molar and second molar. ---------8

도 목 차

Fig. 1. Measurement of the thickness of the soft tissue and cortical bone at 6 points on the mid-palate of the sectioned specimen. ----------3

Fig. 2. Measurement of the thicknesses of the soft tissue and cortical bone at 5 points on the palatal and buccal sides of the sectioned specimen. ----------4

Fig. 3. Comparison of the palatal soft tissue thickness at 5 points between three group. ----------9

Fig. 4. Comparison of the palatal cortical bone thickness at 5 points between three group. ----------9

Fig. 5. Comparison of the buccal soft tissue thickness at 5 points between three group. ----------10

Fig. 6. Comparison of the buccal cortical bone thickness at 5 points between three group. ----------10

ABSTRACT

Soft tissue and cortical bone thickness of orthodontic miniscrew placement site in maxilla

Yang, Jae-Ho
Advisor: Kim, Heung-Joong, D.D.S., M.S.D., Ph.D.
Department of Dentistry
Graduate School of Chosun University

The mid-palatal suture area and maxillary interdental area are suitable site for the placement of orthodontic mini-implant. The purpose of this study was to provide a guideline to indicate the best location for mini-implant placement as it relates to the thickness of soft tissue and cortical bone.

Fifteen maxilla from 15 cadavers were cut in mid-sagittal plane and buccopalatal plane to measure the thickness of soft tissue and cortical bone of mid-palatal and maxillary posterior interdental areas. Sectioned samples were scanned and the thickness were measured. The thickness of soft tissue and cortical bone were measured at 6 points from the interdental papilla with 5-㎜ intervals in the mid-sagittal section. And, the thickness of soft tissue and cortical bone were also measured at 5 points from the alveolar crest with 1-㎜ intervals in the buccopalatal section. The mean and standard deviation of the measurement were calculated.

1. Soft tissue thickness at the midpalatal suture area was 1.62 ㎜ at 15 ㎜ from the interdental papilla and remained uniformly thick posterior to this point, and steeply increased at 35 ㎜ area posteriorly. Cortical bone thickness were greatest (2.01 ㎜) at 20 ㎜ from the interdental papilla and remained uniformly thick posterior to this point, and decreased at 35㎜ area posteriorly.

2. Palatal soft tissues thickness in all groups was thinnest at the 2 ㎜ from the alveolar crest and gradually increased from alveolar crest to apical portion. Cortical bone thickness in all groups was thickest at the 1 ㎜ from the alveolar crest and slightly decreased from alveolar crest to apical portion

3. Buccal soft tissue thickness in all groups was thickest at the 1 ㎜ from the alveolar crest and gradually decreased from alveolar crest to apical portion. Cortical bone thickness was thinnest at the 1 ㎜ in groups 1 and 3 and at the 2 ㎜ in group 2 from the alveolar crest and slightly increased from alveolar crest to apical portion.

4. Soft tissue thicknesses were greater on the palatal side than on the buccal side. Cortical bone thicknesses were similar between the palatal side and the buccal side.

These results provide anatomical data of soft tissue and cortical bone thickness to assist in the determination of safe location for the mini-implant placement in the midpalatal and maxillary interdental areas.

서 론

부정교합의 치료에 있어 고정원의 조절은 매우 중요한 고려사항이다. 고정원의 보강을 위해 사용되는 골격성 고정원으로 골내 임프란트(endosseous implant)와 온플란트(onplant) 등이 사용된 역사는 길지 않지만 교정치료를 단순하고 편리하게 할 수 있어 최근에 널리 이용되고 있다[3,9,27,29].

골격성 고정원으로 골내 임프란트에는 미니스크류(miniscrew), 마이크로스크류(microscrew) 및 미니플레이트(miniplate) 등이 있으며, 이들 중에서 미니스크류는 시술이 간편하고 비용이 저렴하여 구강내 여러 부위에 다양하게 적용할 수 있는 장점을 가지고 있다[4,5,7,13,23]. 미니스크류는 미니임프란트로도 불리며 식립부위로는 상악골과 하악골의 치조돌기(alveolar process), 상악 정중구개부(mid-palatal area), 비강입구(piriform aperture)의 하연, 관골하돌기(infrazygomatic process), 상악결절(maxillary tuberosity) 부위가 주로 이용된다[5,6,16,17,21].

미니스크류는 여러 장점에도 불구하고 식립 후 자주 탈락되는 결점을 가지고 있다. 특히 상악에 적용 시에 하악에 비해서 탈락율이 높은데 이를 극복하기 위해서는 해부학적 구조를 잘 숙지하여 적절한 위치를 선택하여 올바르게 식립해야한다[28]. 미니스크류의 식립 위치와 길이를 결정하는 데 있어서 무엇보다 유지력과 주위조직에 대한 안전성이 고려되어야 한다. 미니스크류의 길이가 최소한 상악에서는 6 ㎜, 하악에서는 5 ㎜ 이상이 되어야하며 이를 위해서는 식립부위에서의 연조직과 경조직의 두께와 상태가 평가되어야 한다[15]. 적절한 두께의 피질골은 초기 안정성과 바람직한 치유를 위해 필수적이며, 연조직의 움직임이 많으면 미니스크류 주위로 지속적인 자극이 가해져 염증이 생기기 쉽기 때문에 두께가 얇으며 움직임이 적은 부착 치은 부위가 유리하다[9,13].

미니스크류의 길이를 선택할 때 또 한가지 고려해야할 요소는 미니스크류의 식립방향이다. 비스듬히 식립하는 것이 치근 사이 공간을 이용하고, 치근 손상 가능성을 줄이며 피질골과의 접촉면을 증가시켜 더 양호한 유지력을 얻을 수 있다[15,17,30].

상악에서는 정중구개부위와 구치 치아사이가 식립부위로 많이 이용되고 있다. 상악 정중구개부위는 피질골이 두꺼워 초기 고정이 우수할 뿐 아니라 치아 움직임에 장애가 되지 않는다. 구개측으로 공간이 충분하여 필요에 따라 힘의 작용선을 조정할 수 있어, 역학적으로 유용하게 사용할 수 있다. 식립 각도는 가능하면 표면에 수직으로 식립한다[15,32].

상악 구치의 치조골부위는 무엇 보다 식립을 위한 접근이 용이하다는 것이 가장 큰 장점이다. 전후방의 위치는 상악 협측 제1소구치와 제2소구치 사이 혹은 상악

제2소구치와 제1대구치 사이에 주로 식립한다. 비스듬히 식립하는 것이 치근 사이 공간을 이용하고, 치근 손상 가능성을 줄이며 피질골과의 접촉면을 증가시킬 수 있다[8,19].

CT에 의한 연구에 의하면 정중 구개봉합부위는 충분한 골 높이와 고밀도의 골구조를 가지고 있기 때문에 스크류의 길이와 직경의 선택에 있어 비강의 천공 위험 없이 다양하게 적용할 수 있다[2,31,33]. 구개부위는 관상면에서 봉합부를 중심으로 좌우로 가면서 두께가 감소하며 시상단면에서는 전방에서 후방으로 갈수록 두께가 감소하는 양상을 보인다[11,12,18].

상악 구치부위에 미니스크류를 식립할 때 치근의 손상을 피하기 치근과 치근 사이에 식립한다. 상악 제2소구치와 제1대구 사이의 치근 사이가 넓어 미니스크류를 식립하기에 안전하다[8,19,22,24]. 정중구개부위와 구치 치근사이의 연조직과 경조직에 대한 연구는 많지만 이들 대부분이 CT에 의한 연구로 주로 골의 두께에 한정되어 있으며, 연구용 사체에서 실측한 연구자료는 Kim 등[14]의 자료를 제외하고는 빈약한 실정이다.

본 연구에서는 교정용 미니스크류를 주로 식립하는 부위인 상악 구치부 치아사이 부위와 정중구개부에서 식립방향에 따라 연조직과 피질골의 두께를 계측하였다. 이들 자료들을 분석하여 교정용 미니스크류 위치를 위한 유용한 해부학적 정보를 제공하고자 한다.

재료 및 방법

1. 재료

본 연구에서는 조선대학교 의과대학 해부학실습실의 연구용 사체 15구의 상악을 사용하였다. 상악 정중구개봉합부위의 연조직과 피질골의 두께를 계측하기 위해서 중절치를 가지고 있는 절편과 구치부 치아사이 치조골의 연조직과 피질골의 두께를 계측하기 위해서 소구치와 대구치를 모두 가지고 있는 상악절편을 선택하였다.

2. 절편처리

먼저 정중구개봉합부위를 계측하기 위해 정중시상평면을 따라 톱으로 절단하였다. 다음으로 구치부 치아사이를 계측하기 위해 다음의 세 부위를 협측-구개측 평면으로 가로절단을 하여 제1소구치와 제2소구치의 치아사이 부위(제1군), 제2소구치와 제1대구치의 치아사이 부위(제2군), 제1대구치와 제2대구치의 치아사이 부위(제3군)로 분류하였다.

3. 두께 계측

각 절편에서 교합평면을 설정하고 스캐너(HP scanjet, Hewlett Packard, Houston, Tex)로 스캔한 다음 얻어진 영상을 측정하였다. 정중구개부의 연조직과 경조직의 두께 계측은 교합평면에서 수직으로 선을 그어 구개와 만나는 지점에서 조직의 표면에 수직방향으로 두께를 계측하였다(Fig. 1).

계측지점은 다음과 같다.

1) point 1, 상악 중절치 사이의 치간유두에서 15 ㎜ 후방
2) point 2, 상악 중절치 사이의 치간유두에서 20 ㎜ 후방
3) point 3, 상악 중절치 사이의 치간유두에서 25 ㎜ 후방
4) point 4, 상악 중절치 사이의 치간유두에서 30 ㎜ 후방
5) point 5, 상악 중절치 사이의 치간유두에서 35 ㎜ 후방
6) point 6, 상악 중절치 사이의 치간유두에서 40 ㎜ 후방

구치부의 치아사이의 절편에서도 각 군별로 동일한 방법으로 설정된 교합평면에 45°로 선을 그어 만나는 지점의 구개측과 협측의 연조직과 피질골의 두께를 계측하였다(Fig. 2).

계측지점은 다음과 같다.

1) 구개측 1, 치조능선에서 치근단쪽으로 1 ㎜ 하방
2) 구개측 2, 치조능선에서 치근단쪽으로 2 ㎜ 하방
3) 구개측 3, 치조능선에서 치근단쪽으로 3 ㎜ 하방
4) 구개측 4, 치조능선에서 치근단쪽으로 4 ㎜ 하방
5) 구개측 5, 치조능선에서 치근단쪽으로 5 ㎜ 하방
6) 협측 1, 치조능선에서 치근단쪽으로 1 ㎜ 하방
7) 협측 2, 치조능선에서 치근단쪽으로 2 ㎜ 하방
8) 협측 3, 치조능선에서 치근단쪽으로 3 ㎜ 하방
9) 협측 4, 치조능선에서 치근단쪽으로 4 ㎜ 하방
10) 협측 5, 치조능선에서 치근단쪽으로 5 ㎜ 하방

4. 통계처리

모든 측정값의 평균과 표준편차를 구하였고, 구치부 각 군 사이의 연조직과 피질골의 두께 차이는 ANOVA를 이용하여 통계적 유의성을 검증하였다.

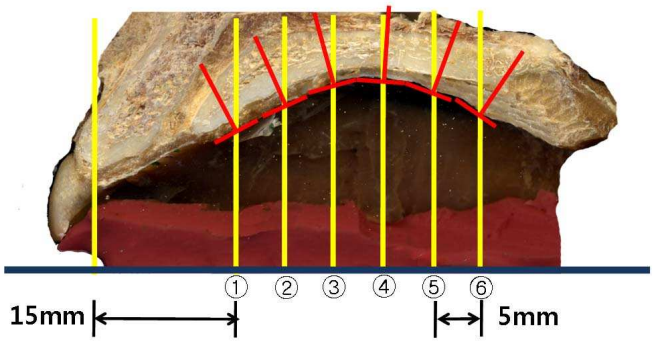

Fig. 1. Measurement of the thickness of the soft tissue and cortical bone at 6 points on the mid-palate of the sectioned specimen.

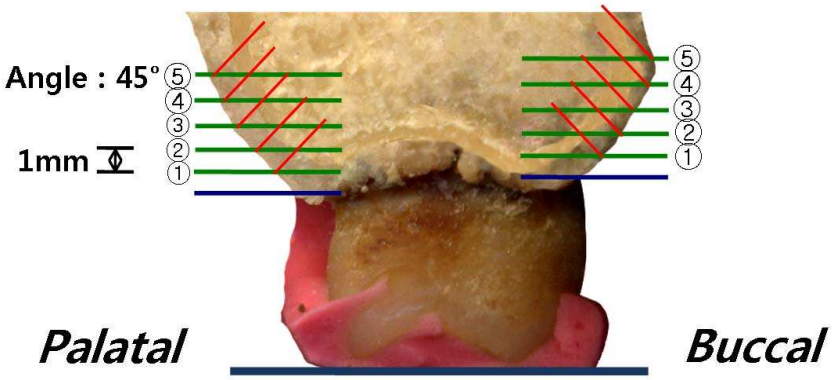

Fig. 2. Measurement of the thickness of the soft tissue and cortical bone at 5 points on the palatal and buccal sides of the sectioned specimen.

결 과

1. 정중구개봉합 부위의 두께

정중구개부위에서 연조직의 두께는 치간유두에서 15 ㎜ 지점에서 1.62 ㎜를 보였고 그 후방에서부터 비교적 일정하다가(1.45 ㎜~1.29 ㎜) 치간유두로부터 35 ㎜ 지점에서 1.82 ㎜를 보이고 40 ㎜ 지점에서 3.05 ㎜로 급격히 증가하였다.

피질골의 두께는 중절치 치간유두로부터 20 ㎜ 지점에서 2.01 ㎜로 가장 두꺼웠고 후방부위에서 1.5 ㎜ 내외의 일정한 두께를 보이다가 치간유두에서 35 ㎜ 후방부위에서 1.13 ㎜, 40 ㎜ 지점에서 1.00으로 감소하였다(Table 1).

Table 1. Thickness of the soft tissue and cortical bone on the mid-palatal suture area.

Measure Point (5mm)	Soft Tissue	Cortical Bone
1	1.62 ± 0.69	1.66 ± 0.29
2	1.45 ± 0.47	2.01 ± 0.39
3	1.45 ± 0.57	1.62 ± 0.39
4	1.29 ± 0.32	1.37 ± 0.30
5	1.82 ± 0.84	1.13 ± 0.29
6	3.05 ± 1.40	1.00 ± 0.34

2. 구치부 치아사이 부위의 두께

1) 제*1*군, 제*1*소구치와 제*2*소구치 사이

구개측 연조직의 두께는 치조능선에서 2 ㎜ 지점에서 2.86 ㎜로 가장 얇았으며 치근단쪽으로 갈수록 증가하여 치조능선에서 5 ㎜ 지점에서 3.76 ㎜를 보였다. 구개측 피질골의 두께는 치조능선에서 1 ㎜ 지점에서 1.89 ㎜로 가장 두꺼웠으며 치근단쪽으로 갈수록 약간씩 감소하였으나 그 차이는 미비하였다.

협측 연조직의 두께는 치조정에서 1 ㎜ 지점에서 2.62 ㎜로 가장 두꺼웠으며 치근단쪽으로 갈수록 점차 감소하여 치조능선에서 5 ㎜ 지점에서 1.39 ㎜를 보였다. 협측 피질골의 두께는 치조정에서 1 ㎜ 지점에서 1.75 ㎜로 가장 얇았으며 치근단쪽으로 갈수록 증가하여 치조능선에서 5 ㎜ 지점에서 2.41 ㎜를 보였다(Table 2).

Table 2. Thickness of the soft tissue and cortical bone on the palatal and buccal sides of the group 1, between first premolar and second premolar.

Measure point (1mm)	Palatal		Buccal	
	Soft Tissue	Cortical Bone	Soft Tissue	Cortical Bone
1	3.01 ± 0.76	1.89 ± 0.58	2.62 ± 1.02	1.75 ± 0.41
2	2.86 ± 0.73	1.84 ± 0.61	2.08 ± 1.08	1.88 ± 0.52
3	3.06 ± 1.35	1.80 ± 0.62	1.72 ± 0.78	2.04 ± 0.75
4	3.21 ± 1.02	1.77 ± 0.51	1.57 ± 0.61	2.06 ± 0.59
5	3.76 ± 1.01	1.74 ± 0.50	1.39 ± 0.63	2.41 ± 0.63

2) 제2군, 제2소구치와 제1대구치 사이

구개측 연조직의 두께는 제1군에서와 같이 치조능선에서 2 ㎜ 지점에서 2.79 ㎜로 가장 얇았으며 치근단쪽으로 갈수록 점차 증가하여 치조능선에서 5 ㎜ 지점에서 3.45 ㎜를 보였다. 구개측 피질골의 두께는 제1군에서와 비슷하게 치조능선에서 1 ㎜ 지점에서 1.54 ㎜를 보였고 치근단쪽으로 갈수록 약간 감소하였으나 그 차이는 미비하였다.

협측 연조직의 두께는 치조정에서 1 ㎜ 지점에서 2.55 ㎜로 가장 두꺼웠으며 치근단쪽으로 갈수록 감소하여 치조능선에서 5 ㎜ 지점에서 1.13 ㎜를 보였다. 협측 피질골의 두께는 치조능선에서 2 ㎜ 지점에서 1.61 ㎜로 가장 얇았으며 치근단쪽으로 갈수록 증가여 치조능선에서 5 ㎜ 지점에서 2.25 ㎜를 보였다(Table 3).

Table 3. Thickness of the soft tissue and cortical bone on the palatal and buccal sides of the group 2, between second premolar and first molar.

Measure point (1mm)	Palatal		Buccal	
	Soft Tissue	Cortical Bone	Soft Tissue	Cortical Bone
1	2.88 ± 0.81	1.54 ± 0.47	2.55 ± 0.73	1.69 ± 0.42
2	2.79 ± 0.90	1.50 ± 0.26	2.07 ± 0.70	1.61 ± 0.49
3	3.12 ± 1.10	1.42 ± 0.28	1.55 ± 0.65	1.79 ± 0.66
4	3.31 ± 1.12	1.37 ± 0.42	1.16 ± 0.55	2.14 ± 0.56
5	3.45 ± 1.21	1.36 ± 0.43	1.13 ± 0.54	2.25 ± 0.60

3) 제3군, 제1대구치와 제2대구치 사이

구개측 연조직의 두께는 제1군, 2군과 비슷한 양상으로 치조능선에서 2 ㎜ 지점에서 2.75 ㎜로 가장 얇았으며 치근단쪽으로 갈수록 점차 증가하여 치조능선에서 5 ㎜ 지점에서 3.26 ㎜를 보였다. 구개측 피질골의 두께는 제1군, 제2군에서와 비슷한 양상으로 치조능선에서 1 ㎜ 지점에서 1.89 ㎜를 보였고 치근단쪽으로 갈수록 감소하였으나 그 차이는 미비하였다.

협측 연조직의 두께는 제1, 2군에서와 비슷하게 치조능선에서 1 ㎜ 지점에서 2.62 ㎜로 가장 두꺼웠으며 치근단쪽으로 갈수록 감소하여 치조능선에서 5 ㎜ 지점에서 1.14 ㎜를 보였다. 협측 피질골의 두께는 제1군에서와 비슷한 양상으로 치조정에서 1 ㎜ 지점에서 1.62 ㎜로 가장 얇았으며 치근단쪽으로 갈수록 증가하여 치조능선에서 5 ㎜ 지점에서 2.37 ㎜를 보였다(Table 4).

Table 4. Thickness of the soft tissue and cortical bone on the palatal and buccal sides of the group 3, between first molar and second molar.

Measure point (1mm)	Palatal		Buccal	
	Soft Tissue	Cortical Bone	Soft Tissue	Cortical Bone
1	2.98 ± 0.73	1.89 ± 0.65	2.62 ± 0.62	1.65 ± 0.41
2	2.75 ± 0.82	1.73 ± 0.39	1.98 ± 0.58	1.71 ± 0.35
3	2.82 ± 0.76	1.63 ± 0.43	1.46 ± 0.49	1.91 ± 0.43
4	2.94 ± 0.77	1.43 ± 0.41	1.16 ± 0.36	2.05 ± 0.57
5	3.26 ± 0.84	1.43 ± 0.28	1.14 ± 0.42	2.37 ± 0.75

4) 각 군 사이의 비교

구개측의 연조직의 두께는 세 개의 군 모두에서 치조능선에서 2 ㎜ 지점에서 가장 얇았으며 치근단쪽으로 갈수록 증가하였다. 각 군사이의 두께의 차이는 치조능선에서 5 ㎜ 지점에서 제1군과 3군 사이에 차이를 보이는 것을 제외하고는 유의적인차이를 보이지 않았다(Fig. 3).

구개측 피질골의 두께는 세 군 모두에서 치조능선에서 1 ㎜ 지점에서 가장 두꺼웠으며 치근단쪽으로 갈수록 감소하였으나 그 차이는 미약하였다. 각 군사이의 두께의 차이는 제1군이 모든 지점에서 제2, 3군에 비하여 두꺼웠으나 유의적인 차이를 보이지는 않았다(Fig. 4).

협측 연조직의 두께는 세 군 모두에서 치조능선에서 1 ㎜ 부위에서 가장 두꺼웠으며 치근단쪽으로 갈수록 감소하였다. 각 군사이의 두께의 차이는 치조능선에서 4 ㎜ 지점에서 제1군과 제2, 3군 사이에 차이를 보이는 것을 제외하고는 유의적인 차이를 보이지 않았다(Fig. 5).

협측 피질골의 두께는 제1군과 제3군에서는 치조능선에서 1 ㎜ 지점에서, 제2군에서는 치조능선에서 2 ㎜ 지점에서 가장 얇았으며 치근단쪽으로 갈수록 약간 증가하였다. 각 군사이의 두께는 세 군 사이에 유의적인 차이를 보이지 않았다(Fig. 6).

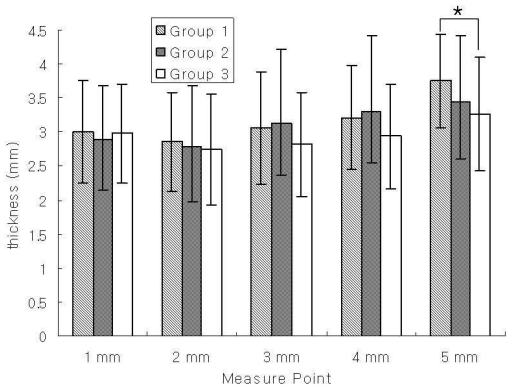

Fig. 3. Comparison of the palatal soft tissue thickness at 5 points between three group.

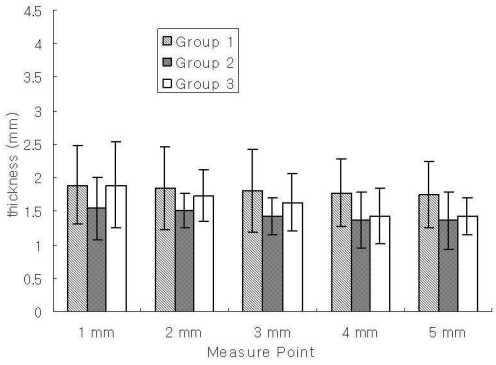

Fig. 4. Comparison of the palatal cortical bone thickness at 5 points between three group.

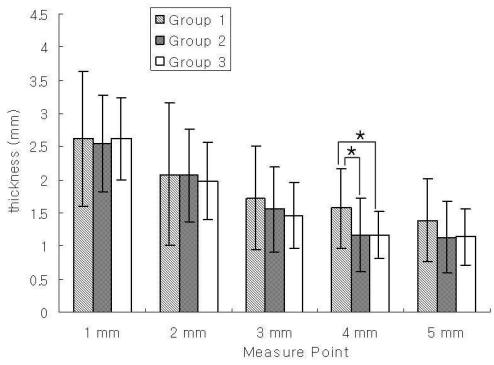

Fig. 5. Comparison of the buccal soft tissue thickness at 5 points between three group.

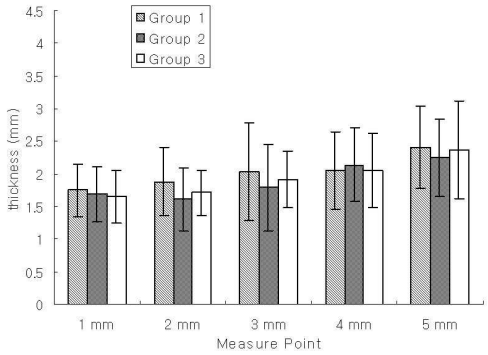

Fig. 6. Comparison of the buccal cortical bone thickness at 5 points between three group.

고 찰

고정식 장치를 이용한 교정치료에서 고정원의 보강을 위해 사용되는 골격성 고정원은 역사는 길지 않지만 그 편리성과 효용성 때문에 교정학 분야에서 널리 사용되고 있다. 골격성 고정원 중에서 미니스크류는 시술이 간편하고 비용이 저렴하여 구강내 여러 부위에 다양하게 적용할 수 있으며[5,7,13,30], 비강이나 상악동 천공 시 합병증이 적어 천공의 위험에도 불구하고 적절한 유지를 얻기 위한 방법으로 많이 이용된다[7,20].

미니스크류의 식립 위치와 길이를 결정하는 데 있어서 무엇보다 유지력과 주위조직에 대한 안전성이 고려되어야 한다. 적절한 초기 고정은 초기 안정성과 바람직한 치유를 위해 필수적이기 때문에 피질골이 충분히 두꺼워 충분한 초기 고정을 제공해야 한다. 연조직이 움직임이 많으면 미니스크류 주위로 지속적인 자극이 가해져 염증이 생기기 쉽기 때문에 부착 치은부위가 치조점막 부위보다 식립부위로 추천된다[9,13,15].

이러한 이유 때문에 상악에서는 정중구개봉합부위가 많이 이용된다. 정중구개봉합부위는 절치공을 제외하고는 특별한 해부학적 구조물이 없어서 미니스크류의 식립으로 인한 해부학적 구조물의 손상위험이 적고 점막이 각화치은으로 덮여 있어 주위 연조직에 의한 염증발생 가능성 낮으며 치밀한 뼈의 구조로 인해서 미니스크류의 식립에 유리한 부위이다[17,31,33].

정중구개부위에 골격성 고정원을 이용하여 치료한 증례를 살펴보면 Wehrbein 등[32]은 구개부에 골격성 고정원 식립하여 상악구치를 후방으로 이동시킨 증례를 보고하였고, Kyung 등[16]은 정중구개봉합부위에 미니스크류를 식립하여 상악 제1대구치를 후방이동시키고 전치부의 총생을 해소시킨 증례를 발표하였고, Kyung 등[17]은 정중구개봉합부위 미니스크류를 식립하여 여러 방향으로 상악구치를 이동시킨 증례를 보고하였다. 정중시상면은 좌, 우의 피질골이 만나는 부위로 골질이 치밀하고 골양이 풍부하므로 절치관의 손상을 피하기 위해 대개 소구치의 후방에 미니스크류를 식립한다. 성숙기의 청소년에서는 봉합부에 식립하는 경우 정중구개봉합의 발육을 저해할 수 있으므로 주의가 필요하다[26,32].

정중구개봉합부는 측모두부계측방사선사진에서 관찰하면 그 두께가 매우 얇아 미니스크류를 지지하기 위한 골의 두께가 부족해 보이고 비강으로의 천공 위험이 있을 것으로 생각되기 쉽지만 실제는 충분한 골 높이와 고밀도의 골구조를 가지고 있기 때문에 비강의 천공 위험 없이 다양하게 적용할 수 있다[2,18,31,32,33].

Wehrbeine 등[33]은 건조 두개골을 이용한 계측에서 정중구개부는 측모두부계측방

사선사진상에 보이는 골 두께보다 2 ㎜ 이상 더 두꺼운 골 두께를 가지므로 4 ㎜ 이상 길이의 미니스크류를 식립하기에 골의 양이 충분하다고 하였다. Bernhart 등[2)]은 CT를 이용한 연구에서 경구개 전방부의 골의 두께가 3.7 ㎜라고 보고하였으며 Kyung 등[18)]은 수평적으로는 좌,우 3 ㎜ 이내에, 전후방으로는 절치공 후방 25 ㎜까지는 골의 두께가 3-4 ㎜ 이상으로 미니스크류를 식립하기위한 수직골의 높이가 충분하다고 하였다.

Kang 등[12)]은 CT를 이용하여 정중구개부위의 골의 두께를 계측한 실험에서 구개 전체의 정중구개봉합의 좌, 우 1 ㎜ 이내가 미니스크류를 식립하기에 충분한 골의 두께를 가지며 이들 두께는 측방과 후방으로 갈수로 감소된다고 하였다. 본 연구에서 피질골의 두께는 중절치 치간유두로부터 20 ㎜ 후방부위에서 2 ㎜ 내외로 가장 두꺼웠고 후방부위에서 1.5 ㎜ 내외의 일정한 두께를 보이다가 35 ㎜ 후방부위에서부터 감소하였다. CT를 이용하여 구개의 골의 두께를 계측한 값과 비교하기는 어렵지만 피질골의 두께 또한 후방으로 갈수록 감소하였다.

연구용 사체에서 계측한 Kim 등[14)]의 연구에 의하면 정중구개부위의 연조직의 두께는 절치유두에서 후방으로 4 ㎜ 부위에서 약 3 ㎜로 가장 두꺼웠고 8 ㎜ 후방부위에서부터 약 1 ㎜ 정도의 두께를 보였다. 본 연구에서는 중절치 사이 치간유두로부터 15 ㎜ 지점에서부터 1.5 ㎜ 내외로 비교적 일정했으나, 35 ㎜ 후방에서부터 연구개쪽으로 갈수록 급속히 증가하였다. 두 연구의 기준점이 절치유두와 치간치간유두로 다르지만 후방으로 갈수록 연조직 두께가 비슷하게 감소하였다. 위의 연구 결과들을 종합하면 정중구개봉합부는 골의 두께가 충분하여 골내로 6 ㎜ 정도 깊이로 미니스크류를 식립할 수 있으나 부득이하게 후방이나 측방으로 범위를 벗어 날 때는 길이가 짧은 미니스크류의 사용이 유리하리라 생각된다.

미니스크류의 길이를 선택할 때 골의 두께 뿐 아니라 미니스크류의 식립방향이 중요한 요소이다. Konami[13)]는 구치 치근의 손상을 방지하기 위해 치근하방의 기저골(basal bone)에 미니스크류를 식립하였다. 그러나 식립된 미니스크류가 너무 낮을 경우 적용된 힘이 전치를 후방으로 이동시키거나 구치를 전방으로 이동시키기에는 불충분하다[25)]. 이러한 문제점들을 해결하기 위해서는 치근의 손상 없이 구치 치근사이의 치조골에 식립해야 한다. 미니스크류를 비스듬히 식립함으로 치근 사이 공간을 이용하고, 치근 손상 가능성을 줄이며 피질골과의 접촉면을 증가시킬 수 있다. 또한 경사지게 식립하므로 더 긴 미니스크류를 이용할 수 있어 더 양호한 유지력을 얻을 수 있다[15,17,22,30)].

상악 구개측 치조골에 식립할 경우 협측과 달리 구강전정에 의한 제약을 받지 않으므로 비교적 용이하게 후방부에 식립이 가능하다. 또한 협측보다 공간이 풍부하

여 여러 가지 부착장치를 이용하여 힘의 작용선을 변화시킬 수 있으며 부착치은의 각화층이 두꺼워 연조직과 관련된 문제가 생기는 빈도가 적다. 하지만 치근단쪽으로 갈수록 연조직의 두께가 두껍고 변이가 많다는 문제가 있다.

상악 협측 치조골 부위는 무엇보다 식립이나 이용을 위한 접근이 용이하다는 것이 가장 큰 장점이다. 피질골이 상대적으로 얇은 부위라는 단점이 있으나 성인 환자에서는 고정원으로서의 충분한 초기 고정을 제공할 수 있을 것으로 생각된다.

Park[22]과 Poggio 등[24]은 CT를 이용한 구치 치아 사이의 연구들에서 치근의 손상을 피하기 위한 측면에서 보면 상악 구치의 경우 제2소구치와 제1대구 사이의 치조골이 제1대구치와 제2대구 사이보다 치근 사이가 더 넓어 미니스크류를 식립하기에 더 안전하다고 하였다. Deguchi 등[8]은 CT를 이용하여 미니스크류의 식립을 위한 피질골에서부터 치근까지와 치근 사이의 거리를 계측하여 제1대구치의 전후방이 가장 안전하다고 하였으며 직경 1.5 ㎜ 이내와 6-8 ㎜ 정도의 길이를 권장하였다.

Lim 등[19]은 CT를 이용하여 상악 구치의 치근사이에서 연조직과 경조직의 두께를 측정하여 피질골의 두께는 제2소구치와 제1대구치 사이를 제외하고는 통계학적 차이를 보이지 않았고 연조직의 두께 또한 차이를 보이지 않았다고 하였다.

본 연구에서 구개측의 연조직의 두께는 세 군 모두에서 치조능선에서 치근단쪽으로 갈수록 점차 증가하였고 구개측 피질골의 두께는 세 군 모두에서 치조능선에서 치근단쪽으로 갈수록 감소하였으나 그 차이는 미약하였다. 협측 연조직의 두께는 세 군 모두에서 치조능선에서 치근단쪽으로 갈수록 점차 감소하였다. 협측 피질골의 두께는 치근단쪽으로 갈수록 약간 증가하였다. 사체에서 똑같은 조건에서 측정한 Kim 등[14]의 연구와 비교하였을 때, 협측의 연조직과 피질골의 두께에서 약간의 차이를 보이는 것을 제외하고는 비슷하였다.

구개측과 협측을 비교하였을 때, 연조직의 두께는 구개측이 더 두꺼웠고, 피질골의 두께는 구개측과 협측이 비슷하였다. 또한 구개측에서는 연조직의 두께가 피질골보다 더 두꺼웠고 협측에서는 연조직과 피질골의 두께가 비슷하였다.

연조직과 경조직의 관점에서 미니스크류는 연조직을 통과하기 때문에 식립부위의 연조직의 두께 또한 중요한 요소로 얇은 연조직에서 염증의 발생이 적기 때문에 더 유리하다. 미니스크류의 안정성은 피질골의 질과 양에 의존하기 때문에 교정용 스크류가 최대의 유지력을 얻기 위해서는 얇은 연조직과 두꺼운 피질골 부위에 식립해야한다[1,10,14]. 수직 위치는 미니스크류의 끝이 연조직이 급격히 두꺼워지거나(구개측) 가동성이 많아지는(협측) 치근단을 지나치게 넘지 않도록 하는 것이 중요하다.

결론적으로 본 연구의 결과들은 계측 수가 적기 때문에 해석하는데 주의가 필요하지만 상악 정중구개봉합부위와 구치부 치아 사이에 미니스크류를 식립하는 데 있

어 안전한 부위를 결정하는데 임상적으로 유용한 해부학적 정보를 제공하리라 사료된다.

결 론

상악의 정중구개봉합부위와 구치 치아 사이는 교정용 미니스크류를 식립하기에 적절한 장소이다. 본 연구는 연조직과 피질골의 두께와 관련하여 미니스크류를 가장 적절한 부위에 위치시키기 위한 장소에 대한 자료를 제공하고자 수행되었다.

15구 사체의 상악을 정중구개봉합부위와 상악 구치 치아사이의 연조직과 피질골의 두께를 계측하기 위해 정중시상면과 협측-구개측면으로 절단하였다. 각 절단된 절편들을 스캐너로 스캔한 다음, 연조직과 피질골의 두께를 측정하였다. 정중시상절편에서는 중절치 치간유두로부터 5 ㎜ 간격으로 6개의 지점의 두께를 측정하였고, 협측-구개측 절편에서는 치조능선으로부터 치근단쪽으로 1 ㎜ 간격으로 5개의 지점의 두께를 측정하였다.

1. 정중구개부봉합위에서 연조직의 두께는 중절치 사이 치간유두로부터 15 ㎜ 지점에서 1.62 ㎜를 보였고 그 후방에서 비교적 일정하다가 치간유두로부터 35 ㎜ 지점 이후부터 급격히 증가하였다. 피질골의 두께는 중절치 치간유두로부터 20 ㎜ 지점에서 2.01 ㎜로 가장 두꺼웠고 그 후방 부위에서 일정한 두께를 보이다가 치간유두로부터 35 ㎜ 지점 이후부터 감소하였다.

2. 구개측의 연조직의 두께는 세 군 모두에서 치조능선에서 2 ㎜ 지점에서 가장 얇았으며 치근단쪽으로 갈수록 점차 증가하였다. 구개측 피질골의 두께는 세 군 모두에서 치조능선에서 1 ㎜ 지점에서 가장 두꺼웠으며 치근단쪽으로 갈수록 감소하였으나 그 차이는 미약하였다.

3. 협측 연조직의 두께는 세 군 모두에서 치조능선에서 1 ㎜ 부위에서 가장 두꺼웠으며 치근단쪽으로 갈수록 점차 감소하였다. 협측 피질골의 두께는 제1군과 제3군에서는 치조능선에서 1 ㎜ 지점에서, 제2군에서는 치조능선에서 2 ㎜ 지점에서 가장 얇았으며 치근단쪽으로 갈수록 약간 증가하였다.

4. 구개측과 협측을 비교하였을 때, 연조직의 두께는 구개측이 더 두꺼웠고, 피질골의 두께는 구개측과 협측이 비슷하였다.

위의 결과들은 상악 정중구개봉합부위와 구치부 치아사이에 미니스크류 식립 시 안전한 부위를 결정하는데 도움이 되는 연조직과 피질골의 두께에 대한 해부학적 자료를 제공하리라 사료된다.

참고문헌

1. Bae SM, Park HS, Kyung HM, Kwon OW, Sung JH. Clinical application of micro-implant anchorage. J Clin Orthod 36:298-302, 2002.

2. Bernhart T, Vollgruber A, Gahleitner A, Dortbudak O, Haas R. Alternative to the median region of the palate for placement of an orthodontic implant. Clin Oral Implants Res 11:595-601, 2000.

3. Block MS, Hoffman DR. A new device for absolute anchorage for orthodontics. Am J Orthod Dentofacial Orthop 107:251-258, 1995.

4. Burstone CJ. The segmented arch approach to space closure. Am J Orthod 82:361-378, 1982.

5. Carano A, Velo S, Leone P, Siciliani G. Clinical applications of the miniscrew anchorage system. J Clin Orthod 39:9-24, 2005.

6. Costa A, Melsen B, Petersen JK. Zygoma ligature-an alternative form of maxillary anchorage. J Clin Orthod 32:154-158, 1998.

7. Costa A, Raffainl M, Melsen B. Miniscrew as orthodontic anchorage: a preliminary report. Int J Adult Orthod Orthognath Surg 13:201-209, 1998.

8. Deguchi T, Nasu M, Murakami K, Yabuuchi T, Kamioka H, Takano-Yamamoto T. Quantitative evaluation of cortical bone thickness with computed tomographic scanning for orthodontic implants. Am J Orthod Dentofacial Orthop 129:721.e7-2, 2006.

9. Douglass JB, Killiany DM. Dental implants used as orthodontic anchorage. J Oral Implant 13:28-38, 1987.

10. Gahleitner A, Podesser B, Schick S, Watzek G, Imhof H. Dental CT and

orthodontic implants: imaging technique and assessment of available bone volume in the hard palate. Eur J Radiol 51:257-262, 2004.

11. Henriksen B, Bavitz B, Kelly B, Harn SD. Evaluation of bone thickness in the anterior hard palate relative to midsagittal orthodontic implants. Int J Oral Maxillofac Implants 18:578-581, 2003.

12. Kang S, LeeSJ, Ahn SJ, Heo MS, Kim TW. Bone thickness of the palate for orthodontic mini-implant anchorage in adults. Am J Orthod Dentofacial Orthop 131 suppl 1:74-81, 2007.

13. Kanomi R. Mini-implant for orthodontic anchorage. J Clin Orthod 31:763-767, 1997.

14. Kim HJ, Yun HS, Park HD, Kim DH, Park YC. Soft-tissue and cortical-bone thickness at orthodontic implant site. Am J Orthod Dentofacial Orthop 130:177-182, 2006.

15. Kyung HM, Park HS, Bae SM, Sung JH, Kim IB. Development of orthodontic micro-implants for intraoral anchorage. J Clin Orthod 37:321-328, 2003.

16. Kyung SH, Hong SG, Park YC. Distalization of maxillary molars with a midpalatal miniscrew. J Clin Orthod 37:22-26, 2003.

17. Kyung SH, Lim JK, Park YC. The use of miniscrew as an anchorage for the orthodontic tooth movement. Korean J Orthod 31:415-424, 2001.

18. Kyung SH, Lim JK, Park YC. A study on the bone thickness of midpalatal suture area for miniscrew insertion. Korean J Orthod 34:63-70, 2004.

19. Lim WH, Lee SK, Wikesjo UM, Chun YS. A descriptive tissue evaluation at maxillary interradicular sites: implications for orthodontic mini-implant placement.

Clin Anat 20:760-765, 2007.

20. Melsen B, Bosch C. Different approaches to anchorage: a survey and an evaluation. Angle Orthod 67:23-30, 1997.

21. Paik CH, Woo YJ, Boyd RL. Treatment of an adult patient with vertical maxillary excess using miniscrew fixation. J Clin Orthod 37:423-428, 2003.

22. Park HS. An anatomical study using CT images for the implantation of micro-implants. Korean J Orthod 32:435-441, 2002.

23. Park YC, Lee SY, Kim DH, Jee SH. Intrusion of posterior teeth using mini-screw implants. Am J Orthod Dentofacial Orthop 123:690-694, 2003.

24. Poggio PM, Incorvatib C, Velo S, Carano A. "Safe zones": a guide for miniscrew positioning in the maxillary and mandibular arch. Angle Orthod 76:191-197, 2006.

25. Quinn DK, Yoshikawa RS. A reassessment of force magnitude in orthodontics. Am J Orthod Dentofacial Orthop 88:252-260, 1985.

26. Revelo B, Fishman LS. Maturational evaluation of ossification of the midpalatal suture. Am J Orthod Dentofacial Orthop 105:288-292, 1994.

27. Roberts WE, Helm FR, Marshal KJ, Gongloff RK. Rigid endosseous implants for orthodontic and orthopedic anchorage. Angle Orthod 59:247-256, 1989.

28. Schlegel KA, Kinner F, Schlegel KD. The anatomic basis for palatal implants in orthodontics. Int J Adult Orthod Orthognath Surg 17:133-139, 2002.

29. Schweizer CM, Schlegel KA, Rudzki-Janson I. Endosseous dental implants in orthodontic therapy. Int Dent J 46:61-68, 1996.

30. Tseng YC, Hsieh CH, Chen CH, Shen YS, Huang IY, Chen CM. The application of mini-implants for orthodontic anchorage. Int J Oral Maxillofac Surg 35:704-707, 2006.

31. Wehrbein H, Feifel H, Diedrich P: Palatal implant anchorage reinforcement of posterior teeth: a prospective study. Am J Ortho Dentofacial Orthop 116:678-686, 1999.

32. Wehrbein H, Merz BR, Diedrich P, Glatzmaier J. The use of palatal implants for orthodontic anchorage. Design and clinical application of the Orthosystem. Clin Oral Implant Res 7:410-416, 1996.

33. Wehrbein H, Merz BR, Diedrich P. Palatal bone support for orthodontic implant anchorage-a clinical and radiological study. Eur J Orthod 21:65-70, 1999.

저작물 이용 허락서

학 과	치의학	학 번	20067381	과 정	박사
성 명	한글: 양 재 호 한문 : 영문 : Yang Jae-Ho				
주 소	광주광역시 남구 봉선동 금호2차 209-602				
연락처	E-MAIL :				
논문제목	한글 : 상악에서 교정용 미니스크류 식립부위의 연조직과 피질골의 두께 영어 : Soft tissue and cortical bone thickness of orthodontic miniscrew placement site in maxilla				

본인이 저작한 위의 저작물에 대하여 다음과 같은 조건아래 조선대학교가 저작물을 이용할 수 있도록 허락하고 동의합니다.

- 다 음 -

1. 저작물의 DB구축 및 인터넷을 포함한 정보통신망에의 공개를 위한 저작물의 복제, 기억장치에의 저장, 전송 등을 허락함
2. 위의 목적을 위하여 필요한 범위 내에서의 편집·형식상의 변경을 허락함. 다만, 저작물의 내용변경은 금지함.
3. 배포·전송된 저작물의 영리적 목적을 위한 복제, 저장, 전송 등은 금지함.
4. 저작물에 대한 이용기간은 5년으로 하고, 기간종료 3개월 이내에 별도의 의사 표시가 없을 경우에는 저작물의 이용기간을 계속 연장함.
5. 해당 저작물의 저작권을 타인에게 양도하거나 또는 출판을 허락을 하였을 경우에는 1개월 이내에 대학에 이를 통보함.
6. 조선대학교는 저작물의 이용허락 이후 해당 저작물로 인하여 발생하는 타인에 의한 권리 침해에 대하여 일체의 법적 책임을 지지 않음
7. 소속대학의 협정기관에 저작물의 제공 및 인터넷 등 정보통신망을 이용한 저작물의 전송·출력을 허락함.

동의여부 : 동의(○) 반대( )

2007 년 12 월 28 일

저작자: 양 재 호 (서명 또는 인)

조선대학교 총장 귀하