[UCI]I804:24011-200000236000

2008년 2월

석사학위논문

수술 전 난소종양의 악성과 양성의 감별로 초음파 소견과 종양표지자의 효용성에 대한 연구

조선대학교 대학원

의 학 과

정 효 영

2008년 2월

석사학위논문

수술 전 난소종양의 악성과 양성의 감별로 초음파 소견과 종양표지자의 효용성에 대한 연구

조선대학교 대학원

의 학 과

정 효 영

수술 전 난소종양의 악성과 양성의 감별로 초음파 소견과 종양표지자의 효용성에 대한 연구

The efficacy of sonographic morphology indexing and serum CA-125 for preoperative differentiation of malignant from benign ovarian tumors

2008년 2월 25일

조선대학교 대학원

의 학 과

정 효 영

수술 전 난소종양의 악성과 양성의 감별로 초음파 소견과 종양표지자의 효용성에 대한 연구

지도교수 최 상 준

이 논문을 의학 석사학위신청 논문으로 제출함

2007 년 10 월

조선대학교 대학원

의 학 과

정 효 영

정효영의 석사학위논문을 인준함

위원장 조 선 대학교 교수 정 혁

위 원 조 선 대학교 교수 한 세 준

위 원 조 선 대학교 교수 최 상 준

2007 년 11 월

조선대학교 대학원

목차

표목차 _____ II

그림목차 _____ III

영문초록 _____ IV

서론 _____ 1

연구대상 및 방법 _____ 3

결과 _____ 4

고찰 _____ 6

참고문헌 _____ 9

표목차

Table 1. Sonographic morphology indexing for ovarian tumors. 12

Table 2. Histologic diagnosis of ovarian tumors 13

Table 3. The result of sonographic morphology indexing score 14

Table 4. The result of serum CA-125 15

그림목차

Fig. 1. Morphology indexing score _____ 16

Fig. 2. Four sonographic findings of ovarian teratomas _____ 17

Fig. 3. The ROC curve including ovarian teratomas _____ 18

Fig. 4 The ROC curve excluding ovarian teratomas _____ 19

Abstract

The efficacy of sonographic morphology indexing and serum CA-125 for preoperative differentiation of malignant from benign ovarian tumors

Jeoung Hyo-Young

Advisor: Prof. Choi Sang-Joon, M.D., Ph.D.

Department of Medicine

Graduate School of Chosun University

Objective : To analyze the efficacy of morphology indexing and serum CA-125 as methods to predict risk of malignancy in sonographically confirmed ovarian tumors.

Methods : Risk of malignancy was assessed preoperatively in 202 ovarian tumors using a morphology indexing(MI) based tumor volume and wall structure. Each tumor was assigned a score of 0 to 10 based on increasing volume and morphologic complexity. Serum CA-125 was checked preoperatively. Following morphologic evaluation, all ovarian tumors were removed surgically and diagnosis was confirmed histologically.

Results : Of 202 tumors there were 20 malignancies in 61 tumors with a MI ≧7 . Stage of disease was as follows: stage I, 25; stage II, 1; stage III, 6; Stage IV,3. A MI score of ≧7 as indicative of malignancy was associated with the following statistical parameters: sensitivity 0.571, specificity 0.754, PPV 0.328, NPV 0.893. MI ≧5 as indicative of malignancy was associated with: sensitivity 0.743, specificity 0.293, PPV 0.181, NPV 0.845. Of 202 tumors there were 22 malignancies in 54 tumors with a CA-125 >30 u/ml. A CA-125 of >30 u/ml as indcative of malignancy was associated with the following statistical parameters: sensitivity 0.629, specificity 0.808, PPV 0.407, NPV 0.912. A CA-125 of >27 u/ml as indicative of malignancy was associated with: sensitivity 0.657, specificity 0.826, PPV 0.442, NPV 0.920. The result is an optimal point 6.5-7.5 in MI, 25.6-28.5 u/ml in CA-125.

Conclusion : Morphologic indexing is an accurate and inexpensive method of differentiating benign from malignant ovarian tumors, and can be a valuable adjunct in treatment planning. The addition of CA-125 improved diagnostic accuracy of MI

Key words : Morphologic indexing, CA-125

난소암은 우리나라 여성암 중 여덟 번째로 많이 발생하는 암으로 1991년에 비해 2002년에는 3배 가까이 증가하는 경향을 보이고 있다.[1] 미국에서 또한 부인암 중 7번째로 흔한 질환 중 하나이며 2006년에는 20,180명이 새로 진단되어 15,310명이 이로 인해 사망하였다.[1] 특별한 자각 증상이 없어 초기에 진단하기 어려우므로 2/3는 진단시 이미 병기가 III이상으로 진행된 경우가 많아 난소암으로 인한 사망률은 점차적으로 증가하고 있다.[2] 그러나 초기 난소암의 경우 조기에 진단되어 적절한 치료가 이루어진다면 난소암으로 인한 사망을 줄일 수 있다.

질식 초음파는 난소 종양을 발견하는 민감한 방법이지만 난소암을 진단하는 양성 예측도는 상대적으로 낮다.[3] 특히 기형종의 경우 초음파 검사에서 낭성 종양, 내부의 고형부분에 복합된 음영, 주로 지방으로 이루어진 종괴, 석회화 등 다양한 양상을 보여 악성 종양으로 오인되는 경우가 많다.[4] 그러나 이중 악성의 빈도는 3%정도에 불과하고 배아세포종양의 95%이상은 양성 기형종으로 알려져 있다.[5] 따라서 난소 종양에서 초음파만으로 악성을 진단하는 것은 한계가 있다.

또 하나의 진단 방법으로 혈청 내 CA-125는 초음파 검사와 더불어 난소 종양 환자의 악성도를 평가하는 지표중 하나로 난소암 환자의 80%이상에서 증가하므로 난소 종양의 초음파 소견과 함께 암을 예측하는 중요한 방법 중 하나이다.[9]

이처럼 난소 종양에서 수술 전에 악성의 위험도를 평가하는 것은 최근의 부인과 영역에서 복강경 수술이 활발하게 시행되면서 더욱 의미있는 일이 되었다. 수술 후 조직검사에서 예상치 못한 악성조직이 발견될 경우 적절한 병기 설정이 지연될 뿐만 아니라 수술 중 종양 내부 물질의 복강 유출이 13-100%까지 보고자마다 다양하게 보고되고 있으며 이에 대한 영향이 아직 정확하게 평가되지 않고 있기 때문이다.[7]

본 연구는 난소 종양에서 악성을 감별하기 위해 초음파의 활용에 새로운 접근을 시도하고자 하였으며 초음파로 확인된 난소 종양 환자의 수술전 악성 위험도를 예측하는 방법으로 초음파 소견(Morphology indexing-MI)과 종양 표지자(혈청 내 CA-125)의 효용성에 대해 분석해 보고자 한다.

연구 대상 및 방법

본 연구는 2000년 9월부터 2006년 6월까지 본원에서 초음파 검사로 난소종양으로 진단된 202명의 여성을 대상으로 하였다. 초음파는 Accuvix XQ (Medison)와 Aloka SSD 1700 (ALOKA) 3.5 MHz이용하였으며 난소종양은 3차원으로 측정하였다. 난소 부피는 타원공식 (길이* 너비* 부피* 0.523)에 따라 계산하였고 폐경 이후 여성에서 10 cm^3이상인 경우를, 폐경 이전 여성에서 20 cm^3이상의 경우를 비정상으로 간주하였다.[6] 또한 낭성 난소 종양의 경우 종양 내부에 고형 성분이 있거나 유두상 돌기가 있는 경우를 이상 있는 것으로 평가 하였다. 초음파 검사는 종양의 부피와 구조를 바탕으로 분류한 morphology indexing (MI)를 이용하여 scoring하였다.[7] 종양의 MI는 종양의 부피와 구조의 복잡성에 따라 각각 0-5점까지 총 10점으로 평가하는 방법을 사용하였다 (Table 1).[7] 보완된 종양의 MI에서는 기존에 포함된 중격의 구조는 종양의 부피나 종양 벽의 구조에 비해 악성과의 연관성이 낮아 기준에서 제외하고 대신 종양 내부의 에코 정도와 종양 외부의 액체 저류의 유무를 추가하였다 (Fig. 1).[7] 그 중 조직 검사에서 난소 기형종 으로 진단된 경우 초음파 검사 결과 낭성 양상을 보이는 경우 (Ⅰ), 낭성 성분과 무관하게 에코성 양상(땀샘이나 피지, 모발)을 보이는 경우 (Ⅱ), 낭성 성분과 무관하게 고에코성 물질(뼈나 치아)을 포함한 경우 (Ⅲ), 낭성 성분을 포함하면서 고에코성 결절을 보인 경우 (Ⅳ)로 양상에 따라 네 가지로 분류하였다.[8]

모든 환자에서 수술 전에 종양 표지자인 혈청 내 CA-125를 측정 하였으며 수술 후 병리 조직 소견으로 확진하였다. 또한 종양은 조직학적으로 WHO 체계에 따라 분류하였고 FIGO System에 의해 병기를 설정하였다.

통계는 SPSS 12.0 (Chicago, Illinois)을 사용하였고 양성 종양과 악성을 감별하는 종양의 초음파 소견(MI)과 혈청 내 CA-125의 기준치는 ROC 곡선을 통해 구하였다. Student T-test를 통해 단일변량 분석을 시행하였으며 χ^2 검정을 통해 다변량 분석을 시행하여 $P<0.05$ 유의하다고 평가하였다.

결과

환자의 나이는 11세에서 86세까지였으며 202례의 난소 종양에 대한 조직학적 진단은 양성 종양은 167례, 악성종양은 35례였다 (Table 2). 조직 검사에서 경계성 종양으로 진단된 경우는 제외하였으며 난소종양으로 진단된 202례 중 35례의 악성 난소 종양 병기는 병기 1이 25명 (71%), 2는 1명 (3%), 3은 6명 (17%), 4는 3명 (9%)이었다.

난소 종양에서 Total MI score (P<0.001)는 악성과 직접적으로 연관성이 있었다 (Table 3). Total MI score <5에서 난소암은 58례 중 9례 (15%)였으며 MI ≧5에서는 144례 중 26례 (18%)였다 (P<0.001). MI ≧5에서 악성과의 연관성은 다음과 같다.; 민감도 0.743, 특이도 0.293, 양성예측도 0.181, 음성예측도 0.845 [9]특히나 양성 종양 중에서 성숙 기형종은 89례였으며 낭성 양상을 보인 경우 (I)가 9례, 낭성 성분과 무관하게 에코성 양상 (땀샘이나 피지, 모발)을 보인 경우 (II)는 52례, 낭성 성분과 무관하게 고에코성 물질 (치아나 뼈)을 포함한 경우 (III)는 22례, 낭성 성분을 포함하면서 고에코성의 결절형태를 보인 경우 (IV)는 6례였다 (Fig. 2). 성숙 기형종의 경우 MI가 5이상인 경우가 89례 중 80례 (90%)로 초음파 소견에서 양성임에도 고형 성분을 포함하는 경우가 많아 조직 검사에서 성숙 기형종으로 진단된 경우를 제외하고 악성과의 연관성을 평가하였다.

SPSS 12.0을 이용한 ROC 곡선을 통해 MI가 6.5-7.5인 지점에서 민감도가 0.875-0.917, 1-특이도가 0.023-0.203로 가장 이상적이었으며 기형종을 제외하여 측정한 결과 같은 지점에서 민감도 0.875-0.917, 1-특이도 0.046-0.138으로 특이도가 더 높은 소견을 보였다 (Fig. 3). 이에 따라 MI ≧7에서 악성과의 연관성은 다음과 같다.; 민감도 0.571, 특이도 0.754, 양성예측도 0.328, 음성예측도 0.893 (Fig. 4)

난소 종양에서 혈청 내 CA-125 (P=0.004)의 경우도 악성과 직접적인 연관성이 있었다 (Table 4).

혈청 내 CA-125 ≦30 u/ml에서 난소암은 148례 중 14례 (9%)였으며 혈청 내 CA-125>30 u/ml에서 난소암은 54례 중 22례 (41%)였다 (P<0.001). 혈청 내 CA-125>30 u/ml에서 악성과의 연관성은 다음과 같다.; 민감도 0.629, 특이도 0.808, 양성예측도 0.407, 음성예측도 0.912 ROC 곡선을 통해 혈청 내 CA-125가 25.6-28.5 u/ml일 때 민감도 0.958, 1-특이도 0.203-0.215으로 적절한 기준치에 해당하였다. 이에 따라 혈청 내 CA-125 >27 u/ml에서 악성과의 연관성은 다음과 같다.;민감도 0.657, 특이도 0.826, 양성예측도 0.442, 음성예측도 0.920 (Fig. 3)

난소 종양에서 악성의 지표로서 MI ≧5이고 혈청 내 CA-125 >30 u/ml는 38례 중 17례 (45%)로 병합하여 진단한 경우 난소암의 진단이 높아졌다 (P<0.001).

고찰

최근 여러 연구에서 조기에 난소암이 발견되어 치료받은 환자들의 생존률이 증가함에 따라 난소 종양 환자에서 조기에 악성의 위험도를 예측하는 진단 방법을 개발하는 것이 중요한 문제로 대두되고 있다.[13] 효과적인 조기 진단 방법은 환자에게 가장 적절한 시기에 정확한 방식을 통해 적용되고 최소한의 비용이 들어야 한다.[15]또한 이는 악성의 위험도가 높은 환자에게 치료의 우선 순위를 결정하고 악성의 위험도가 낮은 환자에게 치료 범위나 수술 시기를 결정하는 지표가 될 수 있어야 한다.[15]

대부분의 난소종양은 초음파를 통해 확인할 수 있으므로 일부 연구자들은 초음파의 형태학적 지수를 통해 난소종양에서 악성의 가능성을 평가해 보고자 하였다.[5,14,15] 이는 난소 종양 중에서 악성을 구분하기 위하여 관찰자간의 변이를 최소화하면서 초음파 소견에 대해 해석하기 용이 하도록 하기 위하여 고안되었으며 경제적이다.[16] 본 연구의 형태학적 지수는 초기에 Depriest등에 의한 제안을 변형한 Ueland의 시스템으로 종양 내부의 중격의 형태, 전체적인 echogenicity, 종양외 액체 저류를 포함시켰다. 이를 통해 이전보다 민감도와 특이도, 양성 예측도와 음성 예측도가 모두 증가하였다.[10]

본 연구에서 양성 난소 종양의 특징이라 볼 수 있는 MI <5인 경우에서 악성은 58례 중 9례 (15%)로 MI ≧5인 경우에서 144례 중에서 26례 (18%)에 비해 유의하게 낮은 것으로 나타났다 ($p<0.001$). Baily등에 의하면 5 cm미만의 단방성 낭성 난소 종양 45례를 초음파로 지속적으로 경과 관찰한 후 수술한 결과 악성은 발견되지 않았다.[17] 또한 수술하지 않고 경과 관찰한 5 cm미만의 단순 낭성 난소 종양 86례에서 난소암으로 진행된 경우는 없었다. 따라서 이들은 5cm미만의 단방성 낭성 난소 종양의 경우 수술하기 보다는 초음파를 통해 주기적으로 경과 관찰을 해 볼 수 있다고 하였다. 그러나 복합성 난소 종양 (고형성분이 있거나 중격 등)의 경우는 즉각적으로 수술할 것을 권고하고 있다.[17] 본 연구에서도 수술로 제거한 5cm 미만의 단방성 낭성 난소 종양 21례에서 악성은 없었으며 MI ≧5인 복합성 난소 종양 중 18%에서 악성을 보여 이를 뒷받침하고 있다.

대부분의 성숙 기형종은 초음파로 진단될 수 있다. [18]초음파의 특징적인 소견은 낭종 내측으로 돌출된 고음영의 결절로 mural node 또는 Rokitansky nodule이라고 한다.[19] 두 번째 소견은 낭종내의 피지물질이나 머리카락 때문에 sound attenuation을 나타내는 echogenic mass이다. 세 번째 특징적인 소견은 머리카락에 의해 낭종내에 얇은 echogenic band가 관찰될 수 있다.[18] 본 연구에서는 기형종을 Mais 등에 따라 낭성 양상을 보인 경우 (I), 낭성 성분과 무관하게 echogenic 양상 (땀샘이나 피지, 모발)을 보인 경우 (II), 낭성 성분과 무관하게 densely echogenic 물질 (치아나 뼈)을 포함한 경우 (III), 낭성 성분을 포함하면서 densely echogenic 결절형태를 보인 경우 (IV)로 분류하였다. 그에 따르면 초음파에 의한 성숙 기형종의 민감도 58%이며 특이도는 99%이다.[8]

본 연구에서 성숙 기형종의 경우 MI가 5이상인 경우가 89례 중 80례 (90%)로 초음파 소견에서 양성임에도 고형 성분을 포함하는 경우가 많아 이를 제외하고 ROC curve를 측정한 결과 MI≥ 7인 지점에서 특이도가 상승하였다. 그러나 미성숙 기형종의 특징적 초음파 소견이 혼합된 음영에 부분적으로 고형 부분을 포함하는 것이지만 진단을 위해서는 비특이적이다.[18] 따라서 양성 기형종의 경우 초음파로도 진단의 정확도가 높은 반면에 악성의 경우는 초음파만으로 한계가 있어 MRI등의 추가적인 검사가 필요하다.[20] 따라서 초음파에서 기형종이 의심되는 경우를 제외하고 MI를 활용한다면 난소 종양의 악성의 위험도를 예측하는 방법으로 초음파의 활용도를 높일 수 있을 것으로 사료된다.

Grab등에 따르면 난소 종양에서 악성을 감별함에 있어 특이도를 제외한다면 초음파는 MRI나 PET에 비해서 민감도가 더 크다고 한다.[21] 또한 Kurtz등에 의하면 난소 종양을 진단할 때 MRI가 초음파나 CT보다 우수하지만 악성을 감별하는 데에는 차이가 없으며 정확한 병기 설정에 있어서 검사간의 변이는 거의 없는 것으로 보고하고 있다.[22]

이에 따라 세 가지 검사를 종합하면 수술 전에 악성을 발견하는데 어느 정도 이점은 있지만 상대적으로 비용이나 활용 범위, 수술의 지연 등을 감안하면 아직까지 분명한 이점을 평가하기 어려운 상태이다.[23] 따라서 난소종양에서 수술 전에 악성을 판단하는 선별검사방법으로 초음파가 의의 있는 검사라 할 수 있다.

난소 종양의 악성을 예측하는 또 하나의 지표는 혈청 내 CA-125이다. Jacobs등에 따르면 난소암 환자의 혈청 내 CA-125 기준치를 30 u/ml초과로 했을 때 환자의 80%이상에서 수치가 기준치 이상으로 증가하고 진단의 민감도는 81%, 특이도는 75%라고 한다.[9] 본 연구에서도 양성으로 판단할 수 있는 지표로 혈청 내 CA-125 ≦30 u/ml에 난소암은 148례 중 14례 (9%)였으며 악성으로 판단할 수 있는 지표인 혈청 내 CA-125 >30 u/ml는 54례 중 22례 (41%)였다 ($P < 0.001$). 이처럼 난소암에서 혈청 내 CA-125가 기준치 이상으로 높게 나타났으며 민감도 63%, 특이도 80%로 이들의 주장을 뒷받침하고 있다.

난소 종양환자에서 수술 전에 초음파를 이용한 MI와 혈청 내 CA-125는 양성과 악성을 감별하는데 비교적 정확한 방법이다. 또한 최근에는 난소 종양에서 복강경을 사용한 수술이 증가하는 추세이다.[24] 이에 따라 복강경 수술 중 낭종의 파열로 내부 물질의 복강 내 유출에 의한 화학적 복막염이나, 예상치 못한 악성 조직과 관련하여 복강경 수술의 안전성에 대하여 논란이 되고 있다. 그러나 양성 종양의 경우 파열에 의한 합병증 발생이 현저히 낮기 때문에 비교적 안전한 방법으로 복강경 수술이 받아 들여지고 있는 추세이다.[24]

따라서 수술 전에 양성과 악성을 감별하는 것은 수술 방법의 결정에 매우 중요하다. 그러므로 수술 전에 초음파를 이용한 MI를 이용하여 악성의 위험도를 예측하고 혈청 내 CA-125를 추가적으로 검사한다면 난소 종양 환자들의 치료의 우선 순위를 결정하고 치료방침을 세우는데 도움이 되리라 사료된다.

참고 문헌

1. 보건복지부 한국 중앙암등록본부, 한국 중앙암 등록 사업 연례보고서 (2001.1-2001.2)2002.
2. Greenlee RT, Hill-Harmon MB, Murray T, Thun M. Cancer statistics 2001. CA Cancer J Clin 2001;51:15-36.
3. Van Nagell JR, DePriest PD, Reedy MB, Gallion HH, Ueland FR, Pavlik EJ, et al. The efficacy of transvaginal sonographic screening in asymptomatic women at risk for ovarian cancer. Gynecol Oncol 2000;77:350-6.
4. Togashi K. MR imaging of the ovaries: normal appearance and benign disease. Radiol Clin North Am 2003; 41: 799-811
5. Scully RE, Young RH, Clement RB. Tumors of the ovary, maldeveloped gonads, fallopian tube, and broad ligament. In: Atlas of tumor pathology, fascicle 23, 3rd series. Washington DC: Armed Forces Institute of Pathology 1998: 169-498
6. Pavlik EJ, DePriest PD, Gallion HH, Ueland FR, Reedy MB, Kryscio RJ, et al. Ovarian volume related to age. Gynecol Oncol 2000;77:410-2.
7. DePriest PD, Shenson D, Fried A, Hunter JE, Andrews SJ, Gallion HH, et al. A morphology index based on sonographic findings in ovarian cancer. Gynecol Oncol 1993;51:7-11.
8. Mais, V., Guerriero, S., Ajossa, S., Angiolucci, M., Paoletti, A.M., Melis, G, B. Transvaginal ultrasonography in the diagnosis of cystic teratoma. Obstet. gynecol., 1995; 85: 48-52
9. Jacobs I., Oram D., Fairbanks J., Turner J., A risk of malignancy index incorporating CA125, ultrasound and menopausal status for the accurate preoperative diagnosis of ovarian cancer. Br J Obstet Gynecol 1990;922-9

10. Ueland F.R., Depriest P.D., Preoperative differentiation of malignant from benign ovarian tumors: the efficacy of morphology indexing and Doppler flow sonography. Gynecol Oncol 2003;46-50
11. Bourne T, Campbell S, Steer C, Whitehead M, Collins WP, Transvaginal color flow imaging: a possible new screening for ovarian cancer. Br Med J 1989;299:1367-70.
12. Kurjak A, Zanid I, Alfirevic Z. Evaluation of adnexal masses with transvaginal color ultrasound. J Ultrasound Med 1991;10:296-7.
13. Partridge EE, Barnes MN. Epithelial ovarian cancer: prevention, diagnosis and treatment. CA Cancer J Clin 1999;49:297-20.
14. Sassone M, Timor-Tritsch I, Artner A, Westhoff C, Warren WB. Transvaginal sonoraphic characterization of ovarian disease: evaluation of a new scoring system to predict ovarian malignancy. Obstet Gynecol 1991;78:70-6.
15. DePriest P, Varner E, Powell J, Fried A, Puls L, Higgins R, et al. The efficacy of a sonographic morphology index in identiying ovarian cancer : a multi-institutional investigation. Gynecol Oncol 1994;55:174-8.
16. Higgins RV, van Nagell JR, Woods CH, Thompson EA, Kryscio RJ. Interobserver variation in ovarian measurements using transvaginal sonography. Gynecol Oncol 1990;39:69-71.
17. Bailey CL, Ueland FR, Land GL, Depriest PD, Gallion HH, Kryscio RJ, et. al. Malignant potential of small cystic ovarian tumors in postmenopausal women. Gynecol Oncol 1998;69:3-7.
18. Outwater SE, Singleman ES, Hunt JL. Ovarian teratomas: tumor types and imaging characteristics. Radiographs 2001; 21: 475-90

19. Quinn SF, Erickson S, Black WC. Cystic ovarian teratomas: the sonographic appearance of the dermoid plug. Radiology 1985; 155:477-8
20. 최주혁, 동서연, 김민정, 박종섭, 임용택, 김진홍 등. 난소기형종 수술 전 미성숙 기형종을 감별하기 위한 자기 공명 영상 소견. 대한산부인과학회지 2006; 49: 1547-52
21. Grab D, Flock F, Stohr I, Nussle K, Rieber A, Fenchel S, et al. Classification of asymptomatic adnexal masses by ultrasound, magnetic resonance imaging, and positron emission tomography. Gynecol Oncol 2000; 77: 454-9
22. Kurtz AB, Tsimikas JV, Tempany CM, Hamper UM, Arger PH, Bree RL. Diagnosis and staging of ovarian cancer: comparative values of Doppler and conventional US, CT, and MR imaging correlated with surgery and histopathologic analysis: report of the Radiology Diagnostic Oncology Group. Radiology 1999; 212: 19-27
23. Royal college of obstetricians and gynecologists. Ovarian cysts of postmenopausal women. RCOG guideline. Oct 2003; 34: 2-480-4
24. Mecke H, Savvas V. Laparooscopic surgery of dermoid cysts: intraoperative spillage and complications. Eur J Obstet Gynecol Repro Biol 2001; 96:

Table 1. Sonographic morphology indexing for ovarian tumors.

category	volume (cm^3)	structure	
0	<10	smooth wall	sonolucent
1	10-50	smooth wall	diffuse echogenicity
2	>50-100	wall thickening	<3 mm fine septa
3	>100-200	papillary projection	≧3 mm
4	>200-500	complex	predominantly solid
5	>500	complex	solid and cystic areas with extratumoral fluid

Table 2. Histologic diagnosis of ovarian tumors

Benign	167	
Serous cystadenoma		31
Mucinous cystadenoma		24
Mature teratoma		89
Endometrioma		13
Simple cyst		6
Hemorrhagic corpus luteum		2
Brenner tumor		1
Fibroma		1
Malignant	35	
Serous cystadenocarcinoma		14
Mucinous cystadenocarcinoma		16
Endometrioid cystadenocarcinoma		1
Clear cell carcinoma		1
Mixed epithelial cystadenocarcinoma		1
Immature teratoma		1
Mixed malignant germ cell tumor		1
Total	202	

Table 3. The result of sonographic morphology indexing score

Score	Benign	Malignant
0	1	0
1	2	0
2	24	4
3	17	1
4	8	4
5	20	2
6	57	4
7	30	3
8	3	6
9	2	6
10	3	5
Total	167	35

MI ≥ 7, sensitivity 0.571, specificity 0.754, positive predictive value 0.328, negative predictive value 0.893.

MI ≥ 5, sensitivity 0.743, specifivity 0.293, positive predictive value 0.181, negative predictive value 0.845

Table 4. The result of serum CA-125

CA-125 (u/ml)	Benign	Malignant	Total
≤30	135	13	148
>30	32	22	54
Total	167	35	

CA-125>30 u/ml, sensitivity 0.629, specificity 0.808 , positive predictive value 0.407, negative predictive value 0.912. CA-125>27 u/ml, sensitivity 0.657, specificity 0.826, positive predictive value 0.442, negative predictive value 0.920

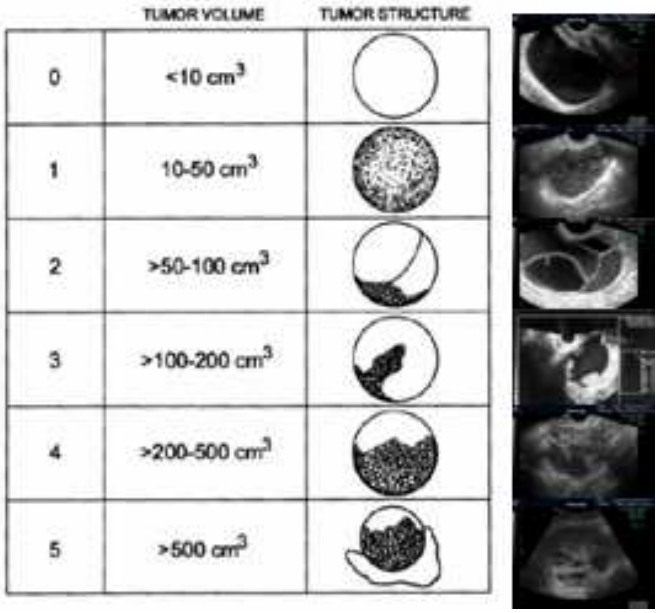

Fig. 1. Morphologic indexing score

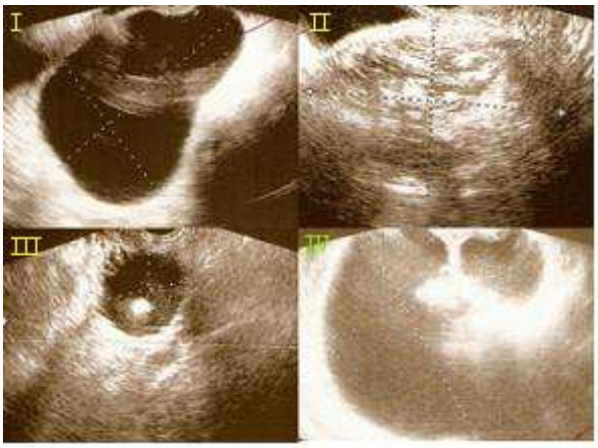

Fig. 2. Four sonographic findings of ovarian teratomas.

Ⅰ. a cystic pattern,

Ⅱ. a dense echo pattern with or without a cystic component,

Ⅲ. a pattern including a dense echogenic component with or without a cystic component

Ⅳ. a densely echogenic tubercle associated with a cystic echo pattern

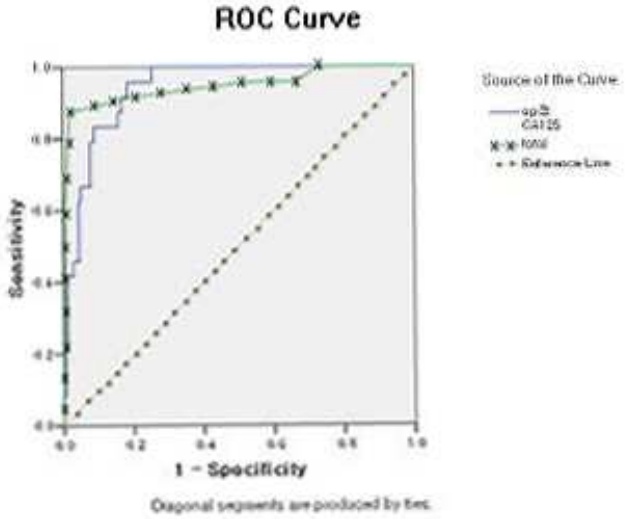

Fig. 3. The ROC curve
including ovarian teratomas
Cutoff value
MI 6.5~7.5 sensitivity 0.875-0.917, 1-specificity 0.023-0.203, CA125 25.60~28.50 sensitivity 0.958, 1-specificity 0.203-0.215

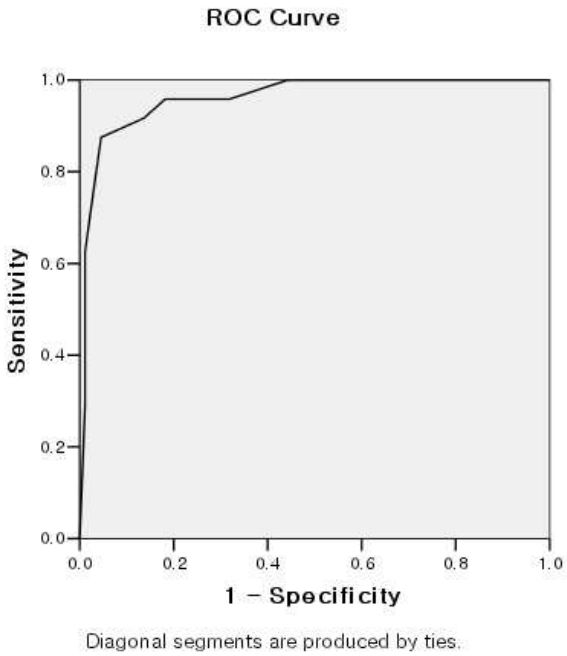

Fig. 4. The ROC curve
excluding ovarian teratomas
Cutoff value
MI 6.5~7.5, sensitivity 0.875-0.917,
1-specificity 0.046-0.138

저작물 이용 허락서

학 과	의학과	학 번	20067162	과 정	석 사
성 명	한글 : 정 효 영 한문 : 鄭孝英 영문 : Jeoung Hyo-Young				
주 소	광주광역시 북구 용봉동 쌍용 예가 아파트 105동 702호				
연락처	E-mail : 19961189@hanmail.net				
논문제목	한글 : 난소종양의 악성과 양성의 감별로 수술전 초음파 소견과 종양표지자의 효용성에 대한 연구				
	영문 : The efficacy of sonographic morphology indexing and serum CA-125 for preoperative differentiation of malignant from benign ovarian tumors				

본인이 저작한 위의 저작물에 대하여 다음과 같은 조건 아래 조선대학교가 저작물을 이용할 수 있도록 허락하고 동의합니다.

- 다 음 -

1. 저작물의 DB구축 및 인터넷을 포함한 정보통신망에의 공개를 위한 저작물의 복제, 기억장치에의 저장, 전송 등을 허락함.
2. 위의 목적을 위하여 필요한 범위 내에서의 편집과 형식상의 변경을 허락함. 다만, 저작물의 내용변경은 금지함.
3. 배포·전송된 저작물의 영리적 목적을 위한 복제, 저장, 전송 등은 금지함.
4. 저작물에 대한 이용기간은 5년으로 하고, 기간종료 3개월 이내에 별도의 의사 표시가 없을 경우에는 저작물의 이용기간을 계속 연장함.
5. 해당 저작물의 저작권을 타인에게 양도하거나 출판을 허락을 하였을 경우에는 1개월 이내에 대학에 이를 통보함.
6. 조선대학교는 저작물 이용의 허락 이후 해당 저작물로 인하여 발생하는 타인에 의한 권리 침해에 대하여 일체의 법적 책임을 지지 않음.
7. 소속 대학의 협정기관에 저작물의 제공 및 인터넷 등 정보통신망을 이용한 저작물의 전송·출력을 허락함.

동의여부 : 동의(V) 반대( )

2007 년 12 월 10 일

저작자 : 정 효 영(인)

조선대학교 총장 귀하