creative commons

COMMONS DEED

저작자표시-비영리-변경금지 2.0 대한민국

이용자는 아래의 조건을 따르는 경우에 한하여 자유롭게

- 이 저작물을 복제, 배포, 전송, 전시, 공연 및 방송할 수 있습니다.

다음과 같은 조건을 따라야 합니다:

저작자표시. 귀하는 원저작자를 표시하여야 합니다.

비영리. 귀하는 이 저작물을 영리 목적으로 이용할 수 없습니다.

변경금지. 귀하는 이 저작물을 개작, 변형 또는 가공할 수 없습니다.

- 귀하는, 이 저작물의 재이용이나 배포의 경우, 이 저작물에 적용된 이용허락조건을 명확하게 나타내어야 합니다.
- 저작권자로부터 별도의 허가를 받으면 이러한 조건들은 적용되지 않습니다.

저작권법에 따른 이용자의 권리는 위의 내용에 의하여 영향을 받지 않습니다.

이것은 이용허락규약(Legal Code)을 이해하기 쉽게 요약한 것입니다.

Disclaimer

dCollection

[UCI]I804:24011-200000235869

2008년 2월
석사학위논문

경부가 넓은 동맥류의 혈관내 치료

조선대학교 대학원
의 학 과

조 복 현

2008년2월 碩士學位論文 경부가 넓은 동맥류의 혈관내 치료 조복현

경부가 넓은 동맥류의 혈관내 치료

-Endovascular Treatment of Wide necked Aneurysms-

2008년 2월 일

조 선 대 학 교 대 학 원

의 학 과

조 복 현

경부가 넓은 동맥류의 혈관내 치료

-Endovascular Treatment of Wide necked Aneurysms-

지도교수 장 석 정

이 논문을 의학 석사학위신청 논문으로 제출함

2008년 2월 일

조 선 대 학 교 대 학 원

의 학 과

조 복 현

조복현의 석사학위논문을 인준함

위원장	조선대학교 교수	신 호	인
위원	조선대학교 교수	장 석 정	인
위원	조선대학교 교수	이 승 명	인

2008년 2월 일

조선대학교 대학원

목 차

ABSTRACT 4

I. 서론 6

II. 대상 및 방법 7

III. 결과 8

IV. 고찰 10

V. 요약 및 결론 16

참고문헌 17

표 목 차

Table 1. Clinical characteristics of 8 cases with wide neck aneurysms- 9
Table 2. Percentage of volume occlusion for wide neck aneurysm -15

그림 목차

Figure 1. Case 1 10
Figure 2. Case 2 11
Figure 3. New designed 3D coils 12
Figure 4. One catheter vs double catheter technique 14

ABSTRACT

Endovascular Treatment of Wide necked Aneurysms

Cho, Bok-Hyun
Adviser: Jang, Suk-Jung M.D.
Department of Medicine,
Graduate School of Chosuns University

Objectives : Despite rapid technologic advances and development of new devices in endovascular technology, wide-necked intracranial aneurysm are often difficult to treat properly and safely. Because their high recannalization rate and coil compaction, variety of techniques aimed to improving the ability to treatment of these aneurysm without adjunctive techniques. We report our experience with embolization of wide necked aneurysms using various designed coils alone.

Methods : wide necked aneurysms using new designed coils were treated from April 2004 to February 2007. 4 kinds of new designed coils(GDC-3D,GDC 360, MicroPlex complex, Nexus 3-D) were used as the initial coil for suitable to each wide necked aneurysm considered to the characteristics of coil and shape of aneurysms. The immediate postoperative angiographies, follow-up angiographies, medial record and operation records were reviewed retrospectively.

Results : 12 patients were comprised of 3 male and 9 female patients aged from 59 to 72 year old. The location of aneurysms was 3 basilar tip, 2 anterior communicating and 5 paraclinoid, 1 ICA, 1 vertebral artery. Complete and near complete aneurysm occlusion by angiogram was done, but 1 case required re-embolization due to coil compaction. Percentage of volume occulsion was ranged from 17.05 to 31.9%. The clinical result of embolization treatment was good.

Conclusion : The use of new designed coils will enhance the ability to treat wide necked aneurysms with an endovascular approach. It is important to treat wide necked aneurysms that selection of initial coil to consider the coil features and aneurysmal factors and need for long term foloow up study.

Key words : wide neck aneurysm, endovascular embolization, new designed coils.

Ⅰ. 서 론

최근 뇌동맥류 파열로 인한 뇌지주막하 출혈의 병태 생리와 뇌혈관 연축에 대한 많은 연구가 진전되고 미세수술수기, 임시결찰, 뇌보호제, 마취 기술의 발달로 수술의 결과가 점차 좋아지고 있다. 그러나 이러한 수술법은 개두술을 시행하여야 하고, 동맥류의 위치에 따라 차이는 있으나 수술중 뇌의 견인이 불가피하여 수술 후 여러가지 합병증을 유발할 수 있으며 기저동맥 분지부나 해면정맥동부와 같은 부위는 접근이 어려워 수술결과가 나쁜 것으로 알려져 있다. 이에 대한 대안으로 혈관내시술이 뇌동맥류의 새로운 비수술적 치료법으로 알려진 후, 뇌동맥류 환자 중 일부 선택적인 환자를 대상으로 시행되고 있으며 미세 카테터 및 guide wire의 개발과 시술 수기의 발전으로 좋은 결과를 보이고 있다.[1,13] 이러한 눈부신 기술적인 발전에도 불구하고 경부가 넓은 동맥류에 대한 치료는 아직 적절하고 안전한 치료법이 적립되지 않았다. 왜냐하면 경부가 넓은 동맥류의 특성상 동맥류를 불완전하게 치료하든지 또는 치료하지 못할 수도 있고 장시일에 걸칠 coil 압축(compaction)으로 동맥류가 refill될 가능성이 높다. 또한 혈관내수술이 미세한 카테터안에서 이루어지기 때문에 시술 중 뇌동맥류가 파열될 경우 개두술에 비해 더욱 위험할 수 있으며 시술 중 코일이 원치 않는 혈관으로 들어가거나 혈관벽에서 혈전이 떨어져 색전증을 일으킬 경우 뇌경색을 유발할 수 있는 위험성이 있는 등 다양한 치료 방법의 개발에도 불구하고 mortality 나 mobidity가 높은 것이 사실이다.[7] 이에 본원에서는 다양하게 고안된 코일만으로 경부가 넓은 동맥류의 색전술에 대한 비교적 양호한 결과에 대한 우리의 경험을 보고하고자 한다.

Ⅱ.대상 및 방법

1. 대상

2004년 4월부터 2007년 2월까지 본원에서 치료한 350여개의 뇌동맥류중 경부가 넓은 동맥류로 진단 받은 12명의 환자를 대상으로 시행한 뇌동맥류의 혈관내적인 치료에 대해 병록기록지 및 추적 검사, 방사선 촬영을 이용하여 후향적으로 분석하였다. 수술전의 신경학적 등급은 Hunt-Hess Grade(H-H Grade)및 Fisher's Grade로 구분하였으며, 방사선 사진을 통해 뇌동맥류의 위치 및 크기를 분석 하였고, 치료 결과는 수술 후 1개월 후 Glasgow outcome

scale(GOS)로 구분 하였다. 환자군의 남녀의 비율은 1:3(남성 3명, 여성 9명)이었으며 평균연령은 64세(59~72세)였다. 동맥류가 파열되어 내원한 경우는 7명이었으며 동맥류 크기가 25mm 이상의 거대동맥류는 3명, 10~24mm 의 큰동맥류는 5명, 10mm이하의 작은 동맥류는 4명이었다.
일반적으로 경부가 넓은 동맥류란 경부의 크기가 4mm이상이며 동맥류 바닥과 경부의 비율이 2이하인 경우로 정의한다. 동맥류의 크기 및 상태에 따라 다양하게 고안된 코일을 동맥류 색전술에 사용하였다.

2. 방법

지주막하출혈로 내원한 경우 치료는 내원 24시간 이내에 혈관 조영술과 동시에 백금코일 색전술을 시행하는 것을 원칙으로 하였다. 정맥마취를 시행하였으며, 약제로는 벤조디아제핀(benzodiazepine)계열의 약제인 피로포폴(profopol)을 사용하였다. 기관 삽관 및 인공호흡기의 사용은 중증 환자 상태로 불가피한 경우를 제외하고는 사용하지 않았다.
뇌혈관 조영술을 시행하여 뇌동맥류의 위치 및 특성을 확인하고, 대퇴동맥에 안내도관(guiding sheath)을 설치하였다. 유도철사(guide wire)를 이용하여 유도도관(guide catether)을 경동맥 또는 추골동맥에 위치시킨 후, 미세유도철사(microguide wire)를 이용하여 미세도관(microcatether)을 뇌동맥류 안에 설치하였다. 미세도관을 통해 뇌동맥류 안으로 GDC를 넣어 색전술을 시행하였다. 이 모든 과정은 헤파린 용액(heparin solution, 3000U/L)을 유도도관과 미세도관내로 지속적으로 주입하면서 시행하였다. 시술 중 환자의 혈압, 심박수, 호흡수 및 혈중산소포화도를 지속적으로 확인하였다. 시술 전 환자의 activated clotting time(ATT)를 기본 수치에서 2배에서 3배 정도로 유지하였다.[8,9] 거의 대부분의 경우에 시술시간은 1~5시간정도 걸렸으며, 혈관내 치료가 끝난 다음에는 신경외과 중환자실에서 3~4일간 관찰하였다. 뇌동맥폐색에 사용한 코일은 GDC 3D, GDC360, Microplex, Nexus 3D을 사용하여 시술하였으며 2례 (double catether)를 제외하고는 고식적인 방법을 사용하여 시술하였다.[10] 치료 결과는 혈관내 치료 직후, 3, 6, 9, 12개월 후 뇌혈관 촬영으로 추적하여 판정하였다.

III. 결 과

1) 임상적 결과 분석

경부가 넓은 동맥류 색전술을 시행받은 남녀비는 1:3 이었으며 평균 연령은 64세로 59세부터 72세까지 분포하였다. 이중 수술전 뇌동맥류가 파열된 경우는 7명, 비파열된 경우는 5명이었다. 내원당시 Hunt-Hess Grade II가 8명 , III가 4명이었다. 수술전 환자의 Fisher 분류에 의하면 Grade I 4명, III가 4명, IV가 4명이었으며 환자들의 특징적인 임상양상과 세분화된 동맥류의 분류와의 연관성을 Table 1에 기술하였다. 모든 환자들은 혈관기형등 다른 혈관계 기형과 동반되지 않았으며 동맥류의 총갯수는 12개였고 뇌동맥류의 위치는 paraclinoid 동맥류 5개로 가장 많았고, 기저동맥첨단부 3개, 전교통동맥에서 2개, 내경동맥분지부에서 1개, 추골동맥에서 1개가 있었다.
GOS score는 5점이 9명, 3점이 3명이었으며, 시술후 발생한 합병증으로는 뇌혈관연축 1례, 뇌막염 1례, 수술중 뇌동맥류 파열 1례였다. 시술후 합병증으로 환자가 사망한 경우나 재수술이 필요한 경우는 없었다.

Table 1. Clinical characteristics of 8 cases with wide neck aneurysms

case	Sex/ Age(yr)	H-H grade	Fisher's grade	site	size	complication	GOS score
1	M/63	2	3	Basilar tip			5
2	F/59	2	1	Lt vertebral a.			5
3	F/67	2	4	A-com		meningitis	3
4	F/62	2	3	Lt paraclinoid			5
5	F/72	2	1	Lt paraclinoid			5
6	F/63	2	1	Rt paraclinoid		vasospasm	3
7	F/60	2	1	Lt ICA			5
8	F/63	3	3	Lt paraclinoid			5
9	M/65	3	4	Basilar tip		An rupture	3
10	F/64	3	3	Rt. paraclinoid			5
11	F/62	2	4	A-com			5
12	M/66	3	4	Basilar tip			3

*H-H grade ; Hunt-Hess grade

1) 수술전 진단적 검사 및 경과

뇌동맥류 진단에 필요한 검사는 환자가 본원에 내원한 즉시 시행하는 것을 원칙으로 하였으며 CTA(전산화단층 혈관촬영술)을 우선적으로 검사하고 4-vessel angiography를 시술을 위해 모든 환자를 대상으로 시행하였다. 필요시 MRA(자기공명 혈관촬영술)를 추가적으로 시행하였으며, 추적 검사는 시술후 3. 6. 9. 12개월에 4-vessel angiography 로 시행하는 것을 원칙으로 하였으며 때에 따라서는 CTA(전산화단층 혈관촬영술)로 대체하였다.

2) 증 례

증례 1

67세 여자 환자로 의식저하를 주소로 본원에 내원하였다. 내원시 시행한 CTA상 지주막하출혈 및 전교통대뇌동맥 동맥류 파열 소견 인지되어 응급으로 두개골 천공술 및 뇌실액 배액술 시행후 뇌동맥류 색전술 시행하였다.

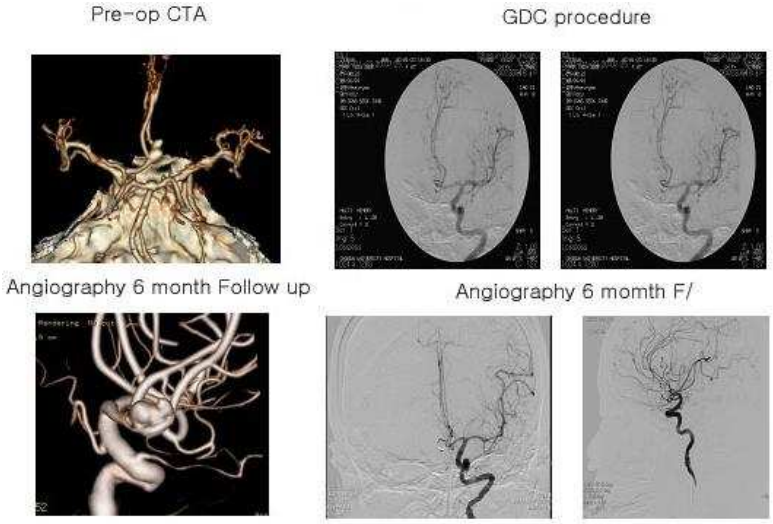

증례 2

63세 여자 환자로 의식저하를 주소로 본원에 내원하였다. 내원시 시행한 CTA상 지주막하출혈 및 전교통대뇌동맥 동맥류 파열 소견 인지되어 응급으로 두개골 천공술 및 뇌실액 배액술 시행후 뇌동맥류 색전술 시행하였다.

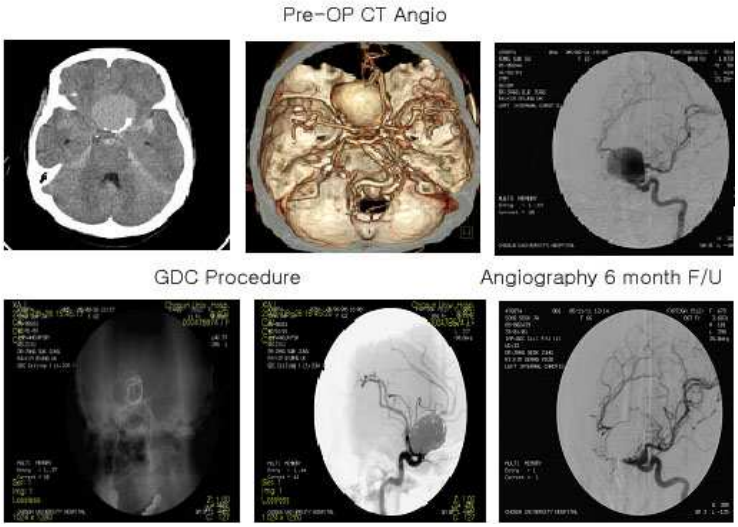

1. 고 찰

경부가 넓은 동맥류란 경부의 크기가 4mm이상이며 동맥류 바닥과 경부의 비율이 2이하인 경우로 정의한다. 경부가 넓은 동맥류는 혈관내 시술상에 어려움뿐만 아니라complete나 subtotal occlusion rate가 71%에 불과하며 recannalization rate가 일반적인 동맥류의 혈관내 시술에 비해 매우 높은 편으로 재발 가능성도 매우 높다. 그렇기 때문에 경부가 넓은 동맥류를 치료할 때는 시술상의 문제에 대한 고려뿐만 아니라 추후 재발 가능성에 대한 대비가 필요하였으며 동맥류의 크기 및 상태에 따라 다양하게 고안된 코일의 사용이 필요하다. [10] 경부가 넓은 동맥류 치료에 사용되는 방법으로는 새롭게 고안된 3Dcoils 및 Onyx liquid embolic system을 이용한 방법과 Ballon이나 stent를 사용하여 coil embolization을 시행하는 경우가 있다.[11,12] 본원에서는 새롭게 고안된 3D coils을 동맥류의 모양이나 상태에 따라 사용하였다. Matrix 3D coils은 동맥류의 전체를을 강하게 유지시켜주는 장점이 있으나 복잡한 모양의 동맥류에서는 사용하기 어려운 단점이 있다. Microplex complex coils는 coil bascket의 안정성을 높여주고 동맥류 모양에 크게 영향을 받지 않는 장점이 있으나 조작하기가 쉽지 않다는 단점이 있으며 360도 GDC는 3D에 비해

사용하기 편하다는 장점이 있다.[14] 이와 같은 코일의 각각의 특성을 이해하고 적절하게 선택하는 것이 시술의 결과에 큰 영향을 미친다.(Fig. 3)

Figure 3. New designed 3D coils

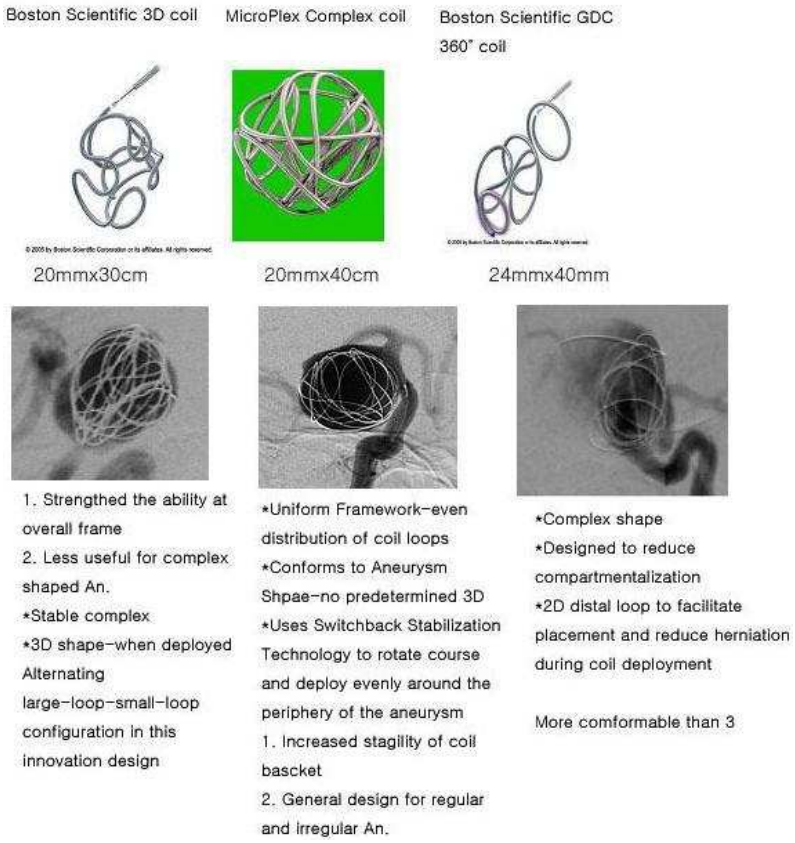

시술 방법의 선택에 있어서는 동맥류 크기가 크고 경부가 너무 넓어 single catheter로는 코일이 모동맥으로 빠질 것 같은 경우로, neck plasty technique이 곤란하다고 판단된 두명의 환자의 경우에는 double catheter technique을 이용하여 시술하였다. Double catheter technique은 일반적으로 같은 지름의 마이크로 카테터를 삽입하는데, sac안에서의 위치를 어긋나게 하는 것이 중요하다. 그러기 위해 각각의 shaping을 과도하게 만들어야 할 경우가 있다. 한쪽 카테터에서 코일을 감아가면서 빠지지 않도록 주의한 다음 다른쪽

카테터에서 처음 cage mesh안에 들어가도록 second coil을 삽입하여 이상적인 cage mesh를 형성하게 하는 방법이다. (Fig. 4)

Figure. 4. One catheter vs double catheter technique

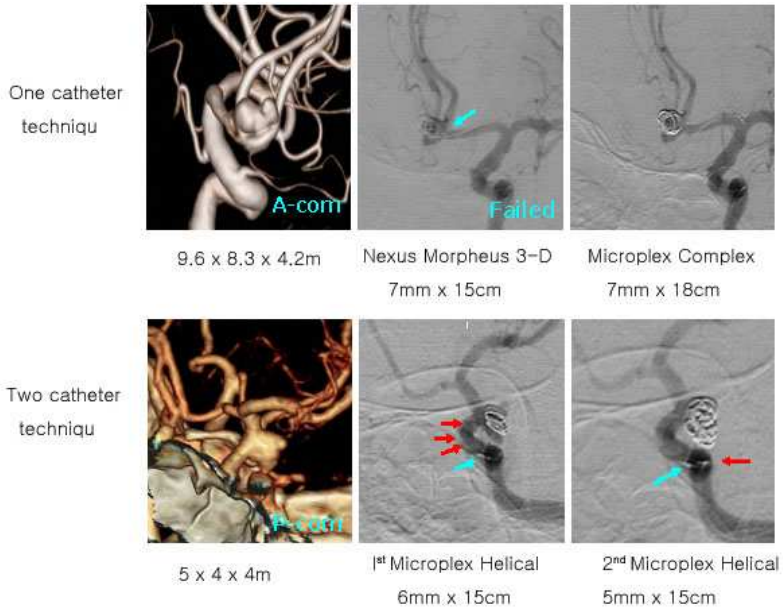

경부가 넓은 동맥류의 성공적인 치료를 위해서는 적절한 코일 및 시술 방법의 선택이 가장 중요하며 가장 먼저 사용하는 coil의 선택 및 치료를 종료하는 시점을 올바르게 판단하는 것이 중요하다. 가장 먼저 사용하는 코일의 지름은 약간 큰 것이 좋다. 삽입한 코일이 동맥류 안에서 움직인다면 너무 작은 것이다. 기준은 긴지름과 짧은 지름의 중간 정도를 먼저 삽입해본다. 그리고 프레임을 입체적으로 감기는 것이 중요하므로 혈관조영시 반드시 확인해야 한다. 마지막으로 치료를 종료하는 시점이 중요한데 이에 대한 객관적인 기준은 없다. 모혈관으로 밀려나오지 않는 범위에서 가능한 조밀하게 채우며, 그 때까지 코일 밀어넣기, 카테터 끝위치 등으로 미루어 그 시점에서 종료할 것인가 계속할 것인가를 판단한다.

실제 동맥류를 코일로 채울 때 volume occlusion의 percentage가 시술의 성공여부 판단에 가장 중요한 지표가 된다. 시술 직후 혈관촬영상 보이는 폐색정도가 동맥류의 혈관내 색전술의 해부학적 결과 판단에 중요하다. 이는 혈관내 색전술후 recanalization rate가 25%를 넘는다는 이전 연구 결과를 볼 때

환자의 예후 판단에 중요하다고 할 수 있다. 본원에서는 volume occlusion 된 percetage는 7.48~31.9%를 보여 대체적으로 성공적인 시술 결과를 보였다.(Table 2)

Table 2

Case 1	∏x[(50/2)2x400]/ {4∏/3x[(9/2)X(12/2)x(5.4/2)]}	=20000/900=22	
Case 2	∏x[(32/2)2x800] / {4∏/3x[(7.6/2)X(5.4/2)x(4/2)]}	=20480/2736=7.48	Total occlusion
Case 3	∏x[(52/2)2x1160] / {4∏/3x[(9.6/2)X(8.3/2)x(4.2/2)]}	=784160/4599=17.05	
Case 4	∏x[(149/2)2x3180] / {4∏/3x[(20/2)X(10/2)x(8/2)]}	=176498/7844=22.5	Two catheter technique
Case 5	∏x[(157/2)2x3590/ {4∏/3x[(18/2)X(15/2)x(10/2)]}	=221225/9029=24.50	
Case 6	∏x[(283/2)2x5470/ {4∏/3x[(24/2)X(14/2)x(10/2)]}	=1095217/44330=24.70	Two catheter technique
Case 7	∏x[(375/2)2x8310/ {4∏/3x[(25/2)X(22/2)x(10/2)]}	=2732010/91666=30.4	
Case 8	∏x[(576/2)2x12450 / {4∏/3x[(45/2)X(31/2)x(26/2)]}	=1032653/60450=17.08	Delayed coil compaction and recanalization Re-embolization
Case 9	∏x[(50/2)2x1600]/ {4∏/3x[(9/2)X(6/2)x(5.4/2)]}	=10000/455=22	
Case 10	∏x[(375/2)2x8340/ {4∏/3x[(25/2)X(22/2)x(10/2)]}	=2932010/91666=31.9	
Case 11	∏x[(52/2)2x1160] / {4∏/3x[(9.6/2)X(8.3/2)x(4.2/2)]}	=70320/4599=17.7	
Case 12	∏x[(157/2)2x3590/ {4∏/3x[(18/2)X(13/2)x(10/2)]}	=221225/8829=25.50	

동맥류 색전술 시술중 발생하는 합병증은 뇌동맥류 파열, 혈전에 의한 색전증, 코일 탈출에 의한 정상혈관 폐색등을 들 수 있다. 시술 중 뇌동맥류 파열의 경우 발생 빈도는 2~8%정도로 보고되고 있으며 본원에서는 1례에서 있었다. 시술 중 뇌동맥류의 파열은 뇌혈관 조영술에서 뇌동맥류로부터의 조영제 누출로 확인할 수 있다.[2,3,4] 혈관내 색전술과 연관된 혈전증은 문헌상 2.5~28%정도로 보고되고 있는데, 시술시 뇌동맥류의 경부에서 발생하거나 큰 혈전의 경우에는 뇌혈관 조영술에서 확인 될 수 있으나, 그렇지 않은 경우는 임상 증상으로 확인이 되거나, 뇌 CT, MRI에서 확인되기도 한다. 본원에서 시술한 경우에는 혈전에 의한 증상을 호소하는 환자는 관찰되지 않았다. [5] 그 외에 코일 탈출에 의한 정상혈관 폐색은 본원에서 관찰되지 않았다.[6] 다만 술전에 시술전에 호소하던 시력장애 소견은 시술후에도 큰 변화 소견이 없었으며 술전 시행한 뇌 CT상 지주막하출혈이 많았던 한 환자에서는 혈관연축 증상이 나타나기도 하였다.

V. 요약 및 결론

뇌동맥류 색전술은 아직까지 합병증과 한계점이 있지만 뇌동맥류의 효과적이고 비교적 안전한 치료 방법이며, 시술자의 경험 축적과 충분한 뇌동맥류에 대한 해부학적, 방사선학적 이해가 따른다면 보다나은 결과를 얻을 수 있다고 생각한다. 특히 경부가 넓은 동맥류의 치료에 있어서는 미세 카테터 및 guide wire의 개발과 시술 수기의 발전으로 뇌동맥류 색전술이 치료에 중추적인 역할을 할 것으로 기대된다.

참 고 문 헌

1. Guglielmi G, Vinuela F, Dion J, Duckwiler G : Electrothrombosis of saccular aneurysms via endocascular approach. Part2 : Preliminary clinical experienc e. J Neurosurg 75 : 8-14, 1991

2. Ito S, Kwak R, Emori T, Nakamura T, Kadoya S, Fuji T, et al : Risk factor of cerebral aneurysms rerupture during angiography. No Shinkei Geka 13 : 399-407, 1985

3. Iwa H, Kyoi K, Tsunoda S, Yokoyama K, Imanishi M, Utsmmi S : Clinical characteristic of contrast medium extravasation from intracranial aneurysms during cerebral angiography : studies on personal experience and review of literature. No Shinkei Geka 14 : 263-270, 1986

4. Workman MJ, Cloft HJ, Tong FC, Dion JE, Jensen ME, Marx WF, et al : Thrombus formation at the neck of cerebral aneurysms during treatment with GDC. AJNR Am J Neuroradiol 23 : 1568-1576, 2002

5. Studley MT, Robinson DH, Howe JF : Delayed thromboembolic events 9 weeks after endovascular treatment of an anterior communicating artery aneurysms : case report. AJNR Am J Neuroradiol 23 : 975-977, 2002

6. Rhee JW, Lee MS, Whang K, Pyen Js, Hu C, Hong SK : Complication of Endovascular Detachable Coil Treatment in Cerebral aneurysms. J Korean Neurosurg Soc 35 : 173-177, 2004

7. Rhee DY, Kim SY : Controversies in the Coil Embolization of intracranial aneurysms. J Korean Neurosurg Soc 28 : 1220-1225, 1999

8. Brilstra EH, Rinkel GJ, van der Graaf Y, van Rooij WJ, Algra A : Treatment of intracranial aneurysms by embolization with coils. A

systematic review. Stroke 30 : 470-476, 1999

9. Byrne JV, Sohn MJ, Molyneux AJ : Five-year experience in using coil embolization for ruptured intracranial aneurysms : Outcomes and incidence of late rebleeding. J Neurosurg 90 : 656-663, 1999

10. Cloft HJ, Joseph GJ, Tong FC, Goldstein JH, Dion JE : Use of threedimensional Guglielmi detachable coils in the treatment of wide-necked cerebral aneurysms. AJNR 21 : 1312-1314, 2000

11. Murayama Y, Vinuela F, Tateshima S, Vinuela F Jr, Akiba Y : Endovascular treatment of experimental aneurysms by use of a combination of liquid embolic agents and protective devices. AJNR 21 : 1726-1735, 2000

12. Wakhloo AK, Schelhammer F, de Vries J, Haberstroh J, Shumacher M, et al. : Self-expanding and ballon-expandable stents in the treatment of carotid aneurysms : an experimental study in a canine model. AJNR 15 : 493-502, 1994

13. Murayama Y, Nien YL, Duckwiler G, Gobin YP, Jahan R, Frazee J, et al : Guglielmi detachable coil embolization of cerebral aneurysms : 11 year's experience. J Neurosurg 98 : 959-966, 2003

14. Murayama Y, Tateshima S, Gonzalez NR, Vinuela F : Matrix and bioabsorbable polymeric coils accelerate healing of intracranial aneurysms : long-term experimental study. Stroke 34 : 2031-2037, 2003

저작물 이용 허락서

학 과	의학과	학 번	20067163	과 정	석사
성 명	한글: 조복현 한문 : 曺福鉉 영문 : Cho Bok Hyun				
주 소	광주광역시 남구 봉선동 대화 아파트 101동 901호				
연락처	E-MAIL : peridoctcho@hanmail.net				
논문 제목	한글 : 경부가 넓은 동맥류의 혈관내 치료 영문 : Endovascular treatment of wide neck aneurysm				

본인이 저작한 위의 저작물에 대하여 다음과 같은 조건아래 -조선대학교가 저작물을 이용할 수 있도록 허락하고 동의합니다.

- 다 음 -

1. 저작물의 DB구축 및 인터넷을 포함한 정보통신망에의 공개를 위한 저작물의 복제, 기억장치에의 저장, 전송 등을 허락함
2. 위의 목적을 위하여 필요한 범위 내에서의 편집·형식상의 변경을 허락함. 다만, 저작물의 내용변경은 금지함.
3. 배포·전송된 저작물의 영리적 목적을 위한 복제, 저장, 전송 등은 금지함.
4. 저작물에 대한 이용기간은 5년으로 하고, 기간종료 3개월 이내에 별도의 의사표시가 없을 경우에는 저작물의 이용기간을 계속 연장함.
5. 해당 저작물의 저작권을 타인에게 양도하거나 또는 출판을 허락을 하였을 경우에는 1개월 이내에 대학에 이를 통보함.
6. 조선대학교는 저작물의 이용허락 이후 해당 저작물로 인하여 발생하는 타인에 의한 권리 침해에 대하여 일체의 법적 책임을 지지 않음
7. 소속대학의 협정기관에 저작물의 제공 및 인터넷 등 정보통신망을 이용한 저작물의 전송·출력을 허락함.

동의여부 : 동의(0) 반 대 ( )

2008 년 2 월 일

저작자: 조 복 현 (서명 또는 인)

조선대학교 총장 귀하