

2007년 2월
석사학위논문

적절한 임프란트 식립을 위한
이공과 이관의 해부학적 고려사항

조선대학교 대학원

치의공학과

김 규 탁

적절한 임플란트 식립을 위한
이공과 이관의 해부학적 고려사항

*Anatomic Considerations
of the Mental Foramen and the Mental Canal
for the proper Implant Placement*

2007년 2월 일

조선대학교 대학원

치의공학과

김 규 탁

적절한 임플란트 식립을 위한
이공과 이관의 해부학적 고려사항

지도교수 김 홍 중

이 논문을 치의학 석사학위신청 논문으로 제출함.

2006년 10월 일

조선대학교 대학원

치의학공학과

김 규 탁

김규탁의 석사학위 논문을 인준함

위원장 조선대학교 교수 정 해 만 인

위 원 조선대학교 교수 박 주 철 인

위 원 조선대학교 교수 김 홍 중 인

2006년 11월 일

조선대학교 대학원

목 차

표목차.....	ii
도목차.....	iii
<i>ABSTRACT</i>	iv
<i>I. 서론</i>	1
<i>II. 재료 및 방법</i>	3
<i>III. 결과</i>	5
<i>IV. 고찰</i>	8
<i>V. 결론</i>	11
<i>VI. 참고문헌</i>	13

표 목 차

Table 1. The location of the mental foramen.....	5
Table 2. The distance between the mental foramen and the mandibular inferior border.....	5
Table 3. The length of the mental canal.....	6
Table 4. The horizontal angle of the mental canal.....	6
Table 5. The vertical angle of the mental canal.....	7
Table 6. The length of anterior loop of the mental canal	7

도 목 차

Fig. 1. Photograph of the mental foramen.....	3
Fig. 2. Photograph of the mental canal.....	4
Fig. 3. Photograph of the direction of the mental canal.....	4

ABSTRACT

Anatomic Considerations of the Mental Foramen and the Mental Canal for the proper Implant Placement

Kim, Kyu-Tag

Advisor: Kim, Heung-Joong, D.D.S., M.S.D., Ph.D.

*Department of Dental Engineering,
Graduate School of Chosun University*

The mental foramen is located between the first and second premolar regions. The direction of mental canal is commonly described as being outward, backward, upward from its origin at the mandibular canal. The mental nerve is a terminal branch of the inferior alveolar nerve that passes through the mental foramen, supplying sensory innervation to the lower lip, buccal vestibule, and gingiva of the mandibular premolar regions.

The purpose of this study was to investigate the position of the mental foramen and the length and the direction of the mental canal in Korean. In this study, 41 adult dry mandibles were investigated independently by four observers. The position of the mental foramen and the distance from the mandibular inferior border were measured using conventional ruler. The length of the mental canal was measured directly using periodontal probe. The horizontal and vertical angles of the mental canal were measured by protractor. The student's T-test was carried out to assess right and left side difference.

The results were as follows :

1. The majority of the mental foramen were located below the second premolar (66.1%), and then between the first and second premolars(27.4%).
2. The distance between the mental foramen and the inferior border of mandible was $14.41\pm 1.47\text{mm}$ (mean \pm SD) in right side and $14.36\pm 1.42\text{mm}$ in left side($P>0.05$).
3. The length of the mental canal was $7.81\pm 1.12\text{mm}$ in right side and $7.95\pm 1.00\text{mm}$ in left side($P>0.05$).
4. The horizontal angle of the mental canal was $24.26\pm 5.47^\circ$ in right side and $24.81\pm 4.787^\circ$ in left side($P>0.05$).
5. The vertical angle of the mental canal was $27.34\pm 4.55^\circ$ in right side and $28.79\pm 4.11^\circ$ in left side($P>0.05$).
6. The length of anterior loop of the mental canal was $7.11\pm 1.15\text{mm}$ in right side and $7.07\pm 0.99\text{mm}$ in left side($P>0.05$).

These results suggest that dentist have to consider the mental foramen and mental canal when attempting to achieve regional anesthesia, periodontal surgery, and endosseous implants.

Key words: mental foramen, mental canal. anterior loop, implant

I. 서론

최근 들어 구강건강증진에 대한 욕구가 높아지면서 자연치의 손실로 인한 수복에 임프란트(인공치아매식술)를 이용한 치아결손부의 치료가 증가하고 있다^{4,20}. 임프란트의 발달과 함께 매식재의 디자인과 표면특성 뿐 아니라 상악골 및 하악골의 해부학적 구조물들이 중요하게 인식되고 있다^{9,15,16}.

하악골에서 인공치근을 치조골에 식립할 때 하악관(mandibular canal 턱뼈관) 이외에도 주의해야할 해부학적 구조로 하악 소구치 하방에 위치하는 이관(mental canal 턱끝관)과 이공(mental foramen 턱끝구멍)이 있다. 이들 구조물들에 대한 정확한 해부학적 정보는 성공적인 임프란트 시술에 필수적인 요소이다^{3,8,12}. 하악관은 하치조신경과 혈관이 지나가며 그 관의 끝은 앞에서 둘로 나뉜다. 이 중 큰가지는 이관을 통하여 이공으로 열리며 다른 가지는 절치관을 이루어 전치부위를 향해 연속된다^{6,22}.

이공은 하악관이 하악골 속을 주행하여 달리다가 제1소구치 부위에서 협측으로 꺾여 이관에 이행되어 나오는 구멍이다. 이공으로 하치조신경 및 혈관의 연속 구조인 이신경과 혈관이 나와 불점막 및 아래 입술에 분포하며¹¹, 이 부위가 비교적 큰 공간을 형성하고 있어 임상적으로 병소로 오인될 수 있다^{1,17}. 이공은 일반적으로 안와상공(supraorbital foramen) 및 안와하공(infraorbital foramen)과 일직선을 이루며^{2,7}, 하악 소구치 하방에 위치한다^{1,2,10,17}.

하악 소구치 부위에 임프란트를 식립 시 인공치근이 관속에 있는 신경이나 혈관에 손상을 가하면 그 지배 부위가 마비되거나 출혈이 일어날 수 있다^{5,9,21}. 그러한 이유들 때문에 하악관에서 이공으로 이행되는 부위인 이관의 거리 및 방향은 임상적으로 중요한 의미를 지닌다. 하악관이 이공으로 이행되면서 꺾이는 이관의 앞쪽 끝에서 이공의 개구부까지의 수평거리를 이관의 앞고리(anterior loop)라 부른다. 앞고리의 길이에 대한 외국 연구자들의 자료를 살펴보면 3~4mm^{14,15,16}에서부터 6~7mm^{3,18}까지 다양한 결과를 보인다. 또한 이관은 그 장축이 후외상방으로 열리는데

장축의 수평각과 수직각은 이관을 통한 마취에 유용한 자료로 이용될 수 있다 (11,13,19).

이공의 위치에 관한 연구는 오래전부터 이루어져 대부분의 종족에서 그 특징이 밝혀져 있다^{1,2,7,10,17)}. 반면에 임프란트를 식립할 때 주의를 기울여야 하는 이관의 방향과 앞고리의 길이에 관한 연구는 외국의 경우 많이 연구^{3,14,15,16,18)}되어 왔으나 한국인에서의 자료는 Kim 등¹²⁾의 연구를 제외하고는 빈약한 실정이다.

따라서 본 연구에서는 한국인에서 이공의 위치를 조사하고, 이관의 길이 및 방향과 이관의 앞고리의 길이를 측정, 분석하여 치주수술과 임프란트 등 치과 임상에 있어 중요한 해부학적 자료를 제공하고자 한다.

II. 재료 및 방법

1. 재료

이 연구에서 조선대학교 의과대학 해부학교실에 교육용으로 보관중인 한국인의 성인 건조 하악골 41개를 남녀, 성별 구분 없이 사용하였다. 이공의 위치 측정을 위해서 자(conventional ruler), 이관의 길이 측정에 치주탐침자(periodontal probe)와 이관의 각도 측정을 위해서 각도기(protractor)를 이용하였다.

2. 방법

1) 이공의 치아에 대한 위치 및 이공과 하악 하연 사이의 거리

이공이 열리는 위치는 하악치아를 기준으로 1) 제1소구치, 2) 제1소구치와 2소구치사이, 3) 제2소구치, 4) 제2소구치와 제1대구치사이로 구분하여 그 빈도를 조사하였다(Fig. 1). 이공과 하악 하연사이의 거리는 일반적인 자를 이용하여 측정하였다(Fig. 1).

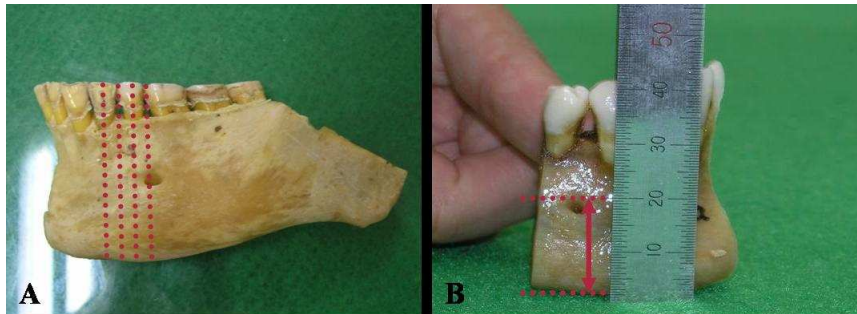


Fig. 1. Photograph of the mental foramen. The position of the mental foramen (A) was observed according to the premolar teeth. The distance between the mental foramen and the mandibular inferior border (B) was measured using conventional ruler.

2) 이관의 길이, 각도 및 이관 앞고리의 길이

이관의 길이 측정에는 치주탐침을 이용하였으며(Fig. 2), 이관의 수직과 수평각도 측정에는 각도기를 이용하여 하였다(Fig. 3). 이관의 앞고리의 길이는 측정된 이관의 길이와 수직각을 삼각함수로 계산하여 구하였다.

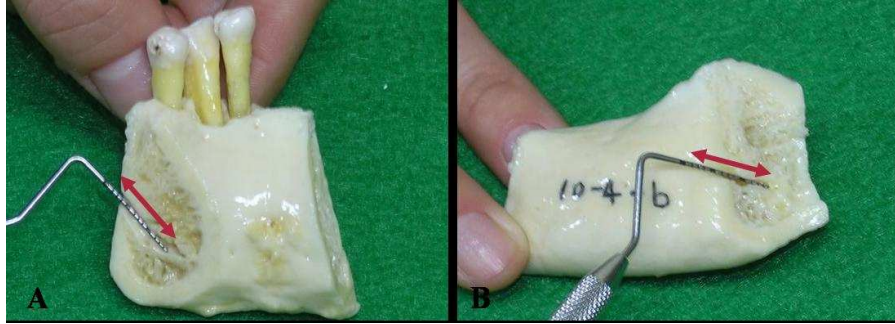


Fig. 2. Photograph of the mental canal. The length of the mental canal (A, B) was measured using periodontal probe.




Fig. 3. Photograph of the direction of the mental canal. The horizontal (A) and vertical angles (B) of the mental canal were measured by protractor.

3) 측정방법 및 통계처리

위의 모든 항목들은 4명의 관찰자들이 반복하여 측정하였고, 이공의 위치를 제외하고 이관의 길이와 각도 등의 측정치는 평균과 표준편차를 구하였다. 좌, 우측의 측정값은 student's T-test를 통하여 유의성을 검증하였다.

Ⅲ. 결 과

1. 이공의 치아에 대한 위치 관계

이공은 치아의 위치를 확인할 수 있는 좌, 우측을 합한 62쪽 중에서 제2소구치 하방에 위치하는 경우가 41개(66.1%)로 가장 많았으며, 제1소구치와 2소구치사이에 위치하는 경우가 17개(27.4%), 제1소구치 하방에 위치하는 경우가 3개(4.85), 제2소구치와 제1대구치 사이에 위치하는 경우가 1개(1.6%)였다(Table 1).

Table 1. The location of the mental foramen

Location	1st pm	between 1st pm and 2nd pm	2nd pm	between 2nd pm and 1st m	Total
Numbers	3 (4.85%)	17 (27.4%)	41 (66.1%)	1 (1.6%)	62 (100%)

pm : premolar, m : molar

2. 이공과 하악 하연사이의 거리

이공과 하악 하연사이의 거리는 38쪽을 이용한 우측에서 14.41 ± 1.47 mm(평균±표준편차), 39쪽을 이용한 좌측에서 14.36 ± 1.42 mm였다(Table 2). 좌, 우측의 계측치는 유의적인 차이를 보이지 않았다($P > 0.05$).

Table 2. The distance between the mental foramen and the mandibular inferior border (Mean±SD)

Side	Right (N=38)	Left (N=39)	P Value
Distance (mm)	14.41 ± 1.47	14.36 ± 1.42	$P > 0.05$

3. 이관(*mental canal*)의 길이

이관의 길이는 우측이 37쪽에서 $7.81 \pm 1.12\text{mm}$, 좌측이 36쪽에서 $7.95 \pm 1.00\text{mm}$ 였다 (Table 3). 좌, 우측의 측정치는 유의적인 차이를 보이지 않았다($P > 0.05$).

Table 3. The length of the mental canal (Mean \pm SD)

Side	Right (N=37)	Left (N=36)	P Value
Length (mm)	7.81 ± 1.12	7.95 ± 1.00	$P > 0.05$

4. 이관의 수평각

이관의 수평각도는 우측이 26쪽에서 $24.26 \pm 5.47^\circ$, 좌측이 22쪽에서 $24.81 \pm 4.78^\circ$ 였다 (Table 4). 좌, 우측의 측정치는 유의적인 차이를 보이지 않았다($P > 0.05$).

Table 4. The horizontal angle of the mental canal (Mean \pm SD)

Side	Right (N=26)	Left (N=22)	P Value
Degree (°)	24.26 ± 5.47	24.81 ± 4.78	$P > 0.05$

5. 이관의 수직각

이관의 수직각도는 우측이 30쪽에서 $27.34 \pm 4.55^\circ$, 좌측이 24쪽에서 $28.79 \pm 4.11^\circ$ 였다(Table 5). 좌, 우측의 계측치는 유의적인 차이를 보이지 않았다($P > 0.05$).

Table 5. The vertical angle of the mental canal (Mean \pm SD)

Side	Right (N=30)	Left (N=24)	P Value
Degree (°)	27.34 \pm 4.55	28.79 \pm 4.11	P>0.05

6. 이관의 앞고리의 길이

이관의 앞고리의 길이는 이관의 길이와 수직각을 삼각함수를 이용하여 계산한 결과 우측이 30쪽에서 $7.11 \pm 1.15\text{mm}$, 좌측이 24쪽에서 $7.07 \pm 0.99\text{mm}$ 였다(Table 6). 좌, 우 측정값은 유의적인 차이를 보이지 않았다($P > 0.05$).

Table 6. The length of anterior loop of the mental canal (Mean \pm SD)

Side	Right (N=30)	Left (N=24)	P Value
Length (mm)	7.11 \pm 1.15	7.07 \pm 0.99	P>0.05

IV. 고 찰

하악 전치와 소구치 부위에 임프란트를 식립하거나 턱끝 부위에 악교정술 등을 시행할 때 이공의 위치와 하악관에서 이공으로 이행되는 부위에 대한 해부학적 구조는 임상적으로 중요한 의미를 지닌다^{3,9,21}. 이관은 하악관이 하악골 속을 주행하여 달리다가 제1소구치 부위에서 협측으로 꺾여 후외상방으로 이공에 이행되어 나오는 관으로 하치조신경 및 혈관의 연속 구조인 이신경과 혈관이 나와 협점막 및 협측 피부와 하순에 분포한다^{6,11,22}.

지금까지 이공의 위치에 대하여는 연구는 Aktekin¹⁾을 포함하여 여러 연구자^{1,2,7,10,17)}들에 의해 진행되어 왔으며, 이관의 길이와 방향에 관하여는 외국의 경우 Arzouman 등³⁾과 타 연구들^{14,15,16,18)}의 자료가 있으나 국내는 Kim 등¹²⁾의 연구를 제외하고는 미미한 실정이다.

이 연구에서는 하악에서 임프란트 등 치과치료에 중요한 해부학적 자료를 제공하고자 이공의 위치, 이관의 길이와 방향 및 이관의 앞고리의 길이를 측정, 분석하였다. 이공의 치아에 대한 위치를 조사한 결과 하악 제2소구치 하방에 열리는 경우가 66%로 가장 많았으며, 제1소구치와 2소구치사이에 위치하는 경우가 27.4%를 보였다. 다른 연구자들의 자료를 살펴보면 터어키인¹⁾, 북아메리카 백인¹⁰⁾과 코카시안¹⁶⁾에서 조사한 자료에서는 하악 제1, 2소구치 사이에 이공이 위치하는 경우가 가장 많았고, 한국인⁷⁾과 태국인²⁾을 대상으로 조사한 경우는 제2소구치 하방이 가장 높은 빈도를 보였다. 위의 연구들은 치아의 위치와 관련지어 이공이 열리는 위치를 유형별로 조사한 것으로 종족간의 차이에 따라 결과가 조금씩 달랐으나 주로 제1, 2소구치 사이와 제2소구치 부위에 위치하는 경우가 가장 많았다. 치아에 대한 이공의 위치적 관계 파악은 신경치료, 잇몸수술 및 보철전 수술을 시행할 때 이신경의 손상을 방지하기 위해 중요한 사항이다.

치아가 탈락된 지 오래된 하악 무치악 환자의 경우 이공은 치조정에 놓이게 되는데, 이 경우 의치장착 시 동통을 유발할 수 있다²⁰⁾. 일반적으로 이공은 옆에서

보면 하악골 치조연과 아래 모서리의 중간 부위에 위치한다. 이 연구에서는 하악 하연으로부터 이공까지의 거리를 측정하였는데 그 거리는 평균 14.4mm를 보였다. 이공과 하악 하연사이의 거리는 치조능선이 많이 흡수된 경우, 보철치료에 있어 이공의 높이 설정에 유용한 참고자료가 된다.

이관의 방향을 조사한 연구에서 Kjaer¹³⁾는 출생전후에는 견치부위에서 하악관이 이관과 절치관으로 나뉘어져 이관의 방향은 전방을 향하다가, 유아기와 소아기를 지나면서 외측, 후외측으로 방향을 바꾼다고 하였다. 성인에서 이관의 장축은 대부분이 소구치부위에서 후외상방으로 열린다^{2,10,11)}. de Freitas 등⁸⁾은 이관의 수평과 수직각을 측정하여 수평각은 40.2°, 수직각은 55°라 하였다. 이 연구에서는 이관장축의 수평각도는 24.5°, 수직각도는 28.2°를 보였다. 이들 수평각과 수직각은 연구에 따라 차이를 보였지만 이관을 통한 마취에 유용한 자료로 이용될 수 있으리라 생각된다.

이관은 하악관에서 나뉘어져 후외상방으로 주행하여 소구치 하방에서 이공으로 열리기 때문에 이 부위에 임플란트를 식립할 때 이관의 손상에 특히 주의를 기울여야 한다. 이관의 앞고리(anterior loop)는 이관이 시작되는 부위에서 이공의 개구부까지의 수평길이를 뜻하며, 그 길이는 연구자들마다 다양하다. Kuzmanovic 등¹⁴⁾은 앞고리의 수평길이를 3.3mm라 하여 이공에서 4mm의 전방을 안정구역으로 권장하였다. Mardinger 등¹⁵⁾은 2.2mm로 짧은 앞고리의 길이를 보고하였다. 반면에 Arzouman 등³⁾과 Rosenquist 등¹⁸⁾은 6~7mm의 긴 앞고리의 길이를 언급하였다. 이 연구에서는 이관의 길이를 치주탐침자로 측정된 값을 수직각의 각도와 함께 삼각함수를 이용하여 계산하여 평균 7.1mm를 얻었다. 각 연구에서 편차가 큰 이유는 측정시에 기준이 되는 이공의 모서리와 앞고리의 시작점에 대한 위치 설정 등에 있어서 방법들이 다양하기 때문으로 여겨진다.

위의 결과를 종합하면 이공의 치아에 대한 위치 및 하악골 하연으로부터의 거리를 잘 숙지하여 하악 소구치부위의 근관치료나 치주수술 시 이공부위에 세심한 주의를 기울여야 한다는 것을 제시한다. 또한 하악 소구치 부위에 임플란트와 같은

외과적 시술시 이관의 전방으로 7mm 정도의 안정범위를 유지해서 신경혈관다발의 손상에 유의해야 할 것으로 생각한다.

V. 결 론

하악 전치와 소구치 부위에 임프란트를 식립할 때 이공의 위치, 이관의 길이 및 방향은 임상적으로 중요한 의미를 갖는다. 이관은 하악관이 하악골 속을 주행하여 달리다가 제1소구치 부위에서 협측으로 꺾여 후외상방으로 이공을 향해 이행되어 나오는 관으로 하치조신경 및 혈관의 연속 구조인 이신경과 혈관이 나와 협점막 및 협측 피부와 하순에 분포한다.

이 연구에서는 한국인에서 이공의 위치를 조사하고, 이관의 길이 및 방향과 이관의 앞고리의 길이를 측정하였다. 조선대학교 의과대학 해부학교실에 교육용으로 보관중인 한국인의 성인 건조 하악골 41개를 자, 치주탐침자 및 각도기로 측정하여 다음과 같은 결과를 얻었다.

1. 이공은 제2소구치 하방에 위치하는 경우가 41개(66.1%)로 가장 많았으며, 제1소구치와 2소구치사이에 위치하는 경우가 17개(27.4%)로 나타났다.
2. 이공과 하악 하연 사이의 거리는 우측이 $14.41 \pm 1.47\text{mm}$, 좌측이 $14.36 \pm 1.42\text{mm}$ 였으며, 좌, 우측의 측정치는 유의적인 차이를 보이지 않았다($P > 0.05$).
3. 이관의 길이는 우측이 $7.81 \pm 1.12\text{mm}$, 좌측이 $7.95 \pm 1.00\text{mm}$ 였으며, 좌, 우측의 측정치는 유의적인 차이를 보이지 않았다($P > 0.05$).
4. 이관의 수평각도는 우측이 $24.26 \pm 5.47^\circ$, 좌측이 $24.81 \pm 4.78^\circ$ 였으며, 좌, 우측의 측정치는 유의적인 차이를 보이지 않았다($P > 0.05$).
5. 이관의 수직각도는 우측이 $27.34 \pm 4.55^\circ$, 좌측이 $28.79 \pm 4.11^\circ$ 였으며, 좌, 우측의 측정치는 유의적인 차이를 보이지 않았다($P > 0.05$).

6. 이관의 앞고리의 길이는 우측이 $7.11\pm 1.15\text{mm}$, 좌측이 $7.07\pm 0.99\text{mm}$ 였으며, 좌, 우 측정값은 유의적인 차이를 보이지 않았다($P>0.05$).

위의 결과를 종합하면 이공의 치아에 대한 위치 및 하악골 하연으로부터의 거리를 잘 숙지하여 하악 소구치부위의 근관치료나 치주수술 시 이공부위에 세심한 주의를 기울여야 한다는 것을 제시한다. 또한 하악 소구치 부위에 임플란트와 같은 외과적 시술시 이관의 전방으로 7mm 정도의 안정범위를 유지해서 신경혈관다발의 손상에 유의해야 할 것으로 생각한다.

VI. 참고문헌

1. Aktekin M, Celik HM, Celik HH, Aldur MM, Aksit MD. Studies on the location of the mental foramen in Turkish mandibles. *Morphologie* 87(277):17-19, 2003.
2. Apinhasmit W, Chompoopong S, Methathrathip D, Sansuk R, Phetphunphiphat W. Supraorbital notch/foramen, infraorbital foramen and mental foramen in Thais: anthropometric measurements and surgical relevance. *J Med Assoc Thai* 89(5):675-682, 2006.
3. Arzouman MJ, Otis L, Kipnis V, Levine D. Observations of the anterior loop of the inferior alveolar canal. *Int J Oral Maxillofac Implants* 8(3):295-300, 1993.
4. Babbush CA. *Dental Implants: The art and science*. 1st ed, Saunders Company, Philadelphia. p.28-33, 2001.
5. Bartling R, Freeman K, Kraut RA. The incidence of altered sensation of the mental nerve after mandibular implant placement. *J Oral Maxillofac Surg* 57(12):1408-1412, 1999.
6. Bavitz JB, Harn SD, Hansen CA, Lang M. An anatomical study of mental neurovascular bundle-implant relationship. *Int J Oral Maxillofac Implants* 8:563-567, 1993.

7. Chung MS, Kim HJ, Kang SH, Chung IH. Locational relationship of the supraorbital notch or foramen and infraorbital and mental foramina in Koreans. *Acta Anat* 154(2):162-166.1995
8. de Freitas V, Madeira MC, Pinto CT, Zorzetto NL. Direction of the mental canal in human mandibles. *Australian Dental J* 21:338-340, 1976.
9. Ellies LG. Altered sensation following mandibular implant surgery: a retrospective study. *J Prosthetic Dent* 68:664-671, 1992.
10. Julian RD, Moiseiwitsch BDS, Chapel Hill NC. Position of the mental foramen in a North American, white population. *Oral Surg Med Oral Pathol Oral Radiol Endod* 85:457-460, 1998.
11. Kieser J, Kuzmanovic D, Payne A, Dennison J, Herbison P. Patterns of emergence of the human mental nerve. *Archives Oral Biol* 47:743-747, 2002.
12. Kim HJ, Lee SI, Chung IH. The morphology of the mental foramen in Korean adult mandibles. *Korean J Anat* 28(1):67-74, 1995.
13. Kjaer I. Formation and early prenatal location of the human mental foramen. *Scand J Dent Res* 97:1-7, 1989.
14. Kuzmanovic DV, Payne AGT, Kieser JA, Dias GJ. Anterior loop of the mental nerve: a morphological and radiographic study. *Clin Oral Impl Res* 14:464-471, 2003.

15. Mardinger O, Chaushu G, Arensburg B, Taicher S, Kaffe I. Anterior loop of the mental canal: an anatomical-radiologic study. *Implant Dentistry* 9:120-123, 2000.
16. Neiva RF, Gapski R, Wang HL. Morphometric analysis of implant-related anatomy in Caucasian skulls. *J Periodontol* 75:1061-1067, 2004.
17. Phillips JL, Weller RN, Kulid JC. The mental foramen I: size, orientation and positional relationships to the mandibular second premolar. *J Endocrinol* 16:221-223, 1990.
18. Rosenquist B. Is there an anterior loop of the inferior alveolar nerve? *Int J Periodont Rest Dent* 16:41-45, 1996.
19. Solar P, Ulm C, Frey G, Matejka M. A classification of the intraosseous paths of the mental nerve. *J Oral Maxillofac Implants* 9:339-344, 1994.
20. Tatum OH, Lebowitz MS. Anatomic considerations for dental implants. *J Oral Implantol* 17:16-21, 1991.
21. Walton JN. Altered sensation associated with implants in the anterior mandible: a prospective study. *J Prosthetic Dent* 83:443-449, 2000.
22. Zoud K, Doran GA. Microsurgical anatomy of the inferior alveolar neurovascular plexus. *Surg Radiol Anat* 15:175-179, 1993.

