[UCI]I804:24011-200000234123

*2007*년 *2*월
석사학위논문

음낭외상시 고환파열에 대한 초음파 검사의 진단적 유용성

The Diagnostic Effectiveness of Ultrasonography for Testicular Rupture in Scrotal trauma

조선대학교 대학원
의학과
이길용

음낭외상시 고환파열에 대한 초음파 검사의 진단적 유용성

The Diagnostic Effectiveness of Ultrasonography for Testicular Rupture in Scrotal trauma

*2007*년 *2*월 *23*일

조선대학교 대학원

의학과

이길용

음낭외상시 고환파열에 대한 초음파 검사의 진단적 유용성

지도교수 김 철 성

이 논문을 석사학위신청 논문으로 제출함.

*2006*년 *10*월

조선대학교 대학원

의학과

이길용

이길용의 석사학위논문을 인준함

위원장 조선 대학교 교수 노 준 인

위 원 조선 대학교 교수 김 철 성 인

위 원 조선 대학교 교수 문 형 윤 인

*2006*년 *11*월

조선대학교 대학원

목 차

표 목 차 ---------- i
도 목 차 ---------- ii

ABSTRACT ---------- *1*

I. 서 론 ---------- *3*

II. 연구대상 및 연구방법 ---------- *4*

III. 결 과 ---------- *5*

IV. 고 찰 ---------- *6*

V. 결 론 ---------- *8*

참 고 문 헌 ---------- *9*

표 목 차

Table 1. Evaluation and management of blunt scrotal trauma --------- 11

Table 2. Comparison of ultrasound and surgical findings ---------- 12

Table 3. Comparison of physical examination and surgical findings ----- 13

도 목 차

Figure. 1. Disappearance of normal ovoid form of testis. ----------14

Figure. 2. Irregular hypoechoic intratesticular zone. ----------15

Figure. 3. Discontinuous tunica albuginea.----------16

Figure. 4. Hypoechoic peripheral lesion with suspicion of extruded parenchyme. --17

ABSTRACT

The Diagnostic Effectiveness of Ultrasonography for Testicular Rupture in Scrotal trauma

Lee, gil yong

Advisor : Prof. Kim, Chul-Sung M.D., Ph.D

Department of Medicine,

Graduate School, Chosun University

Purpose: To determine the diagnostic use of ultrasonography for evaluation of scrotal injury, we undertook a retrospective study of patients presenting to our hospital with scrotal trauma.

Materials and Methods: We reviewed 54 patients of scrotal trauma in the last 8 years. Forty patients were evaluated by ultrasonography preoperatively. Among them, 33 cases underwent scrotal exploration and 7 cases were managed conservatively. The remaining 14 patients were evaluated only by physical examination, 8 patients of them were explored immediately because of suspicious testicular rupture. The accuracy of ultrasonography were determined by comparing radiographic interpretations with intraoperative findings.

Results: Among the 33 patients who were evaluated by ultrasonography and explored immediately, there were 26 suspected testicular ruptures on ultrasonography. Surgical exploration revealed testicular rupture in 23 and simple hematoma in 10. The testicular rupture was correctly diagnosed by ultrasonography in the 22 cases, and there were 4 false-positive and 1 false-negative diagnoses of testicular rupture. The sensivity and specificity for the diagnosis of testicular rupture are 96% and 60%, and the positive and negative predictive values are 85% and 86%, respectively.

Among the 8 patients who had suspected testicular rupture only on physical

examination and were explored immediately, there were 3 testicular ruptures who were correctly diagnosed by physical examination resulting in 37.5% positive predictive values.

The majority of testicular ruptures were salvaged with only 4 of the 26(15%) requiring orchiectomy, and all patients treated conservatively were resolved successfully.

Conclusions: Ultrasonography is noninvasive and effective diagnositic method in scrotal trauma. If it is used in conjunction with a physical examination, it is highly accurate in identifying testicular rupture and supports the need for immediate surgical exploration in patients with scrotal injury.

Key Words: Scrotum, Trauma, Ultrasonography,

I. 서 론

음낭외상시 손상의 정도를 정확히 평가하여 즉시 수술적 처치를 할 것인지 보존적 치료만 할 것인지를 신속히 결정하는 것은 고환 보존율을 높이고 내분비 및 외분비 기능을 보존하는데 있어 매우 중요한 문제이다.[1,2]

음낭외상에 의해 고환이 파열되면 혈종에 의해 음낭이 커지고 통증을 동반하여 신체검사 소견만으로 고환파열을 정확히 진단할 수 없는 경우가 많다.[3] 음낭 초음파 검사가 등장하기 전에는 음낭외상시 정확한 진단이 시험절개에 의해 내려질 수 밖에 없었고, 대부분의 예에서 조기 수술이 시행되었으며, 그로 인해 고환 보존율이 상당히 높아졌다.[3] 그러나 최근 초음파 촬영술의 발달로 인해 조기 수술을 시행하기 전에 음낭외상 환자들을 평가하는데 초음파가 널리 이용되고 있으며, 이에 대한 많은 연구 결과가 보고되고 있다. 초음파 검사는 신속하게 이용할 수 있을 뿐 아니라 비침습적이며 경제적인 장점이 있고, 최근 기기의 발달과 더불어 고해상도의 선명한 영상이 제공되면서 더욱 유용하게 쓰이고 있다. 그러나 고환파열이 의심되는 응급 상황에서 수술 시행 여부를 결정하는데 있어서 초음파 검사의 진정한 유용성에 대해서는 아직 많은 논란이 제기되고 있다.

저자들은 음낭외상 환자들을 대상으로 초음파 검사 및 조기 수술의 결과를 후향적으로 분석하여, 음낭외상시 고환파열에 대한 초음파 검사의 진단적 가치를 알아보고자 하였다.

II. 대상 및 방법

1998년 1월부터 2005년 12월까지 음낭외상으로 본원 응급실 및 비뇨기과에 내원한 54명의 환자를 대상으로 하였다. 환자들의 연령은 6세에서 54세이었고 평균 연령은 24세였다.

이 중 40례에서 초음파 검사가 시행되었으며 (Table 1), 초음파기기는 Philips model ATL-3000을 사용하였다. 초음파 검사는 응급으로 진단방사선과 전문의에 의해 시행되고 판독되었으며, 각각의 초음파 영상과 판독 결과는 비뇨기과 전문의에 의해 비교 분석되었다. 초음파 검사로 인해 수술이 지연된 예는 없었다. 고환파열의 진단 기준은 고환의 난원형이 소실된 경우 (Fig. 1), 고환 실질 내에 불균일한 반향을 보이는 경우 (Fig. 2), 고환 경계가 불분명하고 백막의 연속성이 사라진 경우 (Fig. 3), 고환 실질의 일부가 백막 외로 터져 나간 소견을 보이는 경우 (Fig. 4)등으로 하였다.[4] 초음파 검사상 고환파열이 의심된 경우와 초음파 소견과 상관없이 부종 및 통증이 심한 경우에는 즉시 시험절개를 시행하였으며, 초음파 검사상 고환파열의 소견이 없고 고환 촉진이 잘 되고 부종이 심하지 않은 경우에는 보존적 치료를 하였다.

54례 중 나머지 14례는 증상 및 부종이 심하지 않거나 응급으로 초음파 검사가 불가능하였던 경우 등으로 인해 술 전 초음파 검사 없이 신체검사만을 시행하였다 (Table 1).

시술은 음낭절개를 통하여 혈종을 제거하면서 시행되었다. 고환파열이 관찰되었지만 보존이 가능하다고 판단된 경우에는 괴사 조직을 제거하고 고환 백막을 흡수성 봉합사를 이용하여 일차 봉합하였고, 고환 보존이 불가능하였던 경우에는 고환 적출술을 시행하였다.

III. 결과

술 전 초음파 검사를 시행한 40례 중 7례는 보존적 치료를 시행하였고, 이들은 모두 초음파 검사상 고환파열 소견이 없었으며, 부종이 심하지 않았다. 치료시작 후 모두 통증과 부종이 점진적으로 소실되었으며, 추적 관찰 기간동안 특별한 합병증이 발생된 경우는 없었다. 즉시 음낭 시험절개가 시행된 33례 중 26례는 술 전 초음파 검사에서 고환파열이 의심되었으며, 수술 소견상 22례에서 고환파열로 확진되었고 4례에서는 단순 음낭 혈종이나 백막의 파열이 없이 고환에 유착된 부분 혈종만이 관찰되었다. 나머지 7례는 초음파 검사상 고환파열의 소견이 없었으나, 이 중 6례에서는 단순 혈종만이 관찰되었고 1례에서 수술시 명확한 고환파열이 관찰되었다. 즉, 수술시 고환파열로 확진된 23례 중 22례가 초음파 검사에 의해 정확히 진단되었으며, 위음성은 1례이고 위양성이 4례이었다. 고환파열의 진단에서 초음파 검사의 민감도와 특이도는 각각 96%와 60%, 양성예측도와 음성예측도는 각각 85%와 86%이었다 (Table 2).

술 전 초음파 검사 없이 신체검사만 시행한 14례 중 8례에서 시험 절개를 시행하였고, 이 중에서 5례는 단순 혈종만이 관찰되었으나, 3례에서는 고환파열이 관찰되어 37.5%의 양성예측도를 보였다 (Table 3). 보존적 치료만 시행한 나머지 6례는 모두 통증과 부종이 점진적으로 소실되었으며, 추적 관찰 기간동안 특별한 합병증이 발생된 경우는 없었다.

시험절개시 고환파열로 확진된 총 26례 중 4례(15%)는 고환 보존이 불가능하여 고환적출술을 시행하였다.

IV. 고찰

음낭은 유동성과 신축성이 좋고 고환은 음낭내에서 비교적 자유롭게 움직일 수 있기 때문에 일반적인 외상으로부터 비교적 잘 보존된다.[5] 그러나 고환은 신축성이 없는 백막으로 쌓여 있으므로 치골이나 대퇴부를 향해 가해지는 빠른 속도의 강한 물리적 충격에 의해 손상을 받을 수 있다.[4,6]

음낭에 둔상이 가해진 후 고환파열의 빈도는 Buckley 등[3]이 46%, Cass[7]가 48%, Jeffrey 등[8]이 40%로 보고하였고, 저자들의 경우 48%에서 고환파열이 발생되었다. 고환파열이 의심되면 즉시 시험절개를 시행해야 하며, 조기 수술시 고환 보존율이 높아지는 것은 이미 많은 보고에 의해 알려져 있다.[3,9,10] Buckley 등[3]은 83%의 고환 보존율을 보고하였고, 저자들의 경우에는 85%의 고환 보존이 가능하였다. 그 외에 통증의 감소, 지혈, 항정자 항체의 억제, 고환 실질 및 기능의 보존, 입원 기간의 단축, 미용 및 자신감 회복 등 조기 수술의 여러 장점들이 보고되었다.[3] 그러나, 고환파열이 발생했을 때 잘못 진단되거나 진단이 지연되어 즉각적인 수술을 하지 않는 경우에는 음낭혈종에 의한 고환의 허혈성 위축, 정자 생성 및 호르몬 분비기능의 상실, 이차적 감염 및 지속적 음낭 통증 등의 합병증이 생길 수 있다.[8,10,,11] 이러한 이유로 음낭외상시 조기 수술이 많이 시행되어 왔으며, 수술이 수상후 2~3주 후에 시행되는 경우라도 종종 중대한 합병증이 발생될 수 있다. 따라서 음낭외상 환자에서 가장 중요한 점은 고환파열을 신속하고 정확하게 진단하는 것이라 할 수 있다.

그러나 손상시 통증을 동반한 음낭 출혈 및 부종, 음낭내용물의 전위 등으로 인해 신체검사 소견만으로 고환파열을 진단하는 것은 매우 어렵다. 또한 투과광선법, 핵의학적 검사, 도플러 검사 등도 비특이적 소견이 많아서 초기 진단법으로는 한계가 있다.[4,12]

음낭외상을 평가하는 진단법으로 현재 음낭 초음파 검사가 널리 사용되고 있으며, 최근에는 고해상도 탐촉자(real-time high resolution transducer, 7.5~10MHz)를 이용하면서 여러 가지 선명한 영상을 얻을 수 있게 되었다. 음낭 초음파 검사는 신속, 안전하게 시행할 수 있을 뿐 아니라 음낭 손상 정도를 평가하는데 유용하다.[4,6,8,13,14]

초음파 검사상 백막의 뚜렷한 단열소견 없이 고환 실질 내에 불균일한 반향만 보이는 경우에 대하여 여러 의견들이 발표되고 있다. Anderson 등[4]은 고환의 백막은 너무 얇기 때문에 초음파 검사에서 항상 잘 보이는 것은 아니므로 고환파열에 대한 진단 기준으로 이용될 수 없다고 하였으며, 고환 내에서 불균일한 저반향을 보이는 경우 시험절

개가 필요하다고 하였다. Buckley 등[3]도 초음파 검사상 고환 실질 내의 불균일한 반향을 고환파열의 진단 기준으로 삼았으며, 백막 자체만으로는 민감도와 특이도가 낮기 때문에 진단 기준이 될 수 없다고 하였다. 반면 Kratzik 등[15]은 고환 형태나 백막에 특이소견 없이 고환 실질 내에 변화된 반향만 관찰되는 경우 순수한 고환내 혈괴인 경우가 많으므로, 이러한 소견은 고환파열에 대한 기준으로 불충분하다고 하였다. 그러나 대다수는 음낭외상 환자에서 초음파 검사상 고환내의 불균일한 반향은 고환파열을 의미하며, 반드시 시험절개를 시행하여야 한다고 보고하였다.[8]

Anderson 등[4]과 Corrales 등[18]은 초음파 검사로 고환파열의 정확한 진단이 어렵고 수술 시행 여부 결정에도 정확한 기준으로 사용될 수 없으며, 술전 초음파 검사가 절대적으로 필요하지 않다고 하였다. 반면에 Schaffer[6], MacDermott 등[16] 및 Buckley 등[3]은 초음파 검사가 고환내 출혈 부위와 정상적 고환 외곽선의 손상을 진단할 수 있으며 치료방침을 결정하는데 유용하다고 하였다. 특히 Buckley 등[3]은 초음파 소견과 수술 소견을 비교분석하여 93.5%의 특이도와 100%의 민감도를 보고하였고, 국내에서는 이 등[17]이 고환파열의 진단에서 초음파 검사의 특이도와 민감도가 매우 높았다고 보고하고 있다.

저자들의 경우에는 초음파 검사를 시행한 환자 중 시험절개를 시행하였던 33례에 대하여 술전 초음파 소견과 수술시 소견을 비교분석한 결과, 고환파열이 있었던 23례 중 22례에서 초음파 검사상 정확히 진단되었다. 고환파열의 진단에서 초음파 검사의 민감도와 특이도는 각각 96%와 60%, 양성예측도와 음성예측도는 각각 85%와 86%이었다.

한편, 신체검사만 시행되었던 환자 중 시험절개를 시행하였던 8례에서는 고환파열 3례(37.5%), 음낭혈종만 있는 경우 5례(62.5%)로 진단되어 37.5%의 양성예측도를 보였다.

따라서 초음파 검사는 특이도가 다소 떨어지긴 하지만 고환파열을 진단하는데 매우 민감한 검사법이며, 신체검사만 시행했을 경우보다 높은 양성 예측도를 보이므로 음낭 손상시 초기 평가에 있어 가치 있는 검사법으로 생각된다. 또한 음낭외상 환자에 있어 신체검사와 더불어 시행될 경우 조기수술을 할 것인지, 보존적 치료만을 할 것인지를 결정하는데 초음파 검사는 매우 유용한 방법이라고 생각된다.

V. 결론

초음파 검사가 음낭내 병변의 중요한 진단법으로 자리잡고 있긴 하지만, 여전히 음낭외상 환자에서 수술의 필요성을 결정하는데 있어서 초음파 검사의 유용성에 관하여 논란이 많다.

초음파 검사상 고환파열이 의심되면 반드시 시험절개를 통한 조기진단이 중요하다. 그러나 신체검사에서 고환이 잘 만져지고 부종이 심하지 않으면서, 초음파 검사상 고환파열의 소견이 없다면 보존적 치료만으로 좋은 성과를 얻을 수 있다. 음낭 초음파 검사는 음낭외상 환자의 손상 정도를 평가하는데 있어서 환자에게 큰 고통을 주지 않으면서 신속하고 안전하게 시행할 수 있는 방법으로 생각되며, 신체검사와 함께 종합적으로 평가된다면 고환파열에 대한 초기 평가법으로 정확하고 가치 있는 검사로 생각된다.

VI. 참고문헌

1. Ashkar LN, Schreck WR. Traumatic rupture of the testis and epididymis. J Urol 1968; 99: 773-4.
2. Del Villar RG, Ireland GW, Cass AS. Early exploration following trauma to the testicle. J Trauma 1973; 13: 600-1.
3. Buckley JC, McAninch JW. Use of ultrasonography for the diagnosis of testicular injuries in blunt scrotal trauma. J Urol 2006; 175(1): 175-8.
4. Anderson KA, McAninch JW, Jeffrey RB, Laing FC. Ultrasonography for the diagnosis and staging of blunt scrotal trauma. J Urol 1983; 130: 993-5
5. Preston TR. Traumatic rupture of the testicle. Br J Surg 1970; 57: 71-4.
6. Schaffer RM. Ultrasonography of scrotal trauma. Urol Radiol 1985; 7: 245-8.
7. Cass AS. Testicular trauma. J Urol 1983; 129: 299-300.
8. Jeffrey RB, Laing FC, Hricak H, McAninch JW. Sonography of testicular trauma. AJR 1983: 141: 993-5.
9. Schuster G. Traumatic rupture of the testicle and a review of the literature. J Urol 1982; 127: 1194-9.
10. Cass AS, Luxenberg M. Testicular injuries. Urology 1991; 37: 528-34.
11. Atwell JD, Ellis H. Rupture of testis. Br J Surg 1961; 49: 345-7.
12. Culp DA. Genital injuries; Etiology and initial mangement. Urol Clin North Am 1977; 4: 143-53.
13. Hricak H, Jeffery RB. Sonography of acute scrotal abnormalities. Radiol Clin North Am 1983; 21(3): 595-603.
14. Albert NE. Testicular ultrasound for trauma. J Urol 1980; 124: 558-9.
15. Kratzik CH, Hainz A. Has ultrasound influenced the concept of blunt scrotal trauma? J Urol 1989; 142: 1243-5.
16. MacDermott JP, Gray BK, Hamilton Stewart PA. Traumatic rupture of the testis. Br J Urol 1988; 62: 179-81.
17. Lee SH, Seok BC, Yang SH. The role of ultrasonography in blunt testicular trauma. Korean J Urol 1996; 37: 1308-12.

18. Corrales JG, Corbel I, Cipolla B, Staerman F, Carnault P, Guille F, et al. Accuracy of ultrasound diagnosis after blunt testicular trauma. J Urol 1993; 150: 1834-6.

Table 1. Evaluation and management of blunt scrotal trauma

Evaluation	Management	Operative finding	Outcome
Ultrasound(40)	Conservative(7)		Good(7)
	Exploration(33)	Rupture(23)	Primary repair(20)
			Orchiectomy(3)
		No rupture(10)	Hematoma removal(10)
P/Ex* only(14)	Conservative(6)		Good(6)
	Exploration(8)	Rupture(3)	Primary repair(2)
			Orchiectomy(1)
		No rupture(5)	Hematoma removal(5)
Total(54)			

* Physical examination

Table 2. Comparison of ultrasound and surgical findings

Preoperative finding(ultrasound)	Surgical finding
Testicular rupture (26)	Simple hematoma(4)
	Testicular rupture(22)
No testicular rupture(7)	Simple hematoma(6)
	Testicular rupture(1)

sensitivity = 96%, specificity = 60%
positive predictive value = 85%
negative predictive value = 86%

Table 3. Comparison of physical examination and surgical findings

Physical examination	Surgical finding
Testicular rupture(8)	Simple hemtoma(5)
	Testicular rupture(3)

positive predictive value = 37.5%

Figure. 1. Disappearance of normal ovoid form of testis

Figure. 2. Irregular hypoechoic intratesticular zone.

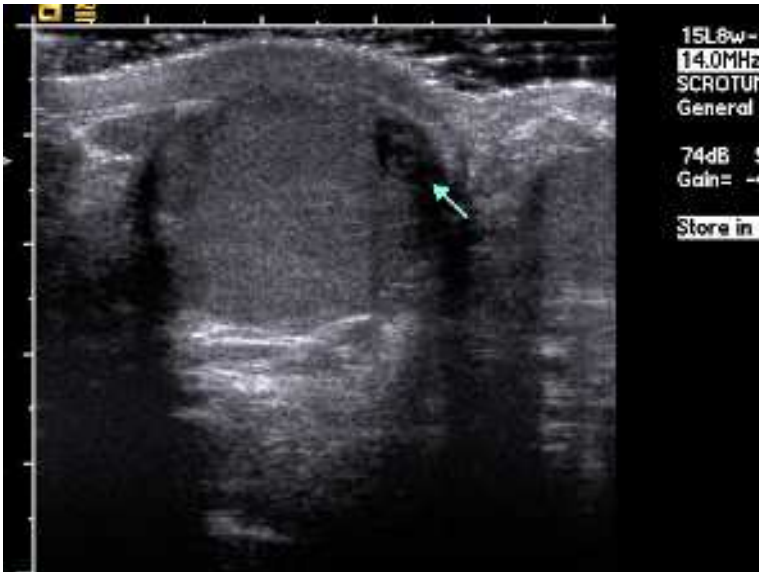

Figure. 3. Discontinuous tunica albuginea.

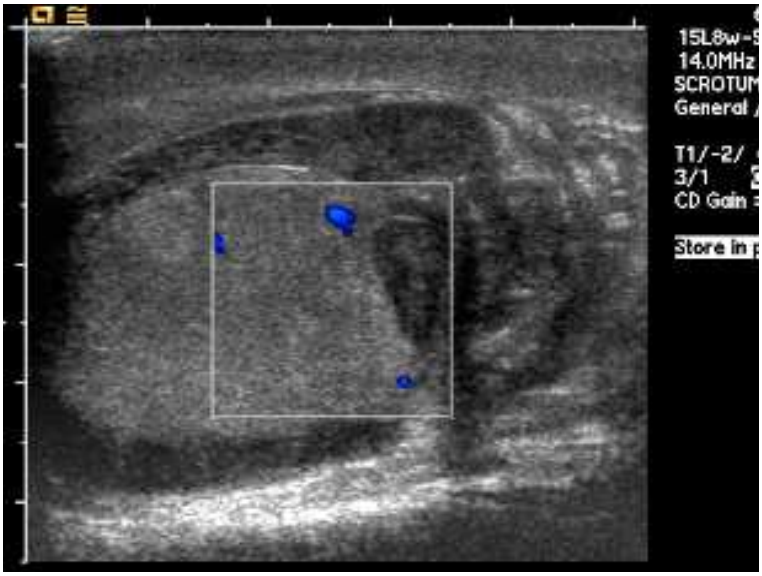
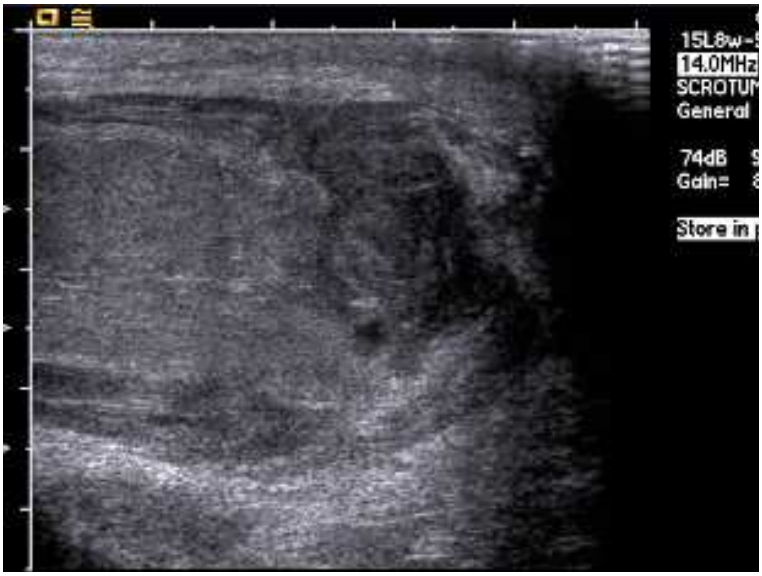
Figure. 4. Hypoechoic peripheral lesion with suspicion of extruded parenchyme.