[UCI]I804:24011-200000234112

2007년 2월
박사학위논문

위 샘암종에서 *CDX2*와 *Ets-1* 발현

조 선 대 학 교 대 학 원

의 학 과

유 경 원

위 샘암종에서 *CDX2*와 *Ets-1* 발현

Expression of CDX2 and Ets-1 in Gastric Adenocarcinoma

2007년 2월 25일

조 선 대 학 교 대 학 원

의 학 과

유 경 원

위 샘암종에서 *CDX2*와 *Ets-1* 발현

지도교수 이 미 자

이 논문을 의학박사학위신청 논문으로 제출함.

2006년 10월

조 선 대 학 교 대 학 원

의 학 과

유 경 원

유경원의 박사학위논문을 인준함

위원장 조선대학교 교수 전 호 종 印

위 원 조선대학교 교수 서 재 홍 印

위 원 조선대학교 교수 기 근 홍 印

위 원 조선대학교 교수 임 성 철 印

위 원 조선대학교 교수 이 미 자 印

2006년 12월

조 선 대 학 교 대 학 원

목 차

표목차 ····· ii

도목차 ····· iii

초 록 ····· 1

I. 서론 ····· 3

II. 연구재료 및 방법 ····· 5

III. 결과 ····· 8

IV. 고찰 ····· 12

V. 결론 ····· 15

참고문헌 ····· 16

표 ····· 21

그림 ····· 26

표 목 차

Table 1. Correlation between CDX2 positivity and clinicopathologic factors in gastric adenocarcinoma

Table 2. Correlation between Ets-1 positivity and clinicopathologic factors in gastric adenocarcinoma

Table 3. Correlation between CDX2 and Ets-1 expression in gastric adenocarcinoma

Table 4. Univariate analysis of overall survival rate and months according to clinicopathologic factors in gastric adenocarcinoma

Table 5. Cox multivariate analysis of overall survival in gastric adenocarcinoma

도 목 차

Fig. 1. Immunohistochemical stains for CDX2 in the intestinal metaplasia and adenocarcinoma of stomach. The intestinal metaplasia shows diffuse strong nuclear staining for CDX2, with negative staining in foveolar epithelia (A). The CDX2 is expressed in the diffuse strong nuclear reactivity in adenocarcinoma at low (B) and high (C) magnification. The diffuse type of gastric adenocarcinoma shows negative staining in singly dispersed cancer cells, but positive in intestinal metaplasia (D). The CDX2 expression is significantly expressed in the intestinal type (E) and shallow tumor invasion (F).

Fig. 2. Immunohistochemical stains for Ets-1 in gastric adenocarcinoma. Immunoreactivity of Ets-1 shows diffuse nuclear positivity in the intestinal type (A) and diffuse type (B) adenocarcinoma. Also Ets-1 staining shows in the endothelial cell of newly formed blood vessel (arrow, A).

Fig. 3. Univariate analysis of 163 patients of gastric adenocarcinoma shows a significant difference in the overall survival according to the tumor depth (p=0.000).

Fig. 4. Univariate analysis of 163 patients of gastric adenocarcinoma shows a significant difference in the overall survival according to the node metastasis (p=0.000).

Fig. 5. Univariate analysis of 163 patients of gastric adenocarcinoma shows a significant difference in the overall survival according to the stage (p=0.000).

Fig. 6. Univariate analysis of 163 patients of gastric adenocarcinoma shows a significant difference in the overall survival according to the CDX2 expression (p=0.05).

Fig. 7. Univariate analysis of 163 patients of gastric adenocarcinoma shows a significant difference in the overall survival according to the Ets-1 expression (p=0.000).

ABSTRACT

Expression of CDX2 and Ets-1 in Gastric Adenocarcinoma

Yu, Gyoung-Won
Advisor : Prof. Lee, Mi-Ja, Ph.D.
Department of Medicine,
Graduate School of Chosun University

Background: CDX2, a transcription factor expressed in the intestine, is an important regulator of intestinal differentiation, which could previously be identified in gastric carcinomas and intestinal metaplasia. Ets-1 protein is a transcription factor that has been implicated in both tumor invasion and angiogenesis. The purpose of this study was to evaluate the role of CDX2 and Ets-1 as a predictor for cancer progression and prognosis in gastric adenocarcinoma. ***Methods:*** Expression of CDX2 and Ets-1 was evaluated using immunohistochemistry in 163 primary gastric adenocarcinoma. The results were compared with both clinicopathological factors (age, sex, Lauren classification type, histologic grade, tumor depth, lymph node metastasis, distant metastasis and stage) and the overall survival. ***Results:*** CDX2 expression was positive in 93 cases (57.1%) and significantly correlated with intestinal type ($p=0.02$), shallower tumor depth ($p=0.01$), no node metastasis ($p=0.02$), lower stage ($p=0.01$) and longer survival rate ($p=0.05$). Ets-1 was not expressed in the normal gastric epithelium. Ets-1 expression was positive in 89 cases (54.6%) and significantly correlated with deeper invasion to wall ($p<0.0001$), lymph node metastasis ($p<0.0001$), higher

stage ($p<0.0001$) and shorter survival rate ($p<0.0001$). In a univariate survival analysis, tumor depth, lymph node metastasis, stage, CDX2 and Ets-1 expression were independent predictors of patient outcome. ***Conclusion:*** These findings suggest that CDX2 may be involved in intestinal differentiation. The loss of CDX2 expression and Ets-1 expression may play a role in the tumor invasion and lymph node metastasis. The CDX2 expression may be associated with good prognostic marker and Ets-1 expression may be associated with poor prognostic marker. Therefore, CDX2 and Ets-1 expressions are a useful marker for predicting the outcome for patients with gastric adenocarcinoma.

Key Words: Gastric cancer, CDX2, Ets-1, Immunohistochemistry, Prognosis

I. 서 론

위암의 발생 기전에 대한 많은 연구가 진행되고 있는데 만성 위축성 위염과 장형화생이 위암의 가장 흔한 전구병변으로 간주되고 있다.[1] 이는 장형화생이 위암의 발생에 중요한 역할을 함을 시사한다. 장형화생은 정상 위 점막이 장 점막으로 바뀌지는 것을 의미하는데 장형화생은 위점막에 서서히 변성을 일으켜 결국 위암에 이르게 한다고 알려져 있으며[2] 이러한 과정은 만성 위염으로부터 시작되며 이는 대부분 Helicobacter pylori 감염에 의한다.[3]

핵 전사인자를 암호화하는 항상성 유전자(homeobox genes)는 몸의 구성을 구획화하고, 기관형성과 세포종류의 분화를 결정한다.[4] 인간에서는 항상성 유전자 관련 단백으로 CDX1 (caudal type homeobox 1)과 CDX2가 알려져 있으며[5] 소장과 대장의 상피세포에서 특이적으로 발현된다.[6] CDX는 세포 증식과 분화를 조절하는데 결정적인 역할을 한다고 알려져 있는데[7] CDX1은 주로 장 선와(crypt)의 미분화세포에서 발현되는 반면 CDX2는 주로 융모나 소장의 분화된 세포에서 발현된다.[8] 원발 대장암에서 CDX2 발현의 소실에 관한 연구결과[6]는 CDX2가 장상피세포의 증식과 분화에 중요한 역할을 하며 종양억제 유전자로서의 기능도 있음을 암시한다. 게다가 CDX2의 발현은 장형화생을 보이는 위점막 조직과 장형 위암 조직에서 관찰되었고[9] CDX2 발현 감소는 위암의 고분화형 또는 장형보다 저분화형에서 관찰되어 CDX2 발현은 위암의 분화정도와 상관성을 보였으나 CDX2 발현이 미치는 위암에서의 정확한 역할에 대한 자세한 연구는 현재 부족한 실정이다.[10]

고형성 종양의 성장 및 전이에 혈관형성은 필수적이다. 혈관형성은 종양세포나 종양내에 침투한 염증세포에서 분비되는 혈관형성인자의 분비나 혈관형성억제인자의 소실에 의해 유도된다.[11] 혈관형성인자의 작용으로 혈관의 기저막과 세포외 기질이 분해되고 내피세포가 혈관형성 자극원을 향해 이동, 증식, 성숙하여 새로운 모세혈관이 만들어진다.[11]

Ets-1은 기질 단백분해효소 (matrix proteases) 발현을 조절하는 전사인자로서[12] 상처 치유와 종양 혈관형성 동안에 혈관내피세포에서 발현된다.[13] 그러므로 Ets-1은 단백분해효소 발현을 조절하고 혈관내피세포의 이동을 통해 신생혈관형성에 중요한 역할을 한다.[14] 또한 혈관형성이 높은 종양을 가진 환자는 혈관형성이 낮은 종양을 가진 환자보다 생존율이 의의있게 감소하였다.[15,16] Ets-1이 특이하게 성상세포 종양,[17] 구강의 편평세포암종,[18] 갑상샘 종양,[19] 폐암,[20] 유방암,[21] 췌장암종[22]에서도 발현되었는데 이들 종양에서 Ets-1의 발현은 종양의 진행과 림프절 전이와 관련이 있었다. 위암종에서도 Ets-1 발현이 보고되었으며 조직학적 악성도, 침윤 및 전이와 상관성을 보였다.[23] 그러나 위암종에서 Ets-1 발현의 역할을 규명하기 위해서는 위암종의 임상병리학적 인자와 환자 생존율과의 상관성에 대한 연구가 필요한데, 현재 이에 관한 연구는 거의 없는 실정이다.

이에 저자는 위 샘암종에서 임상적으로 쉽게 이용 가능한 면역조직화학적 방법을 통해 CDX2와 Ets-1 발현을 조사하고 이들 단백 발현이 통상적으로 지금까지 위 샘암종 환자의 예후를 예견하는데 이용되어 왔던 임상병리학적 인자와의 상관성을 평가하여 위 샘암종의 발생과 침윤 그리고 진행에 어떠한 역할을 하는지 알아보고자 하였다. 그리고 환자 생존율과의 상관관계를 유출해 예후판정에 도움이 되는 표지자로서의 가치를 알아보고자 하였다.

II. 연구재료 및 방법

A. 연구 재료

연구재료는 2002년 1월부터 2003년 12월까지 조선대학교 병원에서 위 샘암종으로 진단받고 외과적 절제술을 시행한 환자 중 파라핀 포매 조직이 보관되어 있는 163예를 대상으로 하였다. 수술 전에 항암요법이나 방사선치료를 받은 경우는 제외하였다.

선택한 환자의 생존여부, 생존기간 및 사망원인은 통계청에 의뢰하여 위탁처리 하였다.

B. 연구 방법

1. 임상병리학적 인자

비연속적으로 선택한 환자의 임상 기록, 병리 진단지와 조직검사 슬라이드 등을 재검토하여 환자의 나이와 성별을 조사하였고 Lauren 분류[24]에 따라 장형, 미만형 및 혼합형(불확정형 포함)으로 분류하였다. 종양의 조직학적 분화는 WHO 분류[25]에 따라 고분화형, 중분화형 및 저분화형으로 분류하였다.

AJCC (American Joint Commission on Cancer)의 TNM system[26]에 따라 원발 종양의 침윤 깊이는 점막과 점막하 침윤(T1), 고유근육 또는 장막하 침윤 (T2), 장막 침윤(T3), 인접한 장기나 구조로 침윤(T4)으로 분류하였다. 림프절 전이여부는 전이가 없는 경우(N0), 1-6개 림프절 전이가 있는 경우(N1), 7-15개 림프절 전이가 있는 경우(N2)와 16개 이상 림프절 전이가 있는 경우(N3)로 분류하였다. 먼 곳으로의 전이여부(M0, M1)를 조사하였고 병기는 IA

(T1N0), IB (T1N1, T2N0), II (T1N2, T2N1, T3N0), IIIA (T2N2, T3N1, T4N0), IIIB (T3N2)2), IV (TxN3M0, T4NxM0, TxNxM1)로 분류하였다.

2. 면역조직화학 염색

선택한 환자의 조직검사 슬라이드를 조사하여 연구목적에 부합되는 대표적인 부위가 있는 파라핀 포매 조직을 4 μm 두께로 박절하여 X-tra 슬라이드(Surgipath, Richmond, IL)에 부착하였다. Xylene에 탈파라핀한 뒤 알코올로 함수과정을 거친 다음 증류수로 세척하였다. 항원성 회복을 위해 citrate 완충용액 (10mM, pH 6.0)에 슬라이드를 담근 뒤 압력조리기(pressure cooker; Russell Hobbs^{R}, Cell Marque, Hot springs, AR)를 이용하여 121℃에서 15분 동안 끓였다. 실온에서 20분간 식힌 다음 tris 완충용액에 세척하고 내인성 과산화효소의 활성을 억제시키기 위해 3% 과산화수소를 사용하여 5분 동안 처리하였다. Tris 완충용액에 세척하고 차단항체를 실온에서 10분 동안 반응시켰다. 사용한 일차항체는 CDX2 (CDX2-88, 1:100, Biogenex, San Ramon, CA)과 Ets-1 (C-20, 1:150, Santa Cruz Biotechnology, Santa Cruz, CA)로 모두 4℃에서 밤새 반응시켰다. Tris 완충용액에 세척하고 비오틴이 결합된 이차항체 (Cap-Plus^{TM} detection kit, second generation labeled streptavidin-biotin detection system, Zymed, San Francisco, CA)를 실온에서 10분 동안 반응시킨 뒤 tris 완충용액으로 수세하고 peroxidase가 결합된 streptavidin용액을 10분 동안 반응시켰다. Tris 완충용액으로 세척하고 발색제는 AEC (3-amino-9-ethyl carbazol)를 사용하였으며 hematoxylin으로 대조염색하고 crystal mount로 봉입하였다. 각각의 항체에 대해 양성과 음성대조군을 사용하였다. 양성 대조군으로는 CDX2는 정상 대장조직을 이용하였고 Ets-1은 혈관이 많은 조직을 이용하였다.

3. 면역조직화학 염색 판정 및 평가

CDX2와 Ets-1에 대한 양성 판정 및 평가는 종양세포의 50% 이상에서, 종양세포의 핵에 미만성으로 염색될 때를 양성으로 판정하였다.

4. 통계학적 분석

CDX2 및 Ets-1발현과 임상병리학적 인자와의 상관성은 Pearson chi-square test로 검정하였다. 각 인자에 따른 단변량 생존율 분석은 Kaplan-Meier 방법에 의하여 구하였으며, 이의 유의성은 log-rank test로 검정하였다. 또한 다변량 생존율 분석은 단변량 분석에서 생존율에 유의한 차이를 보이는 인자와 기존 연구에서 의의 있게 밝혀진 인자들을 독립변수로하고 사망여부를 종속변수로 하여 Cox regression model에 의한 대응비를 계산하였다. 모든 통계 검증은 p값이 0.05 이하일 때 통계학적으로 유의성이 있는 것으로 인정하였으며 SPSS 프로그램(version 12.0)을 사용하였다.

III. 결　　과

A. 임상병리학적 인자

본 연구에 사용된 163예에 대한 임상병리학적 인자에 대한 결과는 표 1과 같다. 50세 미만이 31예(19.0%), 50세 이상이 132예(81.0%)였다. 성별을 살펴보면 남자가 108예(66.3%), 여자가 55예(33.7%)로 약 2배정도 남자가 많았다. Lauren 분류에서 장형 90예(55.2%), 미만형 57예(35.0%), 혼합형/불확정형 16예(9.8%)였다. 조직학적 분화는 고분화형 12예(7.4%), 중분화형 75예(46.0%), 저분화형 76예(46.6%)였다. 원발 종양의 침윤 깊이를 보면 T1이 67예(41.1%), T2가 90예(55.2%), T3는 0예(0.0%), T4는 6예(3.7%)였다. 림프절 전이는 N0가 86예(52.8%), N1이 48예(29.4%), N2가 16예(9.8%), N3가 13예(8.0%)였다. 먼 곳으로의 전이여부는 없는 경우가 163예(100%) 모두였고 전이가 있는 경우는 없었다. 병기는 IA군이 59예(36.2%), IB군이 34예(20.9%), II군이 37예(22.7%), IIIA군이 15예(9.2%), IIIB군은 없었고, IV군은 18예(11.0%)였다.

B. CDX2 발현과 임상병리학적 인자와의 상관성

CDX2은 샘암종 주변 정상 위 점막 상피세포의 핵에 음성이었고 장형 화생이 동반된 상피세포의 핵에서는 중등도 이상의 강도로 발현되었다(Fig. 1A). 샘암종에서는 93예(57.1%)에서 종양세포의 대부분에서 세포의 핵에 미만성으로 중등도이상의 강도로 발현되었다(Fig. 1B, 1C). 샘암종 70예(42.9%)에서는 CDX2가 발현되지 않았다(Fig. 1D).

CDX2 발현과 임상병리학적 인자와의 상관성 (표 1)을 살펴보면 미만형이나 혼합형/불확정형보다 장형에서 CDX2 발현율이 증가하였다(p=0.02, Fig.

1E). 종양의 침윤 깊이가 얕을수록 CDX2 발현율이 증가하였으며(p=0.01, Fig. 1F) 림프절 전이가 없는 경우가 있는 경우보다 CDX2 발현율이 증가하였다(p=0.02). 병기가 낮을수록 CDX2 발현율이 증가하였다(p=0.01). 이러한 소견은 CDX2 발현이 위 샘암종의 분화와 관련이 있으며 종양이 침윤과 전이를 할수록 CDX2 발현이 소실됨을 보여 주었다.

환자의 나이 및 성별, 조직학적 분화도와 CDX2 발현 여부를 비교하였을 때 모두 통계학적으로 유의성이 없었다. 먼 곳으로 전이와의 연관성은 전이군이 없어 평가할 수 없었다.

C. Ets-1 발현과 임상병리학적 인자와의 상관관계

Ets-1은 샘암종 주변 정상 위 점막 상피세포에서는 음성이었고 종양내 혈관의 내피세포에 강하게 양성을 보였다(Fig. 2A). 또한 간질세포에서도 Ets-1이 발현되었다. 샘암종에서 Ets-1 발현은 세포의 핵에 미만성으로, 89예(54.6%)에서 발현되었다.

Ets-1 발현과 임상병리학적 인자와의 상관성 (표 2)을 살펴보면 미만형(Fig. 2B)이 장형(Fig. 2A)보다 Ets-1 발현율이 증가하였으며(p=0.001), 종양의 침윤 깊이가 깊을수록 Ets-1 발현율이 증가하였다(p<0.0001). 림프절 전이수가 많을수록(p<0.0001), 병기가 높을수록(p<0.0001) Ets-1 발현율은 증가하였다. 이러한 소견은 위 샘암종이 진행할수록 Ets-1 발현이 증가하는 경향을 보였다.

환자의 나이 및 성별, 조직학적 분화도와 Ets-1 발현 여부를 비교하였을 때 모두 통계학적으로 유의성이 없었다.

D. CDX2 발현과 *Ets-1* 발현과의 상관성

CDX2가 양성일 때 Ets-1 음성이 51.6%, CDX2가 음성일 때 Ets-1 양성이 62.9%로 통계학적 유의성을 보여(p=0.04) 역 상관관계가 관찰되었다(표 3).

E. 생존기간과 예후인자와의 상관성

생존여부와 생존기간을 조사한 163명 환자들의 생존율은 79.1%였다. 생존율과 환자의 나이 및 성별, Lauren 유형, 조직학적 분화도, 침윤 깊이(T), 림프절 전이 수(N), 병기, CDX2 발현 및 Ets-1 발현과의 상관관계를 비교한 결과, 침윤 깊이, 림프절 전이 수, 병기, CDX2 발현 및 Ets-1 발현이 통계학적으로 유의하였다(표 4).

종양 침윤 깊이에 따른 생존율 비교에서 T1군의 생존율은 94.0%, T2군은 71.1%, T4군은 33.3%로 통계학적으로 유의하였다(p=0.000, Fig. 3).

림프절 전이 수에 따른 생존율 비교에서 N0군의 생존율은 91.8%, N1군의 생존율 70.8%, N2군의 생존율 75.0%, N3군의 생존율 30.7%로 통계학적으로 유의하였다(p=0.000, Fig. 4).

병기에 따른 생존율 비교에서 병기 IA군의 생존율 93.3%, IB군의 생존율 91.1%, II군의 생존율 67.5%, IIIA 군의 생존율 76.9%, IV군의 생존율 33.3%로 통계학적으로 유의하였다(p=0.000, Fig. 5).

CDX 발현에 따른 생존율 비교에서 음성인 경우 생존율 72.8%, 양성인 경우 생존율 83.8%로 통계학적으로 유의하였다(p=0.05, Fig. 6).

Ets-1 발현에 따른 생존율 비교에서 음성인 경우 생존율 93.2%, 양성인 경우 생존율 67.4%로 통계학적으로 유의하였다(p=0.000, Fig. 7).

단변량 분석에서 통계학적 유의성이 관찰된 인자들에 대한 다변량 분석 결과 (표 5) 종양의 침윤 깊이가 통계학적으로 유의하였다(p=0.04). 침윤 깊이가 깊을수록 사망률이 3.37배 정도 높았고 신뢰구간은 1.01～11.27이었다.

IV. 고 찰

CDX2는 초파리(*Drosophila*)에서 처음 발견된 caudal (cad) 유전자와 상동 유전자[5]로 항상성 유전자의 전사인자를 암호화하며, 인체에서는 조직 특이 발현을 보여 십이지장에서 직장에 이르는 정상 소장과 대장의 상피세포에서 발현하며[6] 소장 및 대장 종양, 장형화생을 동반한 위 점막과 장형 위암 조직에서 발현이 확인되었다.[6]

본 연구에서 CDX2는 정상 위 점막 상피세포의 핵에는 음성이었으나 장형화생이 동반된 세포의 핵에 양성이었고 샘암종의 57.1%에서 핵에 미만성으로 발현되었다. Northern 분석[6]이나 RT-PCR 법[27]을 이용한 연구에서도 CDX2 mRNA는 정상 위 점막에서는 없었다. 게다가 CDX2 발현은 위암종 세포주에서 세포의 분화도에 의존했는데 저분화형보다 고분화형에서 풍부하게 발현되었는데[27] 이는 본 연구결과와도 일치하였다. 즉 미만형이나 혼합형/불확정형보다 장형에서 CDX2 발현이 증가하였는데 이러한 사실은 CDX2 발현이 위암 발생동안 장형 분화의 원인에 의한 것인지 아니면 위암 발생 결과로 인한 것인지에 대한 의문이 제기된다. 이는 세포주를 이용한 연구결과[7,28] CDX1과 CDX2 발현은 장형분화의 조기 단계에 관여하며 장형 분화의 유도를 확인할 수 있었다. 게다가 CDX2 유전자 한 개가 불활성화된 이형접합 쥐(CDX2+/- mice)에서 국소적으로 장형 분화가 소실되었다.[29] 따라서 CDX2는 장형분화와 유지에 중요한 역할을 하는 것으로 생각되어 본 연구결과 CDX2 발현이 위 샘암종의 발생과정에서 장형 분화에 관여하는 것으로 판단된다.

본 연구결과에서 나타난 것처럼 CDX2 발현을 보이는 종양은 종양세포의 대부분에서 강하게 발현하는데 이는 핵 전사인자에서 나타나는 공통적인 현상으로 폐와 갑상샘 조직 특이항원인 갑상샘 전사인자-1(thyroid transcription factor-1, TTF-1)에서도 “all or none” 발현을 관찰할 수 있다.[30]

과거에 보고된 연구결과[6,7,31]를 보면 CDX2가 종양억제 유전자로서 역할을 할 것으로 생각하였다. 그 이유는 첫째 CDX2의 이형접합성을 가진 쥐에서 대장 샘종이 많이 발생하여 CDX2가 대장 세포의 분화 유지에 필요하며,[31] 둘째 대장암에서 CDX2 발현이 소실되었으며,[6] 셋째 CDX2는 미분화된 장 상피 세포주의 증식을 억제[7]하였기 때문이다.

본 연구에서 종양의 침윤 깊이가 얕을수록, 림프절 전이가 없는 경우, 병기가 낮을수록 CDX2 발현율이 증가하였다. 이러한 소견은 위 샘암종이 침윤과 전이를 할수록 CDX2 발현이 소실됨을 시사한다. 즉 종양의 침윤과 전이에 CDX2 소실이 역할을 할 것으로 판단된다. 또한 CDX2 발현에 따른 생존율 비교에서 음성인 경우보다 양성인 경우 환자 생존율이 의의있게 높아 CDX2 발현이 위 샘암종의 예후인자로서 유용할 수 있음을 시사하였다. 이러한 결과는 최근 보고된 결과와 유사한데 CDX2 발현과 종양침윤 깊이 및 림프절 전이와 역상관 관계를 보였으며[9,10] 40명의 위암환자를 대상으로 한 연구에서 CDX2 양성인 위암환자가 음성인 환자보다 생존 가능성이 의의있게 높았다.[9]

악성 종양의 진행에 지속적인 혈관형성이 중요한 역할을 하는데 특히 먼 곳으로의 전이는 종양의 신생혈관형성에 의존한다.[32] 종양의 성장과정 중 새롭게 형성된 신생혈관은 종양세포가 혈관내로 들어가는 통로가 되는데, 특히 새로이 형성된 혈관은 기존혈관과는 달리 기저막이 불완전하여 종양세포가 혈관내로 들어가는 것이 용이하다. 따라서 종양의 신생혈관형성은 종양의 성장과 전이과정에 필수 불가결한 요소이다.[33] 기저막이나 간질의 세포외기질 성분에 부착된 종양세포가 이주하기 위해서는 기질성분의 효소적 단백 분해가 필요하다.[34] 즉 종양이 침윤하는 동안 세포외 기질의 분해가 중요하다. 이를 위해서는 종양과 숙주는 기질성분 분해에 관여하는 다양한 종류의 단백분해 효소를 분비한다. 세포외 기질의 분해효소로는 금속단백분해효소(metalloproteinase)와 세린(serine) 단백분해효소인 플라스미노겐 활성제(plasminogen activator)가 주된 역할을 한다.[34] Ets-1은 유로키나제형

(urokinase type) 플라스미노겐 활성제[35]와 금속단백분해효소[12]를 조절하여 종양의 침윤과 혈관형성에 관여하는 것으로 알려졌다.[36] 즉 금속단백분해효소가 암호화된 유전자에 Ets-1이 결합하여 종양이 침윤하는 동안, 또한 새로운 혈관이 형성되는 동안 세포외 기질을 분해한다.[37] 이러한 결과들은 Ets-1이 혈관형성뿐만 아니라 금속단백분해효소 발현을 통해 종양의 침윤과 전이를 조장하는 것으로 이해될 수 있다.

이러한 사실은 본 연구결과를 통해서도 알 수 있다. 본 연구에서 Ets-1은 샘암종의 54.6%에서 발현되었으며 미만형이 장형보다($p=0.001$), 종양의 침윤 깊이가 깊을수록($p<0.0001$), 림프절 전이 수가 많을수록($p<0.0001$), 병기가 높을수록($p<0.0001$) Ets-1 발현율이 증가하였다. 이는 위 샘암종이 진행 할수록 Ets-1 발현이 증가하는 경향을 보여 종양의 침윤과 전이에 Ets-1 발현이 역할을 할 것으로 생각한다. 또한 Ets-1 발현에 따른 생존율 비교에서 Ets-1이 양성인 경우(67.4%)가 음성인 경우(93.2%)보다 생존율이 감소하였다($p<0.0001$). 즉 Ets-1발현이 불량한 예후인자로 생각되어 위암종 환자의 예후를 추정하는데 도움을 줄 것으로 판단된다.

본 연구결과와 유사한 상관성이 성상세포 종양,[17] 구강의 편평세포암종,[18] 갑상샘 종양,[19] 폐암,[20] 유방암,[21] 췌장암종[22]에서 관찰되었는데 이들 종양에서 Ets-1 발현은 종양의 진행과 림프절 전이와 관련이 있었다. 위암종에서도 침윤 및 전이와 상관성을 보였다.[23,38] 또한 생존율과 비교분석한 연구는 최근에 보고된 1예[38]뿐인데 본 연구결과와 일치하여 본 연구결과에 신뢰성을 더하여 주었다.

V. 결 론

위암의 발생, 침윤과 전이에 영향을 미치는 인자에 대한 많은 연구가 진행되고 있다. 본 연구에서는 첫째 위 샘암종에서 임상적으로 쉽게 이용 가능한 면역조직화학적 방법을 통해 CDX2와 Ets-1 발현을 조사하고, 둘째 이들 단백 발현과 임상병리학적 인자와의 상관성을 평가하여 위 샘암종의 발생, 침윤과 진행에 어떠한 역할을 하는지 알아보고자 하였으며, 셋째 환자 생존율과 연관시켜 상관관계를 유출해 예후판정에 도움이 되는 표지자로서의 가치를 알아보고자 하였다.

그 결과 CDX2은 장형 화생이 동반된 상피세포와 샘암종의 57.1%에서 발현되었고 CDX2 발현은 미만형보다 장형에서, 종양의 침윤 깊이가 얕을수록, 림프절 전이가 없는 경우, 병기가 낮을수록 CDX2 발현율이 증가하였다. 이러한 소견은 CDX2 발현이 위 샘암종의 분화와 관련이 있으며 종양이 진행 할수록 CDX2 발현이 소실되는 경향을 보여 종양의 침윤과 전이에 CDX2 소실이 역할을 할 것으로 판단된다. 또한 CDX2 발현시 환자 생존율이 높아 위 샘암종에서 CDX2 발현이 좋은 예후인자로 판단된다.

Ets-1은 샘암종의 54.6%에서 발현되었으며 장형보다 미만형에서, 종양의 침윤 깊이가 깊을수록, 림프절 전이 수가 많을수록, 병기가 높을수록 Ets-1 발현율이 증가하였다. 또한 Ets-1 발현시 환자의 생존율이 감소하였다. 따라서 위 샘암종이 침윤과 전이가 될수록 Ets-1 발현이 증가하는 경향을 보여 종양의 침윤과 전이에 Ets-1 발현이 역할을 할 것으로 생각하며 Ets-1 발현이 불량한 예후인자로 확인되어 위암종 환자의 예후를 추정하는데 도움을 줄 것으로 판단된다.

참 고 문 헌

1. Fuchs CS, Mayer RJ. Gastric carcinoma. N Engl J Med 1995; 333: 32-41.
2. Correa P, Shiao YH. Phenotypic and genotypic events in gastric carcinogenesis. Cancer Res 1994; 54: 1941-1943.
3. Uemura N, Okamoto S, Yamamoto S, Matsumura N, Yamaguchi S, Yamakido M, Taniyama K, Sasaki N, Schlemper RJ. Helicobacter pylori infection and the development of gastric cancer. N Engl J Med 2001; 345: 784-9.
4. McGinnis W, Krumlauf R. Homeobox genes and axial patterning. Cell 1992; 68: 283-302.
5. Duprey P, Chowdhury K, Dressler GR, Balling R, Simon D, Guenet JL, Gruss P. A mouse gene homologous to the Drosophila gene caudal is expressed in epithelial cells from the embryonic intestine. Genes Dev 1988; 2: 1647-54.
6. Mallo GV, Rechreche H, Frigerio JM, Rocha D, Zweibaum A, Lacasa M, Jordan BR, Dusetti NJ, Dagorn JC, Iovanna JL. Molecular cloning, sequencing and expression of the mRNA encoding human Cdx1 and Cdx2 homeobox. Down-regulation of Cdx1 and Cdx2 mRNA expression during colorectal carcinogenesis. Int J Cancer 1997; 74: 35-44.
7. Suh E, Traber PG. An intestine-specific homeobox gene regulates proliferation and differentiation. Mol Cell Biol 1996; 16: 619-25.
8. Silberg DG, Swain GP, Suh ER, Traber PG. Cdx1 and cdx2 expression during intestinal development. Gastroenterology 2000; 119: 961-71.
9. Bai YQ, Yamamoto H, Akiyama Y, Tanaka H, Takizawa T, Koike M,

Kenji Yagi O, Saitoh K, Takeshita K, Iwai T, Yuasa Y. Ectopic expression of homeodomain protein CDX2 in intestinal metaplasia and carcinomas of the stomach. Cancer Lett 2002; 176: 47-55.

10. Seno H, Oshima M, Taniguchi MA, Usami K, Ishikawa TO, Chiba T, Taketo MM. CDX2 expression in the stomach with intestinal metaplasia and intestinal-type cancer: Prognostic implications. Int J Oncol 2002; 21: 769-74.
11. Folkman J, Shing Y. Angiogenesis. J Biol Chem 1992; 267: 10931-4.
12. Wasylyk C, Gutman A, Nicholson R, Wasylyk B. The c-Ets oncoprotein activates the stromelysin promoter through the same elements as several non-nuclear oncoproteins. EMBO J 1991; 10: 1127-34.
13. Wernert N, Raes MB, Lassalle P, Dehouck MP, Gosselin B, Vandenbunder B, Stehelin D. c-ets1 proto-oncogene is a transcription factor expressed in endothelial cells during tumor vascularization and other forms of angiogenesis in humans. Am J Pathol 1992; 140: 119-27.
14. Iwasaka C, Tanaka K, Abe M, Sato Y. Ets-1 regulates angiogenesis by inducing the expression of urokinase-type plasminogen activator and matrix metalloproteinase-1 and the migration of vascular endothelial cells. J Cell Physiol 1996; 169: 522-31.
15. Tsutsumi S, Kuwano H, Asao T, Nagashima K, Shimura T, Mochiki E. Expression of Ets-1 angiogenesis-related protein in gastric cancer. Cancer Lett 2000; 160: 45-50.
16. Weidner N, Semple JP, Welch WR, Folkman J. Tumor angiogenesis and metastasis--correlation in invasive breast carcinoma. N Engl J

Med 1991; 324: 1-8.

17. Kitange G, Kishikawa M, Nakayama T, Naito S, Iseki M, Shibata S. Expression of the Ets-1 proto-oncogene correlates with malignant potential in human astrocytic tumors. Mod Pathol 1999; 12: 618-26.
18. Pande P, Mathur M, Shukla NK, Ralhan R. Ets-1: a plausible marker of invasive potential and lymph node metastasis in human oral squamous cell carcinomas. J Pathol 1999; 189: 40-5.
19. Nakayama T, Ito M, Ohtsuru A, Naito S, Nakashima M, Sekine I. Expression of the ets-1 proto-oncogene in human thyroid tumor. Mod Pathol 1999; 12: 61-8.
20. Bolon I, Gouyer V, Devouassoux M, Vandenbunder B, Wernert N, Moro D, Brambilla C, Brambilla E. Expression of c-ets-1, collagenase 1, and urokinase-type plasminogen activator genes in lung carcinomas. Am J Pathol 1995; 147: 1298-310.
21. Gilles C, Polette M, Birembaut P, Brunner N, Thompson EW. Expression of c-ets-1 mRNA is associated with an invasive, EMT-derived phenotype in breast carcinoma cell lines. Clin Exp Metastasis 1997; 15: 519-26.
22. Ito T, Nakayama T, Ito M, Naito S, Kanematsu T, Sekine I. Expression of the ets-1 proto-oncogene in human pancreatic carcinoma. Mod Pathol 1998; 11: 209-15.
23. Nakayama T, Ito M, Ohtsuru A, Naito S, Nakashima M, Fagin JA, Yamashita S, Sekine I. Expression of the Ets-1 proto-oncogene in human gastric carcinoma: correlation with tumor invasion. Am J Pathol 1996; 149: 1931-9.
24. Lauren P. The two histological main types of gastric carcinoma:

diffuse and so-called intestinal-type carcinoma. an attempt at a histo-clinical classification. Acta Pathol Microbiol Scand. 1965; 64: 31-49.

25. Hamilton SR, Aaltonen LA. WHO classification of tumors. Pathology and genetics. Tumours of the digestive system. Lyon: IARCPress, 2000.
26. Greene FL, Rage DL, Fleing ID, et al. AJCC cancer staging manual. 6th ed. New York: Springer-Verlage, 2002.
27. Bai Y, Akiyama Y, Nagasaki H, Yagi OK, Kikuchi Y, Saito N, Takeshita K, Iwai T, Yuasa Y. Distinct expression of CDX2 and GATA4/5, development-related genes, in human gastric cancer cell lines. Mol Carcinog 2000; 28: 184-8.
28. Soubeyran P, Andre F, Lissitzky JC, Mallo GV, Moucadel V, Roccabianca M, Rechreche H, Marvaldi J, Dikic I, Dagorn JC, Iovanna JL. Cdx1 promotes differentiation in a rat intestinal epithelial cell line. Gastroenterology 1999; 117: 1326-38.
29. Beck F, Chawengsaksophak K, Waring P, Playford RJ, Furness JB. Reprogramming of intestinal differentiation and intercalary regeneration in Cdx2 mutant mice. Proc Natl Acad Sci U S A 1999; 96: 7318-23.
30. Lau SK, Luthringer DJ, Eisen RN. Thyroid transcription factor-1: a review. Appl Immunohistochem Mol Morphol 2002; 10: 97-102.
31. Chawengsaksophak K, James R, Hammond VE, Kontgen F, Beck F. Homeosis and intestinal tumours in Cdx2 mutant mice. Nature 1997; 386: 84-7.
32. Hanahan D, Folkman J. Patterns and emerging mechanisms of the angiogenic switch during tumorigenesis. Cell 1996; 86: 353-64.

33. Patarroyo M, Tryggvason K, Virtanen I. Laminin isoforms in tumor invasion, angiogenesis and metastasis. Semin Cancer Biol 2002 ; 12: 197-207.
34. Stetler-Stevenson WG, Yu AE. Proteases in invasion: matrix metalloproteinases. Semin Cancer Biol 2001; 11: 143-52.
35. Nerlov C, Rorth P, Blasi F, Johnsen M. Essential AP-1 and PEA3 binding elements in the human urokinase enhancer display cell type-specific activity. Oncogene 1991; 6: 1583-92.
36. Wernert N, Gilles F, Fafeur V, Bouali F, Raes MB, Pyke C, Dupressoir T, Seitz G, Vandenbunder B, Stehelin D. Stromal expression of c-Ets1 transcription factor correlates with tumor invasion. Cancer Res 1994; 54: 5683-8.
37. Pepper MS, Montesano R. Proteolytic balance and capillary morphogenesis. Cell Differ Dev 1990; 32: 319-27.
38. Tsutsumi S, Kuwano H, Nagashima N, Shimura T, Mochiki E, Asao T. Ets-1 expression in gastric cancer. Hepatogastroenterology 2005 ; 52: 654-6.

Table 1. Correlation between CDX2 positivity and clinicopathologic factors in gastric adenocarcinoma

		Total	CDX2 expression		p value
			positive (%)	negative (%)	
Number of cases		163	93 (57.1)	70 (42.9)	
Age (yr)	<50	31	22 (71.0)	9 (29.0)	0.06
	≥50	132	71 (53.8)	43 (39.8)	
Sex	Male	108	68 (60.2)	43 (39.8)	0.16
	Female	55	28 (50.9)	27 (49.1)	
Lauren type	intestinal	90	60 (66.7)	30 (33.3)	***0.02***
	diffuse	57	26 (45.6)	31 (54.4)	
	mixed/indeterminate	16	7 (43.8)	9 (56.3)	
Histologic grade	well	12	9 (75.0)	3 (25.0)	***0.05***
	moderately	75	48 (64.0)	27 (36.0)	
	poorly	76	36 (47.4)	40 (52.6)	
Tumor depth	T1	67	46 (68.7)	21 (31.3)	***0.01***
	T2	90	46 (51.1)	44 (48.9)	
	T3	0	-	-	
	T4	6	1 (16.7)	5 (83.3)	
Lymph nodes metastasis	N0	86	56 (67.4)	28 (32.6)	***0.02***
	N1	48	23 (47.9)	25 (52.1)	
	N2	16	8 (50.0)	8 (50.0)	
	N3	13	4 (30.8)	9 (69.2)	
Distant metastasis	M0	163	93 (57.1)	70 (42.9)	
	M1	0	-	-	
Stage	IA	59	42 (71.2)	17 (28.8)	***0.01***
	IB	34	19 (55.9)	15 (44.1)	
	II	37	19 (51.4)	18 (48.6)	
	III A	15	8 (53.3)	7(46.7)	
	III B	0	-	-	
	IV	18	5 (27.8)	13 (72.2)	

Table 2. Correlation between Ets-1 positivity and clinicopathologic factors in gastric adenocarcinoma

			Total	Ets-1 expression		p value
				positive (%)	negative (%)	
Number of cases			163	89 (54.6)	74 (45.4)	
Age (yr)	<50		31	151 (48.4)	16 (51.6)	0.28
	≥50		132	74 (56.1)	58 (43.9)	
Sex	Male		108	56 (51.9)	52 (48.1)	0.20
	Female		55	33 (60.0)	22 (40.0)	
Lauren type	intestinal		90	39 (43.3)	51 (56.7)	***0.001***
	diffuse		57	36 (63.2)	21 (36.8)	
	mixed/indeterminate		16	14 (87.5)	2 (12.5)	
Histologic grade	well		12	5 (41.7)	7 (58.3)	0.30
	moderately		75	38 (50.7)	37 (49.3)	
	poorly		76	14 (87.5)	2 (12.5)	
Tumor depth	T1		67	11 (16.4)	56 (83.6)	***<0.0001***
	T2		90	72 (80.0)	18 (20.0)	
	T3		0	-	-	
	T4		6	6 (100.0)	0 (0.0)	
Lymph nodes metastasis		N0	86	24 (27.9)	62 (72.1)	***<0.0001***
		N1	48	36 (75.0)	12 (25.0)	
		N2	16	16 (100.0)	0 (0.0)	
		N3	13	13 (100.0)	0 (0.0)	
Distant metastasis		M0	163	89 (54.6)	74 (45.4)	
		M1	0	-	-	
Stage	IA		59	8 (13.6)	51 (86.4)	***<0.0001***
	IB		34	18 (52.9)	16 (47.1)	
	II		37	30 (81.1)	7 (18.9)	
	III A		15	15 (100.0)	0 (0.0)	
	III B		0	-	-	
	IV		18	18 (100.0)	0 (0.0)	

Table 3. Correlation between CDX2 and Ets-1 expression in gastric adenocarcinoma

		Total	Ets-1	
			positive	negative
CDX2	positive (%)	93	45 (48.4)	48 (51.6)
	negative (%)	70	44 (62.9)	26 (37.1)
Total		163	89	74

p=0.04

Table 4. Univariate analysis of overall survival rate and months according to clinicopathologic factors in gastric adenocarcinoma

		Total	Survival rate(%)	p value
Number of cases		163	79.1	
Age (yr)	<50	31	90.3	0.09
	≥50	132	76.5	
Sex	Male	108	80.5	0.43
	Female	55	76.3	
Lauren type	intestinal	90	83.3	0.13
	diffuse	57	77.1	
	mixed/indeterminate	16	62.5	
Histologic grade	well	12	66.6	0.27
	moderately	75	84.0	
	poorly	76	76.3	
Tumor depth	T1	67	94.0	*<0.0001*
	T2	90	71.1	
	T3	0	-	
	T4	6	33.3	
Lymph nodes metastasis	N0	86	91.8	*<0.0001*
	N1	48	70.8	
	N2	16	75.0	
	N3	13	30.7	
Stage	IA	59	93.3	*<0.0001*
	IB	34	91.1	
	II	37	67.5	
	III A	15	76.9	
	III B	0	-	
	IV	18	33.3	
CDX2	negative	70	72.8	*0.05*
	positive	93	83.8	
Ets-1	negative	74	93.2	*<0.0001*
	positive	89	67.4	

Table 5. Cox multivariate analysis of overall survival in gastric adenocarcinoma

Variables	p value	RR	95% CI
Age	0.17	2.28	0.69～7.52
Tumor depth (T)	***0.04***	3.37	1.01～11.27
Positive nodes (N)	0.11	2.24	0.82～6.15
Stage	0.23	1.65	0.72～3.77
CDX2	0.74	0.88	0.43～1.82
Ets-1	0.07	2.76	0.91～8.39

RR, relative risk; 95% CI, 95% confidence interval

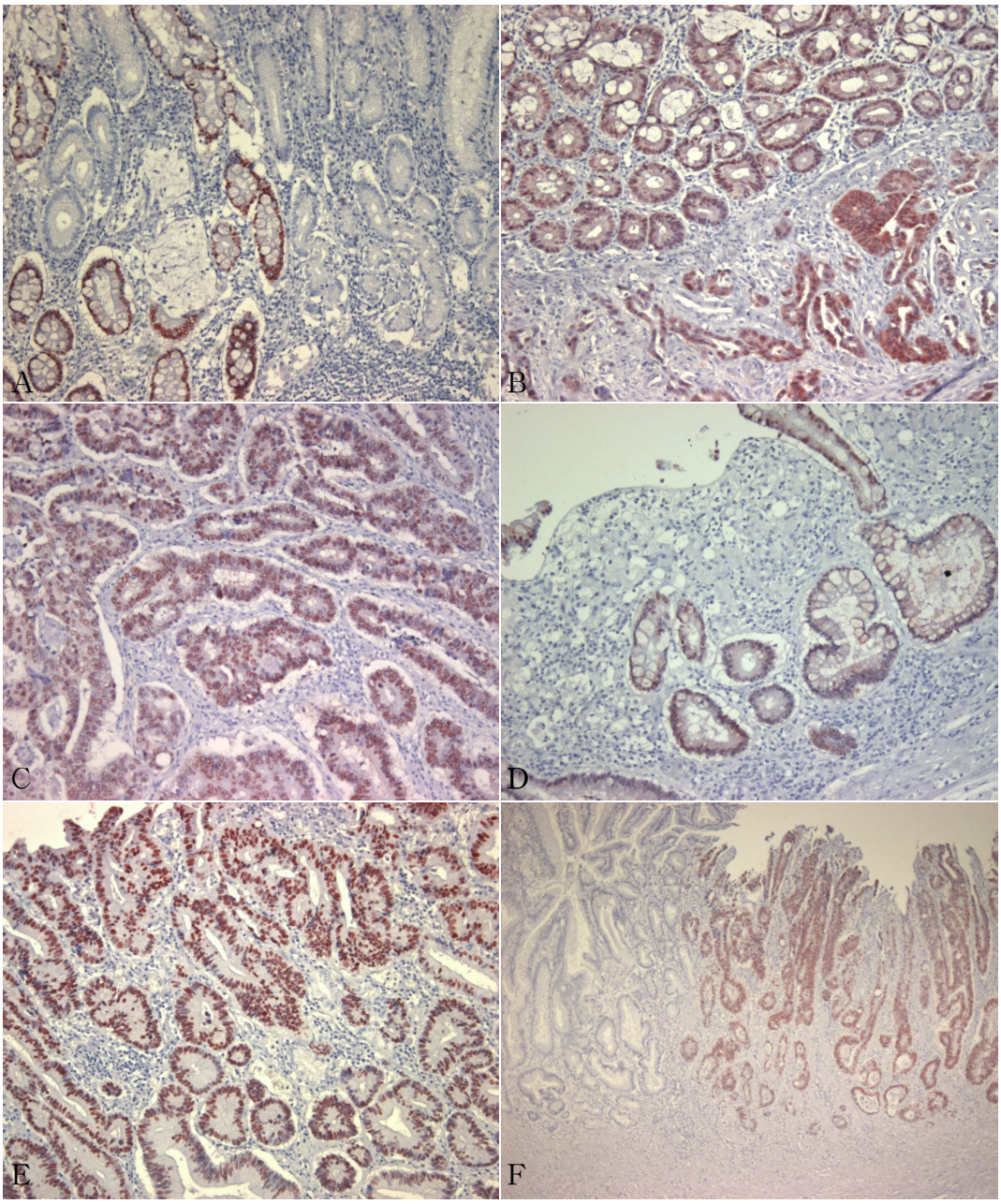

Fig. 1.

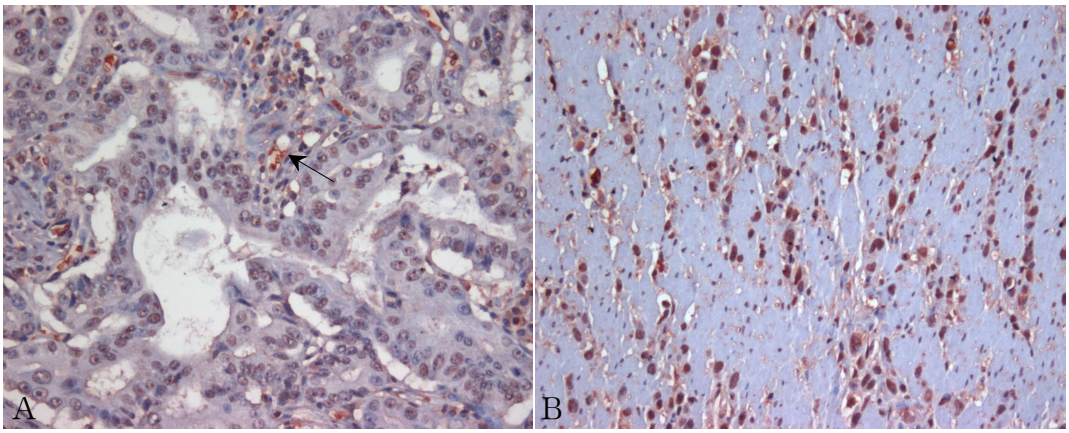

Fig. 2.

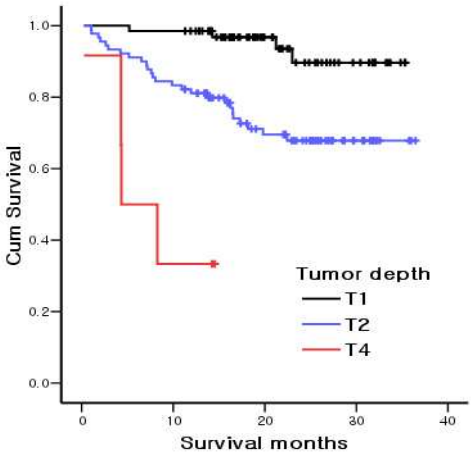

Fig. 3. Univariate analysis of 163 patients of gastric adenocarcinoma shows a significant difference in the overall survival according to the tumor depth ($p<0.0001$).

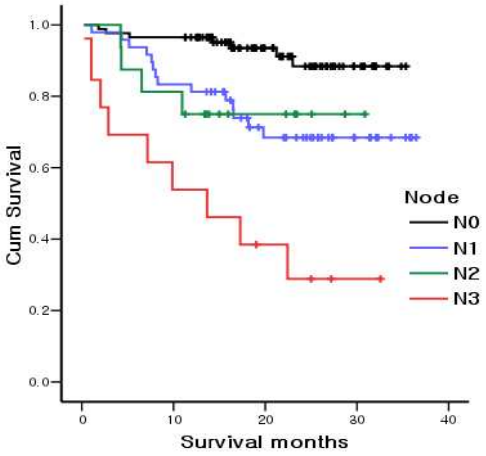

Fig. 4. Univariate analysis of 163 patients of gastric adenocarcinoma shows a significant difference in the overall survival according to the node metastasis ($p<0.0001$).

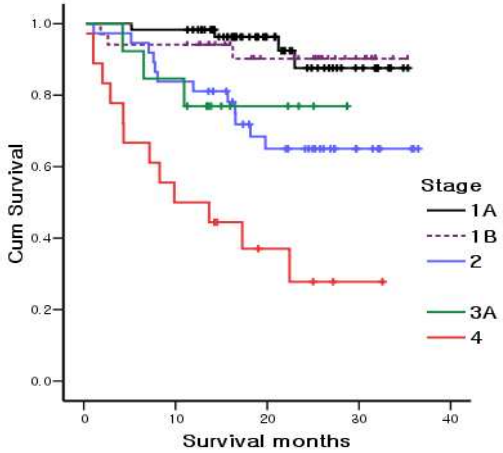

Fig. 5. Univariate analysis of 163 patients of gastric adenocarcinoma shows a significant difference in the overall survival according to the stage ($p<0.0001$).

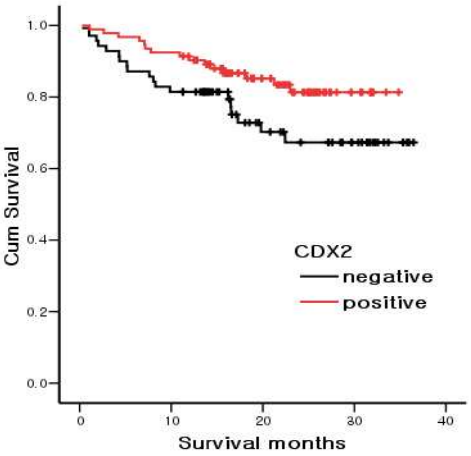

Fig. 6. Univariate analysis of 163 patients of gastric adenocarcinoma shows a significant difference in the overall survival according to the CDX2 expression (p=0.05).

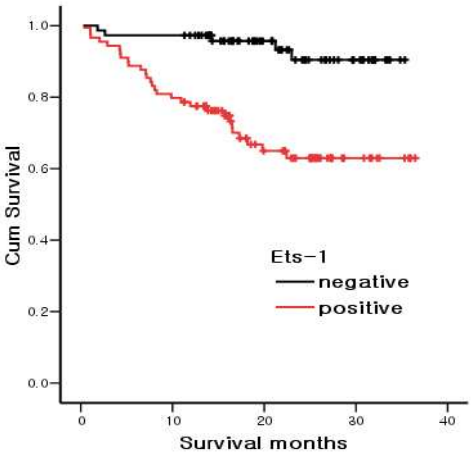

Fig. 7. Univariate analysis of 163 patients of gastric adenocarcinoma shows a significant difference in the overall survival according to the Ets-1 expression (p<0.0001).

저작물 이용 허락서

학 과	의학과	학 번	20057452	과 정	박사
성 명	한글: 유경원 한문: 柳慶媛 영문: Yu, Gyoung-Won				
주 소	광주 남구 진월동 392 금광하늘연가아파트 102-1101				
연락처	e-mail : kwryu@cnc.ac.kr				
논문제목	한글: 위 샘암종에서 CDX2와 Ets-1 발현 영문: Expression of CDX2 and Ets-1 in gastric adenocarcinoma				

본인이 저작한 위의 저작물에 대하여 다음과 같은 조건아래 조선대학교가 저작물을 이용할 수 있도록 허락하고 동의합니다.

- 다 음 -

1. 저작물의 DB구축 및 인터넷을 포함한 정보통신망에의 공개를 위한 저작물의 복제, 기억장치에의 저장, 전송 등을 허락함
2. 위의 목적을 위하여 필요한 범위 내에서의 편집・형식상의 변경을 허락함. 다만, 저작물의 내용변경은 금지함.
3. 배포・전송된 저작물의 영리적 목적을 위한 복제, 저장, 전송 등은 금지함.
4. 저작물에 대한 이용기간은 5년으로 하고, 기간종료 3개월 이내에 별도의 의사표시가 없을 경우에는 저작물의 이용기간을 계속 연장함.
5. 해당 저작물의 저작권을 타인에게 양도하거나 또는 출판을 허락을 하였을 경우에는 1개월 이내에 대학에 이를 통보함.
6. 조선대학교는 저작물의 이용허락 이후 해당 저작물로 인하여 발생하는 타인에 의한 권리 침해에 대하여 일체의 법적 책임을 지지 않음
7. 소속대학의 협정기관에 저작물의 제공 및 인터넷 등 정보통신망을 이용한 저작물의 전송・출력을 허락함.

동의여부 : 동의 (0) 반대 ( )

2007년 2월

저작자: 유 경 원 (인)

조선대학교 총장 귀하