

2007년 2월  
박사학위논문

성견에서 임플란트 주위염 치료시  
이산화탄소 레이저의 효과

조선대학교 대학원

치 의 학 과

김 학 균

성견에서 임플란트 주위염 치료시  
이산화탄소 레이저의 효과

The Effect on the treatment of Peri-implantitis  
with Carbon Dioxide Laser: An Experimental Study  
in Dogs

2007년 2월 25일

조선대학교 대학원

치 의 학 과

김 학 균

# 성견에서 임플란트 주위염 치료시 이산화탄소 레이저의 효과

지도교수 김 수 관

이 논문을 박사학위신청 논문으로 제출함

2006년 10월 일

조선대학교 대학원

치 의 학 과

김 학 균

# 김학균의 박사학위 논문을 인준함

위원장 단국대학교 교수 김 경 옥 인

위원 한림대학교 교수 박 준 우 인

위원 조선대학교 교수 김 병 옥 인

위원 조선대학교 교수 임 성 철 인

위원 조선대학교 교수 김 수 관 인

2006년 12월 일

조선대학교 대학원

# 목 차

표목차	ii
도목차	iii
Abstract	iv
I. 서 론	1
II. 실험동물 및 실험재료	3
1. 실험동물	3
2. 실험재료	3
3. CO <sub>2</sub> laser	3
III. 연구방법	4
1. 수술	4
2. 표본제작	5
3. 조직형태측학적 분석	5
4. 통계학적 분석	6
IV. 결과	7
1. 임상적 관찰	7
2. 조직형태측학적 및 통계학적 결과	7
V. 고찰	8
VI. 결론	12
참고문헌	13
사진부도 설명	19
사진부도	20

# 표 목 차

Table 1. Study design \_\_\_\_\_ 5

Table 2. The mean percentage of new bone formation within the limit  
of the 5 most coronal threads \_\_\_\_\_ 8

# 도 목 차

Figure 1. Sequence of events during study	6
Figure 2. Schematic diagram of illustrating the histomorphometric measurement.	6
Figure 3. Photomicrograph of experimental group 1 at 8 weeks (×40)	22
Figure 4. Photomicrograph of experimental group 1 at 16 weeks (×40)	22
Figure 5. Photomicrograph of experimental group 2 at 8 weeks (×40)	22
Figure 6. Photomicrograph of experimental group 2 at 16 weeks (×40)	22
Figure 7. Photomicrograph of experimental group 3 at 8 weeks (×40)	23
Figure 8. Photomicrograph of experimental group 3 at 16 weeks (×40)	23

## ABSTRACT

### **The Effect on treatment of Peri-implantitis with Carbon Dioxide Laser: An Experimental Study in Dogs**

Kim, Hak-kyun

Advisor : Prof. Kim, Su-gwan, D.D.S., Ph. D.

Department of Dentistry,

Graduate School of Chosun University

Numerous applications for dental lasers have been proposed for both clinical use and experimental purpose. A new indication might be the decontamination of exposed implant surface which resulted from peri-implantitis in order to induce re-osseointegration.

The purpose of this experimental study was to examine the effect of the decontamination of CO<sub>2</sub> laser in treatment of ligature-induced peri-implantitis in dogs.

The treatment outcome was evaluated by histomorphometric analysis of the mean percentage of new bone formation within the limit of the 5 most coronal threads which lost bone contact due to peri-implantitis. A total 24 implants with a sandblasted with large-grit and acid-etched (SLA) surface were inserted in six mongrel dogs. After a 3-month healing period, experimental peri-implantitis characterized by a bone loss of about 3mm was established by inducing with wires. And then wires were removed and plaque control was implemented. Surgical treatment involving flap procedure + debridement of implants surface with chlorhexidine and saline (group



1), flap procedure + GBR with absorbable collagen membrane (Bio-Gide) and mineralized bone graft (Bio-Oss) (group 2), and flap procedure + CO<sub>2</sub> laser application + GBR (group 3) was performed. The animals were killed 8 weeks and 16 weeks after treatment, respectively.

A histomorphometric analysis confirmed statistically considerable new bone formation ( $80.88 \pm 7.72$ ) within the threads in group 3 compared with group 1 ( $31.63 \pm 15.32$ ) at 16 weeks ( $P < 0.05$ ). And intragroup analysis showed considerable increase of new bone formation in group 3 at 16 weeks compared with 8 weeks ( $P < 0.05$ ).

The present study demonstrates considerable new bone formation after treatment of experimental peri-implantitis with flap procedure, CO<sub>2</sub> laser application and GBR.

# I. 서 론

치과 임플란트가 많이 시술되면서 이에 따른 합병증도 증가하게 되었는데 가벼운 처치만으로도 치료가 되는 경우가 있는가 하면 결국에 가서는 임플란트를 제거해야 하는 경우도 있다. 임플란트 식립 후에 발생할 수 있는 문제들 가운데 가장 곤란한 것 중의 하나가 임플란트 주위염이다. 임플란트 주위염이란 성공적으로 골유착이 이루어진 후에 임플란트 주변 골 소실이 발생하여 계속 진행되는 것을 말하는데, 임플란트 주위염의 경우에도 구강위생 관리만으로도 치료가 되는 경우가 있는가하면 지속적인 임플란트 주변골의 소실로 말미암아 임플란트의 상실까지 유발하는 경우도 있다<sup>1)</sup>.

임플란트 주위염 치료의 이상적인 목표는 임플란트 주위 조직의 염증을 제거하고 염증의 진행을 차단하여 다시 건강한 상태로 회복시킴과 더불어 골이 소실된 부위에 재 골유착 (re-osseointegration)이 일어나도록 하는 것이다. 이를 위한 치료방법으로는 보존적인 치료와 외과적인 치료로 나눌 수 있는데, 전자에는 임플란트 주변조직에 침착된 치태의 물리적 세척, 전신적 항생제 투여, 소독제 도포 등이 있으며, 후자에는 육아조직의 제거, 오염된 임플란트 표면의 세균과 그 부산물 및 연조직 세포를 제거하기 위한 표면 처치 (decontamination), 그리고 골유도재생술 (guided bone regeneration; GBR) 등을 들 수 있다<sup>2)</sup>. 임플란트 주위염 초기에는 구강위생 관리와 전신적 항생제 투여 등의 보존적인 방법만으로도 치료가 되는 경우가 많지만 염증이 소실되지 않고 골 흡수가 지속되면 외과적 치료를 고려해야만 한다.

임플란트 주위염 치료를 위한 여러 실험적 연구에서 치태의 물리적 세척 방법으로는 칫솔질<sup>3-5)</sup>이나 pumice를 이용한 세척<sup>6-8)</sup>등의 구강위생 관리 방법이 사용되었고, 전신적으로 투여되는 항생제는 penicillin이나 metronidazole이 5일-14일간 단독 혹은 병용 투여된 바 있으며<sup>5,9,10)</sup>, 구강내 소독제로는 0.12% chlorhexidine gluconate이 주로 이용되었다<sup>7,8,11)</sup>. 또한 임플란트 표면 처치 방법으로는 air-powder abrasive를 이용한 세척<sup>6,12-14)</sup>, air-powder

abrasive와 citric acid의 병용요법<sup>15,16)</sup>, chlorhexidine과 생리식염수를 이용한 표면 세척 등이 사용되었다<sup>17,23)</sup>. 마지막으로 재골유착을 위한 GBR에는 여러 종류의 골이식재와 더불어 흡수성 혹은 비흡수성 차단막이 사용되어 비교 연구된 바 있다<sup>3,6-8,12-15,17-24)</sup>.

최근에는 다양한 종류의 레이저가 치과 분야에서 사용되고 있는데, 임플란트 수술시 혹은 오염된 임플란트 나사산의 표면 처치를 위해 사용되기도 한다<sup>25-27)</sup>. 그러나 모든 레이저가 임플란트 표면 처치에 사용될 수 있는 것은 아니다. Bida<sup>26)</sup>에 의하면 neodymium:yttrium-aluminum-garnet (Nd:YAG) 레이저를 3.0W, 20 pulse로 임플란트 표면에 조사한 결과 임플란트 표면 손상을 야기했다고 했으며, Block 등<sup>28)</sup>은 Nd:YAG 레이저는 titanium plasma spray(TPS) 방식으로 표면 처리한 임플란트의 표면을 녹인다고 하였다. 그러므로 이 레이저는 임플란트 2차 수술이나 임플란트 표면 처치를 위해서 사용될 수 없다<sup>27,28)</sup>. 반면에 이산화탄소 (carbon dioxide; CO<sub>2</sub>) 레이저는 금속에 흡수되지 않고 물에는 흡수되어 온열효과에 의해 임플란트 표면의 세균과 그 부산물들을 제거할 수 있다<sup>27,29,30)</sup>.

본 실험적 연구에서는 성견에서 인위적으로 임플란트 주위염을 유도한 후, 이의 외과적 치료시 오염된 임플란트 표면의 처치 방법으로 CO<sub>2</sub> 레이저의 조사가 임플란트 주변 신생골 형성에 미치는 효과를 조직계측학적으로 평가하고자 하였다.

## II. 실험동물 및 실험재료

### 1. 실험동물

생후 8개월된 12Kg 내외의 잡종 성견 6마리를 암수 구분 없이 실험에 이용하였다. 각각 다른 우리에서 사육하였으며, 모두 동일한 고형 사료와 물을 먹였다.

### 2. 실험재료

직경 3.3mm, 길이 10mm, 나사산 사이 거리 0.6mm의 SLA (sand-blasted with large grit and acid etching) 방식으로 표면 처리한 임플란트 (Neoplant, Seoul, Korea) 24개와 이중골 이식체인 Bio-Oss (Geistlich Pharma AG, Wolhusen, Switzerland), 흡수성 차단막인 Bio-Gide (Geistlich Pharma AG, Wolhusen, Switzerland)를 사용하였다.

### 3. CO<sub>2</sub> 레이저

CO<sub>2</sub> 레이저는 Opelaser O3SIISP (Yoshida Dental Mfg Co., Tokyo, Japan)를 사용하였다. 이는 0.5W에서 5W까지 출력을 내며 10.6 $\mu$ m (10,600 nm)의 파장을 갖는다. 비접촉식이고 레이저 전달 시스템은 다관절 방식이며, 2단계의 풋 스위치 조작방식으로 1단계 조작시 가이드광을 조사하여 조사 위치를 미리 확인한 후 2단계 조작시에 레이저광을 조사할 수 있다.

### III. 연구방법

#### 1. 수술

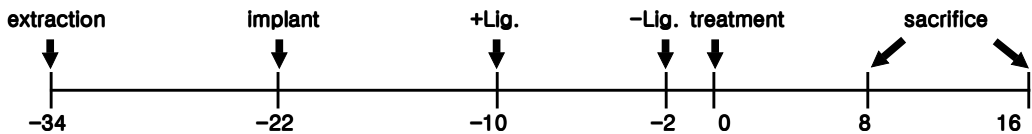
모든 실험시 전신마취는 ketamine HCl (Ketalar, Yuhan, Seoul, Korea) 150mg/Kg와 Xylazine HCl (Rompun, Bayer, Seoul, Korea) 150mg/Kg를 근육 주사로 투여하여 유도하였다.

실험동물 6마리 모두의 하악 제2, 3, 4소구치 및 제1대구치를 발치하고 술 후 감염방지를 위해서 gentamicin sulfate (Gentacin, Kuhnil, Seoul, Korea) 1.0mg/Kg를 하루 1회 5일간 근육 주사하였다. 12주 동안 발치와가 치유되고 골이 재생되기를 기다렸다가 실험동물 당 4개씩, 6마리에 총 24개의 임플란트를 submerged 방식으로 식립하였다. 12주 동안의 골 유착 기간 후, 임플란트 상부를 노출시키고 철사를 감아 인위적으로 임플란트 주위염을 유발시켰다. 8주간 임플란트 주위의 염증을 방지하고 나서 x-ray 촬영을 시행한 결과 모든 임플란트에서 상부 나사산 5개 정도의 골 소실을 관찰할 수 있었다. 철사를 제거하고 2주간 일주일에 3회씩 칫솔질과 0.12% chlorhexidine gluconate(Chlorhexine, Daewoong, Seoul, Korea) 용액을 이용한 세척을 시행하여 임상적인 임플란트 주위염 소견을 감소시켰다.

전신마취 하에서 전층 판막을 거상하고 테플론 큐렛으로 조심스럽게 임플란트 주위의 육아조직을 모두 제거하였으며 생리식염수로 적신 거즈와 chlorhexidine으로 적신 거즈를 이용해 번갈아가며 5분간 임플란트 표면을 세척한 후, 일부는 5-0 Nylon (Blue Nylon, Ailee, Pusan, Korea)을 이용해 바로 점막을 봉합하였고, 일부는 Bio-Oss와 Bio-Gide를 이용한 GBR을 시행한 다음 봉합하였으며, 일부는 CO<sub>2</sub> 레이저 (continuous wave, 2.5W)를 노출된 임플란트 나사산에 비접촉식으로 고루 조사한 후 GBR을 시행하고 봉합하였다. 레이저 조사 시 노출된 나사산을 4부위로 나누어 5초간 각각 3회씩, 총 12회를 조사하였으며 한 부위 조사 후 1초간의 휴식시간 후 다음 부위에 조사하였다. 모든 임플란트와 골이식재 및 흡수성 차단막은 치은으로

완전히 덮었다. 술 후 감염방지를 위해서 amoxicillin sodium (Foxolin, Samjin, Seoul, Korea) 500mg을 하루 1회 7일간 근육 주사하였고, 실험동물들은 모두 유동식을 섭취시켰으며, 수술 후 2주간 일주일에 3회씩 chlorhexidine과 생리식염수를 이용한 소독 및 세척을 시행하였다. 수술 4주째에 모든 임플란트가 노출되어 다시 2주 동안 생리식염수와 chlorhexidine을 이용한 세척을 시행하였다. 임플란트 주위염을 외과적으로 치료한지 8주와 16주째에 각각 3마리씩 희생시켰다 (Figure 1).

Fig. 1. Sequence of events during study (weeks)



## 2. 실험군 분류

처리 방법에 따라 1군은 GBR을 시행하지 않고 임플란트 표면 세척만 시행한 군, 2군은 표면 세척과 함께 GBR을 시행한 군, 3군은 표면세척과 CO<sub>2</sub> 레이저로 표면 처치를 하고 GBR을 시행한 군으로 나누었다 (Table 1).

Table 1. Study design

Groups	Treatments	8 weeks ( <i>n</i> )	16 weeks ( <i>n</i> )
1	debridement only	4	4
2	debridement + GBR	4	4
3	debridement + CO <sub>2</sub> laser + GBR	4	4

## 3. 표본 제작

희생된 실험동물에서 하악골 부위를 분리한 후 임플란트 장축에 평행하게, 인접 연조직을 포함하여 각각의 절편을 절단하였다. 채취된 24개의 연조직-골-임플란트 절편을 70% ethanol에 6시간 동안 고정하고 alcohol의 농도를 높이면서 탈수하였다. low-viscosity embedding media (Spurr,

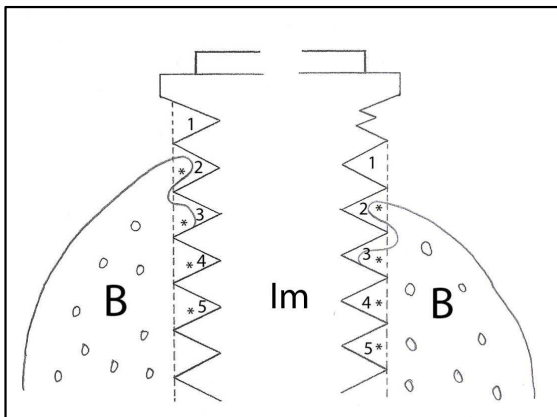
Polyscience, Niles, USA)에 포매하였고, 60℃에서 12시간 동안 경화시킨 후 저속의 diamond saw (Isomet, Buehler, Lake Bluff, USA)를 이용하여 임플란트 정중부가 포함되도록 악골의 협설 방향으로 200 $\mu$ m의 두께로 절단하였다. Grinder-polisher (Metaserv, Buehler, Lake Bluff, USA) 연마기로 두께 40 $\mu$ m의 표본을 제작하였고, 각각의 표본은 Villanueva osteochrome stain을 시행하였다.

#### 4. 조직형태측학적 분석

MagnaFire digital camera system (Optronics, Goleta, USA)를 이용하여 표본의 사진을 촬영한 다음 Visus Image Analysis system (Image & Microscope Technology, Daejeon, Korea)을 이용하여 임플란트 주위염에 의해 골 소실이 야기된 상부 5개 협측 및 설측 나사산 부위의 신생골 형성을 측정하였다. 이는 임플란트 표면과 골의 접촉 여부와는 상관 없이 임플란트 나사산 사이 공간에 존재하는 골의 면적을 나사산 사이 공간의 총 면적으로 나누어 백분율로 표시한 것이다 (Figure 2).

$$\text{신생골 형성율} = \frac{\text{상부 5개 나사산 사이 공간의 골 면적}}{\text{상부 5개 나사산 사이 공간의 총 면적}} \times 100 (\%)$$

Fig. 2. Schematic diagram of illustrating the histomorphometric measurement. 1-5 = total area within the 5 most coronal threads, \* = bone area within the threads, B = alveolar bone, Im = implant fixture



#### 4. 통계학적 분석

외과적 처치방법에 따른 각각의 군에 대한 신생골 형성율의 비교 및 동일한 외과적 처치방법에 있어서의 시간에 따른 신생골 형성율의 비교를 위해 Student's *t*-test를 사용, 위험율 5% 이하를 유의차가 있는 것으로 간주하였다. 모든 통계과정은 SigmaPlot 2001 (Systat software Inc., Richmond, USA) 프로그램을 이용하였다.



## IV. 결 과

### 1. 임상적 관찰

식립한 24개의 임플란트 모두 골 유착에 성공했고, 임플란트 주위염에 대한 외과적 처치 이후 4주 이내에 모든 임플란트의 cover screw가 자발적으로 노출되었으며 노출시 흡수성 차단막은 육안으로 관찰되지 않았다. cover screw 노출 후 2주 동안 생리식염수와 chlorhexidine을 이용한 세척을 시행하였고 각각의 임플란트에 특이할 만한 염증 소견은 관찰되지 않았다.

### 2. 조직형태측정학적 및 통계학적 분석 결과

상부 5개 나사산 부위의 평균 신생골 형성율은 1군의 8주군에서  $48.75 \pm 31.77$ , 16주군에서  $31.63 \pm 15.32$ 이었고, 2군의 8주군에서  $36.50 \pm 10.98$ , 16주군에서  $57.38 \pm 33.04$ 이었으며, 3군의 8주군에서는  $34.25 \pm 10.38$ 이었고, 16주군에서는  $80.88 \pm 7.72$ 이었다.

외과적 처치 방법에 따른 평균 신생골 형성율 비교에서 8주째에는 각 군간의 신생골 형성율에 통계학적으로 유의한 차이가 없었고, 16주째에도 1군과 2군, 2군과 3군 사이에는 통계학적 차이가 없었으나 GBR을 하지 않고 표면 세척만 시행한 1군과 표면 세척, CO<sub>2</sub> 레이저 조사, GBR을 시행한 3군 사이에서는 통계학적 유의성이 검출되었다 ( $P < 0.05$ ).

동일군 간에 있어서 시간 경과에 따른 신생골 형성율 비교에서 1군과 2군은 8주째와 16주째 사이의 골 형성율에 통계학적인 차이가 없었지만, 3군에서는 8주째에 비하여 16주째에 통계학적으로 유의할 만한 골 형성율의 증가가 있었다 ( $P < 0.05$ ) (Table 2).

Table 2. The mean percentage of new bone formation within the limits of the 5 most coronal threads

Groups	Treatments	8 weeks (%) <sup>*</sup>	16 weeks (%) <sup>*</sup>
1	debridement only	$48.75 \pm 31.77$	$31.63 \pm 15.32$
2	debridement + GBR	$36.50 \pm 10.98$	$57.38 \pm 33.04$

3 debridement + CO<sub>2</sub> laser + GBR 34.25 ± 10.38 80.88 ± 7.72<sup>a,b</sup>

---

\* Shown as mean±SD

<sup>a</sup> Denotes significance at p<0.05 as compared to group 1 at 16 weeks postoperatively

<sup>b</sup> Denotes significance at p<0.05 as compared to group 3 at 8 weeks postoperatively

## V. 고 찰

임플란트 주위염을 치료하기 위해서는 우선 임플란트 주위 조직의 염증을 제거하고 염증의 진행을 차단하여 임플란트 주위 조직을 건강한 상태로 회복시킨 후 골이 소실된 부위에 골을 재생시켜 임플란트와 신생골 사이에 재 골유착(re-osseointegration)이 일어나도록 해야 한다. 이를 위한 연구들이 많이 보고되고 있지만 대부분의 연구는 in vitro 연구이거나 동물 실험을 통한 연구들이고 실제 환자를 대상으로 한 보고는 그리 많지 않다<sup>9,31,32</sup>). 또한 실험적 연구에서도 연구자에 따라서, 또 치료 방법에 따라서 결과가 다양하여 아직까지 정확한 치료방법이 정립되어 있지 않다.

본 연구에서는 먼저 인위적으로 임플란트 주위염을 유발해야 했었는데, 임플란트 주위염을 유발하기 위해 가장 많이 사용되는 방법은 임플란트 상부에 철사를 감아놓는 방법이다<sup>13,16,18,20,24,34</sup>). Baron 등<sup>2</sup>)의 연구에 따르면 임플란트 표면처리 방식에 관계없이 2개월이 지나면 평균  $2.38 \pm 0.72\text{mm}$ 의 골소실이 유발된다고 하였고, 나사형 임플란트에서는 철사를 감아 놓았던 기간과 골 소실량 사이에 통계학적인 유의성이 없었다고 하였다. 본 연구에서도 임플란트 상부에 나사를 감아 염증을 유발시키고 8주 동안 방치한 결과 평균적으로 약 3mm의 골 소실이 발생해 임플란트 상부 나사산 5개가 노출되었다.

임플란트 주위염 치료를 위한 첫 번째 단계는 칫솔질이나 chlorhexidine을 이용한 구강 위생 관리이다. 이를 소홀히 하면 염증 치료도 어려울 뿐 아니라 치료가 된 후에도 다시 문제를 일으킬 수 있다. 본 연구에서는 일주일에 3회씩 칫솔질과 chlorhexidine을 이용한 세척을 시행하여 표면의 점막염을 처치하였는데 그 효과는 전 실험군에 있어서 우수하였다.

두 번째로 외과적 처치는 주변골이 소실된 임플란트 표면에 부착되어 있는 세균과 그 부산물들, 치석이나 연조직들을 제거하여 재 골유착이 일어날 수 있는 환경을 만들어 주는 것이다. 이를 위한 표면 처치 방법으로는 air-powder abrasive를 이용한 세척, air-powder abrasive와 citric acid의 병용요법, chlorhexidine과 생리식염수를 이용한 표면 세척 등이 연구되었다.

Dennison 등<sup>34)</sup>은 증류수, citric acid, chlorhexidine, sandblasting unit (Cavi Jet, DeTrey, Dentsply, Dreieich, Germany; Prophy Jet, Dentsply, Encino, CA)의 표면 세척 효과를 비교한 in vitro 연구에서 sandblasting unit만이 효과적이었다고 보고한 바 있고, Schou 등<sup>17,23)</sup>은 air-powder abrasive, citric acid, saline, chlorhexidine의 효과를 비교한 in vivo 연구에서 TPS 임플란트나 SLA 임플란트에서는 생리식염수와 chlorhexidine으로 적신 거즈로 번갈아 가며 5분간 표면을 세척하는 것이 가장 우수한 치료 효과를 보였다고 보고하였다. 임플란트 표면의 처치 시 금속 큐렛이나 초음파 스케일러를 사용하면 임플란트 표면에 심각한 손상을 유발하기 때문에 이들의 사용은 추천되지 않는다<sup>24)</sup>. 또한 임플란트 표면 처리 방식에 따라서도 임플란트 주변의 신생골 형성에 차이가 있었는데, Persson 등<sup>35)</sup>은 SLA 표면 임플란트와 smooth surface 임플란트의 비교연구에서 임플란트 주위염 유도 후 골결손 부위에 판막수술을 시행하고 나서 SLA 임플란트는 평균 84%, smooth surface 임플란트는 22%의 신생골이 형성되었다고 보고하였다. 본 연구에서도 SLA 표면의 임플란트를 실험에 사용했었고, 그래서 오염된 임플란트 표면처치를 위해 Schou 등<sup>17,23)</sup>의 연구에서 가장 우수한 결과를 보였던 것과 같은 방법을 사용하였다.

CO<sub>2</sub> 레이저는 1964년에 Patel 등에 의해 처음으로 개발되었는데 초기에는 그 크기가 매우 커서 구강 내에서는 사용하기 곤란하였다<sup>36)</sup>. 그 후 구부러질 수 있는 도파관(導波管, waveguide)이 개발되어 구강 내 사용이 용이해져서 현재 치과영역에서 다양하게 사용되고 있다<sup>37)</sup>. CO<sub>2</sub> 레이저의 에너지는 금속에 흡수되지 않고 물에는 흡수되어 열에너지로 전환되는데 이 열에너지에 의해 임플란트 표면의 세균을 제거한다<sup>27,29,30)</sup>. 그러나 이때 임플란트 표면에 발생한 열이 과도하면 주변 골에 열손상을 가할 수 있는데, Swift 등<sup>38)</sup>의 연구에 따르면 CO<sub>2</sub> 레이저를 이용한 임플란트 2차 수술시에 출력 8W, 노출시간 15초 이상이면 골유착에 손상을 일으킬 수 있다고 하였다. 그리고 Deppe 등<sup>39,40)</sup>은 in vitro 연구에서 출력 5W에서는 노출시간이 10초 이하이면 TPS 임플란트 표면에 열손상을 주지 않는다고 하였으며, beagle dog을 이용한 in vivo 연구에서 2.5W, 노출시간 5초간 12회 조사 시에 살균 효과는 있으면서

TPS 임플란트 표면과 주변골에 열손상을 주지 않는다고 하였다. 또한 방사선학적으로 분석했을 때 CO<sub>2</sub> 레이저로 표면을 처치한 군이 air-powder abrasive로 처치한 군보다 통계학적으로 유의성 있게 임플란트 주변골 형성이 우수했다고 보고하였다. 본 연구에서는 CO<sub>2</sub> 레이저를 출력 2.5W, 5초간 12회를 노출된 임플란트 나사산에 비접촉식으로 고루 조사한 결과 임플란트 표면과 주변골에 열손상을 주었다는 증거를 발견할 수 없었다. Mouhyi 등<sup>41)</sup>은 CO<sub>2</sub> 레이저에 의해 발생한 열과 과산화물에 의해 titanium 표면의 산화층이 보호될 것이라는 가정 하에 H<sub>2</sub>O<sub>2</sub>와 CO<sub>2</sub> 레이저를 동시에 적용하여 오염되었던 표면이 원래의 표면과 유사해졌다는 결과를 보고하였다. 그러나 Persson 등<sup>42)</sup>에 따르면 CO<sub>2</sub> 레이저와 H<sub>2</sub>O<sub>2</sub>를 동시에 SLA 임플란트 표면에 적용했을 때 재 골유착에 미치는 명확한 효과를 찾을 수 없었다고 하였다. 본 연구에서는 CO<sub>2</sub> 레이저를 적용한 후에 GBR을 시행한 3군은 GBR만 시행한 2군과는 신생골 형성율에 차이가 없었지만, 표면 처치만 시행한 1군과는 16주째에 통계학적으로 유의할 만하게 신생골 형성율이 더 컸다. 또한 3군 내에서도 8주째에 비해서 16주째에 통계학적으로 유의할 만하게 신생골이 더 많이 형성되었다.

GBR 방법은 사용되는 골이식 재료와 차단막의 종류 등에 따라 다양한 결과들이 보고되었는데<sup>43)</sup>, Hürzeler 등<sup>6,7)</sup>은 실험적 연구에서 임플란트 주위염 치료시 치은판막수술, hydroxyapatite (HA) 혹은 탈회동결건조골 (demineralized freeze-dried bone; DFDB)과 비흡수성인 expanded polytetrafluoroethylene (e-PTFE) 차단막을 사용한 경우가 치은판막수술만 시행하거나 치은판막수술과 더불어 골이식만, 혹은 차단막만 사용한 경우에 비해서 임플란트 주위 신생골 형성이 우수하였음을 보고하였다. 반면에 Machado 등<sup>20)</sup>은 치은판막수술만 시행한 군, 판막수술과 Bio-Oss와 PTFE 차단막을 사용한 군, 판막수술과 Bio-Oss만 이식한 군, 판막수술과 PTFE 차단막만 사용한 군 모두에서 통계학적으로 유의할 만한 차이점을 찾지 못했다고 하였다. 또한 Nociti 등<sup>18,19)</sup>도 임플란트 표면 처치만 시행한 군, 표면 처치 후 PTFE 차단막과 Bio-Oss를 이식한 군, 표면 처치 후 Bio-Gide와 Bio-Oss를 이식한 군, 표면 처치 후 PTFE 차단막만 사용한 군, 표면 처치

후 Bio-Gide만 사용한 군, 표면 처치 후 Bio-Oss만 이식한 군 모두에서 임플란트 주변의 신생골 형성율에 통계학적으로 유의할 만한 차이가 없었으므로 흡수성 차단막과 비흡수성 차단막 사이에 별 차이가 없었다고 보고하였다. Schou 등<sup>21)</sup>은 실험적 연구에서 자가골을 이식재로 사용하여 e-PTFE 차단막을 사용했을 때와 사용하지 않았을 때를 비교하여 각각 4.7mm와 4.0mm의 방사선학적 수직골 획득이 있었다고 보고하였다. 그러나 자가골과 다른 자가골 대체물질과 비교한 보고는 거의 없었다. 본 연구에서는 8주째에서는 1군, 2군, 3군 모두에서 신생골 형성율에 차이가 없었고, 16주째에도 1군과 2군 사이에는 차이가 없었다.

## VI. 결 론

본 연구는 성견에서 철사를 이용해 인위적으로 임플란트 주위염을 유도한 후 오염된 임플란트 표면 처치 시 CO<sub>2</sub> 레이저 조사의 효과를 알아보기 위한 실험적 연구로서, 이를 위해 실험에 사용된 임플란트들을 3개의 군으로 나누었다. 1군은 관막수술과 함께 임플란트 표면 세척만 시행한 군, 2군은 표면 세척과 함께 Bio-Oss와 Bio-Gide를 이용한 GBR을 시행한 군, 3군은 표면 세척과 더불어 CO<sub>2</sub> 레이저로 표면 처치를 하고 GBR을 시행한 군으로 나누어 8주와 16주째에 각각 임플란트 나사산 부위의 신생골 형성율을 조직형태 계측학적으로 분석하였다.

실험결과, 8주째는 각 군간의 신생골 충전율에 통계학적으로 유의한 차이가 없었고, 16주째에도 1군과 2군, 2군과 3군 사이에는 통계학적 차이가 없었으나, 1군과 3군 사이에서는 통계학적 유의성이 있었다( $P < 0.05$ ). 또한 동일군 간에 있어서 시간 경과에 따른 신생골 충전율 비교에서 1군과 2군은 8주째와 16주째 사이의 골 충전율에 통계학적인 차이가 없었지만, 3군에서는 8주째에 비하여 16주째에 통계학적으로 유의할 만한 골 충전율의 증가가 있었다 ( $P < 0.05$ ).

본 연구 결과를 종합해 볼 때 GBR 시행 유무가 임플란트 주위염에 의해 노출된 임플란트 표면에 새로운 골이 형성되는데 도움을 주는지는 명확히 알 수 없지만, GBR을 시행하기 전에 CO<sub>2</sub> 레이저를 이용한 오염된 임플란트의 표면 처치는 임플란트 주위 신생골 형성에 도움을 준다고 할 수 있다.

## 참 고 문 헌

1. Smith DE, Zarb GA: Criteria for success of osseointegrated endosseous implants. *J Prosthet Dent* 1989;62:567-572.
2. Baron M, Haas R, Dörtbudak O, Watzek G: Experimentally induced peri-implantitis: A review of different treatment methods described in the literature. *Int J Oral Maxillofac Implants* 2000;15:533-544.
3. Persson LG, Ericsson I, Berglundh T, Lindhe J: Guided bone regeneration in the treatment of periimplantitis. *Clin Oral Implants Res* 1996;7:366-372.
4. Marinello CP, Berglundh T, Ericsson I, Klinge B, Glantz PO, Lindhe J: Resolution of ligature-induced peri-implantitis lesions in the dog. *J Clin Periodontol* 1995;22:475-479.
5. Ericsson I, Persson LG, Berglundh T, Edlund T, Lindhe J: The effect of antimicrobial therapy on periimplantitis lesion. An experimental study in the dog. *Clin Oral Implants Res* 1996;7:320-328.
6. Hürzeler MB, Quiñones CR, Morrison EC, Caffesse RG: Treatment of peri-implantitis using guided bone regeneration and bone grafts, alone or in combination, in beagle dogs. Part 1: Clinical findings and histologic observations. *Int J Oral Maxillofac Implants* 1995;10:474-484.
7. Hürzeler MB, Quiñones CR, Schüpbach P, Morrison EC, Caffesse RG: Treatment of peri-implantitis using guided bone regeneration and bone grafts, alone or in combination, in beagle dogs. Part 2: Histologic findings. *Int J Oral Maxillofac Implants* 1997;12:168-175.
8. Wetzel AC, Vlassis J, Caffesse RG, Hämmerle CHF, Lang NP: Attempts to obtain re-osseointegration following experimental peri-implantitis in dogs. *Clin Oral Implants Res* 1999; 10: 111-119.
9. Hämmerle CHF, Fourmouis I, Winkler JR, Weigel C, Brägger U,



Lang NP: Successful bone fill in late peri-implant defects using guided tissue regeneration. A short communication. *J Periodontol* 1995;66:303-308.

10. Heitz-Mayfield LJA, Lang NP: Antimicrobial treatment of peri-implant diseases. *Int J Oral Maxillofac Implants* 2004;19(suppl):128-139.

11. Bräger U, Burgin W, Lang N, Buser D: Digital subtraction radiography for the assessment of changes in peri-implant bone density. *Int J Oral Maxillofac Implants* 1991;6:160-166.

12. Grunder U, Hürzeler MB, Schüpbach P, Strub JR: Treatment of ligature-induced peri-implantitis using guided tissue regeneration: A clinical and histologic study in the beagle dog. *Int J Oral Maxillofac Implants* 1993;8:282-293.

13. Singh G, O'Neal RB, Brennan WA, Strong SL, Horner JA, Van Dyke TE: Surgical treatment of induced peri-implantitis in the micro pig: Clinical and histologic analysis. *J Periodontol* 1993;64:984-989.

14. Schüpbach P, Hürzeler M, Grunder U: Implant-tissue interfaces following treatment of peri-implantitis using guided tissue regeneration: A light and electron microscopic study. *Clin Oral Implants Res* 1994;5:55-65.

15. Jovanovic SA, Kenney B, Carranza FA, Donath K: The regenerative potential of plaque-induced peri-implant bone defects treated by a submerged membrane technique: An experimental study. *Int J Oral Maxillofac Surg* 1992;7:233-245.

16. Hanisch O, Tatakis DN, Boskovic MM, Rohrer MD, Wikesjo UM: Bone formation and reosseointegration in peri-implantitis defects following surgical implantation of rhBMP-2. *Int J Oral Maxillofac Implants* 1997;12:604-610.

17. Schou S, Berglundh T, Lang NP: Surgical treatment of

- peri-implantitis. *Int J Oral Maxillofac Implants* 2004;19(suppl):140-149.
18. Nociti Jr FH, Machado MAN, Stefani CM, Sallum EA: Absorbable versus nonabsorbable membranes and bone grafts in the treatment of ligature-induced peri-implantitis defects in dogs. A histometric investigation. *Int J Oral Maxillofac Implants* 2001;16:646-652.
19. Nociti Jr FH, Machado MAN, Stefani CM, Sallum EA, Sallum AW: Absorbable versus nonabsorbable membranes and bone grafts in the treatment of ligature-induced peri-implantitis defects in dogs. Part I. A clinical investigation. *Clin Oral Implants Res* 2001;12:115-120.
20. Machado MAN, Stefani CM, Sallum EA: Treatment of ligature-induced peri-implantitis defects by regenerative procedures. Part II: A histometric study in dogs. *J Oral Sci* 2000;42:163-168.
21. Schou S, Holmstrup P, Jørgensen T, Stoltze K, Hjørting-Hansen E, Wenzel A: Autogenous bone graft and ePTFE membrane in the treatment of peri-implantitis. I. Clinical and radiographic observations in cynomolgus monkeys. *Clin Oral Implant Res* 2003;14:391-403.
22. Schou S, Holmstrup P, Jørgensen T, Skovgaard LT, Stoltze K, Hjørting-Hansen E, Gundersen HJG: Autogenous bone graft and ePTFE membrane in the treatment of peri-implantitis. II. Stereologic and histologic observations in cynomolgus monkeys. *Clin Oral Implant Res* 2003;14:404-411.
23. Schou S, Holmstrup P, Jørgensen T, Skovgaard LT, Stoltze K, Hjørting-Hansen E, Gundersen HJG: Implant surface preparation in the surgical treatment of experimental peri-implantitis with autogenous bone graft and ePTFE membrane in cynomolgus monkeys. *Clin Oral Implant Res* 2003;14:412-422.
24. Schou S, Holmstrup P, Jørgensen T, Skovgaard LT, Stoltze K, Hjørting-Hansen E, Wenzel A: Anorganic porous bovine-derived bone mineral (Bio-Oss<sup>®</sup>) and ePTFE membrane in the treatment of

peri-implantitis in cynomolgus monkeys. *Clin Oral Implant Res* 2003;14:535-547.

25. Pecaro BC, Garehime WJ: The CO<sub>2</sub> laser in oral and maxillofacial surgery. *J Oral Maxillofac Surg* 1983;41:725-728.

26. Bida DF: Current applications of the dental laser in implantology. *Implant Soc* 1991;2:8-10.

27. Walsh CJ: The use of lasers in implantology: an overview. *J Oral Implantol* 1992;18:1-6.

28. Block CM, Mayo JA, Evans GH: Effects of the Nd:YAG dental laser on plasma-sprayed and hydroxyapatite-coated titanium dental implants: Surface alteration and attempted sterilization. *Int J Oral Maxillofac Implants* 1992;7:441-449.

29. Hall RR: The healing of tissues incised by a carbon-dioxide laser. *Br. J Surg* 1971;58:222-225.

30. Pick RM, Colvard MD: Current status of laser in soft tissue dental surgery. *J periodontol* 1993;64:589-602.

31 Mellonig JT, Griffiths G, Mathys E, Spitznagel Jr J: Treatment of the failing implant: Case reports. *Int J Periodont Rest Dent* 1995;15:385-395.

32. Behneke A, Behneke N, d'Hoedt B. Treatment of peri-implantitis defects with autogenous bone grafts: Six-month to 3-year results of a prospective study in 17 patients. *Int J Oral Maxillofac Implants* 2000;15:125-138.

33. Cook S, Rust-Dawicki A: In vivo evaluation of CSTi dental implants in the presence of ligature-induced peri-implantitis. *J Oral Implantol* 1995;21:191-200.

34. Dennison D, Hürzeler MB, Quiñones C, Caffesse RG: Contaminated implant surface: An in vitro comparison of implant surface coating and treatment modalities for decontamination. *J Periodontol*

1994;65:942-948.

35. Persson LG, Berglundh T, Sennerby L, Lindhe J: Re-osseointegration after treatment of peri-implantitis at different implant surfaces. An experimental study in the dog. *Clin Oral Implant Res* 2001; 12: 595-603.
36. Pick R: Lasers in dentistry: Soft tissue procedures. *Dent Clin North Am* 1993;37:281-296.
37. Oyster DK, Parker WB, Gher ME: CO<sub>2</sub> lasers and temperature changes of titanium implants. *J Periodontol* 1995;66:1217-1024.
38. Swift JQ, Jenny JE, Hargreaves KM: Heat generation in hydroxyapatite-coated implants as a result of CO<sub>2</sub> laser application. *Oral Surg Oral Med Oral Pathol Oral Radiol Endond* 1995;79:410-415.
39. Deppe H, Horch H, Henke J, Donath K: Peri-implant care of ailing implants with the carbon dioxide laser. *Int J Oral Maxillofac Implants* 2001; 16: 659-667.
40. Deppe H, Horch H, Greim H, Brill T, Wagenpfeil S, Donath K: Peri-implant care with the CO<sub>2</sub> laser: In vitro and in vivo results. *Med Laser Appl* 2005; 20: 61-70.
41. Mouhyi J, Sennerby L, Wennerberg A, Louette P, Dourov N, Van Reck J: Re-establishment of atomical composition and the oxide structure of contaminated titanium surface by means of CO<sub>2</sub> laser and hydrogen peroxide. An in-vitro study. *Clin Implants Dent Relat Res* 2000;2:190-202.
42. Persson LG, Mouhyi J, Berglundh T, Sennerby L, Lindhe J: Carbon dioxide laser and hydrogen peroxide conditioning in the treatment of periimplantitis: An experimental study in the dog. *Clin Implant Dent Relat Res* 2004;6:230-238.
43. Lang NP, Berglundh T, Heitz-Mayfield LJ, Pjetursson BE, Salvi GE, Sanz M: Consensus statement and recommended clinical

procedures regarding implant survival and complications. *Int J Oral Maxillofac Implants* 2004; 19(suppl) : 150-154.

## 사진 부도 설명

Fig. 3. Small amount of new-bone formation in-between threads of the defect area. Arrows indicate the level of new-bone formation. (group 1 at 8 weeks,  $\times 40$ , Villanueva osteochrome stain)

Fig. 4. Slightly increased amount of new-bone formation in-between threads of the defect area compared to the 8-week group. Arrows indicate the level of new-bone formation. (group 1 at 16 weeks,  $\times 40$ , Villanueva osteochrome stain)

Fig. 5. Small amount of new-bone formation in-between threads of the defect area. Arrows indicate the level of new-bone formation. (group 2 at 8 weeks,  $\times 40$ , Villanueva steochrome stain)

Fig. 6. Slightly increased amount of new-bone formation in-between threads of the defect area compared to the 8-week group. Arrows indicate the level of new-bone formation. (group 2 at 16 weeks,  $\times 40$ , Villanueva osteochrome stain)

Fig. 7. Increased amount of new-bone formation in-between threads of the defect area. Arrows indicate the level of new-bone formation. (group 3 at 8 weeks,  $\times 40$ , Villanueva osteochrome stain)

Fig. 8. The amount of new-bone formation in-between threads of the defect area is most prominent in this group. Arrows indicate the level of new-bone formation. (group 3 at 16 weeks,  $\times 40$ , Villanueva osteochrome stain)

weeks,  $\times 40$ , Villanueva osteochrome stain)

# 논문 사진 부도 1

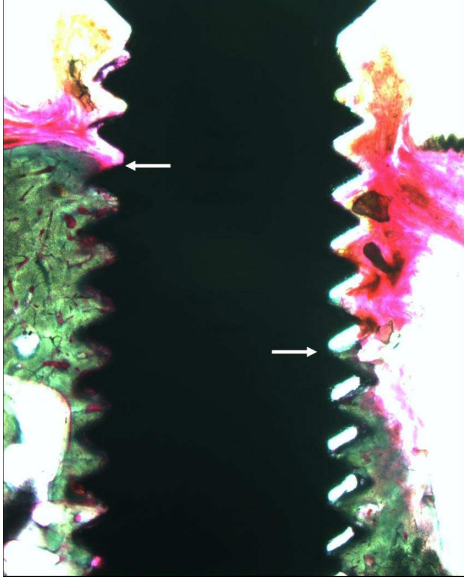


Fig. 3.



Fig. 4.

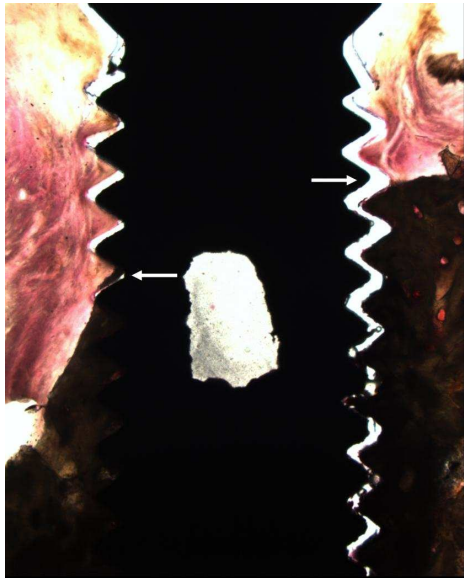


Fig. 5.

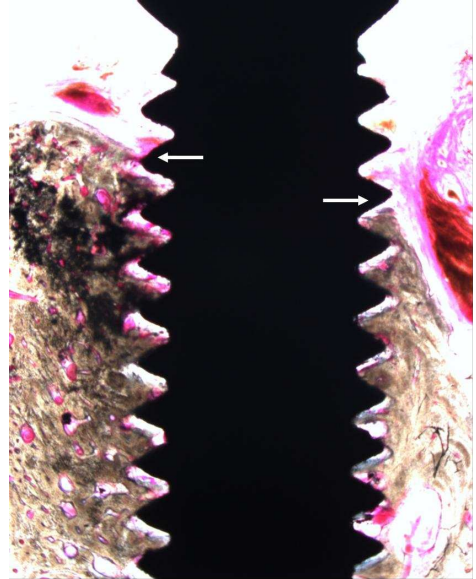


Fig. 6.



## 논문 사진 부도 2




Fig. 7.



Fig. 8.

## 저작물 이용 허락서

학 과	치의학과	학 번	20057475	과 정	석사, 박사
성 명	한글: 김학균      한문 : 金學均		영문 : Kim, Hak-kyun		
주 소	대전광역시 서구 월평2동 한아름아파트 109-105				
연락처	017-408-1870	E-MAIL	rocky000@chosun.ac.kr		
논문제목	한글 : 성견에서 임플란트 주위염 치료시 이산화탄소 레이저의 효과				
	영어 : The Effect on the Treatment of Peri-implantitis with Carbon Dioxide Laser: An Experimental Study in Dogs				

본인이 저작한 위의 저작물에 대하여 다음과 같은 조건아래 조선대학교가 저작물을 이용할 수 있도록 허락하고 동의합니다.

- 다            음 -

1. 저작물의 DB구축 및 인터넷을 포함한 정보통신망에의 공개를 위한 저작물의 복제, 기억장치에의 저장, 전송 등을 허락함
2. 위의 목적을 위하여 필요한 범위 내에서의 편집·형식상의 변경을 허락함. 다만, 저작물의 내용변경은 금지함.
3. 배포·전송된 저작물의 영리적 목적을 위한 복제, 저장, 전송 등은 금지함.
4. 저작물에 대한 이용기간은 5년으로 하고, 기간종료 3개월 이내에 별도의 의사 표시가 없을 경우에는 저작물의 이용기간을 계속 연장함.
5. 해당 저작물의 저작권을 타인에게 양도하거나 또는 출판을 허락을 하였을 경우에는 1개월 이내에 대학에 이를 통보함.
6. 조선대학교는 저작물의 이용허락 이후 해당 저작물로 인하여 발생하는 타인에 의한 권리 침해에 대하여 일체의 법적 책임을 지지 않음
7. 소속대학의 협정기관에 저작물의 제공 및 인터넷 등 정보통신망을 이용한 저작물의 전송·출력을 허락함.

**동의여부 : 동의(    )    반대(    )**

2006년      12월      29일

저작자:    김 학 균    (서명 또는 인)

**조선대학교 총장 귀하**