[UCI]I804:24011-200000234016

2007년 2월
석사학위논문

미니돼지에서 Acellular dermal matrix에 배양된 치주인대섬유모세포을 이용한 자가치아이식술:

치주인대로써의 잠재력에 대한 조직학적 평가

조 선 대 학 교 대 학 원

치 의 학 과

유 상 준

미니돼지에서 Acellular dermal matrix에 배양된 치주인대섬유모세포를 이용한 자가치아이식술:

치주인대로써의 잠재력에 대한 조직학적 평가

Autotransplantion using the acellular dermal matrix seeded by periodontal ligament fibroblasts in minipig: histological evaluation as potential periodontal ligament substitutes

2007년 2월 25일

조 선 대 학 교 대 학 원

치 의 학 과

유 상 준

미니돼지에서 Acellular dermal matrix에 배양된 치주인대섬유모세포을 이용한 자가치아이식술:

치주인대로써의 잠재력에 대한 조직학적 평가

지도교수 장 현 선

이 논문을 치의학 석사학위신청 논문으로 제출함.

2006년 10월 30일

조 선 대 학 교 대 학 원

치 의 학 과

유 상 준

유상준의 석사학위논문을 인준함

위원장 조선대학교 교 수 박 주 철 인

위 원 조선대학교 교 수 김 병 옥 인

위 원 조선대학교 교 수 장 현 선 인

2006년 11월 30일

조 선 대 학 교 대 학 원

목 차

영문초록

I. 서론 ····· 1

II. 연구재료 및 방법 ····· 3

III. 연구결과 ····· 7

IV. 고찰 ····· 9

V. 결론 ····· 11

참고문헌 ····· 12

도 목 차

Fig. 1. Periodontal ligament fibroblasts of mini pig cultured in Alloderm®. 4

Fig. 2. Preparation of alveolus for autotransplantation. ····· 5

Fig. 3. Autotransplantation of teeth covered by periodontal ligament fibroblasts seeded in Alloderm®. ····· 5

Fig. 4. The positive control group. Normal periodontal tissue of mini pig was observed. ····· 7

Fig. 5. The negative control group. Ankylosis and replacement resorption were observed between alveolus and teeth. Periodontal ligament and cementum was not formed. ····· 7

Fig. 6. The exparimental group(lower & higher magnification). Periodotal ligament and cementum-like tissue was observed. ····· 8

Fig. 7. The exparimental group(higher magnification). Periodotal ligament and cementum-like tissue was showed. ····· 8

ABSTRACT

Autotransplantion using the acellular dermal matrix seeded by periodontal ligament fibroblasts in minipig:

histological evaluation as potential periodontal ligament substitutes

Yu Sang-Joun, D.D.S.

Advisor: Prof. Jang Hyun-Seon, Ph.D.

Department of Dentistry,

Graduate School of Chosun University

The tooth transplantation is widely used today because the clinicians make efforts to diminish the frequent occurrence of ankylosis and root resorption. Soft tissue graft , the periodontal ligament graft and the periodontal lingament tissue culturing techniques was used to reduce and prevent ankylosis and root resorption of teeth with extensive damage. But, these techniques should be influenced by the adjacent periodontal ligament, because the periodontal ligament was removed partially on teeth. The purpose of this study was to investigate the possibility of periodontal ligament regeneration when autotransplantion was used by the periodontal ligament fibroblasts cultured on the acellulardermal matrix in teeth without periodontal ligament. One minipig was used. Mandibular and maxillary permanent incisors were extracted for the culture of the periodontal ligament cells. The periodontal ligament tissue attached to the middle third of the root was removed carefully with the curette. Periodontal ligament cells were embedded in acellular dermal matrix(Alloderm®). Roots of unextracted teeth were classified into the positive control group, in which normal periodontal ligament was preserved. Roots of extracted teeth were divided into the negative control group, in which the periodontal ligament was removed and acellular dermal matrix was not applied, and the experimental group, in which the periodontal ligament was removed and periodontal ligament fibroblast cultured on acellular dermal matrix was applied. Mandibular premolars on both sides were extracted to provide recipient beds for transplantation of the roots. Each bone cavity was drilled at low speed with shaping drills. The root canals of extracted teeth were filled with IRM® and extracted roots were planed by curettage for the removal of the periodontal

ligament tissue. Prepared teeth were transplanted, and these were completely submerged with physical barrier membranes. The animal was sacrified 4 weeks after the autotransplantation. The transplanted teeth were examined histologically. The results are as follows.

1. When periodontal ligament fibroblasts cultured on acellular cermal matrix were observed after 3 weeks, periodontal ligament fibroblasts were showed. 2. Periodontal ligament was normal in the positive control group, and ankylosis are discovered on the denuded root surface in the negative control group. 3.The periodontal ligament-like connective tissue was found adjacent to the denuded root and the new cementum-like layer of hard tissue was formed in the experimental group. 4. No ankylosis are discovered on the denuded root surface in the experimental group.

These suggest that the periodontal ligament fibroblasts cultured on the acellular dermal matrix may play a role in the regeneration of periodontal ligament-like tissue with new cememtum-like tissue formation.

Key words : autotransplantation, periodontal ligament, cell-seeding, acellular dermal matrix

Ⅰ. 서론

자가치아 이식술은 치아가 상실되었을 때 이를 해결하기 위해 고안되어 예전부터 활용되어 온 방법지만, 골유착과 치근흡수의 잦은 발생으로 인해 시간이 지남에 따라 예지성이 떨어지기 때문에 그 활용이 매우 일반적이지는 않았다. 그러나, 최근에는 자신의 치아를 보존하려는 환자들이 늘어나고 골유착과 치근흡수의 가능성을 줄이려는 많은 임상가들의 노력에 의해 그 사용은 늘어가고 있다.

Andreasen 등[1)]과 Löe 등[2)]은 치아의 재식이나 자가치아이식 전에 치주인대을 장기간 체외에 노출시키면 상당한 골유착과 염증성 치근 흡수가 발생된다고 보고하였다. 이러한 치근흡수의 양상은 치환성 흡수(골유착), 염증성흡수(치근흡수), 표면흡수로 분류되며[3,4)], 치근흡수의 형태를 결정하는 인자로는 치근에 부착된 치주인대의 손상 넓이와 치수 감염의 유무 등으로 결정된다[5-7)]. 치환성 흡수는 치주인대가 광범위하게 소실되었을 때 일어나며[5,6,8)], 골조직과 치근이 유착된 상태이다. 염증성 흡수는 치수강이 감염되고 치근막이 일부 손상된 치아에서 발생되며[7,9)], 상아질까지 흡수되며 형성된 흡수와에 모세혈관이 풍부한 육아조직이 존재한다[3,4)] .표면성 흡수는 부분적인 치근막의 손상시 발생되며, 백악질과 상아질의 표면에 국한하여 치근의 흡수가 일어난다.

Andreasen[10-12)]은 미성숙 치아를 이식하였을 때 5년후에 80%의 성공률을 보였고 이 미성숙치아들은 정상적인 치주인대로 치유되었고 골유착이나 치근흡수가 관찰되지는 않았다고 보고 하였으나 성숙된 치아에서의 성공률은 구치부에서는 12%, 소구치부에서는 62%[11)], 그리고 견치에서는 48%로[12)], 특히 구치부에서 낮은 성공률을 보인다고 보고하였다.

Andreasen[13)]은 치근 흡수의 발생 가능성을 줄이거나, 이를 방지하기 위해 다양한 근관치료를 이용하기도 하였다. 또한 이식할 치아를 미리 발거 후 재식함으로써 치주인대에 자극을 주어 골유착과 치근흡수의 발생을 줄이려는 시도가 이루어졌다[14)]. 더욱이 저작에 의한 자극을 통해 골유착 부위를 해결해주고 정상적인 치주인대의 폭을 회복할 수 있다고 보고하였다[15-18)].

종종 치주인대의 손상부위가 적은 경우에는 부분적인 골유착 부위가 없어지면서 치주인대로 수복되는 경우가 있으나 이는 손실부위 주위에 인접한 치주인대와 치조골의 인접한 세포에 의해 얻어진다고 하였으나[19)], 약 2㎟ 이상의 치주인대의 손실이 있는 부위[8)]와 이식 치아를 재식하는데 있어서 시간이 오래 경과되어 광범위한 부위의 치주인대가 건조된 경우에는 골유착과 치근흡수는 불가피할 수밖에 없다. 더욱이 치주질환에 의해 치주인대와 백악질이 광범위하게 손상된 치아의 재식이나 이식은 골유착이나 치근흡수가 나타날 수밖에 없다.

이러한 광범위한 치주인대의 손상 부위를 회복시키려는 시도들로써 치주인대가 손상된 부위에 직접 연조직을 이식하는 방법이 소개 되었으며[21,22)], 치주인대와 백악질이 손상된 부위에 직접 치주인대를 이식함으로써 좋은 임상적 결과를 보인 보고도 있다[24)]. 또한 치주인대섬유모세포를 실험실에서 배양하여 치주인대와 백악질 및 치조골에 결손이나 손상이 있는 부위에 이식함으로써 치주인대 재생의 가능성을 보여주는 연구들이 보고 되고 있다[25-29)]. 그러나 이 보고들은 치주인대의 일부만을 제거하여 결손부를 형성한 경우로 인접한 치주인대의 영향을 배제할 수는 없다.

또한 치주인대세포를 이식하는 방법에 있어서, 치주인대세포를 실험실에서 직접 치근표면에 배양하여 이식하는 방법이 사용되거나[27],Syringe를 이용하여 주사하거나[28], 다양한 매개체를 통해 결손부에 이식시키는 방법이 소개되었다. 이때 사용되는 매개체로는 collagen gel[29],hyaluronic acid sheets[30], bone gelatin(Stoess & Co. GmbH, Germany)[31]등이 사용되었으나 이런 매개체들은 재생되는 조직으로 결손부가 채워지기 전에 흡수되어 버리는 단점이 있어서, 비계작용을 충분히 하지 못한 것으로 보고되었다. 최근에 임상에서 사용되고 있는 무세포성 동종 이식재인 acellular dermal matrix(Allloderm®,LifeCell, Branchburg, NJ)는 충분한 흡수기간뿐 아니라[32,33], 세포 배양시 다른 매개체에 비하여 수축현상이 거의 없는 것으로 되고 되었다[34].

이 연구의 목적은 치주인대세포의 비계로서 acellular dermal matrix을 이용하여, 치주인대를 완전히 제거한 치근에서 acellular dermal matrix상에 배양된 치주인대섬유모세포를 감싼 후 자가치아이식술을 시행하여 조직학적으로 평가하고자 하였다.

II. 연구재료 및 방법

A. 실험동물

1마리의 건강한 수컷 미니돼지(36개월, 45kg)의 8개의 전치와 소구치가 사용되었다.

2개 전치는 치주인대 세포를 채취하여 배양하기위해 발거하여 사용하였다. 소구치 2개는 각각 양성 대조군과 음성 대조군으로 사용하였다. 치조골정에 맞춰 치관만을 삭제한 정상 치주인대를 갖는 치아를 양성 대조군(positive control, +)으로 하였고, 근관을 폐쇄한 치아로 치주인대섬유모세포의 이식 없이 이식와에 치주인대를 제거한 후 치아를 재식립한 것을 음성 대조군(negative control, -)으로 하였다. acellular dermal matrix상에 배양된 치주인대섬유모세포로 치주인대를 제거한 치근을 감싼후 재식한 소구치 4개를 실험군으로 이용하였다.

B. 치주인대세포의 배양

발치 전에 발치시 주변의 조직에 의한 치주인대세포의 감염을 최소화하기 위해 미니돼지의 전치와 소구치, 대구치에 있는 치은연상과 치은연하 치태 및 치석을 초음파 치석제거기를 사용하여 제거하고 포타딘액®(Potadine solution, 삼일제약, Korea) 및 클로헥신액®(글루콘산클로로헥시딘액, 대웅제약, Korea)을 이용하여 구강내 세척을 3분간 시행했다. 치주인대섬유모세포를 채취하기위해 흡입마취(isoflurane)하에서 미니돼지의 상악 및 하악 전치를 발거했다. 발치된 치아의 치관부위를 발치 겸자로 잡고 치근의 중앙 1/3부위에서 멸균된 Gracey curette으로 치근에 부착되어 있는 치주인대를 채취한 후[35] 이 치주인대를 Hanks' Balanced Salt Solution (HBSS , GIBCO BRL, USA)과 Antibiotic-Antimycotic (AA , GIBCO BRL , USA)을 혼합한 용액에 보관후 이용액으로 수회 세척후 해부 현미경하에서 1-2mm^3 의 크기로 절단하였다.

절단된 조직 단편들 위에 슬라이드 글라스를 위치시켜 조직의 이동을 방지하고 10% Fetal Bovine Solution(FBS, GIBCO BRL, USA)와 Dulbeco's Modified Eagles Medium(DMEM,GIBCO BRL, USA)과 1% Antibiotic-Antimycotic (AA , GIBCO BRL , USA)을 혼합한 용액을 이용하여 37° C, 5% CO_2, 100% 습도 조건에서 배양하였다.

배지는 이틀에 한 번씩 교체하고 치주인대섬유모세포가 증식함에 따라 계대 배양하고 2세대의 세포를 이용하였다. 1x2mm의 무세포성 동종 진피인 acellular dermal matrix(Alloderm® , LifeCell, Branchburg, NJ)위에 3x10^5개의 세포를 3주 동안 배양하여 실험에 이용하였다(Fig. 1).



Fig. 1. Periodontal ligament fibroblasts of minipig was cultured in acellular dermal matrix for 3 weeks.

C. 치아의 이식

미니 돼지의 소구치 5개를 발거하였고 소구치 1개는 발거하지 않고 치관부위만을 치조골정에 맞추어 삭제하였다. 양성 대조군(positive control, +)으로는 치조골정에 맞춰 치관만을 삭제한 정상 치주인대를 갖는 치아로 했으며 음성 대조군(negative control, -)은 근관을 폐쇄한 치아로 치주인대섬유모세포의 이식 없이 이식와에 치주인대를 제거한 치아를 재식립한 치아를 대상으로 하였고 실험군은 치주인대섬유모세포가 배양된 acellular dermal matrix을 같이 이식한 치아를 대상으로 하였다.

판막을 거상하지 않고 소구치를 발거한 후 발거한 치아는 hemisection을 시행하여 단근형태로 만들었고 치관과 치근의 끝 3mm을 절단하여 6-7mm정도의 치근으로 만든 후에 모든 치주인대을 제거하기위해 Gracey curette 을 사용하여 치근활택술을 시행한 후에 삭제된 치아의 치관과 치근단공을 IRM® (Dentply International Inc., Milford, DE)으로 폐쇄하였다.

이식될 치주인대섬유모세포의 변위와 손상을 방지하기 위해 발치와를 치근형태의 Osseotite NT® (3i, Implant innovations, USA) 의 직경 4mm 또는 5mm의 Shaping Drill을 이용하여 식립될 치아의 직경보다 1-2mm 더 넓게 이식와를 형성하였다(Fig. 2).

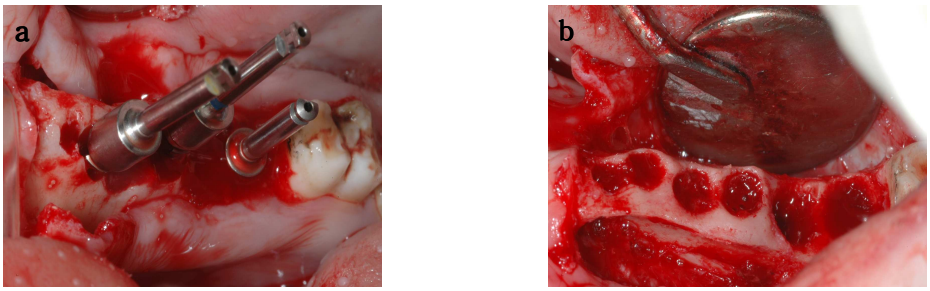

Fig. 2. The alveolus is modified with bone drills(Osseotite NT®, Shaping drill) to prepare it to receive the root to be transplanted(a). Note that the alveolus must be larger(at least 1mm) than the root to be transplanted(b).

이식될 치아를 치주인대섬유모세포가 배양된 acellular dermal matrix로 둘러싼 후 식립하고 치관이 완전히 치조골정이나 그 하방으로 위치되는지 확인하고 고정의 여부도 확인하였다. 치유기간 동안의 상피의 침습을 막기 위해 이식치아보다 3mm정도 더 넓게 비흡수성 차단막인 Cytoplast® (Ace surgical supply co., USA)로 이식부위를 덮고 Self-Drill Bone Screw®(Ace surgical supply co., USA) 로 완전히 고정한 후 장력이 없도록 이완절개한 후 단선사인 Happylon®(Shirakawa co., Japan)으로 봉합하였다(Fig. 3).

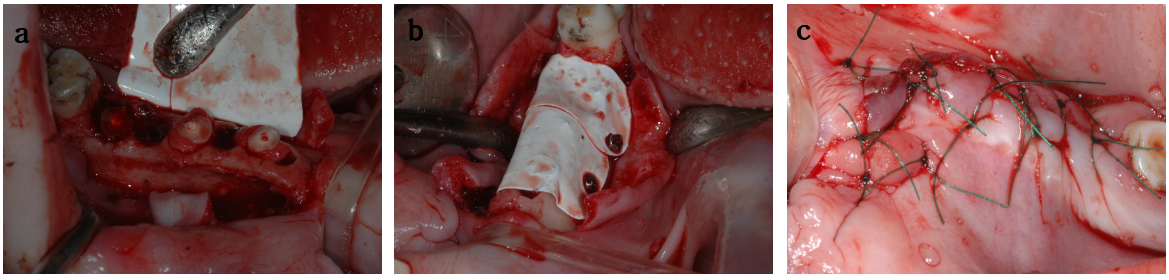

Fig. 3. The teeth of the control(-) and experimental group were transplanted into the bone cavities(a). And then the bone cavities were completely covered with PTFE membranes(Cytoplast®)(b). The PTFE membranes were fixed with bone screws(Self-Drill Bone Screw®). The wounds were finally closed with 4-0 Happylon®(c) .

D. 술후 관리

이식부위의 물리적인 손상을 피하기 위해 미니돼지는 술후 3주간 유동식을 하였고 하루에 2번씩 이식 부위를 클로헥신액®(글루콘산클로로헥시딘액, 대웅제약, Korea)을 사용하여 세척하고 2주간 항생제(Sodium Penicillin G, 우진 B&G, Korea) 1ml/10kg을 1회/2일로 근육내 주입하였고 술후 2주후에 발사하였다.

E. 생검 및 조직학적 평가

과량의 Ketamine을 주사하여 술후 1개월에 미니돼지를 희생시켰다. 실험군과 대조군의 모든 이

식부위는 연조직과 경조직을 모두 포함하여 절제하였다. 채취한 조직표본은 10% 완충 포르말린으로 2주간 고정한 후 methlmethacrylate resin에 매몰시켜 비탈회 골표본을 제작하였다. "Sawing-and-Grinding Technique"[36]을 이용하여, 경조직 박절기를 이용하여 두께 100-150㎛의 절편을 얻은 후 두께를 검사하면서 기계적으로 연마하여 약 40㎛ 정도의 표본을 만든 후 20분정도 초음파 세척하였다. 이 표본을 villanueva bone stain [37]으로 염색하고 광학 현미경을 이용하여 조직절편을 관찰하였다.

III. 연구결과

A. 양성 대조군(Control(+) Group)

치주인대가 치근을 둘러싸고 있으며 치주인대는 치근의 백악질과 치조골사이에 존재하였다. 치주인대섬유는 백악질 표면에서 치근면에 수직 또는 사선으로 주행하여 부착되어 있었다. 골유착이나 치근의 흡수양상은 관찰되지 않았다(Fig. 4).

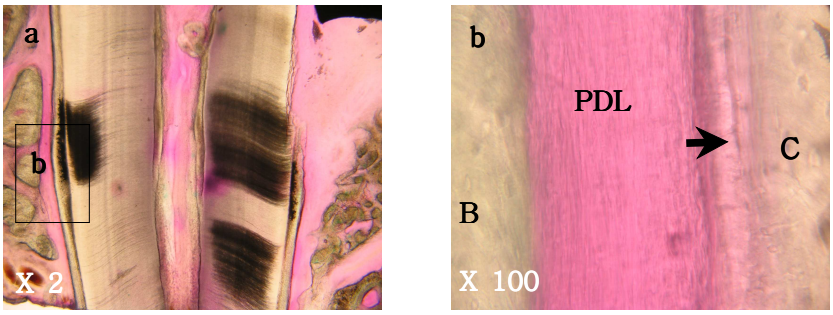

Fig. 4. Histology of the bucco-lingual section in the positive control teeth. **a**. The periodontal ligament surrounded the roots of the teeth and joined the root cementum. The periodontal ligament connected the alveolar bone with the root by collagen fiber bundles. **b**. Higher magnification of the framed area in Figs 4**a**. Collagen fibers inserted perpendicularly into the alveolar bone and cementum(arrow) **B**, bone ; **PDL**, periodontal ligament; **C**, cementum, **D**, dentin.

B. 음성 대조군(Control(-) Group)

이식치근과 치조골의 경계부에서 치근의 흡수양상을 관찰할 수 있었으며 이식치근의 근단 1/3 부위에서 치조골과의 경계가 불분명한 골유착을 관찰할 수 있었다.(Fig. 5).



Fig. 5. Histology of the bucco-lingual section in the negative control teeth. **b**. Higher magnification of the framed area in Fig 5**a**, The ankylosis appeared in the apical third of the denuded root. No connective tissue appeared between the alveolar bone and tooth(arrows). **B**, bone ; **D**, dentin.

C. 실험군(Experimental Group)

백악질과 유사한 경조직층이 이식치근표면에서 관찰되며 이 경조직층에 인접하여, 치주인대와 유사한 결체조직층이 관찰되었다. 이 치주인대와 유사한 결합조직층은 정상 치주인대의 폭보다는 더 넓었다. 이 치주인대와 유사한 결합조직층의 섬유 주행 방향은 불규칙하나 백악질에 부착되어 있는 것을 관찰할 수 있으며 일부는 기존의 백악질과 새롭게 형성된 백악질과 유사한 경조직층 그리고 치조골에 부착되어 있었다. 또한 이식치아의 많은 부분이 치주인대와 유사한 섬유성 결체조직으로 둘러싸여 있었으며 백악질의 재형성없이 결합조직성 부착이 관찰되었다. 그러나 어떤 부위에서도 골유착은 관찰되지 않았다(Figs 6 and 7).

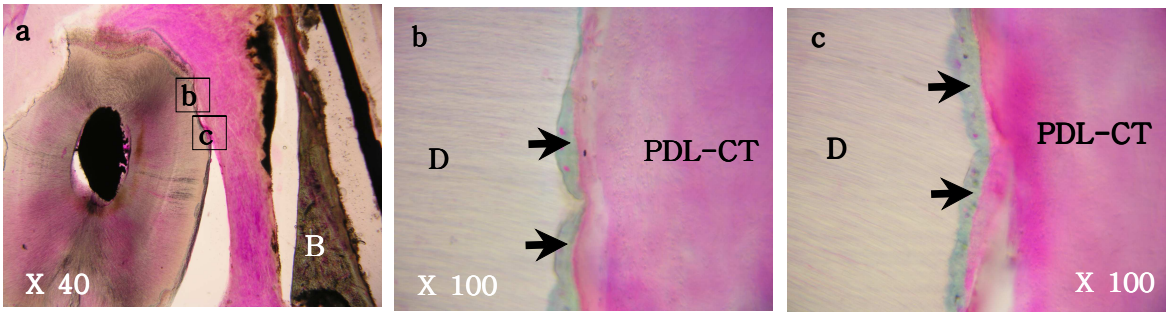

Fig. 6. Histology of the horizontal section in the experimental group. **a**. Periodontal ligament-like connective tissue was found adjacent to the root. **b** and **c**. A cementum-like layer of hard tissue was formed(arrows). **B**, bone; **D**, dentin; **PDL-CT**, Periodontal ligament-like connective tissue.

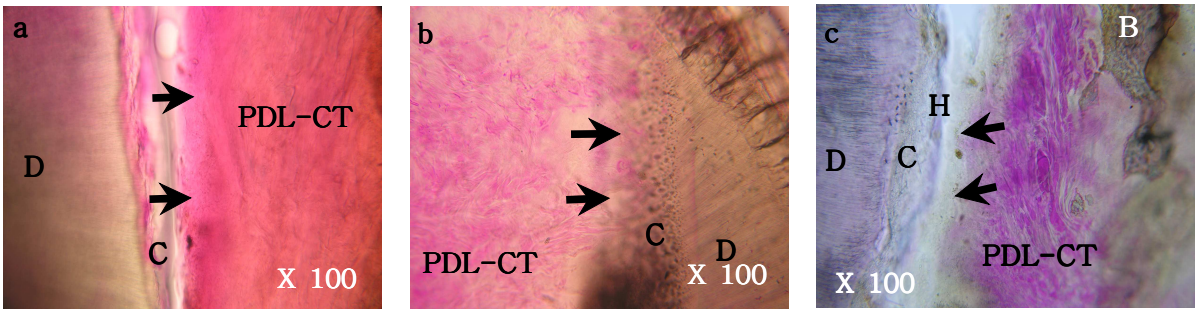

Fig. 7. Histology of the oblique section in the PDL group. **a**, **b** and **c**. Note the periodontal ligament-like connective tissue fibers was running to the root surface(arrows). **B**, bone; **C**, cementum; **D**, dentin; **PDL-CT**, Periodontal ligament-like connective tissue; **H**, cementum-like layer of hard tissue.

IV. 고찰

배양된 치주인대섬유모세포는 골모세포 또는 백아모세포로 분화될 수 있는 가능성을 지니며, 실험실에서 치주인대, 치조골 그리고 백악질의 형성을 증진시킨다고 보고 되고 있다[24,38,39]. 치유되는 조직이 치주인대섬유모세포들로 선택적으로 재구성되었을 때 신부착과 치주인대의 재생은 촉진될 수 있을 것이다.

Van Dijk 등[29]은 비글견에서 하악 소구치의 협측에 인공적인 치주 결손부를 형성하고 배양된 치주인대세포를 이식한 실험에서, 4개월 후에 조직학적으로 치주인대세포를 이식한 부위는 백악모세포로 덮여 있었고 상피의 하방 증식은 관찰되지 않았고 이식부위에는 배양된 치주인대세포와 유사한 형태의 세포들이 관찰되었다고 보고하였다. Lang 등[31]은 미니 돼지에서 치조골과 치주인대로부터 세포를 채취하여 1차 배양하고 Bone gelatin(Stoess & Co. GmbH, Germany)을 매개체로 하여 실험적으로 형성된 이개부와 치간 사이 결손부에 이식한 후 Teflon membrane(ePTFE membrane)으로 실험부위를 덮은 실험에서, 3개월 후에 배양된 치주인대세포를 이식한 부위의 일부에서 상당양의 석회화된 조직, 백악질층의 형성과 결체조직섬유 양상이 치근의 표면에 나타났고 대부분의 결손부에서는 치근의 치관부의 상피접합의 형성이 나타났다고 보고하였다. 그러나 이 실험들은 인위적으로 형성한 결손부하방에 잔존 치주인대가 존재하고 있었다.

이 연구에서는 치주인대를 제거한 치근을 치주인대섬유모세포가 배양된 acellular dermal matrix로 감싼후 치주인대 형성을 관찰하였다. 연구 결과, 일부에서 새로 형성된 백악질과 유사한 경조직층을 관찰할 수 있었으며, 더 넓은 부위에서 결체조직에 의한 부착이 치근면에서 관찰되었으나, 상피접합의 형성은 관찰할 수 없었다. 또한 새로 형성된 백악질과 유사한 경조직층이 위치한 부위에서는 치주인대와 유사한 결체조직의 부착이 관찰되었다.

Bernimoulin 등[22]은 비글견에서 치근의 표면에 협측 결손부을 형성한 후 진피 조직을 자가이식하여 이것이 백악질의 회복에 자극을 줄 수 있는지에 대해 보고하였다. 그러나 진피조직편은 치유양상을 변화시키지는 못했다. Aukhil 등[40]은 비글견에서 치주인대와 백악질을 완전히 제거한 치근에 판막의 결체조직을 위치시켰을 때의 치유양상을 관찰한 결과, 3개월 후에 치근의 흡수가 근단에서 관찰되었으며 상피의 증식이 근단 1/3까지 진행되었다고 보고하였다. Andreasen 등[21]은 원숭이에서 결합조직의 자가이식을 통해 치주인대로써의 잠재력을 평가한 결과, 2개월 후에 조직학적으로 치주인대 , 치성낭 조직 또는 치은 결체조직만이 골유착을 방지할 수 있고 백악질과 유사한 형태로 치근의 표면에 경조직을 형성할 수 있었고, 피하 또는 점막하 결체조직 그리고 골막이나 근막은 부분적으로만 골유착을 방지 할 수 있었고 새로운 백악질은 형성되지 않았다.

이 연구에서는 치주인대모세포를 배양한 acellular dermal matrix을 치주인대 및 백악질을 완전 제거한 치근과 치조골 사이에 위치시켰으며, 1개월 후에 치주인대와 유사한 결체조직과 백악질과 유사한 경조직층을 관찰할 수 있었지다. 또한 골유착은 관찰되지 않았다.

Magnusson 등[41], Gottlow 등[42-44], Caffesse 등[45,46]의 연구에서, 차단막을 사용함으로써, 일반적

인 치주수술에서보다 결과적으로 상당히 많은 양의 새로운 결체조직 부착과 새로운 골형성을 이룰 수 있었다. 그러나, 치유의 결과는 다양하였고, 결과의 차이는 결손부의 형태, 남아있는 치주인대의 양, 차단막에 의한 결손부의 공간 형성여부, 혈병의 유지, 차단막의 구강내 노출에 의한 세균감염의 형태나 진행정도에 따라 달랐다고 보고하였다[42,43,47,48]. 이 연구에서는 세균의 침범을 막고, 상피와 치은의 결합조직의 침투를 막기 위해 PTFE 막을 판막의 하방으로 위치 시켜 완전히 덮은 후, PTFE 막의 변위를 막기 위해 나사로 고정하였다. 실제적으로 1개월 후 PTFE 막은 일부 노출되었으나 막의 변위는 일어나지 않았다.

신생 백악질에 대한 신생 결합조직 부착은 치주인대섬유모세포가 이식된 실험군에서만 나타났고 골유착은 나타나지 않았다. 반대로 치근 흡수와 골유착은 치주인대섬유모세포가 이식되지 않은 음성대조군에서만 관찰되었다. 이전의 연구들은 정상적으로 치주인대가 존재하였을 때 부착 기구의 재생이 나타난다는 사실을 뒷받침해준다[49,50]. 또한 이 사실은 Malassez 상피 잔사, 치주인대 공간의 유지를 위한 형성체[51], 그리고 치주인대 세포에 의해서 생산 되고 골모세포의 분화와 기능을 방해할 수 있는 가용성 물질[52]의 존재와 관련이 있을 수 있다.

비계 및 매개 물질은 재생조직과 생체친화성을 띄거나, 조직으로 점차적으로 대체되도록 생체분해되는 성질을 가지고 있어야 한다[53,54]. 치주조직에서 생체분해성을 지닌 매개물질은 시간에 따라 천천히 분해되고, 치주인대와 유사한 결합조직이나 신생 치조골과 콜라겐 섬유가 삽입된 치근면 백악질로 대체될 수 있어야 한다고 하였다[55]. 이 연구에서는 무세포성 동종 이식재인 acellular dermal matrix(Allloderm®,LifeCell, Branchburg, NJ)을 매개체로 사용하였다. 이 재료는 제조과정중에 상피와 세포를 제거하여 면역학적으로 불활성인 무혈관성 결합조직만을 남긴 것으로[32], 인간을 대상으로 6주후에 주위조직에 완전히 흡수되어 융합된다고 알려져 있다[33]. 실제로 이 연구에서 1개월 후에 acellular dermal matrix와 유사한 결합조직 속에 세포가 존재하였고, 일부의 acellular dermal matrix가 흡수되는 것을 관찰할 수 있다.

이 연구은 사용된 개체수가 적은 점이 있으나, 비계상에 배양된 치주인대섬유모세포를 이식시 치주인대가 없는 치근에서 치주인대와 유사한 결체조직형성을 관찰하였다. 앞으로 더 많은 개체의 미니돼지에서 배양된 치주인대섬유모세포가 구강내에서 치주인대와 유사한 결체조직을 형성하는지에 대한 조직화학적 연구가 필요하리라 사료된다. 또한 치주질환에 의해 완전히 치주인대 및 백악질이 상실된 치아에서의 임상적 연구도 필요할 것으로 생각된다.

V. 결 론

실험실에서 미니돼지의 치주인대섬유모세포를 배양한후 효소등을 사용한다면, 경조직의 형성을 관찰 할 수 있을 것이다. 그러나 재식이나 이식시 발생되는 치근 흡수의 발생 가능성을 줄이거나, 광범위한 치주인대의 손상 부위를 회복시키려는 방법으로써, 여러 방법들이 소개되었으나 완전히 치주인대가 상실된 부위에서 치주인대세포를 배양한후 이식함으로써 치주인대를 재생하려는 시도는 미비하였다.

이 연구에서는 acellular dermal matrix를 매개체로 이용하여, 치주인대섬유모세포의 배양 및 이식을 통한 자가치아이식술을 시행한후 1개월 후 조직학적으로 관찰하였을 때 치주인대의 형성 가능성을 평가하고자 하였다.

1. acellular dermal matrix 위에 치주인대섬유모세포를 3주간 배양한 후 자가치아이식실험에 이용하기 전에 위상차현미경으로 관찰시 acellular dermal matrix 주변에서도 치주인대섬유모세포들이 잘 관찰되었다.

2. 양성대조군에서는 정상적인 치주조직이 관찰되었고, 음성대조군에서는 골유착이 관찰되었다.

3. 실험군에서 치주인대를 완전히 제거한 치근 표면에 치주인대와 유사한 결체조직의 형성이 관찰되었고, 치근표면에서 백악질과 유사한 경조직층이 얇게 형성된 것이 관찰되었다.

4. 실험군에서 치주인대와 백악질을 완전히 제거한 치근 표면에서 골유착은 일어나지 않았다.

치주인대섬유모세포가 배양된 acellular dermal matrix을 이용한 이식법은 인접한 치주인대없이도 치주인대와 유사한 결체조직과 백악질과 유사한 경조직층을 형성할 수 있음을 가능성을 시사했다. 또한 이 방법은 향후 치주적으로 발거되어 치주인대가 완전히 상실된 치아의 재식립시에도 임상적으로 응용할 수 있을 기반을 제공한 것으로 사료된다.

참고문헌

1. Andreasen JO. The effect of extraalveolar period and storage media upon periodontal and pulpal healing after replantation of mature permanent incisors in monkeys. *Int. J. Oral Surg.* 1981;10:43-53.

2. Löe H and Waerhaug J. Experimental replantation of teeth in dogs and monkeys. *Arch. Oral. Biol.* 1961;3:176-184.

3. Andreasen JO, Hjørting-Hansen E. Replantation of teeth I. Radiographic and clinical study of 110 human teeth replanted after accidental loss. *Acta Odont Scand.* 1966;24:263-286.

4. Andreasen JO, Hjørting-Hansen E. Replantation of teeth. II. Hisgtological study of 22 replanted anterior teeth in humans. *Acta Odont Scand.* 1966;24:287-306.

5. Andersson L, Jonsson BG, Hammarstròm L. Evaluation of statistics and desirable experimental design of a histomorphometrical method for studies of root resorption. *Endod Dent Traumatol* 1987;3:288-295.

6. Andreasen JO. Experimental dental traumatology: development of a model for external root resorption. *Endod Dent Traumatol.* 1987;3:269-287.

7. Andreasen JO. Relationship between surface and inflammatory resorption and changes in the pulp after replantation of permanent incisors in monkeys. *J Endod* 1981;7:294-301.

8. Andreasen JO. Relationship between cell damage in the periodontal ligament after replantation and subsequent development of root resorption. A time-related study in monkeys. *Acta Odont Scand* 1981: 39: 15-25.

9. Andreasen JO. External root resorption: its implication in dental traumatology, paedodontics, periodontics, orthodontics and endodontics. *Int Endod J.* 1981: 7: 245-252., 1981: 8: 426-427.

10. Andreasen JO. Tooth Reimplantation and transplantation. Paris: Masson; 1993: 130.

11. Andreasen JO. Tooth Reimplantation and transplantation. Paris: Masson; 1993: 169.

12. Andreasen JO. Tooth Reimplantation and transplantation. Paris: Masson; 1993: 199.

13. Andreasen, JO. The effect of pulp extirpation or root canal treatment upon periodontal healing after replantation of permanent incisors in monkeys. *J. Endodontol.* 1981:in press.

14. Phillippe C., Gault, Rita WC. Tooth auto-transplantation with double periodontal ligament stimulation to replace periodontally compromised teeth. *J. Periodontol* 2002: 73: 575-583.

15. Anderson L, Lindskog S, Blomlőf L, Hedstrőm KG. Effect of masticatory stimulation on dento-alveolar ankylosis after experimental tooth replantation. *Endod Dent Traumatol* 1985;1:13-16.

16. ElDeeb ME, Andreasen JO. Histometric study on the effect of occlusal alteration on periodontal tissue healing after surgical injury. *Endod Dent Traumatol* 1991:7: 158-163.

17. Wesselink PR, Beertsen W. Initiating factors in dental root resroption. In: Davidotitch Z, ed. Biological mechanisms of tooth eruption and root resorption. Birmingham: EB-SCO Media, 1988:329-334.

18. Wesselink PR, Beertsen W. Repair processes in the periodontium following dento-alveolar ankylosis: the effect of masticaatory function. *J Clin Periodontol* 1994;21:472-478.

19. Wouter B., Christopher AG., McCulloch & Jaroslav S. The periodontal ligament: a unique,

multifunctional connective tissue *Periodontolgy 2000* 1997;13:20-40.
20. Andreasen JO, Kristerson L. The effect of limited drying or removal of the periodontal ligament. Periodontal healing after replantation of mature permanent incisors in monkeys. *Acta Odontol Scand* 1981;39:1-13.
21. Andreasen JO. Evaluation of different types of autotransplanted connective tissues as potential periodontal ligament substitutes *Int. J Oral Surg* 1981; 10:189-201.
22. Bernimoulin, JP, Nalbandian J & Löe H. Effect of dermal connective tissue on cemental healing in the dog. *J. Dent. Res.* 1978: 57: Abstr. 99.
23. Plagmann, HC, Lange DE, Bernimoulin JP & Howe H. Experimentelle Studie űber die Epitelneubildung bei heterotopischen Bindegewebstansplantaten. *Dtsch. Zahnaertztl. Z.* 1974: 29: 497-503.
24. Akbay A, Baran C, Gunhan O, Ozmeric N, Balos K. Periodontal regenerative potential of autogenous periodontal ligament grafts in Class II furcation defects. *J Periodontol* 2005;76:595-604
25. Jun Isaka, Atsuchi O, Makoto K. Participation of periodontal ligament cells with regeneration of alveolar bone. *J Periodontol* 2001;72:314-323.
26. Lang H, Schüler N, Nolden R. Attachment formation following replantation of cultured cells into periodontal defects-a study in minipigs. *J Dent Res* 1998;77:393-405.
27. Lang H, Schüler N, Arnhold S, Nolden R, Mertens T. Formation of differentiated tissues *in vivo* by periodontal cell populations cultured *in vitro*. *J Dent Res* 1995;74:1219-1225.
28. Van Dijk LJ, Schakenraad JM, Van der Voort HM, Busscher HJ. Cell-seeding of periodontal ligament fibroblasts A novel technique to created new attachment A pilot study. *J Clin Periodontol* 1991;18:196-199.
29. Lekic PC, Rahshankar D, Chen H, Tenenbaum H, McCulloch CAG. Transplantation of labeled periodontal ligament cells promotes regeneration of alveolar bone. *Anat Rec* 2001;262:193-202.
30. Akizuki T, Oda S, Komaki M, Tsuchioka H, Kawakatsu N, Kikuchi A, Yamato M, Okano T, Ishikawa I, Application of periodontal ligament cell sheet for periodontal regeneration : a pilot study in beagle dogs. *J Periodont Res* 2005; 40: 245-251.

31. Lang H, Schuler N, Nolden R. Attachment formation following replantation of cultured cells into periodontal defects - a study in minipigs. *J Dent Res* 1998;77:393-405.
32. Levesey SA, Herndon DN, Hollyoak MA, Atkinson YH, Nag A. Transplanted acellular allograft dermal matrix. Potential as a template for the reconstruction of viable dermis. *Transplantation* 1995;60:1-9.
33. Shulman J. Clinical evaluation of an acellular dermal allograft for increasing the zone of attached gingiva. *Pract Periodontics Aesthet Dent* 1996;8:201-208.
34. 김성신, 김병옥, 박주철, 장현선. Scaffold상에 식립한 사람치주인대섬유모세포를 통한 치주조직공학. 대한치주과학회지 2006;36(3): 757-764
35. Marmary Y, Brunette DM, Heersche JNM. Differences *in vitro* between cells derived from periodontal ligament and skin of *Macaca irus. Arch Oral Biol* 1976; 21:709-716.

36. Donath K, Breuner G. A method for the study of undecalcified bones and teeth with attached soft tissues. The sawing and grinding technique. *J Oral Pathol* 1982;11:318-326.
37. Villanueva AR. A bone stain for osteoid seams in fresh, unembedded, mineralized bone. *Stain Technol* 1974;49:1-8.
38. Arceo N, Sauuk JJ, Moehring J, Foster RA, Somerman MJ. Human periodontal cells initiate mineral-like nodules in vitro. *J Periodontol* 1991;62:499-503.
39. Mukai M, Yoshimine Y, Akamine A, Maeda K. Bone-like nodules formed in vitro by rat periodontal ligament cells. *Cell Tissue Res* 1993;271:453-460.
40. Aukhil I, Pettersson E, Suggs C. Periodontal wound healing in the absence of periodontal ligament cells. *J Periodontol* 1987;58:71-77.
41. Magnusson I, Nyman S, Karring T, Egelberg J. Connective tissue attachment formation following exclusion of gingival connective tissue and epithelium during healing. *J Periodont Res* 1985;20:201-208.
42. Gottlow J, Nyman S, Karring T, Lindhe J. New attachment formation as the result of contolled tissue regeneration. *J Clin Periodontol* 1984;11:494-503.
43. Gottlow J, Nyman S, Lindge J, Kariing T, Wennstrőm J. New attachment formation in the human periodontium by guided tissue regeneration. Case reports. *J Clin Periodontol* 1986;13:604-616.
44. Gottlow J, Karring T, Nyman S. Guided tissue regeneration following treatment of recession-type defects in the monkey. *J Periodontol* 1990;61:680-685.
45. Caffesse R, Smith B, Castelli W, Nasjleti C. New attachment achieved by guided tissue regeneration in beagle dogs. *J Periodontol* 1988;59:589-594.
46. Caffesse R, Smith B, Duff B, Mporrison EC, Becker W. Class II furcations treated by guided tissue regeneration in humans: Case reports. *J Periodontol* 1990;61:510-514.
47. Selvig K, Nilveus RE, Fitzmorris L, Kersten B, Khorsandi Ss. Scanning electron microscopic observations of cell population and bacterial contamination of membranes used for guided periodontal tissue regeneration in humans. *J Periodontol* 1990;61:515-520.
48. Haney JM, Nilvéus RE, McMillan PJ, Sikesjö UME. Periodontal repair in dogs: Expanded polytetrafluoroethylene barrier membranes support wound stabilization and enhance bone regeneration. *J Periodontol* 1993;64:883-890.
49. Nyman S, Karring T, Lindhe J, Planten S. Healing following implantation of periodontitis-affected roots into gingival connective tissue. *J Clin Periodontol* 1980;7:394-401.
50. Nyman S, Gottlow J, Karring T, Lindhe J. The regenerative potential of the periodontal ligament. An experiomental study in the monkey. *J Clin Periodontol* 1982;9:157-265.
51. Lindskog S, Blomlöf I, Hammarström L. Evidence for a role of odontogenic epithelium in maintaining the periodontal space. *J Clin Periodontol* 1988;15:371-373.
52. Ogiso B, Hughes JI, Melcher AH, McCulloch CAG. Fibroblasts inhibt mineralized bone nodule formation by rat bone marrow stromal cells in vitro. *J Cellular physiol* 1991;146:442-450.
53. Gogolewski S, Jovanovic M, Perren SM, Dillon JG, Hughes MK. Tissue response and invivo degradation of selected polyhydroxyacids: polyactides (PLA), poly (3-hydroxybutyrate) (PHB) and poly (3-hydroxybutyrate-co-3-hydroxyvalerate) (PHB/VA). *J Biomed Mater Res* 1993;27:1135-1148.
54. Toriumi DM, East CA, Larrabee WF. Osteoinductive biomaterials for medical implantation. *J*

Long Term Effects Med Implants 1991;1:53-77.
55. Mark Bartold P, Christopher A, McCulloch G, Sampath A. Tissue engineerting: a new paradigm for periodontal regeneration based on molecular and cell biology *Periodontology 2000* 2000;24:253-269.