[UCI]I804:24011-200000233996

2007년 2월
석사학위논문

두부 위치 변화에 따른 파노라마 방사선사진상의 치축각도의 왜곡

조선대학교 대학원

치의학과

전 현 상

2007년 2월 석사학위논문 파노라마 방사선 사진에서 두부 위치변화에 따른 상의 왜곡 전 현 상

두부 위치 변화에 따른 파노라마 방사선사진상의 치축각도의 왜곡

Distortion of tooth axes on panoramic radiographs taken at various head positions

2007년 2월 25 일

조 선 대 학 교 대 학 원

치 의 학 과

전 현 상

두부 위치 변화에 따른 파노라마 방사선사진상의 치축각도의 왜곡

지도교수 임 성 훈

이 논문을 치의학 석사학위신청 논문으로 제출함.

2006년 10월

조 선 대 학 교 대 학 원

치 의 학 과

전 현 상

전현상의 석사학위 논문을 인준함

위원장 조선대학교 교 수 김 광 원 인

위 원 조선대학교 교 수 김 재 덕 인

위 원 조선대학교 교 수 임 성 훈 인

2006년 11월

조 선 대 학 교 대 학 원

목 차

ABSTRACT ····· iv

I. 서론 ····· 1

II. 연구재료 및 방법 ····· 3

A. 연구 모델 ····· 3

B. 경사판 및 스탠드 ····· 4

C. 파노라마 방사선사진 촬영 ····· 5

D. 각도 계측 ····· 6

E. 측정오차와 통계분석 ····· 7

III. 연구성적 ····· 7

A. 수평축에 대해 전후방으로 회전시킨 경우 치축각도의 변화 ····· 8

B. 전후방축에 대해 좌우측으로 기울인 경우 치축각도의 변화 ····· 10

C. 수직축에 대해 좌우측으로 회전시킨 경우 치축각도의 변화 ····· 12

IV. 고찰 ····· 15

V. 결론 ····· 18

참고문헌 ····· 19

표 목 차

Table 1. Degrees of angle between long axes of adjacent teeth at ideal position……8
Table 2. Paired *t*-test comparisons of root parallelism between ideal head position and head positions tilted anteroposteriorly to the transverse axis (X axis) …… 9
Table 3. Paired *t*-test comparisons of root parallelism between ideal head position and head positions tilted laterally to the antroposterior axis (Y axis)…… 11
Table 4. Paired *t*-test comparisons of root parallelism between ideal head position and head positions rotated laterally to the vertical axis (Z axis) …… 13

도 목 차

Fig 1. Fabricated model for this study and axes of rotation.…… 4

Fig 2. Model positioning in the panoramic radiograph machine.……5

Fig 3. Angular measurement of panoramic radiographs using the measurement tool (Cobb's angle) of the π-ViewStar™ program. ……6

Fig 4. Angle between long axes of adjacent teeth at ideal head position and head positions tilted anteroposteriorly to the transverse axis (5° up, 10° up, 5° down, and 10° down).…… 10

Fig 5. Angle between long axes of adjacent teeth at ideal head position and head positions tilted laterally to the anteroposterior axis (5° right up and 10° right up).……12

Fig 6. Angle between long axes of adjacent teeth at ideal head position and head positions rotated laterally to the vertical axis (5° right rotation and 10° right rotation). …… 14

ABSTRACT

Distortion of tooth axes on panoramic radiographs taken at various head positions

Hyun-Sang Jeon, D.D.S.

Advisor: Prof. Sung-Hoon Lim, D.D.S., M.S.D.

Department of Dentistry,

Graduate School of Chosun University

The purpose of this study was to evaluate the effect of head position changes on the root parallelism between adjacent teeth on the panoramic radiographs. The model with normal occlusion was constructed in the SolidWorks® program, and then RP (rapid protyping) model was fabricated. The model was repeatedly imaged and repositioned five times at each of the following nine positions: ideal head position, 5°, 10° up, 5°, 10° down, 5°, 10° right up, and 5°, 10° right rotation. Panoramic radiographs were taken by Planmeca ProMax and the angle between the long axes of adjacent teeth was directly measured in the monitor. The results showed that there were statistical differences between tooth angulations measured from the panoramic radiograph taken at ideal head position and tooth angulations measured from the panoramic radiographs taken at various head positions. Axes of adjacent teeth tended to converge toward the occlusal plane when head tilted up and converge toward opposite of the occlusal plane when head tilted down. Anterior teeth showed the most notable differences. When one side of head tilted up 5° and 10° along anteroposterior axis (Y axis), tooth axes of the same side tended to converge toward the occlusal plane and tooth axes of the opposite side tended to converge toward opposite of the occlusal plane.

When the head rotated to one side along the vertical axis (Z axis), canine and lateral incisor of same side converged toward opposite of the occlusal plane and canine and lateral incisor of the other side converged toward the occlusal plane.

The above results suggest that panoramic radiographs should be taken at correct position. When assessing the root parallelism on the panoramic radiographs, occlusal plane cant (anteroposterior or lateral) or asymmetry of dental arch should be considered because these can cause distortion of tooth axes in the panoramic radiographs.

I. 서 론

파노라마 방사선사진은 악골과 치아의 전체 평가를 위해 흔히 사용되는 촬영법으로, 전악 구내 방사선사진 촬영법에 비해 촬영시간이 짧고 피폭선량이 적으며, 구강악안면 영역에 존재하는 주요 해부학적 구조물들의 대략적인 크기와 위치를 알 수 있다는 장점을 갖는다.[1,2] 하지만 구내 방사선사진에 비해 상이 선명하지 못하고, 상의 왜곡과 확대를 피할 수 없으며, 각 구조물들이 중첩되거나 허상이 반대부위에 나타나게 되어 이들의 정확한 크기와 위치를 평가할 수 없다는 단점이 있다.[3-5]

교정치료의 중요한 목표들 중 하나인 적절한 치축경사와 치근평행성은 치아가 적절한 교합기능을 수행하고 이를 유지하는데 중요하며, 교정치료 결과를 장기간 동안 안정적으로 유지하는 데에도 중요하다고 알려져 있다.[6-11] Mayoral[7]은 적절한 치축경사는 교합력의 분배에 필수적이라고 하였고, Jarabak[8]과 Hatasaka[9]는 교정치료를 위해 발치를 한 경우 치료 후 발치와 인접 치아들의 치근 평행이 이루어지지 않으면 발치부위가 다시 벌어지는 경향을 보인다고 하였다. 또한 미국 교정전문의 시험 중 치료 중례의 질 평가방법인 objective grading system에서는 파노라마 방사선 사진에서 치근이 교합평면에 대해 수직에 가까운 적절한 경사를 가지면서 인접한 치근과 서로 평행해야 감점을 받지 않는다고 하였다.[12] 파노라마 방사선사진은 이러한 치축경사와 치근의 평행성 등을 평가하기 위해 교정치료 전, 중, 후 기간 동안 흔히 이용되고 있지만 사진에 나타나는 치근의 평행성을 임상에 적용하기 위해서는 파노라마 방사선사진에서 보이는 상의 왜곡을 이해할 필요가 있다.

파노라마 방사선사진의 왜곡은 다양한 원인에 의해 나타난다. 먼저 기술적인 부분으로서, 상층, 조사각도, 필름과 관구의 이동 속도 등에 따라 왜곡이 발생할 수 있다.[11,13-16] 특히 치아와 같이 경사진 물체의 이미지 왜곡은 수직적, 수평적 차원에서 각각 나타나는 왜곡의 조합으로 발생[17]하기 때문에 이를 이해하는데 상당한 어려움이 있을 수 있다. 이론적으로 상층내 중심면에 있는 물체는 수직, 수평면에서의 확대 요소가 같아 상의 왜곡이 없지만, 중심면을 벗어나면 필름의 속도와 필름에 투사되는 상의 속도에 차이가 나기 때문에 이미지 왜곡이 발생하게 된다.[17] 특히

상의 수평거리의 신뢰도가 낮은데, 이는 물체 깊이(object depth)의 차이에 따라 비선형 변이(nonlinear variation)가 나타나기 때문이다.[18,19]

촬영 시 환자의 위치 또한 이미지 왜곡에 영향을 줄 수 있다. 환자를 잘못 위치시키는 경우 관심 구조물이 상층에서 벗어나게 되어 상의 흐림이 발생할 수 있고 필름으로부터 멀어지거나 가까워지는 등의 문제로 수직, 수평적 확대율에 변화를 일으켜 각의 왜곡이 발생할 수 있다. Mckee 등[20]은 고개를 숙이거나 드는 두부의 수직회전에 의해 상악 치아들의 근원심각도가 유의한 수준으로 변화되었다고 하였고, Steve 등[21]도 고개를 전후방으로 기울인 경우 유의한 수준으로 치아의 길이와 각도 변화가 있다고 보고하였다.

파노라마 방사선사진의 촬영원리에 따른 기술적 왜곡은 피할 수 없더라도 촬영 시 환자의 위치 잘못으로 인한 왜곡은 주의를 기울인다면 충분히 제거할 수 있을 것이다. Schiff 등[22]은 파노라마 방사선사진에 나타난 이미지 왜곡은 기술적 오류에 의한 것보다 촬영 시 환자위치 오류로 인한 왜곡이 더 크기 때문에 한 명의 숙련자가 환자를 올바르게 위치시키고 촬영하는 것이 무엇보다 중요하다고 하였다. 따라서 제조회사의 지시대로 환자를 정확하게 위치시키고 재현성 있게 촬영한다면 술자에 의한 왜곡은 충분히 제거할 수 있겠지만, 이는 환자의 악궁이 대칭적이며 교합평면의 경사도가 정상범주 내에 있고, 모든 치아가 상층 내에 존재할 때에만 의미가 있을 것이다. 많은 교정 환자들은 치아의 위치이상이나 비정상적인 교합평면 경사도 (전후방이나 좌우측방), 안모 비대칭 등의 문제를 가지고 있어서 촬영 시 환자를 정확하고 재현성 있게 위치시키기 어렵고, 더욱이 교정치료를 통해 치아나 교합평면의 경사도가 바뀌거나 악골의 비대칭성이 해결된다면 그에 따른 상의 왜곡을 고려하지 않고 치료 전과 치료 후 얻어진 파노라마 방사선 사진을 비교하는 것은 잘못된 일이다.

이에 본 논문에서는 두부 위치변화에 따라 파노라마 방사선사진에서 인접 치아와의 치근평행성이 어떻게 변화되는지 알아보기 위해 정상교합자의 모형을 제작하고 교합평면의 경사도가 정상인 경우와 전후방 혹은 좌우 측방으로 고개를 기울인 경우, 고개를 좌우로 돌린 경우에서 각각 파노라마 방사선사진을 촬영하여 인접하는 치아장축 사이의 각도를 계측하고 비교하였다.

II. 연구재료 및 방법

A. 연구 모델

본 연구에서는 실험의 편의성을 위해 상악 모형만 제작하였다. 연구모델을 정밀하게 제작하기 위해 SolidWorks® 2005 (SolidWorks Co., Concord, MA, USA) 프로그램을 이용하여 3차원 solid 모델을 구성하였다. 가로 68.0 mm, 세로 50.0 mm, 높이 10.0 mm의 직육면체를 만들고 정상교합자 30명의 모델을 기초로 얻은 최 등[23]의 연구를 참고로 하여 밑면에 상악 치아들의 각 중심좌표 (x, y)를 설정하고 z축 방향으로 Wheeler[24]가 제시한 각 치아들의 정상 근원심 및 협설각도를 갖는 직경 2.6 mm의 원통형 홀을 형성하였다. 삼차원 각도를 재현하기 위해 해당 치아의 중심좌표를 지나면서 좌우 인접 치아들의 중심좌표를 잇는 선에 평행한 선을 작도하여 z축 방향으로 수직면을 돌출시켜 작업면을 형성하고 해당 치아의 협설 경사도에 따라 각도를 부여했다. 경사된 작업면 상에서 각 치아의 중심좌표를 지나면서 근원심 경사각도가 부여된 직경 2.6 mm 원통을 제작하고 이를 돌출 컷을 시행하여 모델을 관통하는 삼차원 홀을 형성하였다. 위와 같은 방법으로 상악 우측 제2대구치에서 좌측 제2대구치까지 14개의 홀을 형성하였다. 파노라마 방사선사진에서 교합평면이 잘 보이도록 하기위해 바닥면에 각 치아의 중심좌표를 서로 잇는 가로, 세로 0.5 mm의 정사각형의 돌출 컷을 형성하여 0.5 mm 강선을 식립할 수 있도록 하였고, 방사선사진 촬영 시 모델을 정중앙에 위치시키기 위해 모델의 정중선을 가로, 세로 0.5 mm의 정사각형의 돌출 컷을 형성하여 표시하였다 (Fig 1). 제작된 삼차원 solid 모델은 SLA® 5000 (3D Systems, Rock Hill, SC, USA)을 이용하여 광경화성 복합수지에 레이저를 주사하여 층별로 경화시키는 SLA (Stereo Lithographic Apparatus) 방식으로 신속조형 모델(Rapid prototyping, RP)을 제작하였다.

모델에 형성된 각 치아의 삼차원 홀에 상악치아를 대신하는 치아모형을 삽입하기 위해 직경 2.6 mm와 각 치아의 평균 길이[25]를 갖는 강철봉을 밀링(milling)하여 주형을 만들고 흐름성이 있는 자가중합형 레진을 기포가 생기지 않도록 시린지에 담아 주입하여 방사선불투과성 치아모형을 제작하였다.

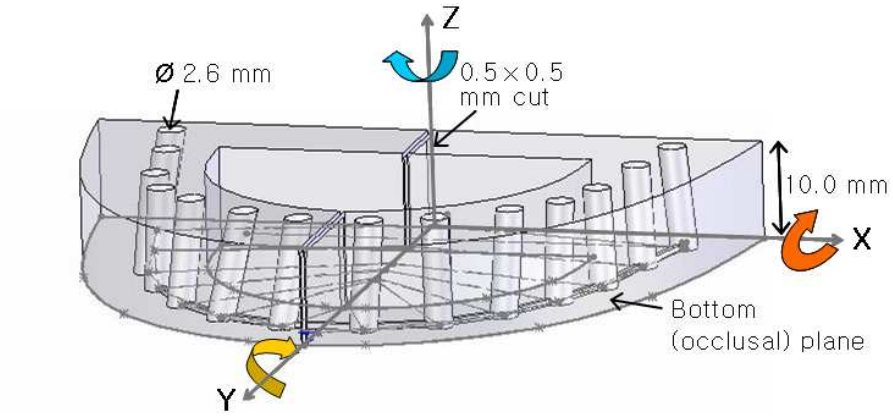

Fig 1. 3D model and axes of rotation that were used in this study. X, transverse axis; Y, anteroposterior axis; Z, vertical axis. The model was constructed using SolidWorks® program. Arrows represent that the model was tilted anteroposteriorly along the transverse axis (X axis), the model was tilted laterally along the anteroposterior axis (Y axis), and the model was rotated laterally along the vertical axis (Z axis).

B. 경사판 및 스탠드

두부 위치 변화는 수평축 (X axis), 전후방축 (Y axis), 수직축 (Z axis)을 기준으로 하여 총 9가지의 두부 위치를 재현하였다 (Fig 1). 먼저 Ricketts[26]의 연구를 참고하여 정상교합자의 교합평면이 프랑크푸르트 수평면에 대해 약 8° 전하방 경사지고 다른 방향으로는 전혀 기울임이나 회전이 없는 것을 이상적인 두부 위치로 결정하였다. 이를 기준으로 전후방축이나 수직축에 대한 기울임이나 회전 없이 수평축을 중심으로 전후방으로만 5°, 10° 고개를 들거나 숙인 경우 (5° up, 10° up, 5° down, 10° down)를 재현하기 위해 8°, 3°, -2°, 13°, 18°의 경사면을 갖는 받침대를 제작하였다. 또한 전후방축을 중심으로 좌측이나 우측으로 고개를 기울인 경우를 재현하기 위해 5도, 10도의 경사판을 제작하고 전후방 경사는 이상적인 각도를 유지하기 위해 8° 경사면을 갖는 받침대와 함께 적용하였다. 그리고 수직축을 중심으로 좌측이나 우측으로 5도, 10도 고개를 돌린 경우를 재현하기 위해 바닥에 각도기를 부착하였고 마찬가지로 전후방 8° 경사는 유지하였다.

모델과 경사판을 파노라마 촬영기에 안정되게 위치시키기 위해 130 cm 높이의 스탠드를 제작하였고 디지털 수평계 (Smart Tool™, M-D building products, Oklahoma City, Okla, USA)를 이용하여 상판이 지면과 수평을 이루도록 조절하였다.

C. 파노라마 방사선사진 촬영

방사선사진 촬영은 Planmeca ProMax (Planmeca Oy, Helsinki, Finland) 디지털 파노라마 방사선촬영 장치를 이용하였다. 정확하고 재현성 있게 모델을 위치시키기 위해 제조회사의 지시대로 모델의 상악절치 절단연이 전치부 가이드플라스틱 홈에 놓이고 모델에 미리 형성해 둔 0.5 mm × 0.5 mm 컷(cut)이 정중시상면을 위치시키기 위한 레이저 빔과 일치하도록 했으며 전치부를 상층내에 위치시키기 위한 레이저 빔은 측절치와 견치 사이에 놓이도록 모형의 위치를 조절하였다 (Fig 2). 촬영 조건은 54 KVp, 4 mA, 16초로 하였으며 얻어진 디지털 이미지는 대조도만 조절하여 DICOM 파일로 저장하였다. 한 명의 술자가 1주일 간격으로 5주 동안 모든 두부 위치에서 다섯 번 반복 촬영하였다.



Fig 2. Model positioning in the panoramic radiograph machine. **A**, frontal view; **B,** lateral view; midsagittal positioning beam (a) was aligned to model's midline and focal layer positioning beam (b) was aligned between upper lateral incisor and upper canine.

D. 각도 계측

디지털 영상의 판독은 17인치 LCD 모니터 (해상도 1280×1024) 상에서 π-ViewStar™ (INFINITT Co., Seoul, Korea) 프로그램을 이용하였고 판독자가 모니터의 밝기와 대조도를 조절하고 특정부위를 확대할 수 있도록 하였다. 치아의 평행성은 우측 제2대구치에서 좌측 제2대구치까지 소프트웨어에서 지원하는 도구 (Cobb's angle)를 이용하여 인접치아 장축을 표시하고 그 사이 각을 0.01°까지 계측하였다. 치아장축이 교합평면쪽에서 수렴하는 경우 교합평면쪽에서 각도를 측정하였고 교합평면 반대쪽에서 수렴하는 경우는 치근쪽에서 각도를 측정하고 (-)로 표시하였다 (Fig 3).



Fig 3. Angular measurement of panoramic radiographs using the measurement tool (Cobb's angle) of the π-ViewStar™ program. **a**, Angle between long axes of adjacent teeth was measured on the occlusal side when long axes of adjacent teeth was converged toward occlusal plane. **b**, angle between long axes of adjacent teeth was measured on the apical side when long axes of adjacent teeth were converged toward opposite of the occlusal plane and was signed as - (negative).

E. 측정오차와 통계분석

각도 계측의 오차를 평가하기 위하여 파노라마 방사선 사진 15장을 임의로 추출하여 2주 간격으로 반복 계측하였다. Method error를 계산하기 위해 Dahlberg's formula를 이용하였으며, 여기서 D는 계측치 간의 차이이며, N은 두 번 계측한 표본 수이다. $Me = \sqrt{\sum D^2/2N}$

그 결과 0.09°~0.40° 범위의 method error를 보였고 평균 오차는 0.14°였다.

SPSS version 11.0 프로그램 (SPSS Inc., Chicago, IL, USA)을 이용하여 모든 계측항목의 평균과 표준편차를 구하고, 이상적인 위치에서 촬영된 파노라마 방사선 사진과 두부 위치를 변화시키고 촬영한 방사선사진들 사이에 유의한 차이가 있는지 알아보기 위해 paired *t*-test를 시행하였다.

III. 연구 성적

교합평면이 수평 기준면에 대해 전하방으로 8° 경사를 갖는 이상적인 두부위치에서 인접 치아장축이 서로 이루는 각도의 평균과 표준편차를 구하였다. 17//16, 15//14. 14//13. 11//12, 23//24, 24//25, 26//27 항목들은 교합평면 반대쪽에서 수렴되었고 나머지 항목들은 교합평면쪽에서 수렴되는 치아배열을 보였다 (Table 1).

Table 1 Degrees of angle between long axes of adjacent teeth at ideal position

Measurement	Ideal position
	Mean ± SD (°)
17//16	(-)1.79 ± 0.11
16//15	3.82 ± 0.12
15//14	(-)4.83 ± 0.03
14//13	(-)6.48 ± 0.10
13//12	8.66 ± 0.08
12//11	(-)0.53 ± 0.04
11//21	0.27 ± 0.06
21//22	0.14 ± 0.08
22//23	7.37 ± 0.04
23//24	(-)6.50 ± 0.08
24//25	(-)5.39 ± 0.03
25//26	4.47 ± 0.04
26//27	(-)1.59 ± 0.14

SD, Standard deviation; // sign, root parallelism between adjacent teeth; (-) sign, long axes of adjacent teeth were converged toward opposite of the occlusal plane.

A. 수평축을 중심으로 전후방으로 회전시킨 경우의 치축 각도의 변화 *(Table 2, Fig 4)*

고개를 들거나 숙이고(5° up, 10° up, 5° down, 10° down) 촬영한 각각의 이미지를 이상적인 두부 위치에서 얻은 이미지와 비교한 결과 거의 대부분의 항목에서 통계학적으로 유의한 차이를 보였다. 5° 고개를 든 경우 이상적인 두부 위치에서 촬영된 경우와 비교했을 때 평균 차이는 0.03° ~ 1.73°로 11//21 항목에서 가장 큰 차이를 보였고, 전치부(13//12, 12//11, 11//21, 21//22. 22//23) 치근단이 유의한 수준으로 더 발산(divergence) 되는 경향을 보였다 ($p < 0.001$). 10° 고개를 든 경우 이상적인 두부 위치와 비교했을 때 평균 차이는 0.20° ~ 3.79°로 11//21 항목에서 가장 큰 차이를 보였고 전치부(13//12, 12//11, 11//21, 21//22. 22//23) 및 16//15, 15//14, 24//25. 25//26 항목의 치근단이 유의한 수준으로 더 발산되었다 ($p < 0.001$). 5° 고개를 숙인 경우 평균 차이는 0.06° ~ 1.70°로 12//13 항목에서 가장 큰 차이를 보였고 전치부 및 16//15, 15//14, 25//26 항목의 치근단은 유의한 수준으로

더 수렴(convergence) 되게 보였고(p < 0.001), 10° 고개를 숙인 경우 평균 차이는 0.48° ~ 2.50°로 12//13 항목에서 가장 큰 차이를 보였고 마찬가지로 전치부 및 16//15, 15//14, 24//25, 25//26, 26//27 항목이 유의한 수준으로 더 수렴되게 보였다 (p < 0.001).

Table 2 Paired t-test comparisons of root parallelism between ideal head position and head positions tilted anteroposteriorly along the transverse axis (X axis)

Measurement	5° up		10° up		5° down		10° down	
	Mean Difference (°)	Sig.	Mean Difference (°)	Sig.	Mean Difference (°)	Sig.	Mean Difference (°)	Sig.
17//16	(-)-0.49	**	(-)-0.47	**	(-)0.11	NS	(-)0.48	**
16//15	0.25	**	1.05	***	-1.00	***	-1.43	***
15//14	(-)-0.29	**	(-)-0.96	***	(-)0.75	***	(-)1.35	***
14//13	(-)0.14	*	(-)-0.20	*	(-)-0.16	*	(-)-0.10	NS
13//12	1.66	***	3.09	***	-1.70	***	-2.50	***
12//11	1.33	***	3.25	***	(-)1.02	***	(-)1.82	***
11//21	1.73	***	3.79	***	(-)0.83	***	(-)2.33	***
21//22	1.16	***	2.65	***	(-)1.44	***	(-)2.43	***
22//23	1.11	***	2.40	***	-1.01	***	-2.04	***
23//24	(-)-0.03	NS	(-)0.20	*	(-)-0.06	NS	(-)0.42	**
24//25	(-)-0.53	**	(-)-0.80	***	(-)0.36	**	(-)1.01	***
25//26	0.45	**	1.25	***	-0.87	***	-1.15	***
26//27	(-)-0.32	*	(-)-0.59	**	(-)0.22	NS	(-)0.61	***

Mean difference = (angle between long axes of adjacent teeth at various head position) - (angle between long axes of adjacent teeth at ideal position)

// sign, root parallelism between adjacent teeth

Sig., significance; *NS*, no significance; *, p < 0.05; **, p < 0.01; ***, p < 0.001.

(-), long axes of adjacent teeth were converged toward opposite of the occlusal plane.

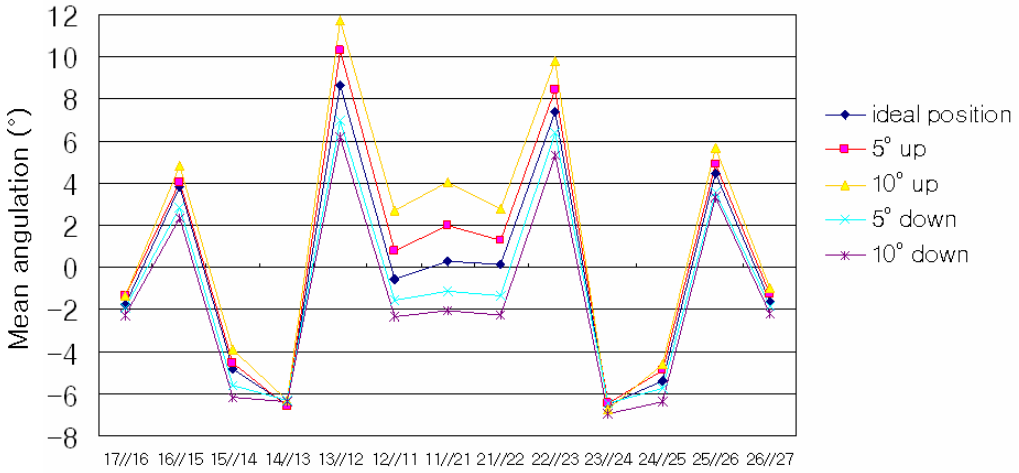

Fig 4. Angle between long axes of adjacent teeth at ideal head position and head positions tilted anteroposteriorly along the transverse axis (5° up, 10° up, 5° down, and 10° down). - (negative) sign indicats that long axes of adjacent teeth were converged toward opposite of the occlusal plane.

B. 전후방축을 중심으로 좌우측으로 기울인 경우의 치축각도의 변화 *(Table 3, Fig 5)*

전후방축을 중심으로 편측으로 5° 기울인 경우를 이상적인 두부 위치에서 촬영된 경우와 비교했을 때 평균적으로 0.01° ~ 1.25°의 치축각도의 차이를 보였으며 하방 경사측의 측절치와 견치 사이(22//23)에서 가장 큰 차이가 나타났다. 상방 경사측의 치아들 (17//16, 16//15, 15//14, 14//13, 13//12, 12//11)은 치근첨 사이가 더 멀어지는 방향으로 이동하였고 하방 경사측의 치아들은 치근첨 사이가 더 가까워지는 방향으로 이동하였다. 전후방축을 중심으로 편측으로 10° 기울인 경우 치축각도의 평균 차이는 0.12° ~ 1.90°로서 하방 경사측의 중절치와 측절치 사이(21//22)에서 그 차이가 가장 컸고, 마찬가지로 상방 경사측의 치아들은 치근첨 사이가 멀어지는 방향으로 이동하였고 하방 경사측의 치아들은 치근첨 사이가 더 가까워지는 방향으로 이동하였다.

Table 3 Paired *t*-test comparisons of root parallelism between ideal head position and head positions tilted laterally along the antroposterior axis (Y axis)

Measurement	5° right up		10° right up	
	Mean difference (°)	Significance	Mean difference (°)	Significance
17//16	(-)-0.79	***	(-)-1.28	***
16//15	0.23	*	1.15	***
15//14	(-)-0.20	***	(-)-0.12	*
14//13	(-)-0.77	***	(-)-1.84	***
13//12	0.58	***	1.08	**
12//11	(-)-0.42	***	(-)-0.22	**
11//21	(-)0.31	*	(-)0.98	***
21//22	(-)0.63	**	(-)1.90	***
22//23	-1.25	***	-1.65	***
23//24	(-)0.01	NS	(-)0.26	**
24//25	(-)0.57	***	(-)0.77	***
25//26	-0.58	**	-1.10	***
26//27	(-)0.40	*	(-)1.00	***

Mean difference = (angle between long axes of adjacent teeth at various head position) - (angle between long axes of adjacent teeth at ideal position)

Sig., significance; *NS*, no significance; *, $p < 0.05$; **, $p < 0.01$; ***, $p < 0.001$.

(-) sign, long axes of adjacent teeth were converged toward opposite of the occlusal plane.

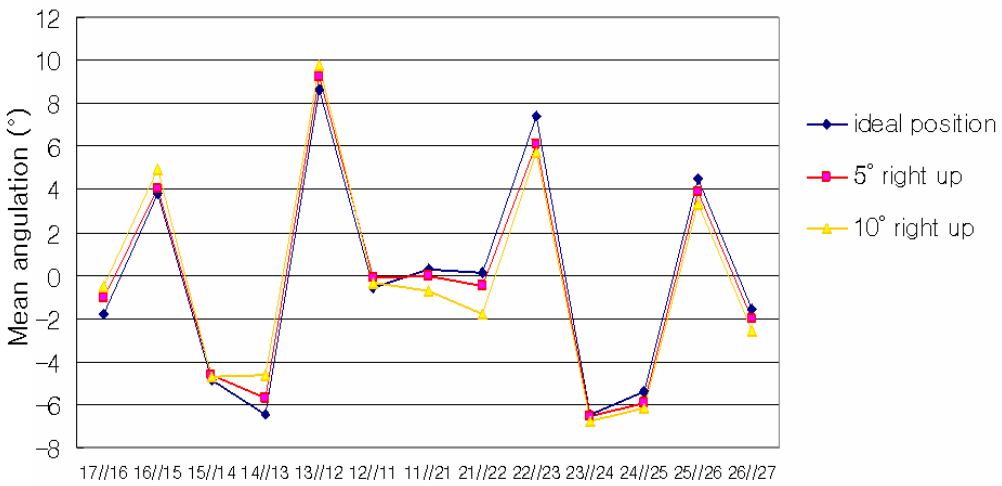

Fig 5. Angle between long axes of adjacent teeth at ideal head position and head positions tilted laterally along the anteroposterior axis (5° right up and 10° right up). - (negative) sign indicats that long axes of adjacent teeth were converged toward opposite of the occlusal plane.

C. 수직축을 중심으로 좌우측으로 회전시킨 경우 치축각도의 변화 *(Table 4, Fig 6)*

수직축을 중심으로 5° 고개를 돌린 경우를 이상적인 두부 위치에서 촬영된 경우와 비교했을 때 평균 차이는 0.01° ~ 0.73°로 고개를 돌린 쪽의 측절치와 견치 사이(12//13)에서 가장 큰 차이를 보였다. 10° 고개를 돌린 경우 평균 차이는 0.02° ~ 1.61°로 고개를 돌린 쪽의 측절치와 견치 사이(12//13)에서 가장 큰 차이를 보였다.

Table 4 Paired *t*-test comparisons of root parallelism between ideal head position and head positions rotated laterally along the vertical axis (Z axis)

Measurement	5° right rotation		10° right rotation	
	Mean difference (°)	Significance	Mean difference (°)	Significance
17//16	(-)-0.10	NS	(-)-0.02	NS
16//15	-0.50	**	-0.71	**
15//14	(-)-0.31	**	(-)0.08	NS
14//13	(-)-0.68	**	(-)-0.65	**
13//12	-0.73	***	-1.61	***
12//11	(-)0.35	**	(-)0.63	***
11//21	0.15	NS	-0.09	NS
21//22	(-)0.25	**	(-)0.27	***
22//23	0.31	***	1.53	***
23//24	(-)0.38	***	(-)0.20	**
24//25	(-)0.10	NS	(-)0.06	NS
25//26	0.01	NS	0.63	***
26//27	(-)-0.11	NS	(-)0.10	NS

Mean difference = (angle between long axes of adjacent teeth at various head position) - (angle between long axes of adjacent teeth at ideal position)

Sig., significance; *NS*, no significance; *, $p < 0.05$; **, $p < 0.01$; ***, $p < 0.001$.

(-) sign, long axes of adjacent teeth were converged toward opposite of the occlusal plane.

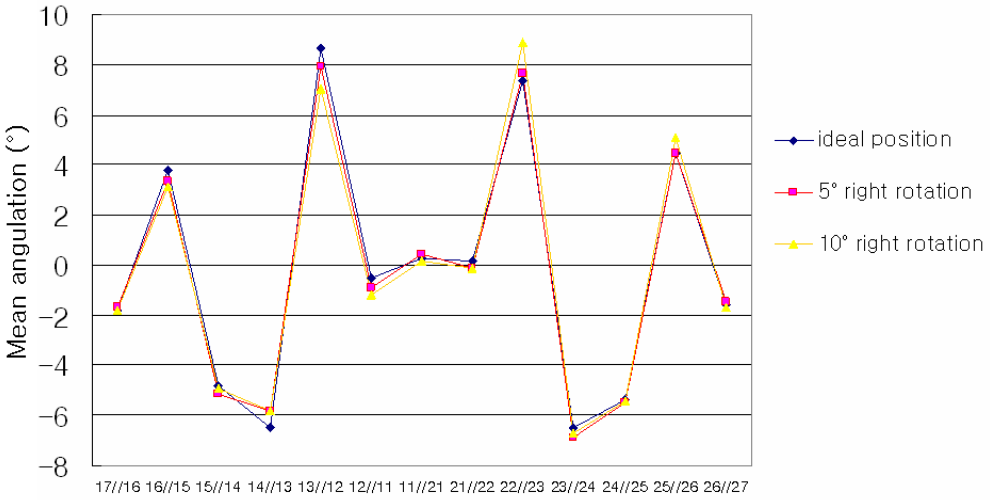

Fig 6. Angle between long axes of adjacent teeth at ideal head position and head positions rotated laterally along the vertical axis (5° right rotation and 10° right rotation). - (negative) sign indicats that long axes of adjacent teeth were converged toward opposite of the occlusal plane.

IV. 고 찰

파노라마 방사선사진 촬영 시 왜곡이 가장 작은 상을 얻기 위해서는 각 촬영기마다 가지는 고유한 상층 내에 환자를 위치시키는 것이 중요하며 이를 위해 제조회사마다 여러 가지 가이드를 제공하고 있다. 본 연구에 이용된 Planmeca ProMax 파노라마 방사선촬영기는 환자위치 가이드로 bite block이나 chin rest, temple supports와 세 방향에서 조사되는 laser beam을 가지고 있다. 먼저 환자의 머리와 등을 반듯이 세우고 상하 절치로 bite block을 가볍게 물게 하거나 절치가 없는 경우 chin rest에 턱을 위치시키도록 하고 세 방향에서 조사되는 레이저 빔이 환자의 정중시상면, 프랑크푸르트 수평면, 측절치와 견치 사이에 위치하도록 두부 위치를 조정한 후 촬영 동안 환자가 그 위치에서 움직이지 않도록 temple supports가 관자놀이 부근에서 두부를 고정하도록 한다. 하지만 숙련된 기사라고 해도 치아의 심한 총생이나 위치이상, 악골의 비대칭, 좌우측 교합평면의 경사 (occlusal plane canting), 급하거나 완만한 전후방 교합평면의 경사 등을 갖는 부정교합 환자를 정확하고 재현성 있게 위치시키기는 어려울 것이다. 따라서 두부의 위치 변화에 따라 파노라마 방사선사진에 나타나는 왜곡의 양상을 이해하고 어떠한 상황에서도 신뢰성 있게 치아의 경사도를 측정하거나 왜곡을 이해할 수 있는 방법이 연구되어야 한다.

파노라마 방사선사진에서의 계측은 동일 환자에서 치아길이, 치조골 높이, 치근 평행성 등을 다른 시기에 촬영한 사진과 비교해야 할 경우 그 중요성이 더욱 커질 것이다. Ramstad 등[27], Turpp 등[28] 및 Batenburg 등[29]은 파노라마 방사선사진의 왜곡에 영향을 주는 인자는 다양하고 복잡해서 그 정도를 예측하기 힘들기 때문에 파노라마 방사선 사진에서 정량적인 계측은 하지 말아야 한다고 주장한 반면, Larheim 등[18]과 Larheim 등[19]은 촬영 시 환자의 두부가 정확하게 위치되거나 이러한 위치를 각각 기록하여 재현할 수 있다면, 이미지의 수직 길이와 각도는 신뢰할 만 하다고 하였다. 또한 김 등[30]은 파노라마 방사선사진에서 계측치가 실측치와 차이가 있더라도 파노라마 방사선사진 상에서의 특징적인 각으로서 의미가 있을 것이라고 하였다.

교정치료와 같이 치료 후에 치아나 악골의 위치 및 교합평면의 기울기가 변하게 된 경우 파노라마 방사선사진의 왜곡 양상이 달라져 치료 전, 후의 치아 경사도 비교가 무의미할 수 있기 때문에 각도계측을 위한 안정된 기준선이 마련되어야 한다. 김 등[30]은 교합면을 구획별 (중절치, 측절치-견치, 제1,2소구치, 제1,2대구치의 교두정을 잇는 선)로 나누어 기준선으로 설정하고 이를 해부학적 기준선들과 비교하여 치아의 근원심경사도를 계측하였다. 그 결과 구획별 교합면 기준선이 해부학적 기준선에 비해 환자가 고개를 들거나 숙여서 생긴 교합평면의 변화에도 비교적 일정한 치아의 근원심 각도를 보여준다고 하였다. Mckee 등[20]은 아치와이어가 이루는 평면이 교합평면과 유사하고 방사선 불투과성이기 때문에 설정하기 쉽고 치아와 근접하고 있어 상층의 중심면까지 거리도 유사하여 다른 멀리 떨어진 해부학적 구조물을 기준면으로 한 것보다 더 신뢰할 만하다고 하였다. 그 외에 각도 계측을 위한 기준선으로 구개평면[14], 교합평면[11,31,32], 하악평면[14,32], 하악지 평면[32], 하안와평면[14], 그리고 관절면을 잇는 선[14] 등이 이용되었다. 이번 연구에서는 교정의가 가장 관심있게 보는 치근평행성에 초점을 맞추어 두부 위치변화에 따른 인접 치아장축 사이의 각도변화를 계측하였다.

수평축을 중심으로 두부를 전후방으로 회전시킨 경우(Table 2, Fig 5)와 이상적인 두부위치에서 촬영한 사진의 상악 치열의 치근평행도를 비교한 결과 교합평면의 전방 경사가 커질수록 치근첨이 보다 가까워지는 수렴 경향을 보였고, 반대로 후방 경사가 커질수록 치근첨이 멀어지는 발산 경향을 보였다. 대부분의 항목에서 이러한 패턴이 관찰되었지만 전치부에서 가장 큰 차이를 보였다. 임상적으로 환자의 측모 두부방사선사진에서 프랑크푸르트 수평면에 대한 교합평면의 경사도가 정상보다 5°, 10° 더 크거나 작다면 이를 고려하여 치근평행도를 평가해야 할 것이며, 필요한 경우 이러한 경사도를 보상할 수 있도록 환자의 두부를 교합평면이 지면에 8° 경사를 가지도록 기울여서 파노라마 방사선 사진을 촬영해 보는 것도 좋은 방법이 될 수 있을 것이다.

전후방축을 중심으로 두부를 좌우측으로 기울인 경우 (Table 3, Fig 6) 이상적인 두부위치에서 촬영한 사진과 치근평행도를 비교했을 때 교합평면이 올라간 쪽에서 치근첨이 발산하는 경향을 보였고 반대로 교합평면이 내려간 쪽에서는 치근첨이 수렴하는 경향을 보였다. 따라서 임상적으로 악골이나 치조골의 수직적 길이 차이

에 의해 교합평면이 좌우측으로 경사된 환자에서는 치근평행도의 변화를 이해하고 파노라마 방사선 사진을 판독해야 하며, 필요하다면 이러한 경사도를 보상할 수 있도록 환자의 두부를 반대 방향으로 경사시켜 파노라마 방사선 사진을 촬영해 보는 것도 좋은 방법이 될 것이다.

수직축을 중심으로 두부를 좌우측으로 돌린 경우 (Table 4, Fig 7) 이상적인 두부위치와 치근평행도를 비교한 결과 모든 항목에서 큰 차이는 보이지 않았지만 고개를 회전시킨 쪽의 견치와 측절치 사이 (13//12) 치근첨이 서로 가까워지는 방향으로 이동하였고 반대쪽의 견치와 측절치 사이 (22//23) 치근첨은 서로 멀어지는 방향으로 이동하였다.

본 연구에서 시행된 세 방향의 두부 회전 중에서 이상적인 두부위치에서 촬영한 사진과 치근평행도를 비교했을 때 가장 큰 차이를 보이는 것은 수평축에 대해 고개를 들거나 숙인 전후방적 회전이었고 가장 적은 차이를 보이는 것은 수직축에 대해 좌우측으로 고개를 돌린 경우였다.

이처럼 두부의 위치 변화는 파노라마 방사선사진의 계측치에 상당한 영향을 미치기 때문에 파노라마 방사선사진에서 치아의 길이나 각도를 정량적으로 평가해 보기 위해서는 우선 환자를 올바르게 위치시켜 촬영하는 것이 무엇보다 중요하다. 비록 파노라마 방사선사진 촬영기가 가지는 기술적인 특성 때문에 발생하는 오류는 막을 수 없다고 하더라도, 환자의 두부 위치에 의한 오류는 촬영자가 주의를 기울인 다면 충분히 막을 수 있을 것이다. 두부의 위치 변화에 의해 파노라마 방사선사진뿐만 아니라 정모 두부방사선사진[32]이나 측모 두부방사선사진[33]에서도 계측치의 유의한 차이가 나타날 수 있기 때문에 정확한 계측을 위해서는 촬영시 환자의 올바른 위치는 무엇보다 중요하다.

본 연구는 정상교합자의 실험모형을 대상으로 시행되었지만 실제 환자를 대상으로 촬영했다면 인접 구조물과의 중첩이나 입체적인 치아형태나 치근의 이개도 등에 의해 치근 평행성에 약간 상이한 결과를 나타낼 수 있었을 것이다. 최근 치과용 전산화단층촬영기와 3차원 영상 분석을 위한 프로그램의 발달로 실측이 가능하게 되었고 이를 파노라마 방사선사진과 비교한다면 실제 환자의 파노라마 방사선사진에서 각도계측을 위한 안정된 기준선을 마련하고 표준화할 수 있을 것이며 교정치료 시 치근평행을 평가하는데 매우 유용한 진단자료가 될 수 있을 것이다.

V. 결 론

파노라마 방사선촬영 시 두부의 위치변화에 따라 치근 평행도가 어떻게 변화하는지 알아보기 위해 교합평면이 수평면에 대해 전하방으로 8° 경사진 경우를 이상적인 두부위치로 하여 수평축에 대해 고개를 전후방 회전시킨 경우 (5° up, 10° up, 5° down, 10° down)와 전후방축에 대해 고개를 좌우측으로 기울인 경우 (5° right up, 10° right up) 그리고 수직축에 대해 고개를 좌우측으로 돌린 경우 (5° right rotation, 10° right rotation)를 각각 비교하여 다음과 같은 결과를 얻었다.

1. 수평축에 대해 전후방으로 회전시킨 경우 고개를 전방으로 기울일수록 대부분의 치근첨 사이가 수렴하는 경향을 보였고 특히 전치부에서 가장 큰 차이를 보였다.

2. 전후방축에 대해 좌우측으로 고개를 기울인 경우 교합평면이 올라간 쪽에서는 치근첨 사이가 발산하는 경향을 보였고 내려간 쪽에서는 치근첨 사이가 수렴하는 경향을 보였다. 5° 고개를 기울인 경우 교합평면이 내려간 쪽의 측절치와 견치 사이에서 가장 큰 차이가 나타났고, 10° 기울인 경우 내려간 쪽의 중절치와 측절치 사이에서 가장 큰 차이를 보였다.

3. 수직축에 대해 좌우측으로 고개를 돌린 경우 고개를 돌린 쪽의 견치와 측절치 사이 치근첨이 서로 가까워지는 방향으로 이동하였고 반대쪽의 견치와 측절치 사이 치근첨은 서로 멀어지는 방향으로 이동하였다. 5°, 10° 편측으로 고개를 돌린 경우 모두 동측의 측절치와 견치 사이에서 가장 큰 차이 (0.73°, 1.61°)를 보였다.

이상으로 결과로 볼 때 파노라마 방사선사진 촬영 시 두부의 위치에 따라 치근평행도가 달라지기 때문에 환자를 올바르게 위치시키는 것이 중요하며 교정환자에서 치근평행도를 평가할 때 교합평면의 경사 (전후방, 좌우측방)나 악궁의 비대칭, 치아의 위치 이상 등에 대한 고려가 반드시 필요함을 시사하였다.

참 고 문 헌

1. Frykolm A, Malmgren O, Samfors KA, Welander U. Angular measurements in orthopantomography. Dentomaxillofac Radiol 1977;6:77-81.
2. Floyd P, Palmer P, Palmer R. Radiographic techniques. Br Dent J 1999;187:359-65.
3. Wyatt CC, Pharoah MJ. Imaging techniques and image interpretation for dental implant treatment. Int J Prosthodont 1998;11:442-52.
4. Lam EW, Ruprecht A, Yang J. Comparison of two-dimensional orthoradially reformatted computed tomography and panoramic radiography for dental implant treatment planning. J Prosthet Dent 1995;74:42-6
5. Frederiksen NL. Diagnostic imaging in dental implantology. Oral Surg Oral Med Oral Pathol Oral Radiol Endod 1995;80:540-54.
6. Holdaway RA. Bracket angulation as applied to the edgewise appliance. Angle Orthod 1952;22:227-36.
7. Mayoral G. Treatment results with light wires studied by panoramic radiography. Am J Orthod 1982;81:489-97.
8. Jarabak JR, Fizzell JA. Technique and treatment with light-wire edgewise appliances." St Louis: Mosby; 1972. p. 277-379.
9. Hatasaka HH. A radiographic study of roots in extraction sites. Angle Orthod 1976;46:64-8.
10. Strang RJ. Factors associated with successful orthodontic treatment. Am J Orthod 1952;38:790-800.
11. Lucchesi MV, Wood RE, Nortj CJ. Suitability of the panoramic radiograph for assessment of mesiodistal angulation of teeth in the buccal segments of the mandible. Am J Orthod Dentofac Orthop 1988;94:303-10.
12. Casko JS, Vaden JL, Kokich VG, Damone J, James RD, Cangialosi TJ, et al. Objective grading system for dental casts and panoramic radiographs. Am J

Orthod Dentofac Orthop 1998;114:589-99.
13. Ursi W, Almeida R, Travano O, Henriques J. Assessment of mesiodistal axial inclination through panoramic radiography. J Clin Orthod 1990;24:166-73.
14. Xie Q, Soikkonen K, Wolf J, Mattila K, Gong M, Ainamo A. Effect of head positioning in panoramic radiography on vertical measurements: an in vitro study. Dentomaxillofac Radiol 1996;25:61-6.
15. Sämfors KA, Welander U. Angle distortion in narrow beam rotation radiography. Acta Radiol 1974;15:570-6.
16. Tronje G, Welander U, McDavid WD, Morris CR. Image distortion in rotational panoramic radiography III. Inclined objects. Acta Radiol 1981;22:585-92.
17. McDavid WD, Tronje G, Welander U, Morris CR, Nummikoski P. Imaging characteristics of seven panoramic x-ray units. Dentomaxillofac Radiol 1985;8(suppl):1-68.
18. Larheim TA, Svanaes DB, Johannessen S. Reproducibility of radiographs with the Orthopantomograph 5: Tooth-length assessment. Oral Surg Oral Med Oral Pathol Oral Radiol Endod 1984;58:736-41.
19. Larheim TA, Svanaes DB. Reproducibility of rotational panoramic radiography: mandibular linear dimensions and angles. Am J Orthod Dentofacial Orthop 1986;90:45-51.
20. Mckee LW, Glover KE, Williamson PC, Lam EW, Heo G, Major PW. Effect of vertical and horizontal head positioning in panoramic radiography on mesiodistal tooth angulations. Angle Orthod 2001;71:442-51.
21. Steve S, Joseph PG, Peter P, Darendeliler MA. Accuracy of linear and angular measurements on panoramic radiographs taken at various positions in vitro. Eur J Orthod 2002;24:43-52.
22. Schiff T, D'Ambrosio J, Glass BJ, Langlais RP, McDavid WD. Common positioning and technical errors in panoramic radiography. J Am Dent Assoc 1986;113:422-26.

23. 최갑림, 임성훈, 김광원, 김재덕. 파노라마 방사선사진에서 치아의 근원심경사도의 정확성. 조선대학교 석사논문 2005.
24. Ash MM. Wheeler's Dental anatomy physiology, and occlusion. Pennsylvania: Saunders Company; 1984. p.387-92.
25. Cohen S, Burns RC. Pathways of the pulp. St Louis: Mosby; 2003. p.151
26. Ricketts RM. Cephalometric analysis synthesis. Angle Orthod 1961;31:141-56.
27. Ramstad T, Hensten-Pettersen O, Mohn E, Ibrahim SI. A methodological study of errors in vertical measurements of edentulous ridge height on orthopantomographic radiograms. J Oral Rehabil 1978;5:403-12.
28. Turp JC, Vach W, Harbich K, Alt KW, Strub JR. Determining mandibular condyle and ramus height with the help of an orthopantomogram-a valid method? J Oral Rehabil 1996;23:395-400.
29. Batenburg RHK, Stellingsma K, Raghoebar GM, Vissink A. Bone height measurements on panoramic radiographs. The effect of shape and position of edentulous mandibles. Oral Surg Oral Med Oral Pathol Oral Radiol Endod 1997;84:430-5.
30. 김재덕, 김진수, 유충현. 파노라마방사선사진에서 구획별 교합면 기준선에 대한 치아근원심경사. 대한구강악안면방사선학회지 2005;35:25-31.
31. Philipp RG, Hurst RV. The cant of the occlusal plane and distortion in the panoramic radiograph. Angle Orthod 1978;48:317-23.
32. Samawi SSB, Burke PH. Angular distortion in orthopantomogram. Br J Orthod 1984;11:100-7.
33. Yoon YJ, Kim DH, Yu PS, Kim HJ, Choi EH, Kim KW. Effect of head rotation on posteroanterior cephalometric radiographs. Angle Orthod 2002;72:36-42.
34. Yoon YJ, Kim KS, Hwang MS, Kim HJ, Choi EH, Kim KW. Effect of head rotation on lateral cephalometric radiographs. Angle Orthod 2001;71:396-403.