[UCI]I804:24011-200000233989

2007년 2월

석사학위 논문

당뇨병을 동반한 관절내 종골 골절 환자에서 최소 절개 족근동 접근법을 이용한 치료

조선대학교 대학원

의 학 과

김 덕 용

당뇨병을 동반한 관절내 종골 골절 환자에서 최소 절개 족근동 접근법을 이용한 치료

Treatment of Intra-articular Calcaneal Fracture Using Minimal Invasive Sinus Tarsi Approach in Diabetic Patients

2007년 2월 23일

조선대학교대학원

의 학 과

김 덕 용

당뇨병을 동반한 관절내 종골 골절 환자에서 최소 절개 족근동 접근법을 이용한 치료

지도교수 이 상 홍

이 논문을 의학 석사학위신청 논문으로 제출함

2006년 10월

조선대학교대학원

의 학 과

김 덕 용

김덕용의 석사학위 논문을 인준함

위원장 조선 대학교 교수 하 상 호

위원 조선 대학교 교수 유 재 원

위원 조선 대학교 교수 이 상 홍

2006년 11월

조선대학교 대학원

목 차

ABSTRACT ---------- *1*
서론 ---------- *3*
연구대상 및 방법---------- *4*
결과 ---------- *6*
고찰 ---------- *7*
결론 ---------- *9*
참고문헌---------- *10*

표목차

Table 1. Patient data. ---------- 12

도목차

Fig. 1. ***Fig. 1-A.*** 39-year-old man with intra-articular calcaneal fracture. Initial ankle lateral X-ray & semicoronal CT scan demonstrating primary fracture line splitting the posterior facet with lateral dislocation of the lateral posterior facet fragment. ---------- 13

Fig. 1-B. Intra-operative photo demonstrating posterior facet reduction using traction bow(left), and fixated with temporary 1.4mm K-wires(right). ---- 14

Fig. 1-C. Intra-operative C-arm image demonstrating posterior facet reduction with adequate K-wire fixation, axial pinning from calcaneal tuberosity to sustentaculum tali. ---------- 15

Fig. 1-D. Immediate post-operative X-ray demonstrating adequate posterior facet reduction. ---------- 16

Fig. 1-E. At 12 months after operation, sagittal and semicoronal CT scan demonstrating bony union & adequate screw fixation. ---------- 17

Fig. 1-F. At 12 months after operation, X-ray demonstrating good alignment and union was achieved. ----------18

ABSTRACT

Treatment of Intra-articular Calcaneal Fracture Using Minimal Invasive Sinus Tarsi Approach in Diabetic Patients

Deog-Yong Kim
Advisor : Prof. Lee Sang-Hong M.D.
Department of Medicine,
Graduate School of Chosun University

Purpose : Wound problem occurs in 5-30% of intra-articular calcaneal fracture following operation. When patient has underlying diabetes mellitus, large incision and abundant dissection can cause wound problems that may require skin graft or other intensive care. We used new method of minimal invasive technique to treat intra-articular calcaneal fracture and achieved satisfying result, thereby reporting it.

Materials and Methods : Between January 2002 and July 2005, 12 patient with intra-articular calcaneal fracture who have underlying diabetes mellitus were treated using minimal invasive technique. The patients were followed for 19 months (range, 13 to 32 months), and had average age of 47 (range, 39 to 67 years). The mean period between accident and operation was 8 days (range, 5 to 14 days) and mean pin removal period was 7.3 weeks (range, 6 to 9 weeks). Clutch assisted partial weight bearing was indicated for average of 7.3 weeks (range, 6 to 9weeks) and full weight bearing was allowed after average of 9.3weeks (range 7 to 11weeks).

Result : 10 patient (83%) had excellent and 2 patients (17%) showed good result according to AOFAS for ankle and hindfoot.

Conclusion : Minimal invasive technique for treating intra-articular calcaneal fracture is an excellent operative method to group of patients with underlying DM as this method can minimize soft tissue incision and preserve subtalar joint function.

Key words : Calcaneal fracture, Diabetes mellitus, Minimally invasive sinus tarsi approach

서 론

종골의 관절내 골절은 정형외과 의사에게 가장 치료하기 어려운 골절중의 하나로서 복잡한 국소 해부 구조와 제한된 연부조직, 작은 직경의 혈관 및 고 에너지 손상 기전은 각각 치료를 어렵게 하는 인자가 된다. 관절내 종골 골절의 치료적 접근은 종종 논의의 대상이 되는데 수술이나 비수술적 치료에 따른 결과가 상당 부분 예측하기 힘들기 때문이다[12,15]. 최소 절개 족근동 접근법은 특히 관혈적 정복이 위험하고 보존적인 치료가 부적절한 경우에 대안으로 제시될 수 있다. 이 술기는 광범위한 절개를 통한 골절 정복에 비해 최소한의 박리가 요구되며 거골하 관절 운동을 거의 완전하게 보존할 수 있다[6].

당뇨가 동반된 환자에 있어서는 관혈적 정복술시 감염과 연부조직 문제가 흔히 발생하게 된다[1,9]. 그래서 수술 적응이 되는 환자에게 보존적 치료를 시행하기도 하고 관혈적 정복술을 시행해야 할 환자에게 비관혈적 정복술을 시행하기도 한다. 일반적으로 전위된 관절내 종골 골절은 수술에 의한 치료가 최선이라고 여겨져 왔으며 통상적인 신발을 신거나 거종관절(talocalcaneal joint)의 기능적인 운동영역을 유지하고 이후의 경거골간 관절증을 방지하기 위해 관절면의 상합성(congruity) 회복은 필요 불가결한 요소이다[4]. 그러나 한편으로 관혈적 정복은 납득하기 힘들 정도의 심한 합병증 발생률과 연관될 수 있다[9]. 이에 수술적 치료가 필요한 종골 골절 환자 중에서 당뇨로 인한 합병증이 염려되는 환자들에 대하여 최소 절개 족근동 접근법을 이용한 치료 후 결과를 평가해 보고자 하였다.

연구 대상 및 방법

2002년 1월부터 2005년 7월까지 관절내 종골 골절로 본원에 입원하여 치료하였던 환자 중 당뇨가 동반되고 최소 절개 족근동 접근법을 이용하여 치료하고 1년 이상 추시가 가능하였던 환자 12명, 12예를 대상으로 하였다. 환자의 평균 연령은 47(39~67)세 이었고, 남자가 10명, 여자는 2명 이었다. 골절의 원인으로는 추락 사고가 8예, 교통사고가 4예였다. 골절 부위는 관절내 종골 골절로 Sanders 분류에 의하면 IIA형이 6예, IIC형이 2예, IIIAB형이 1예, IIIAC형이 3예였다. Essex-Lopresti 분류에 의하면 설상형이 6예, 관절 함몰형이 6예였다.(Table 1)[2].
평균 추시기간은 19개월(13~32개월)이었으며, 수상 후 수술까지의 기간은 수상일로부터 5일에서 14일까지, 평균 8일에 수술을 시행 하였다. 골 유합 시기의 판정은 방사선 전후, 측면과 축상 사진상 최소 삼면에서 골 유합 소견을 보이고 골절부에 동통이나 움직임이 없으며 체중 부하 시 통증이 없을 때로 정의하였다. 각 변형은 5도 이상의 외반 및 내반 변형, 뵐러(Böhler) 각의 변화가 있을 때 변형이 있다고 정의하였고 종골 높이의 1cm 이상 짧을 때 단축이라고 정의하였다.
족관절과 후족부의 기능평가는 통증, 기능, 후족부의 정렬에 기준을 둔 American orthopedic foot and ankle society for ankle and hindfoot scale을 이용하였으며 80점 이상을 우수, 60~79점을 만족, 59점 이하를 불만족으로 판정하였다[10].

수술 방법

수술 전 환자를 전신 마취 또는 척추 마취 하에 방사선 투과성 수술대에 환측이 위를 향하게 측와위로 눕히고 환측 대퇴부위에 지혈대를 착용시켰다. 영상 증폭기 하에 종골 조면의 후하면에서 외측에서 내측으로 2.4mm 강선으로 일시적 고정한 뒤 활형 견인 장치(traction bow)를 이용하여 수동적 견인하여 골절 정복을 시행하였다. 정복된 상태를 유지하면서 측면 투사 영상 증폭기하에 족근동을 중심으로 3~4cm크기의 최소 피부 절개를 하고 피부와 피하층을 종골로부터 조심스럽게 박리한 후 거종 후 관절면을 노출시키고 freer 골막 거상기로 관절면의 정복 정도를 확인한 뒤 일단 수용할 만큼의 정복이 확인되면 1.4mm 강선 1개 또는 2개로 후 관절면을 일시적 고정하고 4.0mm 유관 나사 1개 또는 2개를 사용하여 고정한다. 또

한 종골 결절에서 제거돌기 골편을 향해 내상방으로 2.4mm 강선을 측면상, 축상 영상증폭기하에 고정을 시행하고 설상형의 골절인 경우 종골 후상방에서 종입방 관절을 향해 2.4mm 강선으로 추가 고정 시행하였다. 영상 증폭기를 이용하여 측면상, 축상 그리고 각기 다른 브로덴(Broden) 영상을 보아 골절 정복된 정도를 재차 확인하고 피부봉합 후 단 하지 석고 부목 고정을 시행하였다(Fig. 1-A～F).

수술 후 처치

수술 후 6-7주까지 단하지 석고부목 고정을 시행하고 이후 족관절 운동을 시행하였으며 핀 제거 기간은 평균 7.3주(6～9주)에 시행하였다. 수술 후 목발에 의한 부분 체중 부하를 평균 7.3주(6～9주)시행하였고 골절부위의 동통이 소실되고 방사선학적 골 유합 소견이 보이면 완전 체중 부하를 시행하였다.

결 과

전예에서 골 유합을 얻을 수 있었으며, 골 유합 시기는 최단 6주에서 최장 11주로, 평균 7.1주이었다. 완전 체중 부하는 평균 7.1주(6～11주)에 시행하였으며 평균 수술 시간은 43분(30～62분)이었다. 전예에서 5도 이상의 각변형이나 1 cm 이상의 종골 높이 단축 소견은 보이지 않았으며 뵐러(Böhler)각은 수술 전 평균 10.8도에서 수술 후 평균 23.4도로 평균 12.6도의 호전 보였다. 족관절의 기능적 평가에 있어서 American orthopedic foot and ankle society for ankle and hindfoot scale은 평균 89.4점으로 80점 이상의 우수가 10예, 60～79점 의 만족이 2예의 결과를 얻을 수 있었다[10]. 1예에서 골 유합 과정 중에 고정하였던 나사못이 반대편으로 뚫고 나와 장 무지 굴곡건의 부분 파열과 함께 활액막염을 일으켜 장 무지 굴곡건의 변연절제 및 활액막염 제거 수술 시행하였으며 전예에서 심부 감염이나 피부 괴사 등은 관찰되지 않았다.

고 찰

전위된 종골 골절에 대한 치료는 지난 10~15년간 수술 전 평가 방법과 수술 도중의 정복 확인 방법 그리고 수술 방법의 향상으로 보존적 치료보다 수술적 치료의 결과가 좋은 것으로 보고되어 있다[3,12]. 하지만 이런 긍정적인 결과에도 불구하고 수술적 방법은 아직도 신경병증이나 당뇨병, 말초혈관 질환, 정맥 울혈, 림프수종, 면역능력 저하, 흡연자 그리고 다른 상처나 골 유합의 경과에 문제를 일으킬 수 있는 질환에서는 좋지 않은 예후 때문에 수술의 비적응증이 되어 왔고 특히 당뇨 환자에 있어서는 신체적 능력이 떨어지고 수술 후 창상 감염 등 연부조직의 문제를 일으키기 쉬운 합병증이 발생할 수 있고 추후 재수술 때문에 심각한 고통을 받을 수 있다.

비수술적 치료는 기능 호전에 제한이 있으며 거종 관절(talocalcaneal joint)의 붕괴 및 이에 따른 관절증이 종종 동통성 보행을 초래한다[12]. 이에 전위된 관절내 종골 골절에서는 수술적 치료가 첫 번째 선택으로 되어 있다[14].

종골 골절의 관혈적 정복 및 내고정술에 따른 가장 무서운 합병증은 감염이며 표층의 창상 열개 및 천부와 심부 감염 합병증은 최근의 보고들에 의하면 약 25%이며 창상 붕괴와 감염의 위험인자는 당뇨, 흡연, 혈관 기능 부전 등이 포함된다[1]. 당뇨에서 고혈당증은 식세포의 작용을 저하시켜서 수술 후 감염 및 수술부위 창상의 문제점을 초래하고 특히 표재 감염보다는 심부 감염의 높은 발생을 보고하고 있다[12]. 그러나 최근 여러 보고에서 수술 후 감염을 예방하기 위해 정맥을 통한 예방적 항생제의 투여로 인한 좋은 결과가 보고되고 있고, 연부조직 조작 기술의 발전과 수술을 종창이 소실될 때까지 연기함으로써 술 후 창상 감염의 발생빈도는 낮아졌다. 이러한 발전에도 불구하고 창상 문제의 가능성은 많은 관심사로 남아있다. 후족부 주변의 연부조직 환경은 항상 심각한 창상 붕괴의 가능성이 존재하고 이때 시행할 수 있는 유경, 유리 조직 이전술은 감염에 대해 상당 부분 보호되어 보이나 이 술식은 미세혈관에 대한 숙달과 수술 후 정맥 내 항응고제의 투여 및 공여부에 심각한 문제가 발생할 가능성이 있다[8].

일반적으로 위험인자를 가진 환자에서는 정형화된 광범위 수술이 매우 위험하며. 저자들은 최소 침습적 골유합술이 이러한 문제의 환경에서 특히 유용하다는 것을

전제로 연구를 시작하였다. 최소 침습적 수술(minimal invasive surgery) 또는 족근동 접근법(sinus tarsi approach)로 불리는 이 술식은 Essex-Lopresti 기법으로부터 발전되어 왔으며 Sanders 분류 II형과 III형의 일부에서는 외측 광범위 접근법과 비교하여 수술 후 추시결과에 큰 차이가 없음이 여러 논문에서 보고되고 있다[6,7].

하지만 대부분에서 관절면의 진정한 해부학적 복원은 이루어지지 않으며 그 자체로 외상 후 골 관절병증의 가능성은 존재한다는 것을 알고 있지만 수술시 절개범위를 줄임으로써 수술 후 창상 열개나 감염의 가능성을 이론적으로 줄일 수 있다[1]. Fernandez등[7]과 Sanders등[16,17]은 유사한 비관혈적 정복술과 경피적 골유합술로 만족스러운 결과를 얻었음을 보고하였다. 저자들의 경우에서도 유사한 긍정적인 결과를 보였고 이는 거골하 관절면 복원 후에 거골하 운동은 보존되고 수술 중 최소한의 박리로 수술 후 종창 감소와 관절 주위 반흔의 감소 및 조기 수술 후 운동을 가능하게 하였기 때문으로 생각된다[13].

수상 후 7~14일 혹은 그 이상의 지연은 관절내 종골 골절 수술에 따른 연부조직 창상 문제를 감소시키는 장점이 있다[8]. 그렇지 않으면 연부조직 종창과 비복근등의 근 경련이 전위된 골편을 경피적으로 정복하는 것을 제한하게 되기 때문이다. 그러나 최소 침습적 족근동 접근법을 이용한 수술법은 쉽고 골절 수포와 종창 등에 접근법 자체가 영향을 덜 받으므로 더 조기에 수행할 수 있다는 장점이 있다[5].

저자들의 경우에 모든 환자들은 최종 추시 관찰시 치료에 만족을 보였고, 1예에서 나사못이 반대쪽을 뚫고 장 무지 굴곡건을 자극하여 부분 파열과 활액막염을 일으킨 것 외에는 특이할 만한 합병증은 발견되지 않았다. 또한 American orthopedic foot and ankle surgery for ankle and hindfoot scale상 평균 89.4점을 보여 만족 이상의 결과를 보였다.

결 론

최소 절개 족근동 접근법을 이용한 관절내 종골 골절의 치료는 당뇨병이 있어 추후 피부 괴사가 우려되며 비수술적 치료로서 만족스럽지 않은 환자군에게 조직 절개를 최소화하고 거골하 관절운동을 보존하는데 최적의 방법으로 생각된다.

REFERENCES

1. **Abidi NA, Dhawan S, Gruen GS, Vogt MT and Conti SF:** *Wound-healing risk factors after open reduction and internal fixation of calcaneal fractures. Foot Ankle Int, 19: 856-861.*
2. **Allon SM and Mears DC:** *Three dimensional analysis of calcaneal fracture. Foot Ankle, 11: 254-263, 1991.*
3. **Buckley R, Tough S, McCormack R, Pate G, Leighton R, Petrie D and Galpin R:** *Operative compared with nonoperative treatment of displaced intra-articular calcaneal fractures: a prospective, randomized, controlled multicenter trial. J Bone Joint Surg Am, 84: 1733-1744, 2002.*
4. **Catani F, Benedetti MG, Simoncini L, Leardin A and Giannini S:** *Analysis of function after intra-articular fracture of the os calcis. Foot Ankle Int, 20: 417-421, 1999.*
5. **Ebraheim NA, Elgafy H, Sabry FF, Freih M and Abou-Chakra IS:** *Sinus tarsi approach with trans-articular fixation for displaced intra-articular fractures of the calcaneus. Foot Ankle Int, 21: 105-113, 2000.*
6. **Essex-Lopresti P:** *The mechanism, reduction technique, and results in fractures of the os calcis. Br J Surg, 39: 395-419, 1952.*
7. **Fernandez DL and Koella C:** *Combined percutaneous and "minimal" internal fixation for displaced articular fractures of the calcaneus. Clin Orthop Relat Res, 290: 108-116, 1993.*
8. **Folk JW, Starr AJ and Early JA:** *Early wound complications of operative treatment of calcaneus fractures: analysis of 190 fractures. J Orthop Trauma, 13: 369-372, 199.*
9. **Harvey EJ, Grujic L, Early JS, Benirschke SK and Sangeorzan BJ:** *Morbidity associated with ORIF of intra-articular calcaneus fractures using a lateral approach. Foot Ankle Int, 22: 868-873, 2001.*
10. **Kitaoka HB, Alexander IJ, Adelaar RS, Nunley JA, Myerson MS and**

Sanders M: *Clinical rating systems for the ankle-hindfoot, midfoot, hallux, and lesser toes. Foot Ankle Int, 14: 349-353, 1994.*

11. **Kundel K, Funk E, Brutscher M and Bickel R:** *Calcaneal fractures: operative versus nonoperative treatment. J Trauma, 41: 839-845, 1996.*
12. **Loder RT:** *The influence of diabetes mellitus on the healing of closed fracture. Clin Orthop Relat Res, 232: 210-216, 1988.*
13. **O'Brien J, Buckley R, McCormack R, Pate G, Lighton R, Petrie D, Galpin R:** *Personal gait satisfaction after displaced intra-articular calcaneal fractures: a 2-8 year follow-up. Foot Ankle Int. 25:657-665, 2004.*
14. **Paley D and Hall H:** *Intra-articular fractures of the calcaneus. A critical analysis of results and prognostic factors. J Bone Joint Surg Am, 75:342-354, 1993.*
15. **Randle JA, Kreder HJ, Stephen D, Williams J, Jaglal S and Hu R:** *Should calcaneal be treated surgically? A meta-analysis, Clin Orthop Relat Res, 377: 217-227, 2000.*
16. **Sanders R, Fortin P, DiPasquale T and Walling A:** *Operative treatment in 120 displaced intra-articular calcaneal fractures. Results using a prognostic computed tomography scan classification. Clin Orthop Relat Res, 290: 87-95, 1993.*
17. **Sanders R:** *Displaced intra-articular fractures of the calcaneus. J Bone Joint Surg Am, 82: 225-250, 2000.*
18. **Sanders R:** *Intra-articular fractures of the calcaneus: present state of the art. J Orthop Trauma, 6: 252-265, 1992*

Table 1. Patient data.

Case	Age/Sex	Sanders*	Essex-Lopresti†	Combined injury	Pin removal	AOFAS score‡	DM type±	Duration
1	47/M	IIIAB	joint depression	both calcaneal fx	6 week	83	NIDDM	5yr
2	39/M	IIC	joint depression	L3 burst fx	8 week	81	NIDDM	7yr
3	51/F	IIA	tongue	both calcaneal fx	6 week	89	NIDDM	12yr
4	45/M	IIIAC	joint depression	both calcaneal fx	6 week	80	NIDDM	4yr
5	55/M	IIA	tongue	none	7 week	73	IDDM	30yr
6	42/M	IIIAC	joint depression	both calcaneal fx facial bone fx	9 week	69	NIDDM	6yr
7	39/M	IIA	tongue	none	7 week	92	NIDDM	4yr
8	39/M	IIA	tongue	none	7 week	82	NIDDM	10yr
9	67/M	IIIAB	joint depression	pelvic bone fx	8 week	88	NIDDM	8yr
10	58/F	IIIAC	joint depression	none	9 week	80	NIDDM	7yr
11	40/M	IIA	tongue	none	6 week	83	NIDDM	8yr
12	42/M	IIC	tongue	distal radius fx	8 week	82	IDDM	20yr

* Sanders Classification for Calcaneal fracture

† Essex-Lopresti Classification for Calcaneal fracture

‡ American Orthopedic Foot and Ankle Society for Ankle and Hindfoot scale

± NIDDM and IDDM mean non-insulin and insulin dependant diabetes mellitus

Fig. 1-A. 39-year-old man with intra-articular calcaneal fracture.
Initial ankle lateral X-ray & semicoronal CT scan demonstrating primary fracture line splitting the posterior facet with lateral dislocation of the lateral posterior facet fragment.

Fig. 1-B. Intra-operative photo demonstrating posterior facet reduction using traction bow(left), and fixating with temporary 1.4mm K-wires(right).

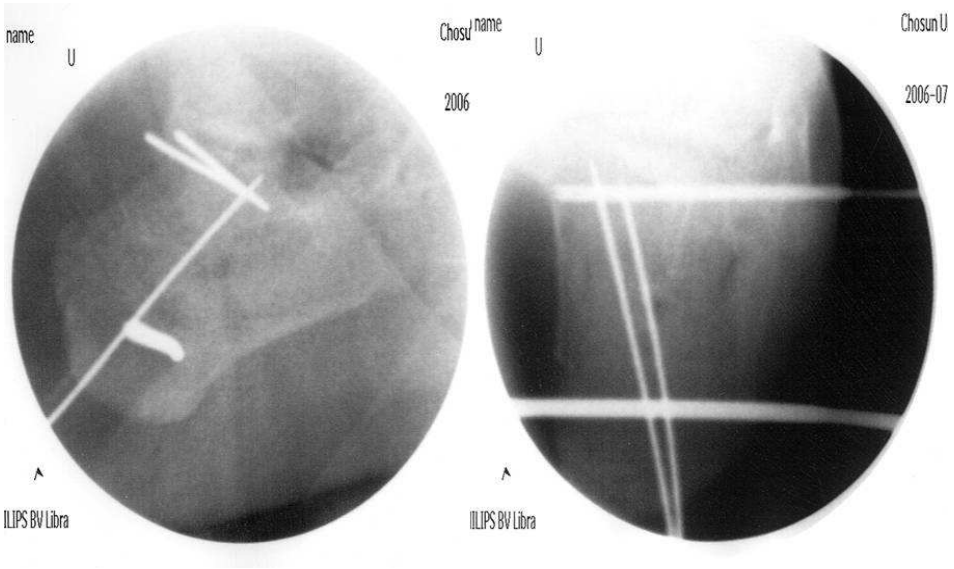

Fig. 1-C. Intra-operative C-arm image demonstrating posterior facet reduction with adequate K-wire fixation, axial pinning from calcaneal tuberosity to sustentaculum tali.

Fig. 1-D. Immediate post-operative ankle lateral and axial X-ray demonstrating adequate posterior facet reduction.

Fig. 1-E. At 12 months after operation, sagittal and semicoronal CT scan demonstrating bony union & adequate screw fixation.

Fig. 1-F. At 12 months after operation, ankle lateral and axial X-ray demonstrating good alignment and union was achieved.

저작물 이용 허락서

학 과	의학과	학 번	20057621	과 정	석사
성 명	한글: 김덕용 한문 : 金德龍 영문 : Kim, Deog-Yong				
주 소	광주시 북구 오치동 1015-7				
연락처	E-MAIL : dogyong@hanmail.net				
논문제목	한글 : 당뇨병을 동반한 관절내 종골 골절 환자에서 최소 절개 족근동 접근법을 이용한 치료				
	영문 : Treatment of Intra-articular Calcaneal Fracture Using Minimal Invasive Sinus Tarsi Approach in Diabetic Patients				

본인이 저작한 위의 저작물에 대하여 다음과 같은 조건아래 조선대학교가 저작물을 이용할 수 있도록 허락하고 동의합니다.

- 다 음 -

1. 저작물의 DB구축 및 인터넷을 포함한 정보통신망에의 공개를 위한 저작물의 복제, 기억장치에의 저장, 전송 등을 허락함
2. 위의 목적을 위하여 필요한 범위 내에서의 편집·형식상의 변경을 허락함. 다만, 저작물의 내용변경은 금지함.
3. 배포·전송된 저작물의 영리적 목적을 위한 복제, 저장, 전송 등은 금지함.
4. 저작물에 대한 이용기간은 5년으로 하고, 기간종료 3개월 이내에 별도의 의사 표시가 없을 경우에는 저작물의 이용기간을 계속 연장함.
5. 해당 저작물의 저작권을 타인에게 양도하거나 또는 출판을 허락을 하였을 경우에는 1개월 이내에 대학에 이를 통보함.
6. 조선대학교는 저작물의 이용허락 이후 해당 저작물로 인하여 발생하는 타인에 의한 권리 침해에 대하여 일체의 법적 책임을 지지 않음
7. 소속대학의 협정기관에 저작물의 제공 및 인터넷 등 정보통신망을 이용한 저작물의 전송·출력을 허락함.

동의여부 : 동의(0) 반대( )

2007년 2월 일

저작자: 김 덕 용 (서명 또는 인)

조선대학교 총장 귀하