[UCI]I804:24011-200000233907

2007년 2월

박사학위논문

가토 하악골 신장시 신연 방법에 따른 하악 과두의 조직학적 연구

조선대학교 대학원

치 의 학 과

안 신 영

가토 하악골 신장시 신연 방법에 따른 하악 과두의 조직학적 연구

Histologic observation of mandibular condyle according to various methods of mandibular lengthening in rabbits

2007년 2월 일

조선대학교 대학원

치 의 학 과

안 신 영

가토 하악골 신장시 신연 방법에 따른 하악 과두의 조직학적 연구

지도교수 김 수 관

이 논문을 치의학 박사학위신청 논문으로 제출함.

2006년 10월 일

조선대학교 대학원

치 의 학 과

안 신 영

안신영의 박사학위논문을 인준함.

위원장	부산대학교	교수	김종열	인
위 원	조선대학교	교수	이상호	인
위 원	강릉대학교	교수	박영욱	인
위 원	조선대학교	교수	박주철	인
위 원	조선대학교	교수	김수관	인

2006년 12월 일

조선대학교 대학원

목 차

ABSTRACT ····· iv

I. 서 론 ····· 1

II. 실험 재료 및 방법 ····· 2

III. 실험 결과 ····· 5

IV. 총괄 및 고안 ····· 7

V. 결 론 ····· 11

참 고 문 헌 ····· 12

사진부도 설명 ····· 16

사 진 부 도 ····· 18

표 목 차

Table 1. Histomorphometric analysis of new bone forming activity after osteotomy ····· 2

도 목 차

Fig 1. Photomicrograph of control group. (H-E stain, ×40) ····· 18

Fig 2. Photomicrograph of experimental group 1 on working side after experiment. (H-E stain, ×100) ····· 18

Fig 3. Photomicrograph of experimental group 1 on non-working side after experiment. (H-E stain, ×100) ····· 18

Fig 4. Photomicrograph of experimental group 2 on working side after experiment. (H-E stain, ×100) ····· 19

Fig 5. Photomicrograph of experimental group 2 on non-working side after experiment. (H-E stain, ×100) ····· 19

Fig 6. Photomicrograph of experimental group 3 on working side after experiment. (H-E stain, ×100) ····· 19

Fig 7. Photomicrograph of experimental group 3 on non-working side after experiment. (H-E stain, ×100) ····· 20

Fig 8. Photomicrograph of experimental group 4 on working side after experiment. (H-E stain, ×100) ····· 20

Fig 9. Photomicrograph of experimental group 4 on non-working side after experiment. (H-E stain, ×100) ····· 20

Fig 10. Immunohistochemical staining for tenascin in craniomandibular joint in Group 4 after experiment. (H-E stain, ×200) ····· 20

Fig 11. Immunohistochemical staining for connexin in craniomandibular joint in Group 3 after experiment. (H-E stain ×200) ····· 21

Fig 12. Immunohistochemical staining for osteocalcin in craniomandibular joint in Group 2 after experiment. (H-E stain, ×200) ····· 21

Fig 13. Immunohistochemical staining for nitric oxide synthase 2 in craniomandibular joint in Group 2 after experiment. (H-E stain, ×200) ····· 21

<ABSTRACT>

Histologic observation of mandibular condyle according to the various methods of mandibular lengthening in rabbits

Ahn, Shin-Young. D.D.S.
Advisor : Prof. Kim, Su-Gwan. D.D.S., Ph.D.
Department of Dentistry,
Graduate School of Chosun University

The purpose of this study was to investigate the histologic change of the mandibular condyle according to the various methods of mandibular lengthening.

The osteotomy was performed on the left mandibular body, then unilateral distraction device was placed. Before lengthening of mandible a 5-day-latency period was allowed. The mandible was lengthened 0.5mm once a day for 6days(Group 1), 0.5mm twice a day for 3days(Group 2), 0.5mm once a day for 10 days(Group 3), 0.5mm twice a day for 5 days. Then 14-day-consolidation period was allowed. After consolidation, rabbits were sacrificed and microscopic and immunohistochemical examination of the mandibular condyle was performed.

The result of this study were as follows:

1. There was no degenerative change of craniomandibular joint in all groups.
2. Histologic findings

; In distraction side, it showed thickened hypertrophic cartilage zone, enhanced endochondranous ossification and increased osteoblastic activity in 3, 4.

In non distraction side, there was no considerable change, except the increased osteoclastic activities in Group 3, 4.

3. Immunohistochemical findings

; Tenascin immunoreactivity was observed in bone marrow mesenchymal cells in distraction side in Group 4, this is pointed that chondrocyte was more increased in Group 4. Connexin immunoreactivity was no remarkable change in all groups. Osteocalcin expression was observed in distraction side in Group 2, this is pointed that bone formations more increased. Nitric oxide synthase 2 immunoreactivity was observed in distraction side in Group 2, this is pointed that stress and inflammation is related.

It was suggested that as the distraction amount and rhythm was more increased, hypertrophic cartilage zone was more thickened and endochondranous ossification was more cleared. However, there were no degenerative changes.

I. 서 론

오랜기간 동안 골 결손이나 부족, 그로 인한 선천적 혹은 후천적 기형을 재건하기 위해 다양한 방법이 연구되어 왔다. 그 대표적인 방법으로 자가골 혹은 이종골을 이용한 골 이식술, 골 대체 물질의 삽입, 그리고 다양한 피판술이 있다. 그러나 이러한 방법들은 이식골의 흡수 및 감염, 공여부의 새로운 결손 및 주변 연조기의 급격한 변화와 부족이라는 문제 점이 제기되었다. 최근 사용되고 있는 신연골 형성술은 이러한 기존의 외과적 술식들의 단점을 보완한다. 즉, 공여부가 불필요하며 인접 조직과 같이 동시에 신연이 이루어져 주위조직의 급격한 변화 및 연조직 결손 그리고 이식부의 길이의 제한이 적다는 장점을 가진다.

신연골 형성술은 인위적으로 피질골 절단술 혹은 골 절단술을 시행한 후 고정 장치를 이용하여 점진적인 신연력을 가해 절골편 사이를 이개하여 새로운 골을 형성 하는 술식이다. 1905년 Codivilla[1] 에 의해 처음으로 보고된 이래 1989년 Ilizarov[2,3] 가 적절한 속도를 유지하는 신연은 골형성을 유도하며 길이가 늘어나면서 골 연속성이 유지되고 신연이 멈추게 되면 골형성 또한 정지되고 골의 경화가 이루어진다는 tension stress 법칙을 발표하면서 이론적으로 정립되었다.

구강악안면 영역에서의 신연골 형성술은 치조골 결손부에 주로 사용하여 심한 위축을 보이는 치조골에 시술함으로써 향후 보철적 치료나 임플란트를 위한 전단계 술식으로 많이 사용하였으나 최근에는 하악골 편측 혹은 양측 왜소증 혹은 구개열과 같은 선천적 혹은 후천적 기형의 재건에 많이 사용되고 있다. 특히 편측 왜소증의 경우 하악골 골체부 혹은 하악골 상행지 부위에 신연골 형성술을 시행할 경우 문제가 될 수 있는 두개하악관절에 관한 연구가 많이 시행되고 있으나 이는 위치나 혹은 부하를 중심으로 행해져왔다.

본 연구의 목적은 서로 다른 속도와 길이를 갖는 편측 신연골 형성술을 시행했을 때 신연측과 비신연측의 조직학적 그리고 면역화학적 평가를 시행하여 하악 과두에 발생하는 조직학적, 면역화학적 변화를 관찰하는데 있다.

Ⅱ. 실험 재료 및 방법

1. 실험 재료

체중 2~3kg 내외의 건강한 가토 20마리를 이용하여 실험군 16마리(우측: 비신장측, 좌측: 신장측), 대조군 4마리로 분류 하였으며 실험군은 하악과주에 병리적 변화를 유발하지 않는 범위[25] 내에서 좌측 하악골의 신연량과 신연횟수에 따라 신연량 3mm(실험1,2군), 신연량 5mm(실험 3, 4군)군으로 세분하였으며 각군당 4마리씩 배당하였다(Table 1). 동일한 조건 하에서 고형식 사료로 사육하였다.

Table 1. Study design

Group	No	Total rate of distraction(mm)	Rhythm of distraction	Period of distraction (days)
Control	4	0	0	0
Group 1	4	3	0.5mm once a day	6
Group 2	4	3	0.5mm twice a day	3
Group 3	4	5	0.5mm once a day	10
Group 4	4	5	0.5mm twice a day	5

신연술을 위한 장치는 5mm expansion screw (FoeresaDent, Pforzheim, Germany)에 자가중합 레진을 첨가하여 제작하였으며 장치의 고정을 위해 8mm의 self tapping screw(Jeil Co., Seoul, Korea) 가 사용되었다.

2. 실험 방법

1) 피질골 절단(corticotomy) 및 장치의 고정(device fixation)

염산 케타민(케타라®, 유한양행, 5mg/kg)을 근주하고 추가로 xylazine(Rompun®, 한국바이엘주식회사, 0.3mg/kg)을 정주하여 전신마취를 유도하고 술전에 감염방지 목적으로 gentamicin(겐타마이신®, 녹십자, 5mg/kg)을 근주한 후, 좌측

하악골 하연부의 측면을 제모하고 소독하였다. 지혈 목적으로 2% lidocaine HCl(1:100,000 epinephrine 함유)을 수술부위에 주사한 후, 구강 외로 하악 하연을 따라 우각부에서 견치 부위까지 피부 절개를 시행하고 하악 제1소구치 부위에서 fissure bur를 이용해 수직으로 골 절단술을 시행[4], 골 절제술을 시행 시 물을 주수하여 열 발생을 최소화 하였다. 피질골 절단술 부위에 절단부가 중앙에 오도록 제작한 장치를 위치시켜 self tapping screw를 이용하여 하악에 고정하였다.

골 절제술을 시행한 부위를 봉합하였고, 술 후 5일간 감염방지 목적으로 gentamicin(5mg/kg)을 하루 1회씩 근주하였다.

2) 잠복기(latency period) 및 신연(distraction), 경화기(consolidation period)의 부여

피질골의 절단 및 장치의 고정 후 5일간의 잠복기를 부여한 후 신연장치를 노출시키기 위한 2차 실험을 시행 하였다. 실험동물을 근주, 전신마취를 유도한 후 국소마취를 시행 봉합부위를 개방 하여 신연장치를 노출시키고 black silk를 이용하여 노출되도록 봉합하였다. 2차 수술 시행 후부터 각 실험군의 신연을 실시하였다. 실험 1군의 경우 0.5mm 씩 하루에 1회 총 6일간 시행하여 총 3mm의 신연을 실시하였으며 실험 2군의 경우 0.5mm 씩 하루에 2회 총 3일간 시행하여 총 3mm의 신연을 실시하였다. 실험 3군의 경우 0.5mm 씩 하루에 1회 10일간 시행하여 총 5mm의 신연을 실시하였으며 실험 4군의 경우 0.5mm 씩 하루에 2회 5일간 시행하여 총 5mm 의 신연을 실시하였다. 각 군마다 14일간의 경화기를 부여하였다. 실험군은 잠복기(5일), 신연기(6일, 3일, 10일, 5일) 경화기(14일)를 거쳐 1차 실험 후 25일, 22일, 29일, 24일째에 각각 희생시켰으며 대조군 역시 희생시켰다.

3) 조직 절편의 제작

A. 탈회 표본의 제작

채취된 조직은 연구목적에 따라 10% 포르말린 용액에 24시간 고정한 후 Nitric acid(De-Cal Rapid, Pational Diagnosis, Atlanta, USA)로 24시간 탈회하고 통법에 따라 파라핀 포매하고 약 5㎛ 두께로 시상면상에서 박절하여 hematoxylin 과 eosin 염색을 시행, 표본을 제작하였으며 광학 현미경을 통해 관찰하였다.

B. 면역조직화학 검사

파라핀 포매 절편을 5㎛의 두께로 박절한 후 2% 3-aminoprophyltriehoxy-syran-coated slide 에 봉입하여 탈파라핀화, 탈수화시켰다. 절편은 30분 간 phosphate-buffered saline solution(PBS)에서 1% bovine serum albumin 으로 배양하였으며 실온에서 10분간 PBS에서 0.01% protease type XXIV(Sigma, St Louis, MO)로 처리하였다. PBS에서 세척 후 조직은 rabbit anti-human tenascin(1:50; Serotec,Oxford,UK), rabbit anti-connexin(1:100, Zymed LAB, USA), Goat anti osteocalcin(1:100, Santa Cruz Biotech, USA), Goat anti-NOS2(1:100, Santa Cruz Biotech, USA)로 4℃에서 배양하였다. PBS에서 세척한 후 1:200으로 희석된 biotinylated goat ant-rabbit IgG antibody와 함께 조직을 배양하였다. 그 후 pH 7.2의 0.1M Tris-HCl buffer로 배양하였다.

Ⅲ. 실험 결과

1. 육안적 소견

술 후 가토의 상태는 모두 양호하였으며 신연 장치 주위의 감염이 관찰되었고 신연장치의 탈락 등은 관찰 되지 않았다. 또한 신연장치의 조작에 따라 느껴지는 저항감은 초기에는 증가되었으나 신연이 진행될수록 감소하는 경향을 보였다. 좌측 편측의 신장으로 인해 하악의 우측으로의 편위가 관찰되었다. 골 신장 부위에는 새로운 골의 형성이 관찰되지는 않았다.

2. 조직학적 소견

1) 광학현미경학적 소견

A. 대조군

과두의 표면은 약간의 연골세포들이 포함된 섬유성 골체 조직층(Avascular Fibrous Connective Tissue Layer)로 덮여 있으며 교원섬유질(Collagen Fiber)이 과두의 표면에 평행하게 주행하였다. 그 하방으로 연골세포로 구성된 증식대(proliferative zone), 섬유연골대(Fibrocartilaginous zone), 비대연골대(hypertrophic cartilage zone) 및 관절하골층(Subarticular bone)이 관찰되었다(Fig. 1).

B. 실험 1군

신장측의 경우 증식대의 연골 세포가 증가되었으며 섬유연골대가 두꺼워지는 것이 관찰되었고 비대연골세포층이 두꺼워졌으며 연골성 골화가 뚜렷이 관찰 되었다. 신장측에서는 연골하골에서 골모세포의 수가 증가되는 소견이 관찰되었다(Figs. 2, 3).

C. 실험 2군

신장측의 경우 증식대의 연골세포가 증가되었으며 섬유연골대와 비대연골 두꺼워졌다. 또한 연골성 골화가 관찰되는 반면 비신장측의 경우 골화는 관찰되지 않았으며 비신장측에서는 파골세포의 수가 증가되는 소견을 보였다 (Figs. 4, 5).

D. 실험 3군

신장측의 경우 증식대의 연골 세포의 수가 증가되었으며 섬유 연골대의 두께가 증가되는 소견을 보였다. 연골성 골화가 관찰되었다(Figs. 6, 7).

E. 실험 4군

신장측의 경우 증식대의 연골세포가 증가되었으며 섬유 연골대가 두꺼워지는 것이 관찰되었다. 또한 연골하골에서 연골성 골화가 증가되는 소견을 보였다(Figs. 8, 9).

2) 면역 조직화학적 소견

Tenascin에 대한 면역화학적 반응이 실험 4군에서 나타났다. 이는 연골세포의 증가를 의미한다(Fig. 10). 또한 connexin은 gap juction을 형성하는 분자들로 골과 연골에서는 발현되지 않았다(Fig. 11). Osteocalcin은 실험 2군에서 신장측에서 뚜렷한 발현의 차이를 보였다(Fig. 12). Nitric oxide synthase 2 (NOS 2)의 실험 2군의 신장측에서 비교적 뚜렷한 발현이 나타났다(Fig. 13).

Ⅳ. 총괄 및 고찰

신연골 형성술이란 골의 생물학적인 치유과정을 이용해 외상이나 종양, 선천적 기형등으로 인한 골 결손부를 수복하는 술식이다. 이러한 신연골 형성술은 임상적으로 적용시 4단계의 과정을 거친다. 먼저 신연이 요구되는 부위에 정확한 계획에 따라 골 절단술(osteotomy)을 시행하며 신연장치를 장착하고 신연을 시행하기 전 골 절단부에 골절의 치유과정과 유사한 일차 가골이 형성되는 잠복기(latency period)를 부여한다. 이때 잠복기가 너무 짧으면 일차 가골 대신 섬유성 결합이나 불유합이 발생할수 있으며 잠복기가 너무 길면 골 절단부위의 조기 경화가 일어난다.[5,6] 다음은 신연기(distraction period)는 연성 가골이 생긴 후 절단된 골절편 사이 조직에 신연을 가해 신생 조직의 형성을 촉진하는 시기이다. 경화기(consolidation period)는 신연 완료 후부터 신연 장치가 제거되기까지의 기간으로 신연 후 형성되는 신생골이 더욱 성숙되고 필요한 강도를 얻게 되는 시기이다. 이와 같은 과정을 거치는 신연골 형성술은 전통적인 골 이식술의 한계를 극복하기 위한 노력으로 지속적으로 연구되고 있으며 안면 영역에서도 많은 연구가 진행되고 있으며 새로 형성된 골조직 뿐만 아니라 근육, 신경 및 측두 하악관절에서의 변화도 보고되고 있다.

최근에는 악안면 영역에 발생하는 선천적 기형의 재건에 많이 사용되고 있다. 하악에서 발생하는 왜소악의 원인은 선천적인 경우가 가장 많으며 그 밖에 외상이나 류마티즘성 관절염, 방사선 치료 등에 의한 후유증, 그리고 종양의 절제에 의한 후유증이 그 대부분이다. 이러한 하악 악골의 신장을 위한 신장술은 과거 주로 사용했던 늑골 이식에 비해 공여부의 불편감이나 장애가 생기지 않으며 늑골 이식이 실패한 경우에도 사용가능하며 골이식을 원치 않는 환자에게 사용할 수 있고 악교정 수술이 갖는 수직적, 수평적 또는 전후방적인 길이의 변화의 한계를 극복할 수 있다는 장점이 있으나[7] 감염이나 악관절 장애, 교합 장애를 일으킬 수 있다는 단점이 지적되고 있다. 따라서 이러한 단점들을 보완하기 위해 적절한 술 전 계획, 정확한 환자의 평가, 그리고 신연장치의 정확한 방향의 조절이

요구된다.[8)]

하악골 신장술을 시행할 경우 가장 문제가 될 수 있는 점이 악골의 신장으로 인한 턱관절의 변화를 분리시켜 생각할 수 없다는 복합적인 문제를 가지고 있어 그에 따른 많은 연구가 이루어져 왔다.

1992년 McCarthy 등[9)]이 사람에서 구외 장치를 이용한 하악골 신장술을 보고하였으며 그는 4명의 편측 왜소악 환자에게 골 신장술을 이용하여 하악골을 신장시켜 좋은 결과를 얻은 증례를 보고하였다. Kulewicz 등[10)]은 2~15세의 성장중인 환자에서 편측 하악골 신장술을 시행한 결과 효과적이었으나 경화 기간 동안 적절한 교정 치료가 필요하다고 주장하였으며 Hamada 등[11)]은 과두부의 절편을 후방이동 시킨 결과 악관절에 큰 변화는 없었다고 보고하였다. 또한 Kusnoto 등[12)]은 성장 중인 편측 왜소악 환자에게서 편측 하악골 신장술을 시행한 결과 성장과 관련된 큰 문제는 발견되지 않다고 보고하였으며 Gabbay 등[13)]은 왜소악 환자에게서 기존의 Matthew device 와 신장술을 시행하여 비교한 결과 초기에는 큰 차이가 없으나 장기적인 재발의 결과를 볼 때 오히려 기존의 외과적 시술이 더 효용적이라고 보고하기도 하였다. Sant'Anna 등[14)]은 성견에서 하악골 신장 시 과두와 하악과두의 전반적인 골량은 감소되며 치조골선의 수가 감소되고 결합조직의 밀도가 감소되며 치조골선의 분리가 증가되나 이는 가령의 변화와 기능의 향상시 발생하는 현상과 유사하다고 보고하였다. 또한 Ko 등[15)]은 성장 중인 환자게 편측 신장술을 시행한 결과 안정적인 결과를 얻었다고 보고하였다. Shetye 등[16)]은 성장 중인 하악골 왜소증 환자에게서 편측 신장술 시행 시 역시 성장에는 큰 문제가 없다고 보고하였다.

Harper 등[17)]은 하악 정중부에서 골신장술을 시행한 결과 악관절내의 섬유층의 비후와 연골층의 비후가 관찰되었고 또한 골모세포의 반응이 활발하게 나타났으나 회복되었다고 보고하였다. Copray 등[18,19)]은 과두에 작고 지속적인 힘을 가했을 때 아연골 세포층의 증식을 자극하고 간헐적인 힘에서는 증식력이 감소하며 기질 형성에 있어서는 간헐적인 힘을 가했을 때 활발하다고 보고하였다. Nakai 등[20)]은 간헐적인 압축력이 연골내의 골화를 자극하는데 이러한 반응은 과두 연골의 성장 잠재력이며 성장 중인 하악 과두의 안정을 유도하려는 외적인 변화에

대한 저항이라고 하였다. Samcbukov 등[21]은 하악골 신장시의 응력 분석을 시행하였을 때 편측 신장시는 신장측의 후방부의 외측 변이 즉 하악골의 외측 회전과 하악골 정중부 신장시는 과두축의 회전을 야기하므로 신장측에 평행하게 장치의 식립이 이루어져야한다고 하였다. 또한 안 등[22]은 편측 하악골 신장시 비신장측보다는 신장측에서 전방부보다는 후방부에서 그 영향이 현저하고 힘이 크게 작용하며 시간이 지날수록 관절원판의 두께는 크기가 점차 회복되고 측두골과 하악과두의 관절연골, 유골 봉합선이 감소하는 소견을 보였고 점차 초기화 된다고 보고하였다.

Kofod 등[23,24]은 관절염 환자에게서 편측 하악골 신장시 악관절 부위의 응력을 분석한 결과 신장측의 응력이 증가되고 비신장측은 후방측방으로 응력이 가해지나 전반적으로 힘은 부분적으로 증가하나 악관절 부위의 응력은 낮다고 보고하였으며 모형상에서 편측 신장시 응력이 좀더 중심화되고 비신장측과 동일 되어진다고 보고하였다. 김 등[25]은 가토에서 편측 하악골 신장시 악관절을 관찰한 결과 퇴행성 혹은 염증성 변화는 관찰되지 않으며 연골내골화가 신장측에서 관찰된다고 보고하였다.

Thurmuller 등[26]은 돼지에서 하악골 신장후 악관절을 관찰한 결과 내측의 관절원판이 얇아지는 소견이 관찰되며 신장속도가 빠를수록(4mm/day) 과두와 관절원판이 변화가 다시 신장 속도가 감소하면(1mm/day) 이러한 변화는 사라진다고 보고하였다. Zou 등[27]은 신장속도와 악관절의 변화를 관찰한 결과 1mm/day의 신장 속도는 과두와 연골에 적응성 변화가 일어나지만 2mm/day의 속도일 경우 퇴행성 변화가 일어난다고 보고하였다. 또한 Liu 등[28]은 백서에서 관찰한 결과 과도한 증가속도와 신연량은 과두와 연골에 부정적인 영향을 미친다고 보고하였다. Chevalier 등[29]은 연골세포의 증식이 나타나는 곳에서 tenascin의 발현이 뚜렷하며 Hellio 등[30]은 connexin이 gap-junction을 형성하는 분자로 골과 연골에서는 발현이 되지 않는다고 보고하였다. 또한 Martin 등[31]은 osteocalcin은 골의 형성과 관련된 인자로 주로 사용되며 골모세포에서는 자극에 의해 발현이 증가된다고 주장하였고 Basso 등[32]은 nitric oxide synthase 2는 과부하와 염증에 관련하여 발현이 증가한다고 보고하였다.

본 연구에서는 두개하악관절에 병리적 변화를 유발하지 않는 범위[25]인 3mm와 5mm의 편측 하악골 신장 시 신장 속도에 차이를 부여하여 두개하악관절의 변화를 광학현미경학적 그리고 면역조직화학적으로 살펴 본 결과 신장측은 비신장측에 비해 증식층에서의 연골 세포의 증가가 관찰되었으며 또한 비대 연골층이 증가되는 것을 관찰할 수 있었으며 신장량과 신장속도가 증가될수록 연골 세포의 수가 상대적으로 증가되는 것이 관찰되었다. 또한 면역화학적 반응에서는 tenascin에 대한 반응이 실험 4군에서 뚜렷이 나타났으며 osteocalcin에 대한 발현이 실험 2군에서 뚜렷이 나타났다. Nitric oxide synthase 2의 경우 실험 2군의 신장측에서 비교적 발현을 나타냈다.

그러나 본 연구는 경화기 직후 가토를 희생하여 시간이 경과하면서 각 실험군에서 발생할 수 있는 신장측과 비신장측의 변화를 관찰하지 못하였으며 또한 제한된 신연량(5mm)을 바탕으로 하였으므로 향후 이를 보완하여 좀 더 심도 있는 연구가 필요하리라 사료된다.

V. 결 론

가토 편측 하악골에 피질골 절단술을 시행하고 신연장치를 장착한 후 5일간의 잠복기를 부여한 후 하루 0.5mm 1회 신연을 6일간 시행한 경우, 하루 0.5mm 2회 신연을 3일간 시행한 경우, 하루 0.5mm 1회 신연을 10일간 시행한 경우, 하루 0.5mm 2회 신연을 5일간 시행한 경우 로 분류 하여 신연을 완료하고 14일간의 경화기를 부여하였다. 경화기를 거친 후 각각 희생하여 두개하악관절의 변화를 조직병리학적, 그리고 면역조직화학적으로 관찰하여 다음과 같은 결과를 얻었다.

1. 신연량과 신연속도가 증가할수록 신장측에서는 증식 세포층의 연골 세포의 수가 증가되었고 비대연골 세포층이 두꺼워졌으며 골모세포의 출현을 보였다.
2. 신연량이 증가할수록 신장측에서는 골모세포의 증가로 인한 ostecalcin의 발현이 나타났으며 신연 속도가 증가할수록 신장측에서는 스트레스와 염증반응으로 인한 nitric oxide synthase 2(NOS2)의 발현을 보였다.

본 결과로 미루어 보아 편측의 하악골 신장 시 신장량(3mm, 5mm)과 속도(1회/일, 2회/일)에 따른 하악관절의 퇴행성 변화는 관찰되지 않았으나 향후 좀 더 증가된 신장량과 신장속도와 관련된 연구, 그리고 경화기를 지나고 시간에 따른 두개하악관절의 변화에 대한 연구가 필요하리라 사료된다.

참고 문헌

1. Codivilla A.. "On the means of lengthening in lower limbs, th muscle, and tissues which are shortened through deformity." Am J Orthop Surg 2:353, 1905.
2. Ilizarov G.A.. "The tension-stress effect on the genesis and growth of tissues : Part I The influence of stability of fixation and soft tissue preservation." Clin Orthop 238:249-281, 1989.
3. Ilizarov G.A.. "The tension-stress effect on the genesis and growth of tissues : Part I The influence of the rate and frequency of distraction." Clin Orthop 239:263-285, 1989.
4. Komuro Y, Takato T, Harii K, Yonemara Y.. "The histologic analysis of distraction osteogenesis of the mandible in rabbits." Plast Reconstr Surg 94:152-159, 1994.
5. Block M.S, Cervini D, Chang A, Gottsegen G.B.. "Anterior maxillary advancement using tooth supported distraction osteogenesis." J Oral Maxillofac Surg 53:561, 1995.
6. Block M.S, Brister G.D.. "Use of distraction osteogenesis for maxillary advancement : Preliminary results." J Oral Maxillofac Surg 52:282, 1994.
7. Cavaliere C.M, Buchman S.R.. "Mandibular distraction in the absence of an ascending ramus and condyle." J Craniofac Surg 13:527-32, 2002.
8. Albanese M, Mercanti M, Bertele G, Stella F, Trevisiol L.. "Mandibular distraction of the body and ramus." Minerva Stomatol 55:327-53, 2006.
9. McCarthy J.G, Schreiber J, Karp N, Thorne C.H, Grayson B.H.. "Lengthening of the human mandible by gradual distraction." Plast Reconstr Surg 89:1, 1992.
10. Kulewicz M, Cudzilo D, Hortis-Dzierzbicka M, Obloj B, Krol Z..

"Distraction osteogenesis in the treatment of hemifacial microsomia." Med Wieku Rozwoj 8:761-72, 2004.

11. Hamada Y, Kondoh T, Ogawa T, Nakajima T, Sekiya H, Seto K.. "Backward distraction osteogenesis of condylar segment in patient with mandibular ramus deficiency-report of a case." Oral Surg Oral Med Oral Pathol Oral Radiol Endol 98:28-31, 2004.
12. Kusnoto B, Figueroa A.A, Polley J.W.. "A longitudinal three-dimensional evaluation of the growth pattern in hemifacial microsomia treated by distraction osteogenesis: a preliminary report." J Craniofac Surg 10:480-6,
13. Gabbay J.S, Heller J.B, Song Y.Y, Wasson K.L, Harrington H, Bradley "Temporomandibular joint bony ankylosis: comparison of treatment with distraction osteogenesis or the mattews device arthroplasty." J Craniofac Surg 17:516-22, 2006.
14. Sant'Anna E.F, Gomez D.F, Summer D.R, Williams J.M, Figueroa A.A, Ostric S.A, Theodoru S, Polley J.W.. "Micro-computed tomography evaluation of the glenoid fossa and mandibular condyle bone after bilateral vertical ramus mandibular distraction in a canine model." J Craniofac Surg 17:611-9, 2006.
15. Ko E.W, Hung K.F, Huang C.S, Chen P.K.. "Correction of facial asymmetry with multiplanar mandible distraction: a one-year follow up study." Cleft Palate Craniofac J 41:5-12, 2004.
16. Shetye P.R, Grayson B.H, Mackool R.J, McCarthy J.G.. "Long-term stability and growth following unilateral mandibular distraction in growing children with craniofacial microsomia." Plast Reconstr Surg 118:985-95, 2006.
17. Harper R.P, Bell W.H, Hinton R.J, Browne R. et al.. "Reactive change in the temporomandibular joint after mandibular midline osteodistraction." British J Oral Maxillofac Surg 35:20-25, 1997.

18. Copray J.C.V.M, Jansen H.W.B, Dyterloo H.S.. "Effects of compressive forces on proliferation and matrix synthesis in mandibular condylar cartilage on the rat in vitro." Archs Oral Biol 30:299-304, 1985.
19. Copray J.C.V.M, Jansen H.W.B, Dyterloo H.S.. "An in-vitro system for studying the effect of variable compressive forces on the mandibular condylar cartilage of the rat." Arch Oral Biol 30:305-311, 1985.
20. Nakai H, Niimi A, Ueda M.. "The influence of compressive loading on the growth of cartilage of the mandibular condyle in vitro." Arch Oral Biol 43:505-515, 1998.
21. Samcbukov M.L, Cope J.B, Harper R.P, Ross J.D.. "Biomechanical considerations of mandibular lengthening and widening by gradual distraction using a computer model." J Oral Maxillofac Surg 56:51-59, 1998.
22. 안정모, 오세종, 차용두, 권순용 등.. "편측 하악골 신장술에 의한 악관절의 변화에 관한 조직학적 연구" 대한구강악안면외과학회지 24:263-277, 1998.
23. Kofod T, Cattaneo P.M, Dalstra M, Melsen.. "Three-dimensional finite element analysis of the mandible and temporomandibular joint during vertical ramus elongation by distraction osteogenesis." J Craniofac Surg 16:586-93, 2005.
24. Kofod T, Cattaneo P.M, Melsen.. "Three-dimensional finite element analysis of the mandible and temporomandibular joint on simulated occlusal forces before and after vertical ramus elongation by distraction osteogenesis." J Craniofac Surg 16:421-9, 2005.
25. Kim S.G, Ha J.W, Park J.C.. "Histological changes in the temporomandibular joint in rabbits depending on the extent of mandibular lengthening by osteodistraction." Br J Oral Maxillofac Surg 42:559-65, 2004.
26. Thurmuller P, Troulis M.J, Rosenberg A, Kaban L.B.. "Changes in the

condyle and disc in response to distraction osteogenesis of the minipig mandible." J Oral Maxillofac Surg 60:1327-33, 2002.

27. Zou S, Hu J, Wang D, Li J, Tang Z.. "Changes in the temporomandibular joint after mandibular lengthening with different rates of distraction." Int J Adult Orthodon Orthognath Surg 16:221-5, 2001.
28. Liu Z.J, King G.J, Herring S.W.. "Alteration of morphology and microdensity in the condyle after mandibular osteodistraction in the rat." J Oral Maxillofac Surg 61:918-27, 2003.
29. Chevalier X, Groult N.. "Tenascin distribution in articular cartilage from normal subjects and from patients with osteoarthritis and rheumatoid arthritis." Arthritis Rheum 37:1013-22, 1994.
30. Hellio Le Graverand M.P, Ou Y, Schield Yee T.. "The cells of the rabbit meniscus: their arrangement, interrelationship, morphological variations and cytoarchitecture." J Anat 198:525-35, 2001.
31. Martin I, Jakob M, Schafer D.. "Quantitative analysis of gene expression in human articular cartilage from normal and osteoarthritic joints." Osteoarthritis Cartilage 9:112-8, 2001.
32. Basso N, Heersche J.N.. "Effects of hind limb unloading and reloading on nitric oxide synthase expression and apoptosis of osteocytes and chondrocytes." Bone 39:807-14, 2006.

안신영 논문 사진 부도 설명

Fig 1. Photomicrograph of control group (H-E stain, ×40)
: Normal craniomandibular joint

Fig 2. Photomicrograph of experimental group 1 on working side after experiment. (H-E stain, ×100)
: The hypertrophic cartilage zone was thickened and chondrocyte was increased.

Fig 3. Photomicrograph of experimental group 1 on non-working side after experiment. (H-E stain, ×100)
: There was no remarkable change, but increased chondrocyte was not showed.

Fig 4. Photomicrograph of experimental group 2 on working side after experiment. (H-E stain, ×100)
: The hypertrophic cartilage zone was thickened chondrocyte was increased and osteoblast was appeared.

Fig 5. Photomicrograph of experimental group 2 on non-working side after experiment. (H-E stain, ×100)
: There was no ossification and osteoclast was appeared.

Fig 6. Photomicrograph of experimental group 3 on working side after experiment. (H-E stain, ×100)
: The osteoblast was increased and endochondranous ossification was appeared.

Fig 7. Photomicrograph of experimental group 3 on non-working side after

experiment. (H-E stain, ×100)

: There was no ossification and osteoclast activity was activated.

Fig 8. Photomicrograph of experimental group 4 on working side after experiment. (H-E stain, ×100)

: The activated osteoblst was observed and ossification was showed.

Fig 9. Photomicrograph of experimental group 4 on non-working side after experiment. (H-E stain, ×100)

: The activated osteoclast was observed.

Fig 10. Immunohistochemical staining for tenascin in craniomandibular joint in Group 4 after experiment. (H-E stain, ×200)

: Increased tenascin immunoreactivity was observed in working side of Group 4.

Fig 11. Immunohistochemical staining for connexin(CX-43) in raniomandibular joint in Group 3 after experiment. (H-E stain, ×200)

: There was no remarkable immunoreactivity for connexin.

Fig 12. Immunohistochemical staining for osteocalcin in craniomandibular joint in Group 2 after experiment. (H-E stain, ×200)

: Increased immunoreactivity for osteocalcin was observed in working side in Group 2.

Fig 13. Immunohistochemical staining for nitric oxide synthase 2 in craniomandibular joint in Group 2 after experiment. (H-E stain, ×200)

: Immunoreactivity for NOS 2 was observed in working side in Group 2.

안신영 논문 사진 부도

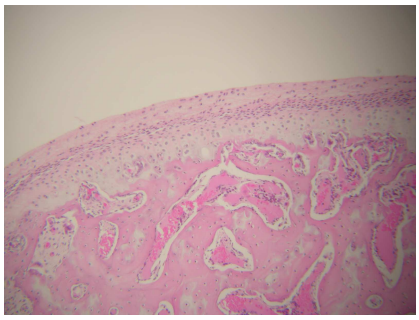

Fig. 1(×40)

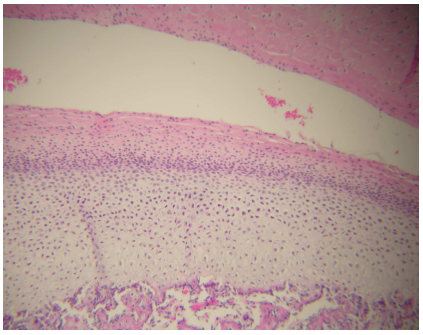

Fig. 2(×100)

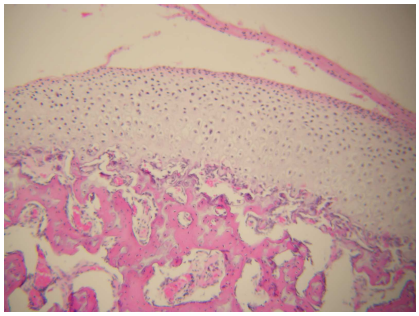

Fig. 3(×100)

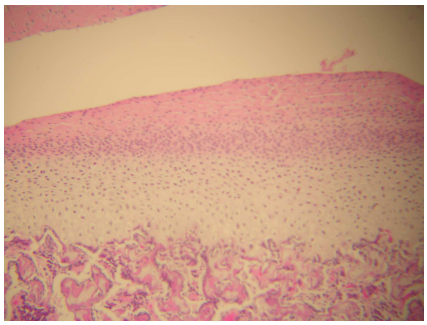

Fig. 4(×100)

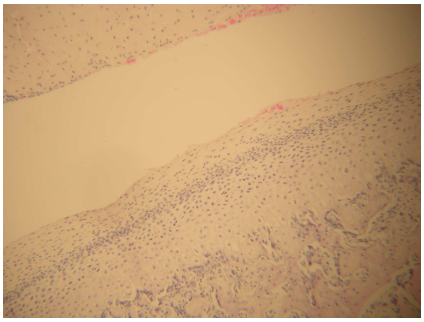

Fig. 5(×100)

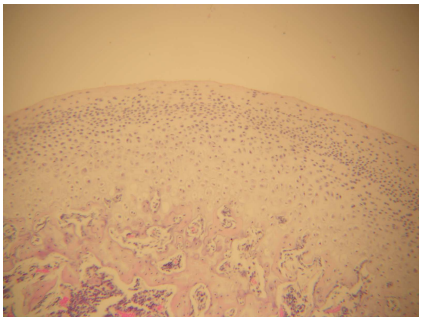

Fig. 6(×100)

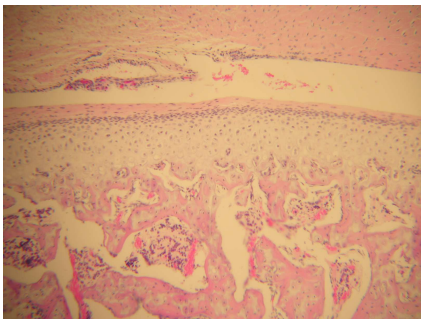

Fig. 7(×100)

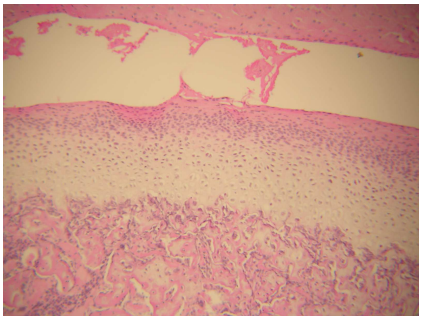

Fig. 8(×100)

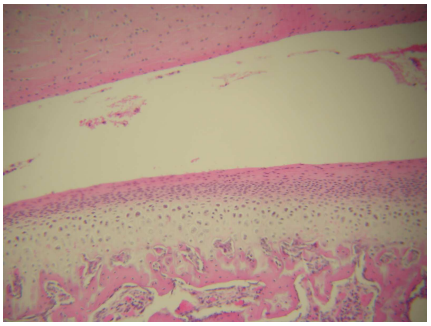

Fig. 9(×100)

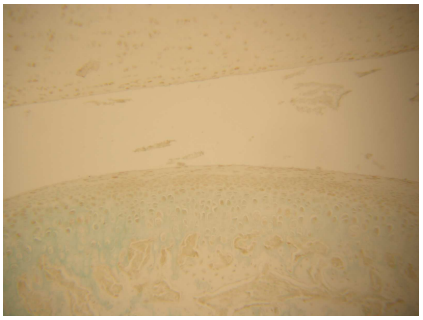

Fig. 10(×200)



Fig. 11(×200)

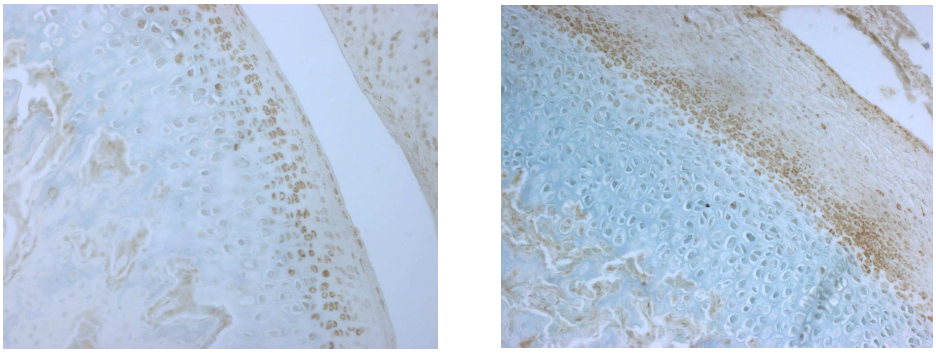

Fig. 12(×200)

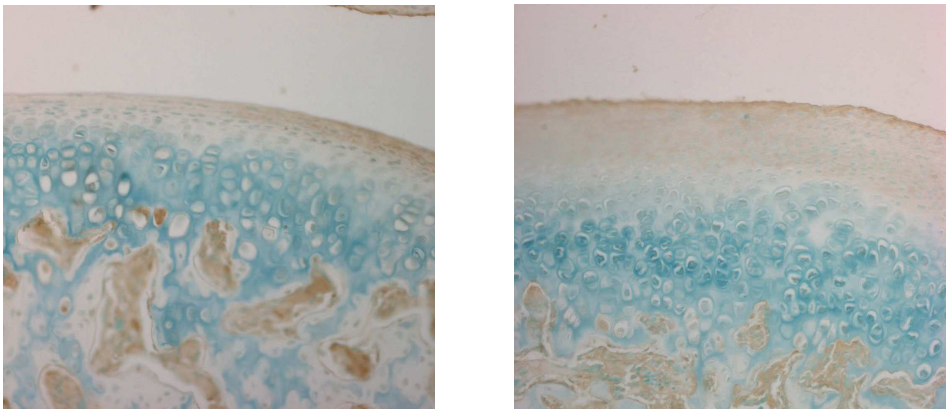

Fig. 13(×200)

저작물 이용 허락서					
학 과	치의학과	학 번	20047442	과 정	박사
성 명	한글:안신영 한문 :安信英 영문 : Ahn Shin-young				
주 소	광주광역시 북구 중흥동 모아타운 107동 1606호				
연락처	E-MAIL :duzzy@hanmail.net				
논문제목	한글 : 가토 하악골 신장시 신연 방법에 따른 하악 과두의 조직학적 연구 영문 : Histologic observation of mandibular condyle according to various methods of mandibular lengthening in rabbits.				

본인이 저작한 위의 저작물에 대하여 다음과 같은 조건아래 조선대학교가 저작물을 이용할 수 있도록 허락하고 동의합니다.

- 다 음 -

1. 저작물의 DB구축 및 인터넷을 포함한 정보통신망에의 공개를 위한 저작물의 복제, 기억장치에의 저장, 전송 등을 허락함
2. 위의 목적을 위하여 필요한 범위 내에서의 편집・형식상의 변경을 허락함. 다만, 저작물의 내용변경은 금지함.
3. 배포・전송된 저작물의 영리적 목적을 위한 복제, 저장, 전송 등은 금지함.
4. 저작물에 대한 이용기간은 5년으로 하고, 기간종료 3개월 이내에 별도의 의사 표시가 없을 경우에는 저작물의 이용기간을 계속 연장함.
5. 해당 저작물의 저작권을 타인에게 양도하거나 또는 출판을 허락을 하였을 경우에는 1개월 이내에 대학에 이를 통보함.
6. 조선대학교는 저작물의 이용허락 이후 해당 저작물로 인하여 발생하는 타인에 의한 권리 침해에 대하여 일체의 법적 책임을 지지 않음
7. 소속대학의 협정기관에 저작물의 제공 및 인터넷 등 정보통신망을 이용한 저작물의 전송・출력을 허락함.

동의여부 : 동의(○) 반대( )

2006년 12월 29일

저작자: 안 신 영 (서명 또는 인)

조선대학교 총장 귀하