[UCI]I804:24011-200000233906

2007년 2월
석사학위논문

가토 대퇴동맥의 미세혈관 문합시 헤파린의 국소세척 및 전신투여 효과에 대한 실험적 연구

조 선 대 학 교 대 학 원
치 의 학 과
김 동 주

가토 대퇴동맥의 미세혈관 문합시 헤파린의 국소세척 및 전신투여 효과에 대한 실험적 연구

Experimental study on the effects of local irrigation and systemic administration of heparin for the microvascular anastomosis of the femoral artery in rabbits

2007년 2월 일

조 선 대 학 교 대 학 원
치 의 학 과
김 동 주

가토 대퇴동맥의 미세혈관 문합시 헤파린의 국소세척 및 전신투여 효과에 대한 실험적 연구

지도교수 김 수 관

이 논문을 치의학 석사학위신청 논문으로 제출함.

2006년 10월 일

조 선 대 학 교 대 학 원
치 의 학 과
김 동 주

김동주의 석사학위논문을 인준함

위원장 조선대학교 교수 임 성 철 인
위 원 조선대학교 교수 윤 정 훈 인
위 원 조선대학교 교수 김 수 관 인

2006년 11월 일

조 선 대 학 교 대 학 원

목 차

도목차

ABSTRACT

I. 서 론 ·····1

II. 실험 재료 및 방법 ·····3

A. 실험 재료
B. 실험 방법

III. 실험 결과 ····· 6

A. 개존율 검사결과
B. 합병증
C. 조직학적 검사결과
D. 전체평가

IV. 총괄 및 고찰 ····· 11

V. 결 론 ·····15

참고문헌 ·····16

사진부도 설명 ·····20

사진부도 ·····21

도 목 차

Fig. 1. Exposure of the Femoral artery ·····21

Fig. 2. Crushing injury with smooth needle holder ·····21

Fig. 3. After lidocaine application for 5mins ·····21

Fig. 4. After vascular anastomisis with 10-0 Ethilon ·····21

Fig. 5a. Control group : Normal patency ·····22

Fig. 5b. Control group : Decreased patency ·····22

Fig. 5c. Control group : Occluded ·····22

Fig. 6a. Experimental group I : Normal patency ·····23

Fig. 6b. Experimental group I : Decreased patency ·····23

Fig. 7a. Experimental group II : Normal patency ·····23

Fig. 7b. Experimental group II : Decreased patency ••••••••••••23

Fig. 8a. Experimental group III : Normal patency ••••••••••••24

Fig. 8b. Experimental group III : Decreased patency •••••••••24

Fig. 8c. Experimental group III : Occluded •••••••••••••••••• 24

Fig. 9. Hematologic steps leading to vascular thrombosis.•••••• 10

ABSTRACT

Experimental study on the effects of local irrigation and systemic administration of heparin for the microvascular anastomosis of the femoral artery in rabbits

Kim Dong-Joo
Advisor : Prof. Kim Su-Gwan
Department of Oral and Maxillofacial Surgery
Graduate School of Chosun University

Introduction : Despite the technical development of micro-anastomosis, there are considerable risks of failure because of the thrombosis. The failure rate of the free flap and digital replantation has been reported to be 5-10% and 15-30% each. The important factor of the successful microvascular surgery is not only the surgical technique but also the medical inhibitory procedure against the thrombus formation. Arteriotomy was carried out after the intentional injury on the vessel. Then the artery got local irrigation with heparin or systemic application by IV administration of heparin. The purpose of this study is to compare the histological patency rates of the anastomosis of the femoral artery.

Materials and methods : The 12 rabbits which weigh about 2kg were included in this study. Both right and left femoral arteries of them were cut. The group with no damage on the vessel, saline irrigation , and micro-anastomosis was control group. The group with crush injury on the vessel, saline irrigation, and micro-anastomosis was experimental group I. The group with crush injury, saline irrigation, 100U/ml heparin irrigation, and micro-anastomosis was experimental group II. The group with the same treatment as the experimental group II and additional systemic application by 100U/kg heparin IV administration was experimental group III. The

histological patency rates were compared.

Results : The patency rate of control group 30 minutes and 3 days after the anastomosis was 100% and 83% each. That of experimental group I and II 30 minutes and 3 days after the anastomosis was 100% and 100% each. That of experimental group III was 100% and 83% each.

Conclusions : No significant corelation of the patency rate was shown in the study on the effects of local irrigation and systemic application of heparin for the microvascular anastomosis of the femoral artery of the rabbit. However, the patency rate had tendency to reduce as longer time of surgery took, Increased bleeding was observed after systemic application of heparin. The obvious damage on the crush-injured vascular endothelium was detected by the histologic examination of the micro-anastomosed area. Also, some vessels which got crush injury showed thrombi attached to the vascular endothelium. But no preventive effect of heparin against thrombus formation was observed.

I. 서 론

미세혈관 수술의 발달은 재건분야에서 큰 발전을 이루는 밑거름이 되었다[1,2]. 1960년 최초로 digital replantation시에 처음 미세혈관문합이 보고 된 이후에 1970년대에 free flap으로서 피부와 근육의 이동을 시행하였다[3]. 하지만 이러한 미세문합의 기술적인 발전에도 불구하고 여전히 혈전증에 의한 실패의 위험성은 상당히 나타난다. 실패율은 free flap 의 경우 5-10%, digital replantation시에는 15-30%의 실패율이 보고 되고 있다[4]. 미세혈관 수술에 대한 성공율의 향상은 무엇보다 미세혈관 문합의 수술적 기법도 중요하지만, 혈전형성에 대한 약물적 제어 방법도 중요한 요소이다.

미세혈관 문합시 혈관 벽의 내막, 중막, 외막의 손상은 불가피한 요소이다. 이러한 손상은 혈관 내막의 부적절한 접합을 야기하며, 이로 인해 세포간 간격이 존재하게 된다. 동시에 혈액성분의 반응에 의해 혈관 내강에는 혈소판과 섬유소 응집소들에 의한 이차적으로 platelet plug가 형성되게 된다[5].

혈관손상(vessel injury), 혈액 순환의 저류(stasis), 혈액 응고 이상 (hypercoagulability)은 혈전 색전증의 중요한 요인으로서 Virchow's triad라고 한다. 혈전증에서 혈소판의 첫 번째 반응은 부착이며, 이렇게 부착된 혈소판은 fibrinogen에 의해 혈소판간의 부착을 증진시키며, 이로 인해 혈전이 형성되게 된다[6]. 혈전증을 예방하는 대부분의 약제는 antiplatelet activity (heparin and hirudin)[7]와 modest activity(acetylsalicylic acid)의 특성을 모두 갖지는 않는다.

Heparin은 McLean에 의해 1916년에 개발되었다. Heparin은 동맥과 정맥의 혈전에 모두 유용하다. 동맥내 혈전은 혈류의 장애 혹은 plaque rupture가 원인이 되며, 얇은 fibrin strand와 혈소판 응집소가 일차적으로 결합되게 된다. 그러므로 지혈과정에서 혈소판의 활성은 혈전의 발생에 있어 매우 중요하다. Heparin은 fibrinogen이 fibrin으로 변환되는 과정을 방해하여 혈전의 형성을 막게 된다. 이전의 혈전 형성모델 실험에서 heparin 투여는 미세혈관의 개존에 실질적인 향상을 가져옴이 보고되었다[8]. 본 연구의 목적은 혈관에 의도적 외상을 가한 후 동맥을 절단하여 미세혈관 문합시 heparin 국소세척의 효과와, 국소세척 및 정맥내 전신

투여시의 효과를 가토의 대퇴동맥 문합에 적용하여 수술현미경을 통한 개존율과 혈관의 조직학적 개존율을 비교하는데 있다.

II. 실험재료 및 방법

A. 실험 재료

2-2.5kg의 건강한 잡종 가토 12마리를 사용하였다. 미세 혈관 수술에는 수술현미경(Zeiss OPMI 1-F;25x; Carl Zeiss Stiftung, Heidenheim/ Jena, Germany), double microvascular approximator clamp with suture holding frame(S & T Marketing LTD, Newhausen am Rheinfall, Switzerland), 미세수술기구(S & T Marketing LTD, Newhausen am Rheinfall, Switzerland) 및 10-0 Ethilon (W1770; Ethicon, Johnson & Johnson intl., European Logistic Centre, Lenneke, Belgium) 문합사를 이용하였다.

B. 실험 방법

1. 실험동물의 분류

대조군 : 가토의 좌, 우측 대퇴동맥을 절단 후 생리 식염수로 국소 세척하여 미세 문합을 시행한 군

실험 I군 : 가토의 좌, 우측 대퇴동맥에 압박손상을 가한 후 절단하여, 생리 식염수 국소세척만을 시행하여 미세 혈관문합을 시행한 군

실험 II군 : 가토의 좌, 우측 대퇴동맥에 압박손상을 가한 후 절단하여 100U/ml의 heparin을 이용하여 혈관 내 국소세척을 시행한 후 미세혈관 문합을 시행한 군

실험 III군 : 가토의 좌, 우측 대퇴동맥에 압박손상을 가한 후 절단하여 heparin을 이용하여 혈관 내 국소세척 및, 미세혈관 문합을 시행하기 1시간 전에 100U/Kg의 heparin을 정맥 투여한 군

2. 실험방법

0.3mg/kg의 Zoleton과 1mg/kg의 xylazine HCl을 혼합하여 근육 주사하여 전신마취를 유도하였다. Calcium tioglycollate 연고를 양측 서혜부 주위에 도포하여 털을 제거하고 베타딘으로 소독하였다. 수술현미경의 시야를 통해 천하복벽동맥(superficial inferior epigastric artery)의 분지부에서 서혜인대까지의 주위 조직을 박리하여 서혜인대부위부터 midthigh까지 좌우측 대퇴동맥을 노출하였다. 각각의 동맥의 직경은 대략 1mm 내외였다(Fig. 1).

동맥에 좌상을 가하기 위해 Reichel 등[9)]이 사용한 crush injury 방법을 사용하였다. 대퇴동맥의 근위부 및 원위부에 double microvascular approximator clamp with suture holding frame(S & T Marketing LTD, Newhausen am Rheinfall, Switzerland)를 장착하여 양단을 고정한 후 clamps 사이에 위치시켰다. Smooth jaw needle holder로 세 번째 톱니바퀴까지 10초간 조인 후 3초간 푸는 방법으로 각각 3차례 좌상을 가함으로써 인공혈전모델을 만들었다(Fig. 2). Lidocaine을 5분간 적용하여 혈관의 경축을 예방한 후 수술현미경하(Zeiss OPMI 1-F;25x; Carl Zeiss Stiftung, Heidenheim/ Jena, Germany)에서 microscissors로 손상된 혈관의 정중부를 절단하였다(Fig. 3). 수술 현미경하에서 양쪽 혈관내강을 생리식염수(대조군과 실험I군) 혹은 heparin 용액(실험 II, III군)으로 세척하여 혈액응고 물질을 제거하였다. 그리고 문합부 주변의 외막은 최소한으로 박리되도록 하였다. 혈관내강을 혈관 확장기로 약 10초간 확장시킨 후 10-0 Ethilon(W1770; Ethicon, Johnson & Johnson Intl., European Logistic Centre, Lenneke, Belgium)을 이용하여 처음 3개 지점에 120도 간격으로 문합하여 각각을 frame에 연결하여 guide suture로 삼고 그 사이에 3개의 문합을 시행하여 12침의 봉합으로 단단문합술(end to end anastomosis)를 시행하였다(Fig. 4). 마지막 1개의 봉합을 끝내기 전 생리식염수(대조군과 실험 I군) 혹은 heparin 용액(실험 II, III군)으로 세척한 후 마지막 봉합을 시행하였다. 원위부 혈관 겸자를 제거한 후 약 30초간 gauze packing한 채 혈액이 흐르도록 두고, 근위부 혈관 겸자를 제거한 후 약 1분간 gauze packing을 시행하였다. 이후 주변의 혈액을 생리식염수로 깨끗이 세척한 후

lidocaine을 5분간 재적용 하였다. 문합 30분후에 empty-and-refill test를 이용하여 개존율을 검사하였다. 개존이 확인된 후 절개된 근육층과 피부를 층별 봉합한 후 betadine 소독하였다.

대조군은 crush injury를 주지 않고 동맥 절단 후 문합을 시행하였으며, 실험군에서는 동맥절단 전에 crush injury를 시행하였다.

실험 I군에서는 나누어진 혈관내강을 생리식염수로 깨끗이 세척한 후 10-0 Ethilon을 이용하여 나누어진 혈관의 문합을 시행하였다. 실험 II군에서는 나누어진 혈관내강을 100U/ml의 희석된 heparin을 이용하여 혈관 내강을 깨끗이 세척한 후 마찬가지의 방법으로 혈관 문합하였으며, 실험 III군은 시술 1시간 전부터 정맥내로 100U/Kg의 heparin을 정주하였으며, 실험 II군의 방법으로 혈관 내강을 세척 후 문합을 시행하였다.

3. 개존율 검사

개존율에 대한 검사는 문합시행 직후, 문합시행 30분후, 문합 3일후에 각각 시행되었으며, Acland microsurgical empty-and-refill test의 방법을 이용하였다. 방법은 다음과 같다: 문합부의 원위부를 Jeweler's forcep으로 폐색시킨 후 다른 Jeweler's forcep으로 혈액이 흐르는 방향으로 혈액을 제거하면서 이동한다. 이후 처음 폐색시킨 forcep을 이완시켜 혈액이 혈관에 채워지는 지를 확인하는 방법이다[12].

문합 3일째 개존율을 검사한 후 문합부를 중심으로 근, 원위부로 약 10mm의 길이로 혈관을 적출하였다. 광학현미경 표본을 제작하기 위해 10% 중성 포르말린에 고정하고 통법에 의해 파라핀에 포매하고 절편을 만들어 hematoxylin-eosin 염색을 한 다음 조직 표본을 제작하여 광학 현미경으로 검정하였다.

III. 결 과

A. 개존율 검사결과 (Table 1,2)

동맥절단 후부터 혈관 문합 후 vascular clamp를 제거하기까지의 문합시간은 평균 34.3분이 소요되었으며, 혈관 문합시간과 개존율간에 통계학적으로 상당한 관련성이 있었다. 즉 시간이 길어질수록 개존율은 감소하였다(p=0.007)(Table 3).

문합 직후와, 문합 30분후의 미세수술현미경을 통한 empty and refill test를 시행하여 개존율을 검사한 결과 모두 개존상태를 유지하고 있었다. 문합 3일후 empty and refill test를 재 시행 했을 때, 대조군에서 총 6개의 대퇴동맥중 1개의 혈관에서 폐색이 보였으며, 실험 I군에서는 6개 모두에서 성공적인 개존 상태를 보였다. 실험 II군은 총 6개의 대퇴동맥 모두에서 성공적인 개존율을 보였으며, 실험 III군은 6개 중 5개에서 성공적인 개존 상태를 보였다.

24개의 대퇴동맥중 개존이 확인된 총 22개의 혈관 중 대조군과 실험 I, II, III군에서 각각 하나의 혈관에서 개존 상태의 감소를 보이는 결과를 보여주는 혈관이 각각 하나씩 관찰되었다.

가토의 대퇴동맥에 의도적인 외상을 주지 않은 경우에 개존율은 83.3%이었으며, 의도적인 외상을 준 경우에 개존율은 91.6%이었다. Crush injury를 주지 않고 생리식염수로 국소세척한 후에 미세혈관 문합을 시행한 대조군의 문합 3일 후 개존율은 총 6개 중 5개에서 개존을 보여 83%이었다. Crush injury를 주지 않고 생리식염수로 국소세척한 후에 미세혈관 문합을 시행한 대조군의 문합 3일 후 개존율은 총 6개 중 5개에서 개존을 보여 83%이었다. Crush injury를 주고 생리식염수로 국소세척한 후에 미세혈관 문합을 시행한 실험 I군의 문합 3일 후 개존율은 총 6개 모두에서 개존을 보여 100%이었다. Crush injury를 주고 heparin(100U/ml)으로 국소세척한 후에 미세혈관 문합을 시행한 실험 II군의 문합 3일 후 개존율은 총 6개 모두에서 개존을 보여 100%이었다. Crush injury를 주고 술 전 heparin

(100U/Kg)을 전신투여하고, heparin (100U/ml)으로 국소세척한 후에 미세혈관 문합을 시행한 실험 III군의 문합 3일 후 개존율은 총 6개 중 5개에서 개존을 보여 83%이었다. 각각의 그룹 간에는 통계학적으로 유의한 차이를 보이지 않아 crush injury를 가한 실험군과 손상을 주지 않은 대조군 간에 개존율 차이는 없었으며, 또한 실험군 간에도 통계학적으로 유의한 차이를 보이지 않았다(Table 2) (p=0.740).

B. 합병증

혈관에 대한 문합을 끝낸 후 5분 이상 지속되는 출혈을 보이는 경우는 실험 II군 하나의 혈관에서 보였으며, 실험 III군은 6개중 4개의 혈관에서 문합 후 출혈이 5분 이상 지속되는 양상을 보였다. 또한 각각의 동물에서 문합부위에 대한 재 노출 시 혈종이 형성된 경우가 대조군에서 1개, 실험 II군에서 1개로 총 2개의 혈관 문합부위에서 관찰되었다.

C. 조직학적 검사결과

(1) 정상동맥

정상혈관은 내막 중막 외막의 3층으로 구성되어 있고, 내막은 가장 안쪽의 내막세포층과 바로 밑에 있는 소성결합 조직인 내막하층으로 구성되어 있으며, 내막하층에는 교원섬유, 탄력섬유, 섬유모세포 및 평활근 세포 등을 함유하고 있었다. 또한 중막은 5-6층의 두터운 탄력막과 평활근 세포로 구성되어 있었다. 한편 외막은 소성결합조직섬유와 교원섬유로 구성되어 있었고 외탄력막에 의해서 중막과는 구분되었다.

(2) 혈전 형성 정도

술 후 3일째 관찰한 대조군에서는 총6개의 혈관중, 하나의 혈관에서 적혈구들에 의한 혈관폐색이 관찰되었으며, 하나의 혈관은 약간의 혈관내경의 감소를 보이는

혈전이 관찰되었다(Fig. 5). 실험 I군에서 총6개의 모든 혈관에서 전체적으로 양호한 개존상태를 보였으나, 하나의 혈관은 혈관내강을 일부 막는 혈전 비슷한 덩어리 내에서 섬유성 물질이 관찰되었다(Fig. 6).

실험 II군에서는 술 후 3일째 관찰한 광학 현미경적소견은 총6개의 혈관이 전체적으로 양호한 개존상태를 보였으나, 하나의 혈관에서는 실험 I군의 혈전형성 혈관의 결과와 비슷한 혈전이 형성되어 혈관내경의 감소가 관찰되었다(Fig. 7). 실험 III군에서는 총6개의 혈관 중 4개는 완전한 개존상태를 보였으며, 하나의 혈관은 적혈구에 의한 폐색, 그리고 또 하나의 혈관은 약간의 혈관내경의 감소를 보이는 혈전이 관찰되었다(Fig. 8).

(3) 내막의 현미경적 소견

대조군에 비해 Crushing injury를 시행한 실험군에서는 모두 내막의 변성(degeneration)소견을 보였으며, 일부에서는 내막의 괴사도 관찰되었다. 또한 문합부위의 봉합사에 혈소판의 침착을 관찰할 수 있었다.

Table 1. Comparison of vascular patency after crushing injury with or without heparin treatment

Group	Case No.	Side	Time(min)	Patency (%)	
Control	1	left	34	99	
		right	54	0	
Experimental I	2	left	27	96	
		right	29	98	
	3	left	32	97	H
		right	27	86	
	4	left	39	94	
		right	32	96	
	5	left	32	97	
		right	31	96	
Experimental II	6	left	38	68	
		right	34	99	
	7	left	31	98	
		right	38	99	H
	8	left	41	98	
		right	37	99	
Experimental III	9	left	29	72	
		right	41	99	B
	10	left	29	99	
		right	41	99	B
	11	left	25	99	B
		right	39	0	B
	12	left	29	86	
		right	35	98	B

(H: Hematoma B: Bleeding)

Table 2. Comparison of vascular patency after crushing injury with or without heparin treatment (Statistical evaluation)

	Mean	Std. Deviation
Control	79.33	29.14
Experimental I	91.66	11.70
Experimental II	94.16	10.87
Experimental III	80.16	39.60
Total	86.33	27.85

(P=0.740)

Table 3. Time and patency correlation

	Mean	Std. Deviation	Sig.(P value)
Time	34.33	6.41	0.007
Patency	86.33	27.85	0.007

IV. 총괄 및 고찰

손상을 받은 혈관내막에 발생하는 미세혈관 혈전증의 원인과 혈소판의 상호작용은 이미 많은 연구가 되어왔다[9,10]. 미세혈관 문합의 혈전증은 정상적인 지혈과정에서 발생하는 원하지 않는 현상이다. 동맥의 혈전 형성은 다음의 두 가지 과정이 복합되어 일어나게 된다. 첫 번째는 일차적인 지혈과정에서 일어나는 혈소판 응괴를 형성하는 혈소판의 응집과 부착이며, 두 번째는 지혈과정에 발생하는 fibrinogen의 fibrin strand로의 전환이다. 동맥의 혈전형성에는 위 두 가지 과정이 각각 독립적으로 일어나게 되며, 이러한 과정의 방지가 미세혈관 문합의 성공적인 결과를 얻을 수 있는 방법이다[11,12]. 혈소판은 자체의 부착력으로 부서지기 쉬운 단기간의 mass를 형성하게 된다. 이러한 mass가 fibrin과 함께 얽혀서 결합하게 되면 영구적인 mass를 형성하게 된다[13,14]. 그러므로 미세혈관 문합시에 platelet thrombus의 형성을 조절하기 위해서 가장 효과적인 방법은 fibrin 형성을 방지하는 것이다(Fig. 9)[15].

Fig. 9. Hematologic steps leading to vascular thrombosis.

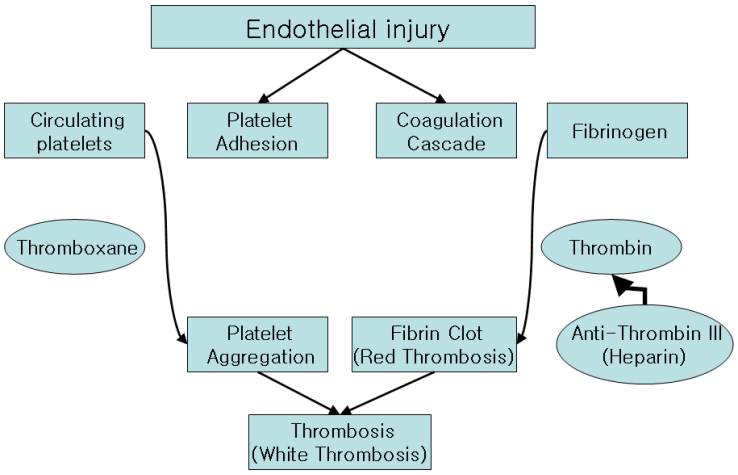

Heparin은 1916년에 McLean에 의해 개발되었으며, 혈소판과 함께 결합하는 fibrin을 target으로 하는 antifibrin agent이다[16]. Heparin의 1/3은 antithrombin III와 결합을 하게 되고, heparin/ATIII 복합체는 응고인자 XIIa, XIa, IXa, Xa 그리

고 IIa(thrombin)을 비활성화 시키게 된다. Thrombin의 억제는 응고인자 V와 VIII의 활성에 억제를 유발하게 됨으로서 항응고 효과를 나타내게 된다[17].

Heparin의 투여는 혈관 내막세포에 30-7500배까지 농축되기 때문에 더 효과적으로 항응고 작용이 일어나게 된다[18]. 이는 heparin의 국소세척이 효과적인 이유이기도 하다[19]. 또한 손상 받은 혈관 내막의 치유기간동안 heparin은 혈관내막을 밀폐하는 역할도 하게 된다[20,21]. 미세혈관 문합시에 술자는 미세혈관의 개존율을 향상시키기 위해 혈관내를 세척을 하게 되며, 이는 수술부위의 혈액과 debri를 제거하여 더 나은 혈관내강에 대한 시야를 제공하게 된다[22]. 세척 용액으로 가장 많이 사용되는 것은 생리 식염수와 lactated Ringer's solution이며[23], 혈전증을 방지하고 문합시의 개존율을 향상시키기 위해서 heparin을 첨가하여 사용하게 되었다[24].

Heparin 국소 세척시 이상적인 용량에 대한 Cox 등[25]의 rat의 인공혈전 모델을 통한 실험적 연구에서 100U/ml의 heparin 용액은 식염수 세척군과 비교하여 유의하게 개존율에 향상을 보였으나, 10U/ml은 유의한 차이를 보이지 않았으며, 250U/ml과 500U/ml의 heaprin 용액은 전신적인 변화를 야기(PTT>100s)하고 100U/ml과 비교하여 개존율에 유의한 차이를 보이지 않았음을 보고하였다. 이 같은 실험을 통해 그는 국소 세척시 이상적인 heparin의 용량은 100U/ml임을 보고하였다. 하지만 heparin 국소세척의 효과는 blood flow에 의해 그의 효력을 잃게 될 수 있으며, 이는 국소세척의 효과에 대해 의문을 제시한다. 그리고 혈관 문합시에는 문합부에 혈소판의 침착이 30분 내에 가장 많이 발생하게 되며, 이후에 폐색이 일어나지 않으면, 침착보다 혈류의 흐름이 더 빠르게 일어나게 되어 혈소판의 침착은 일어나지 않음을 보고하였다[26]. 미세혈관수술시 발생할 수 있는 혈전은 조기혈전과 후기혈전으로 나눌 수 있다. Kim 등[27]은 조기혈전형성은 문합직후 첫 10분에 가장 많이 발생하고 20분째 감소하며 후기혈전형성은 첫 48시간이 중요하고 3일 후는 그 빈도가 감소하나 술 후 2주째에서도 발생될 수 있으므로 적어도 술 후 2주째까지 그 개존 상태를 감시하는 것이 수술의 성공을 위해 중요함을 보고하였다.

Heparin 국소세척에 대한 효과에 대해 Das와 Miller 등[28]은 100U/ml의 heparin 용액은 혈전형성의 방지에 효과적임을 보고하였다. 반면에 Rumbolo 등[29]은 혈관문합 7일째 관찰한 결과 heparin 용액의 국소세척에 의한 개존율에 향상은 보이지 않았음을 보고하였다. 또한 Khouri 등[30]은 free flap의 성공여부에 국소 heparin 세척은 영향을 끼치지 않음을 보고하였다. 본 실험의 결과에서도 Rumbolo와 Khouri의 결과와 마찬가지로 Heparin에 의한 특별한 효과는 입증되지 않았다. 즉 분명한 내막의 손상을 보여주는 의도적 손상을 동맥에 주었지만 혈전형성은 일어나지 않았다. 이는 동맥의 빠른 혈류와 혈액의 압력에 의한 것으로 보여 지며, 혈

전의 형성으로 인한 폐색을 보이는 경우가 대조군에서 1개, 실험 III군에서 1개의 혈관에서 보였지만, 이는 손상에 의한 혈전 형성과 문합시의 오류가 복합되어진 결과로 생각되어진다. 다만 본 실험에서 광학현미경을 통한 혈관의 내경을 관찰할 결과 대부분 95%이상의 혈관 내경을 유지하는 모습을 보였지만 실험I군에서 68%의 혈관내경의 감소를 보이는 혈관과, 실험 II군에서 보여 지는 72%의 내경을 유지하는 혈관, 그리고 실험 III군에서 86%의 혈관내경을 보이는 혈관의 경우는 내부에 섬유소물질이 관찰되는 혈전을 관찰할 수 있었다. 이는 내막 손상에 의한 혈전이 형성됨을 보여주고 있는 소견으로 추후 좀 더 장기간의 추적관찰을 통한 이에 대한 연구가 필요할 것으로 생각된다. 또한 arterial inversion graft 혹은 혈관 내막의 레이져를 이용한 제거 등 좀 더 확실한 혈관 내막의 손상을 통한 실험적 연구도 더불어 필요할 것으로 생각된다.

Heparin의 전신투여에 대해 Jackson 등[31]은 100-150U/Kg을 혈관겸자를 제거하기 전에 정맥내 투여하고, 45분에서 50분마다 혈류의 흐름을 보고 부가적으로 50U/Kg을 투여할 것을 권장하였다. Vlastou와 Earle 등[32]은 토끼의 실험모델에서 혈관겸자를 제거하기 전에 1000U의 heparin을 정맥내 투여함으로서 개존율에 향상을 보고하였다. Cooley 등[33]은 한번의 용량으로 160U/Kg을 혈관겸자 제거 10분전에 투여함으로서 쥐의 crush injury 모델에서 개존율에 향상을 가져왔으나 혈종형성도 일어났음을 보고하였다. Pugh 등[34]은 하지의 재건시 heparin의 전신적 투여시에 66%의 환자에서 혈종이 형성되었음을 보고하였다. 본 실험에서도 24개의 혈관 중 2개에서 혈종의 형성을 관찰할 수 있었다. 또한 5개의 혈관에서 5분 이상 지속되는 출혈을 관찰할 수 있었으며, 출혈이 일어나는 그룹은 실험 II군(heparin 국소세척)의 1개의 혈관에서, 그리고 실험 III군(heparin 전신투여 및 국소세척)의 4개의 혈관에서 혈관겸자를 제거한 후 압박 지혈을 시행하여도 5분 이상 지속되는 출혈이 관찰되었다. 이는 crush injury로 인해 혈관 문합시에 혈관벽이 찢어지는 현상과 함께 heparin의 항응고 작용에 의한 것으로 보인다. 본 실험에서 heparin 전신투여에 의한 개존율의 향상은 알아볼 수 없었다.

Roger와 Khouri등[30]에 의하면 그들은 23명의 미세혈관을 이용한 flap transfer를 시행하는 사람들을 대상으로 약제의 사용과 flap의 성공률에 대하여, 약제의 종류와 용량, 투여경로와 flap의 성공률에 대하여 조사하였다. 연구결과 92증례에서 술전 전신적으로 heparin, aspirin, dextran 40(Macrodex)등을 투여한 경우에 실패율은 2.2%이었으며, 술 전 아무런 투약을 하지 않은 경우에 4.6%의 실패율을 보여 큰 차이가 없음을 보고하였다. 또한 heparin 용액을 이용한 혈관내 세척은 85%(493증례 중 417증례)에서 시행되었으며, 실패율은 heparin 그룹이 4.1%, heparin 세척을 시행하지 않은 그룹이 3.9%를 보여 heparin 국소세척의 분명한

효과는 알 수 없었다고 보고하였다. 그리고 heparin 용액으로 wound 를 세척하였을 때 실패율이 3.9%, 세척하지 않은 경우에 4.4%의 실패율을 보여 이 또한 효과가 없음을 보고하였다. 또한 술중에 전신적으로 heparin을 투여한 환자 는 총 환자의 46%(484증례 중 225증례)이었으며, 실패율은 heparin 투여한 증례에서 4.3%를 나타내었다. 이는 평균 실패율인 4.1%에 비해 큰 차이가 없음을 보고하였다. 마지막으로 술 후에 전신적으로 heparin이 투여된 총 124증례에서 8.9%의 실패율을 보였다. 이는 술 후에 flap에 문제가 생겨서 투여된 경우가 많아 실패율이 높게 나온 것으로 보인다고 보고하였다. 결론적으로 그들은 약제의 종류와 용량, 투여경로에 따른 성공률과는 어떠한 상관관계도 찾을 수 없었으나, 술 후 피하에 투여되는 heparin의 경우에는 술후 혈전에 효과가 있음을 보고하였다.

본 실험에서도 혈관의 의도적인 외상 후에 heparin의 효과에 대한 실험에서 개존율에 상관관계는 보이지 않았다. 이는 Rohrich등[36]이 보고한 fibirn 용해의 활성은 혈전을 방지할 수 있음을 보고하는 내용과는 다르다. Rohrich의 실험에서는 7일후의 개존율을 비교하여 후기혈전 발생까지 조사하였으나, 본 실험에서는 3일후의 개존율을 비교하였기에 heparin의 효과에 대한 정확한 판단은 어렵다. 추후에 crush injury를 주는 방법에 대한 고찰과 정맥에서의 실험을 포함하여 관찰기간을 길게한 연구가 필요할 것으로 사료된다.

V. 결 론

가토의 대퇴동맥을 이용한 혈관의 의도적인 외상 후에 heparin의 효과에 대한 실험에서 개존율에 상관관계는 보이지 않았다. 하지만 문합시간이 길어질수록 개존율은 감소하는 경향을 보였다. Heparin을 전신 투여한 경우에 출혈이 증가하는 소견도 관찰할 수 있었다.

조직학적으로 문합부위에 대한 검사를 시행하여 압박손상이 가해진 혈관에서는 분명한 혈관 내막의 손상을 관찰할 수 있었다. 또한 압박손상을 가한 일부 혈관에서는 혈관내막에 부착된 혈전을 관찰할 수도 있었다. 하지만 heparin의 혈전형성 예방에 대한 효과는 관찰할 수 없었다.

향후 혈전을 발생시킬 수 있는 좀더 확실한 방법의 전환이 필요할 것으로 생각되며, 또한 heparin투여시의 혈액응고 시간의 변화에 대한 연구도 필요할 것으로 사료된다.

참 고 문 헌

1. Jacobson J Suarez EL : Microsurgery and anastomosis of small vessels . Surg. Forum 11:243, 1960.

2. Kroll SS, Schusterman MA, Reece GP, Miller MJ, Evans GR, Robb GL, Baldwin BJ: Timing of pedicle thrombosis and flap loss after free-tissue transfer. Plast Reconstr Surg. 98(7):1230-1233, 1996 .

3. Serafin D, Buncke KJ Jr : Microvascular composite tissue transplantation. St. Louis: Mosby, 1979.

4. Adams WP Jr, Ansari MS, Hay MT, Tan J, Robinson JB Jr, Friedman RM, Rohrich RJ : Patency of different arterial and venous end-to-side microanastomosis techniques in a rat model. Plast Reconstr Surg. Jan;105(1):156-161, 2000.

5. Cercek B, Lew AS, Satoh Y, Isoyima K, Laramee P, Yano J, Reddy KN, Maddahi J, Ganz W : Heparine enhances experimetal thrombolysis by preventing new fibrine deposition. Circulation 72(Suppl. III): III-194, 1985

6. Conrad MH, Adams WP : Pharmacologic optimization of microsurgery in the new millennium. Jr.Plast Reconstr Surg. Dec;108(7):2088-2096, 2001.

7. Johnson PC, Barker JH : Thrombosis and antithrombotic therapy in microvascular surgery. Clin Plast Surg. Oct;19(4):799-807, 1992.

8. Kersh RA, Handren J, Hergrueter C, May JW Jr. : Microvascular surgical experimental thrombosis model: rationale and design. Plast Reconstr Surg. May;83(5):866-874, 1989.

9. Mustard JR, Packham MA : Biochemistry of primary hemostasis. In E. R. Jahhe (Ed.). Plenary session papers: The twelvth congress of the International Society of Hematology. New York: Joffe Pp. 306-314, 1968.

10. Colman RW, Hirsch J, harder VJ, Salzman EW: Hemostasis and Thrombosis: Basic Principles and clinical practice. Philadelphia: Lippincott, Chap. 50, 1982.

11. Walsh PN : Platelets, Blood coagulation, and hemostasis. In S. Sherry and A. Scriabine (Eds.), Platelets and Thrombosis. Baltimore: University Park Press, P. 23, 1974.

12. Coller BS : Blood elements at surfeces: Platelets. Ann. N.Y. Acad. Sci. 516:362, 1987

13. Coleman RW, Walsh PN : Mechanism of platelet Aggregation. In W.C. Coleman K. Hirsh V J, Mander E W. Slazman(Eds.) Hemostasis and Thrombosis. 2nd Ed. Philadelphia: Lippincott, P594, 1987.

14. Badimon L, Badimon JJ, Turitto VT, Fuster V : Thrombosis: Studies under flow conditions. Ann. N. Y. Acad. Sci. 516:527, 1987.

15. Khouri RK, Cooley BC, Kenna DM, Edstrom LE : Thrombosis of microvascular anastomoses in traumatized vessels: fibrin versus platelets. Plast Reconstr Surg. 86(1):110-117, 1990.

16. Goodman GA, Goodman LS : Goodman and Gilman's Pharmacological Basis of Therapeutics. New York: Macmillan. 1980.

17. Rosenberg RD : Actions and interactions of antithrombin and heparin. N Engl J Med. 292:146, 1975.

18. Hiebert LM, Jaques LB : The observation of heparin on endothelium after injection. Thromb. Res. 8:195, 1976.

19. Sinclair S : The importance of topical heparinin the microvascular anastomoses: A study in the rat. Br J Plast Surg. 33:422, 1980.

20. Tranzer JP, Baumgartner HR : Filling gaps in the vascular endothelium with blood platelets. Nature 216:1126, 1967.

21. Nightingale G, Fogdestam I O'Brien B McC : Scaning electron microscope study of experimental microvascular anastomoses in the rabbit. Br J Plast Surg 33:283, 1980.

22. Acland RD, Lubbers LL, Grafton RB, Bensimon BA : Irrigation solutions for small blood vessel surgery-a histologic comparison. Plastic and Reconstructive surgery. 65:460, 1980.

23. Davies DM : A world survey of anticoagulant practice in clinical microvascular surgery. Br J of Plast Surg. 35:95, 1982.

24. Buncke HJ, Schulz WP : Experimental digital amputation and reimplantation. Plastic and Reconstructive Surgery. 36:62, 1965.

25. Cox GW, Runnels S, Hsu HS, Das SK : A comparison of heparinised saline irrigation solutions in a model of microvascular thrombosis. Br J Plast Surg. 45(5):345-348, 1992.

26. Rosenbaum TJ, Sundt TM Jr : Thrombus formation and endothelial alterations in microarterial anastomoses.J Neurosurg. 47(3):430-441, 1977.

27. Kim UK, Kim YD et al : Study of patency rate in variable microvascular anastomosis. J Kor Oral Maxillofac Surg. 29;349-357, 2003.

28. Das SK, Miller JH : Current status of topical antithrombotic agents in microvascular surgery. Microsurgery. 15(9):630-632, 1994.

29. Rumbolo PM, Cooley BC, Hanel DP, Gould JS : Comparison of the influence of intralumenal irrigation solutions on free flap survival. Microsurgery. 13(1):45-47, 1992

30. Khouri RK, Cooley BC, Kunselman AR, Landis JR, Yeramian P, Ingram D, Natarajan N, Benes CO, Wallemark C : A prospective study of microvascular free-flap surgery and outcome. Plast Reconstr Surg. 102(3):711-721, 1998

31. Jackson MR, Clagett GP : Antithrombotic therapy in peripheral arterial occlusive disease. Chest. 114(5 Suppl):666S-682S, 1998.

32. Vlastou C, Earle AS : Intraoperative heparin in replantation surgery--an experimental study. Ann Plast Surg. 10(2):112-114, 1983.

33. Cooley BC, Hansen FC : Microvascular repair following local crush and avulsion vascular injury. Microsurgery. 6(1):46-48, 1985.

34. Pugh CM, Dennis RH 2nd, Massac EA : Evaluation of intraoperative anticoagulants in microvascular free-flap surgery. J Natl Med Assoc. 88(10):655-657, 1996.

35. Rohrich RJ, Billings E Jr, Handren J, Wolfort S, May JW Jr : Prevention of microvascular thrombosis with human tissue type plasminogen activator. Surg Forum 37:589, 1986.

사 진 부 도 설 명

Fig. 1. Exposure of the Femoral artery

Fig. 2. Crushing injury with smooth needle holder

Fig. 3. After lidocaine application for 5 minutes×

Fig. 4. After vascular anastomisis with 10-0 Ethilon

Fig. 5a. Control group : Normal patency (H&E stain, ×40)

Fig. 5b. Control group : Decreased patency (H&E stain, ×40)

Fig. 5c. Control group : Occluded (H&E stain, ×40)

Fig. 6a. Experimental group Ⅰ : Normal patency (H&E stain, ×40)

Fig. 6b. Experimental group Ⅰ : Decreased patency (H&E stain, ×40)

Fig. 7a. Experimental group Ⅱ : Normal patency (H&E stain, ×40)

Fig. 7b. Experimental group Ⅱ : Decreased patency (H&E stain, ×40)

Fig. 8a. Experimental group Ⅲ : Normal patency (H&E stain, ×40)

Fig. 8b. Experimental group Ⅲ : Decreased patency (H&E stain, ×40)

Fig. 8c. Experimental group Ⅲ : Occluded. (H&E stain, ×40)

사 진 부 도 I

Fig. 1

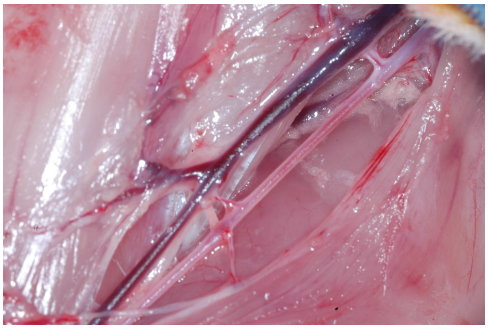

Fig. 2

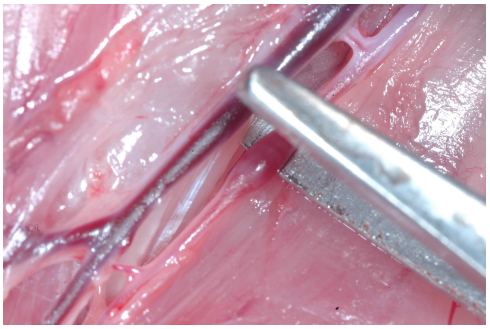

Fig. 3

Fig. 4

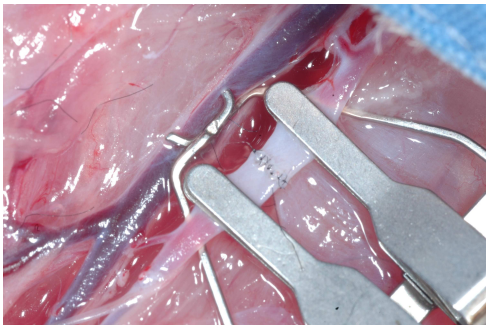

사 진 부 도 II

Fig. 5a.

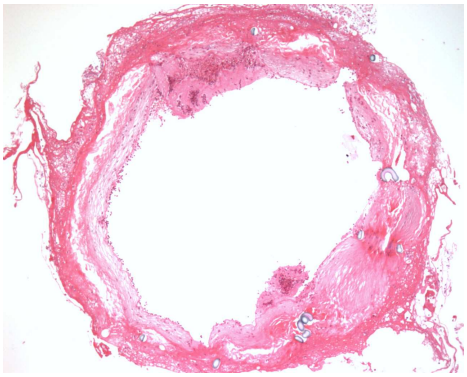

Fig. 5b.

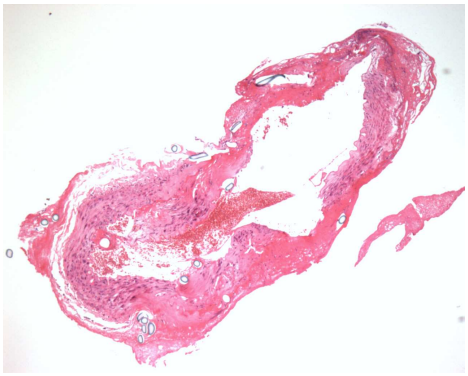

Fig. 5c.

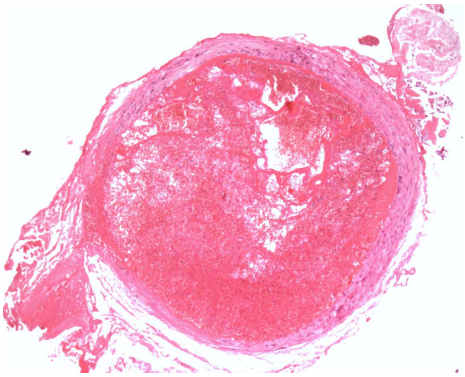

사진부도 III

Fig. 6a.

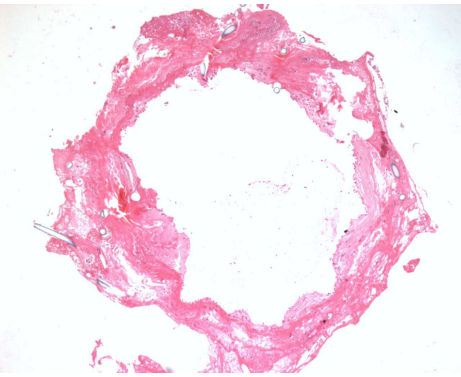

Fig. 6b.

Fig. 7a.

Fig. 7b.

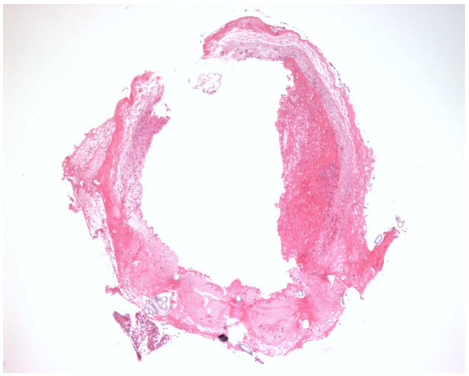

사진부도 IV

Fig. 8a.

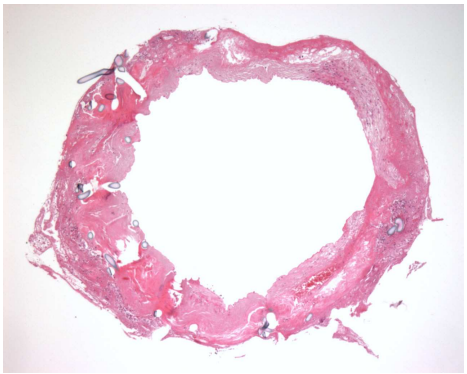

Fig. 8b.

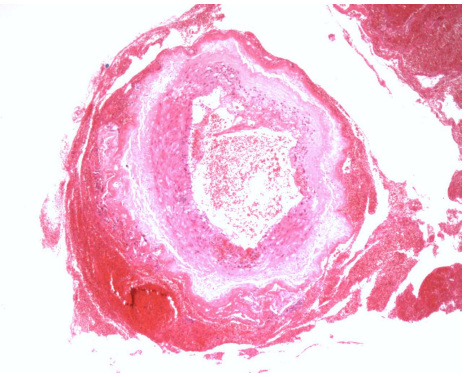
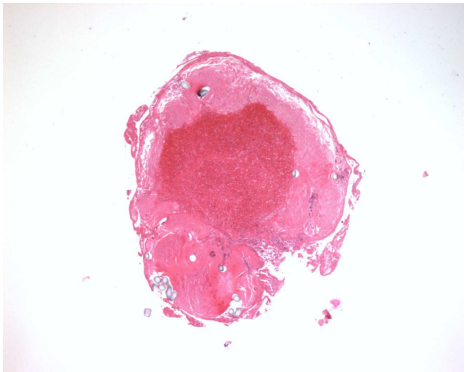
Fig. 8c.