[UCI]I804:24011-200000233067

2006년 8월
박사학위논문

유방암에서 *galectin-3*와 *paxillin* 발현의 의미

조 선 대 학 교 대 학 원

의 학 과

이 윤 호

유방암에서 *galectin-3*와 *paxillin* 발현의 의미

Significance of Expression of Galectin-3 and Paxillin in Breast Cancer

2006年 8月 25日

조 선 대 학 교 대 학 원

의 학 과

이 윤 호

유방암에서 *galectin-3*와 *paxillin* 발현의 의미

지도교수 이 미 자

이 논문을 의학박사학위신청 논문으로 제출함.

2006년 4월

조 선 대 학 교 대 학 원

의 학 과

이 윤 호

이윤호의 박사학위논문을 인준함

위원장 조선대학교 교수 전 호 종 印

위 원 조선대학교 교수 서 재 홍 印

위 원 조선대학교 교수 기 근 홍 印

위 원 조선대학교 교수 임 성 철 印

위 원 조선대학교 교수 이 미 자 印

2006년 6월 일

조 선 대 학 교 대 학 원

목 차

표목차 ····· ii

도목차 ····· iii

초 록 ····· 1

I. 서론 ····· 3

II. 연구재료 및 방법 ····· 5

III. 결과 ····· 9

IV. 고찰 ····· 11

V. 결론 ····· 15

참고문헌 ····· 16

표 목 차

Table 1. The scoring system for HER-2/neu protein assessment by immunohistochemistry

Table 2. Correlation between galectin-3 positivity and clinicopathologic factors in breast cancer

Table 3. Correlation between paxillin positivity and clinicopathologic factors in breast cancer

Table 4. Correlation between HER-2/neu expression and expression of galectin-3 or paxillin in breast cancer

도 목 차

Fig. 1. The invasive ductal carcinoma of breast shows a moderate (A) and strong (B) staining for HER-2/neu.

Fig. 2. PCR results of HER-2/neu amplification in positive and negative cases and controls. Agarose gel image showing HER-2/neu and β-globin amplified bands, 125 and 205 bp respectively after 30 cycles. Positive control (Lane 4, 10) is known to have eightfold HER-2/neu amplification. Negative cases (Lane 5, 6) show both the HER-2/neu and β-globin bands while positive cases (Lane 11, 12) show predominance of the HER-2/neu band. Lane 1, 7: size marker, Lane 2, 8: PCR negative control, Lane 3, 9: normal breast.

Fig. 3. Immunohistochemical stains for galectin-3 in breast tissue and carcinoma. Immunoreactivity of galectin-3 shows diffuse cytoplasmic positivity in the epithelium of non-neoplastic breast duct and lobule (A, B), but negativity in breast cancer cells (B). The galectin-3 is expressed in the diffuse cytoplasmic reactivity in grade II (C) and grade III (D) of invasive ductal carcinoma of breast. Some cells shows nuclear staining that accompanied the cytoplasmic staining.

Fig. 4. Immunohistochemical stains for paxillin in breast carcinoma. Immunoreactivity of paxillin shows a diffuse cytoplasmic staining in grade II (A) and grade III (B) of invasive ductal carcinoma.

ABSTRACT

Significance of Expression of Galectin-3 and Paxillin in Breast Cancer

Lee, Yun-Ho
Advisor : Prof. Lee, Mi-Ja, Ph.D.
Department of Medicine,
Graduate School of Chosun University

Association of galectin-3, a member of a large family of β-galactoside binding protein, and breast cancer progression presented controversial results. Paxillin, a cytoskeletal focal adhesion protein, has recently been shown to be transcriptionally up-regulated and phosphorylated in breast cancer. Additionally, paxillin expression may correlate with HER-2/neu amplification in breast cancer. The aim of this study was to assess expression of galectin-3 and paxillin by immunohistochemistry. The results were compared with both clinicopathological factors (histologic grade, tumor size, and lymph node status) and HER-2/neu overexpression in an attempt to assess its prognostic value in 108 invasive ductal carcinomas of breast (IDC). The galectin-3 expression was positive in 45.4% of IDC and not correlated with clinicopathological factors and HER-2/neu overexpression. The paxillin expression was positive in 43.5% IDC. The paxillin expression was significantly correlated with higher histologic grade, larger tumor size and HER-2/neu overexpression. These findings suggest that paxillin expression may be associated with more aggressive phenotype. Further study of a role for paxillin expression in predicting response to targeted therapy may be

warranted.

Key Words: Breast cancer, Galectin-3, Paxillin, Immunohistochemistry, Prognosis

I. 서 론

Galectin-3는 lectin molecules로서 β-galactoside 결합 단백이며 세포성장, 세포유착, 발암성 형질전환, 전이, 세포자멸사 등에 관여한다고 알려져 있다.[1,2] 정상적으로 대장, 유방 및 신장의 상피세포와 단핵세포, 탐식세포 등에서 발현한다.[3] 종양발생 및 전이과정에서 galectin-3 역할이 정확히 밝혀지지 않았지만 악성림프종, 직장암, 흑색종 및 갑상샘암에서 galectin-3 발현이 보고되었다.[1,4] 또한 일부 종양에서 galectin-3 발현과 종양의 진행사이에 직접적인 관계가 있었다.[5-9] 대장암에서 galectin-3 발현은 종양발생 및 전이로의 진행과 관련이 있었고[5] 위암에서는 galectin-3 발현이 주위 정상 점막에서보다 원발성 위암 조직과 전이성 병변에서 높게 관찰되었다.[6] 그러나 난소암에서는 galectin-3 발현이 임상병리학적 특징과는 상관성이 없었다.[7] 유방암에서의 galectin-3 발현과 그 의미에 대한 연구는 아직 미미한 실정이다.[8,9]

Paxillin은 국소 부착 복합체 (focal adhesion complex)에 integrin과 함께 위치하고 있는 골격 단백으로 세포 파급과 운동성에 관여한다.[10] Paxillin의 타이로신 인산화가 actin에 기초한 세포골격 조직화와 세포유착을 조절하는데 중요하기 때문에 세포 이동에 필수적인 역할을 한다.[11] 이렇게 paxillin이 세포 이동을 조장할지라도 paxillin의 정확한 기능은 완전히 밝혀지지 않았다. Paxillin이 세포유착과 세포이동에 관여하기 때문에 paxillin 발현감소가 종양의 공격적인 행동을 조장할 것으로 생각할 수 있고 실제로 paxillin 발현 감소와 침윤성 종양의 행동 사이에 관련이 있었다.[12,13] 폐암세포주에서 paxillin이 과발현되었을 때 세포 운동성은 감소되었다.[13]

유방암에서 paxillin 발현이 HER-2/neu 발현과 관련이 있다는 보고가 있었다.[14] HER-2/neu 단백은 유방의 상피세포 표면에서 발견되는 표피 성장인자 수용체 (epidermal growth factor receptor)군에 속하는 막경유성 당단백인데 세포 밖의 성장인자로부터 세포내로 신호를 보내 세포성장과 분열을 일으킨다. 유방 관상피를

포함한 여러 정상 상피에서 낮은 농도로 발현되는 반면, 유방암세포에서는 유전자의 증폭으로 약 20-30%정도에서 단백이 과발현된다.[15] HER-2/neu 단백이 과발현되는 유방암을 “HER-2/neu 양성 유방암”, HER-2/neu 단백이 거의 없거나 완전히 없는 경우엔 “HER-2/neu 음성 유방암”이라 불린다. HER-2/neu 양성 유방암이 음성 유방암보다 더 빨리 성장하는 경향이 있기 때문에 HER-2/neu 양성 유방암의 성장을 막기 위해 HER-2/neu를 차단시키는 약물인 Herceptin® (Trastuzumab, Genetech, Inc, South San Francisco, CA)을 사용하여 치료한다. 이때 HER-2/neu 양성 유방암에서는 치료가 매우 효과적인 것으로 보고되고 있다.[16]

이에 본 연구의 목적은 첫째 유방의 침윤성 관암종에서 galectin-3와 paxillin 발현을 평가하고 둘째 이들 단백 발현이 임상병리학적 인자(조직학적 악성도, 종양크기, 림프절 전이여부)와 어떠한 관계에 있는지 상관성을 알아냄으로써 임상적 의미 내지는 예후인자로서의 가치를 평가하고자 하였다. 셋째 더 나아가 이들 단백 발현이 HER-2/neu 과발현과 어떤 상관성이 있는지 비교함으로서 치료법 제시나 예후적 가치를 알아보고자 하였다.

II. 연구재료 및 방법

A. 연구 재료

연구재료는 1992년부터 2002년까지 조선대학교병원에서 유방에 원발성 침윤성 관암종으로 진단받은 환자 중 액와부 림프절 절제를 포함한 유방 절제술 (mastectomy) 또는 부분 절제술 (segment resection)을 시행한 환자 조직을 대상으로 하였다. 수술 전에 항암요법이나 방사선치료를 받은 경우는 제외하였다. 이 중 면역조직화학 검사에서 HER-2/neu 과발현 결과와 중합연쇄반응에서 HER-2/neu 증폭 결과가 일치하는 108예만을 대상으로 하였다.

B. 연구 방법

1. 병리학적 분류

종양의 조직학적 악성도는 Nottingham system을 변형한 WHO 기준을 이용하여 grade I, II, III로 분류하였다. 종양의 크기는 UICC (International Union Against Cancer)의 TNM 분류에 따라 종양의 크기가 2.0 cm 이하는 T1, 2.1-5.0 cm는 T2, 5.0 cm 이상으로 T3로 분류하였다. 액와부 림프절의 전이여부는 전이가 없는 경우와 있는 경우로 분류하였다. 86예 (52.8%)는 전이가 없었고 77예 (47.2%)는 전이가 있었다.

2. 면역조직화학 염색

선택한 환자의 파라핀 포매 조직을 4 μm 두께로 박절하여 X-tra 슬라이드

(Surgipath, Richmond, U.S.A.)에 부착하고 xylene에 탈파라핀한 뒤 알코올로 함수 과정을 거친 다음 증류수로 세척하였다. 항원성 회복을 위해 citrate 완충용액 (10mM, pH 6.0)에 슬라이드를 담근 뒤 전자오븐을 이용하여 99℃에서 15분 동안 끓였다. 실온에서 20분간 식힌 다음 tris 완충용액에 세척하고 내인성 과산화효소의 활성을 억제시키기 위해 3% 과산화수소를 사용하여 5분 동안 처리하였다. Tris 완충용액에 세척하고 차단항체를 실온에서 10분 동안 반응시켰다. 사용한 일차항체는 HER-2/neu 종양단백 (TAB260, 1:50, Zymed, San Francisco, CA), galectin-3 (9C4, 1:100, Novocastra, Newcastle, U.K.), paxillin (5H11, 1:100, LabVision, CA)으로 모두 실온에서 1시간 반응시켰다. Tris 완충용액에 세척하고 비오틴이 결합된 이차항체 (Cap-Plus^{TM} detection kit, second generation labeled streptavidin-biotin detection system, Zymed)를 실온에서 10분 동안 반응시킨 뒤 tris 완충용액으로 수세하고 peroxidase가 결합된 streptavidin용액을 10분 동안 반응시켰다. Tris 완충용액으로 세척하고 발색제는 AEC (3-amino-9-ethyl carbazol)를 사용하였으며 hematoxylin으로 대조염색하고 crystal mount로 봉입하였다. 각각의 항체에 대해 양성과 음성대조군을 사용하였다. 양성 대조군으로는 HER-2/neu는 이미 과발현과 증폭이 확인된 유방암 조직을 이용하였다. Galectin-3는 림프절 조직을, paxillin은 발현이 이미 알려진 대장암 조직을 이용하였다.

3. 면역조직화학 염색 판정 및 평가

각 항체에 대한 양성 판정 및 평가의 경우 HER-2/neu 과발현에 대한 평가는 Table 1과 같은 scoring system을 사용하였다. 즉, 종양세포의 10% 이상에서 전체 세포막에 중등도 내지는 강하게 염색된 score 2+와 3+만을 HER-2/neu 과발현으로 판정하였다. Galectin-3와 paxillin은 종양세포의 10% 이상에서 종양세포의 세포질에 미만성으로 염색될 때를 양성으로 판정하였다. 일부분에서 핵에 염색이 되는 경

우는 따로 판정하지 않았다.

4. DNA 추출과 감별 중합연쇄반응

HER-2/neu 증폭을 평가하기 위하여 감별 중합연쇄반응법을 이용하였는데 이는 HER-2/neu 유전자와 대조 유전자로는 β-globin 유전자를 target으로 하여 이들 각각의 유전자 산물의 비를 계산하여 증폭을 결정하였다. 파라핀 포매 조직을 10 ㎛ 두께로 2-3매 절편하여 DNA 추출을 하였으며 방법은 DEXPAT DNA isolation kit (Takara, Kyoto, Japan)을 사용하였다. 반응액 조성은 1.25U *Taq* polymerase (Takara Ex Taq^{TM}), 0.2 mM dNTP, 2 mM $MgCl_2$, 0.4μM HER-2/neu 길잡이 (primers), 그리고 0.1 μM β-globin primer set (KM29/PC04, Takara)였다. 사용한 HER-2/neu 길잡이의 염기서열은 neu1 5′-CTC ACA ACC AAG TGA GGC AG-3′ 및 neu2 5′-CAG GGG TGG TAT TGT TCA GC-3′였다. 각 길잡이의 중합연쇄반응 산물의 크기는 HER-2/neu는 125 bp이며 β-globin은 250 bp였다. 중합연쇄반응은 Mastercycler (Eppendorf, Hamburg, Germany)를 이용하였고 조건은 94℃에서 30초간 변성, 57℃에서 30초간 소환, 72℃에서 30초간 연장하여 30주기를 시행하고 마지막 주기 후 72℃에서 10분간 더 연장하였다. 중합연쇄반응 산물의 19 ㎕를 2% NuSieve 3:1 agarose (BMA, Rockland, ME) gel에서 전기영동한 후 ethidium bromide로 염색하여 Visus Imaging Analysis (Image & Microscope Technology) 프로그램으로 분석하였다. HER-2/neu 유전자 산물과 대조 유전자인 β-globin 유전자 산물을 비교함으로써 평가하였으며 HER-2/neu 유전자 산물과 β-globin 유전자 산물의 비가 2이상일 때를 HER-2/neu 증폭이 있는 것으로 판정하였다. 증폭이 안 되는 음성 대조군과 양성 대조군으로는 각각 정상 유방조직과 HER-2/neu 증폭이 있다고 알려진(약 8배정도) 유방암 조직을 포함시켰다.

5. 통계학적 분석

Galectin-3 및 paxillin 발현과 임상병리학적 인자 또는 HER-2/neu 발현과의 상관성은 Pearson chi-square test로 검정하였다. 통계 검증은 p값이 0.05 이하일 때 통계학적으로 유의성이 있는 것으로 인정하였으며 SPSS 프로그램(version 12.0)을 사용하였다.

III. 결　　과

A. 면역조직학적 검사와 감별 중합연쇄반응에 의한 *HER-2/neu* 평가

면역조직화학적 검사와 감별 중합연쇄반응에 의한 HER-2/neu 평가 결과가 일치한 108예 중에서 종양 세포의 10% 이상에서 중등도 또는 강하게 세포막 전체에 염색이 되어 HER-2/neu 과발현으로 판정된 경우(Fig. 1)와 최소한 HER-2/neu 유전자 증폭이 2배 이상 보인(Fig. 2) HER-2/neu 양성으로 판정된 예는 모두 24예 (22.2%)였다. 84예 (77.8%)는 모두 면역조직학적 검사에 의한 HER-2/neu 발현과 중합연쇄반응에 의한 HER-2/neu 유전자 증폭에서 모두 음성 소견이었다.

B. Galectin-3 발현과 임상병리학적 인자와의 상관관계

Galectin-3는 종양 주변의 비종양성 관이나 소엽의 상피세포의 세포질에서 발현되었고 극히 일부분에서 세포질과 핵에 같이 염색이 되기도 하였다. 유방암종에 염색이 될 때는 세포질에 미만성으로 대부분 중등도 이상의 강도로 염색되었다 (Fig. 3). 특히 낱개 세포로 침윤하는 암종 세포에서 galectin-3에 강하게 양성이었다. 침윤성 관암종에서 galectin-3 발현은 49예 (45.4%)였다.

Galectin-3 발현과 조직학적 악성도, 종양크기 및 림프절 전이 유무와는 유의한 상관성이 없었다(Table 2).

C. Paxillin 발현과 임상병리학적 인자와의 상관성

Paxillin은 유방암종 세포의 세포질에 미만성으로 대부분 중등도 이상의 강도로

염색되었다 (Fig. 4). 침윤성 관암종에서 전체 paxillin 발현은 47예 (43.5%)였다.

Paxillin 발현과 임상병리학적 인자와의 상관성 (Table 3)을 살펴보면 조직학적 악성도가 높을수록 paxillin 발현율이 증가하였고($p<0.05$) 종양의 크기가 클수록 발현율 또한 증가하였다($p<0.05$).

D. HER-2/neu 발현과 *galectin-3* 또는 *paxillin* 발현과의 상관성

HER-2/neu가 양성일 때 paxillin이 양성(83.3%), HER-2/neu가 음성일 때 paxillin이 음성(67.9%)인 상관관계가 통계학적으로 유의한 소견을 보여 HER-2/neu와 paxillin 발현이 서로 관련이 있었다(Table 4, $p<0.05$).

IV. 고 찰

유방암종은 우리나라 여성에게 많이 발생하는 악성 종양이며 발병률이 점차 증가하는 추세를 보이고 있다. 유방암종은 형태학적 소견, 침윤 양상, 전이 능력, 호르몬 수용체 발현과 임상경과 등 여러 면에서 이질성을 보이는 종양이다. 이러한 유방암종의 발생과 예후에 대한 연구가 현재 진행되고 있고 있다.

Galectin-3는 면역세포와 상피세포에서 발현되며 생리적 및 병적 과정에서 많은 역할을 할 것으로 알려지고 있다.[1] Galectin-3의 정확한 생물학적 기능에 대해서는 알려져 있지 않지만 galectin-3 발현이 종양의 진행과 전이를 조장한다고 하였다.[2,5-9] 대장암, 위암, 난소암 및 갑상샘 암에서 galectin-3 발현과 종양의 진행과의 상관성이 있었다.[2,5-9] 갑상샘암 특히 갑상샘 유두암종에서 galectin-3 발현이 증가되어 진단하는데 유용하였다.[2,17-19]

그러나 여러 종류의 종양에서 악성이 진행되는 동안 galectin-3 발현이 증가 또는 감소를 보이기 때문에 종양의 기원 상피세포와 연관시켜볼 때 galectin-3 발현이 종양의 진행 및 전이와 항상 관련이 있다는 것은 분명치 않다. 대장암에서 galectin-3 발현은 전이 상태로 진행할 때 증가[20] 또는 감소[8,21]를 보였다. Galectin-3 발현이 전립샘암[22], 난소암[7], 유방암[8,9]에서 감소되었다. Idikio 등[9]의 연구에서 보면 유방암의 조직학적 악성화가 증가할수록 galectin-3 발현은 감소하여 이는 암세포의 침윤과 전이 가능성을 시사한다고 하였다. 또 다른 연구에서도 정상과 양성 유방조직에서는 galectin-3 발현이 증가하였지만 암세포에서는 감소하였다.[23] 그러나 유방암 세포주를 이용한 실험에서 galectin-3 발현은 전이 및 침윤 가능성을 보였다.[24,25] 또한 Honjo 등[26]의 연구에서 보면 galectin-3 발현을 차단하였을 때 유방암 세포주의 성장이 의의있게 억제되어 galectin-3 발현이 유방암 세포의 종양형성에 역할을 할 것으로 생각하였다. 정상 유방 상피세포와 양성종양에서도 galectin-3 발현을 보이므로 galectin-3 발현이 암세포의 침윤을 시사한다고 판단되지 않는다.

Galectin-3는 종양유전자라기 보다는 종양으로의 변환과 전이에 일부 관여할 것으로[27] 생각되나 아직까지 galectin-3가 관여하는 종양 진행 경로는 분명치 않다.

최근에 galectin-3가 세포내 발현되는 위치를 세포질과 핵으로 나누어서 판정하는 경향이 있는데 혀에 발생한 암에서 암세포 핵에 galectin-3 발현이 감소한 경우 환자의 생존율이 감소되었다.[28] 정상 전립샘 조직 상피세포에서 galectin-3 발현은 핵과 세포질에 모두 발현되는 반면 전립샘 암의 일부 예에서는 핵에서는 발현되지 않고 세포질에서만 관찰되었고 전립샘암에서 galectin-3가 암세포 핵에 발현될 때 종양형성을 억제하였으나 세포질에 발현될 때는 종양의 진행과 관련이 있었다.[29] 이러한 결과를 볼 때 galectin-3 발현 위치가 세포 표현형에 영향을 주는 것이 아닌가 생각한다. 즉 세포의 핵에 galectin-3가 발현될 때는 세포증식과, 세포질에서 발현될 때는 분화와 관련이 있을 것으로 판단된다. 이러한 가정은 정상 대장점막에서 galectin-3가 세포질에 염색되는 경우는 주로 crypt의 상부와 표면 상피세포 즉 최종적으로 분화된 세포에서 관찰되었다.[30] 또한 대장암에서 galectin-3 발현이 세포질에서 보일 때 종양의 진행과 관련된 중요한 예후인자라고 하였다.[31] 그러므로 핵에서 galectin-3 발현이 소실되는 것은 정상세포가 암세포로 진행에 중요한 사건이 될 수 있다고 생각한다.

본 연구결과 galectin-3 발현은 정상 유방의 관, 소엽 상피세포 및 유방암종 세포의 세포질에서 주로 발현되었으며 극히 일부에서 세포질 염색과 더불어 핵에 같이 염색되었기 때문에 핵에 염색이 된 경우만을 따로 판정하기는 어려웠다. 본 연구에서는 세포질에 분명히 염색된 경우만을 양성으로 판정하였고 임상병리학적 인자와의 상관성에서 조직학적 악성도, 종양크기, 림프절 전이 유무와는 유의한 상관성이 없었다. 이에 암세포 핵에서 galectin-3의 기능에 대한 본질이나 생물학적 중요성을 결정하기 위해서는 앞으로 더 많은 연구가 필요하리라 생각한다.

Paxillin은 세포외 기질과 유착하는 세포 부위에 있는 단백으로 paxillin 발현의 변화는 세포의 운동성에 영향을 주며 종양의 침윤성 행동을 조장한다.[32] 폐암세포주

에서 paxillin 과발현은 암세포 운동성의 감소와 관련이 있었으며 폐의 소세포암종에서 paxillin 발현이 감소되었다.[13] 이러한 소견은 paxillin 감소가 폐암의 특정 유형을 더 운동성 있게 만들어 더 공격성을 일으킬 수 있다고 생각한다. Paxillin이 세포유착과 세포이동에 관여하기 때문에 paxillin 발현감소가 종양의 공격적인 행동을 조장할 것으로 생각할 수 있는데 paxillin 발현 감소와 침윤성 종양의 행동사이에 관련이 있었다.[12,13] 유방암에서도 paxillin 발현 감소가 더 공격적인 종양의 행동을 보인다고 하였다.[33] 즉 침윤성 유방암에서 림프절 전이가 없는 경우에 paxillin 발현이 증가를 보였다. 대장암에서 원발 종양과 전이 종양사이에 paxillin 발현에 차이가 없었지만[34] 대부분 연구[12,13,33]에서 paxillin 발현감소와 종양의 침윤과 관련이 있었다. 최근 Hicks 등[35]의 연구는 paxillin 발현과 에스트로겐 및 프로게스테론 수용체, HER-2/neu 상태, 종양크기, 조직학적 악성도, 림프절 전이 유무 및 환자 생존율을 비교하였는데 본 연구와 유사하게 유방암에서 paxillin 발현이 HER-2/neu 증폭과 상관성이 있었다. 그러나 paxillin 발현과 에스트로겐 및 프로게스테론 수용체, 조직학적 악성도, 림프절 전이와는 상관성이 없었다. 이러한 소견은 Hicks 등[35]의 결과는 paxillin 발현이 림프절 전이 유무와 HER-2/neu 상태와 관련이 있다는 결과를 제외하곤 Madan 등[33]의 결과와 유사하였다.

그러나 본 연구결과 paxillin은 조직학적 악성도가 높을수록, 종양의 크기가 클수록 발현율이 높았다. 이러한 소견은 paxillin 발현이 좀 더 공격적인 양상과 관련되어 paxillin 발현 자체는 나쁜 예후인자로서 가치가 있을 것으로 판단되었다. 또한 paxillin 발현이 HER-2/neu 과발현과 상관성을 보였다. 본 연구결과가 Madan 등[33]과 Hicks 등[35]의 결과와 일부 차이가 나는 것은 두 연구[33,35]에서는 침윤성 유방암의 아형(subtypes)을 포함하였지만 본 연구에서는 침윤성 유방암에서 관암종만을 포함하였기 때문으로 생각한다. 또한 paxillin 발현이 조직학적 악성도가 높은 유방암에서 증가하였고 HER-2 과발현과 상관성을 보인 Vadlamudi 등[14]의 결과와는 일치하였다. HER-2/neu 과발현 또는 증폭은 유방암세포의 진행에 있어 더 공격적인 양

상과 관련이 있기 때문에 본 연구결과가 신뢰성이 있다고 판단되며 더 나아가 HER-2/neu 경로에서 paxillin의 역할에 대한 더 많은 연구가 필요하리라 생각한다. 또한 HER-2/neu 과발현 또는 증폭을 보이는 유방암환자를 항암요법과 더불어 Herceptin® 치료를 하였을 때 훨씬 더 좋은 결과를 보였기 때문에[36] 표적 치료(targeted therapy)에 대한 반응을 예견하는데 paxillin의 역할에 대한 더 많은 연구가 이루어질 것으로 기대한다.

V. 결 론

Galectin-3는 유방암종의 45.4%에서 발현되었으며 galectin-3 발현은 임상병리학적 인자나 HER-2/neu 발현과는 상관성이 없었다. 그러나 paxillin은 유방암종의 43.5%에서 발현되었고 조직학적 악성도가 높을수록, 종양의 크기가 클수록 발현율이 높았다. 이러한 소견은 paxillin 발현이 좀 더 공격적인 양상과 관련되어 paxillin 발현 자체는 예후 불량인자로서 가치가 있다고 생각한다.

또한 paxillin 발현이 HER-2/neu 발현과 상관성을 보이므로 표적 치료 (targeted therapy)에 대한 반응을 예견하는데 paxillin의 역할에 대한 더 많은 연구가 이루어질 것으로 기대한다.

참 고 문 헌

1. Perillo NL, Marcus ME, Baum LG. Galectins: versatile modulators of cell adhesion, cell proliferation, and cell death. J Mol Med 1998; 76: 402-12.
2. Aratake Y, Umeki K, Kiyoyama K, Hinoura Y, Sato S, Ohno A, Kuribayashi T, Hirai K, Nabeshima K, Kotani T. Diagnostic utility of galectin-3 and CD26/DPPIV as preoperative diagnostic markers for thyroid nodules. Diagn Cytopathol 2002; 26: 366-72.
3. Akimoto Y, Hirabayashi J, Kasai K, Hirano H. Expression of the endogenous 14-kDa beta-galactoside-binding lectin galectin in normal human skin. Cell Tissue Res 1995; 280: 1-10.
4. Kawachi K, Matsushita Y, Yonezawa S, Nakano S, Shirao K, Natsugoe S, Sueyoshi K, Aikou T, Sato E. Galectin-3 expression in various thyroid neoplasms and its possible role in metastasis formation. Hum Pathol 2000; 31: 428-33.
5. Schoeppner HL, Raz A, Ho SB, Bresalier RS. Expression of an endogenous galactose-binding lectin correlates with neoplastic progression in the colon. Cancer 1995; 75: 2818-26.
6. Lotan R, Ito H, Yasui W, Yokozaki H, Lotan D, Tahara E. Expression of a 31-kDa lactoside-binding lectin in normal human gastric mucosa and in primary and metastatic gastric carcinomas. Int J Cancer 1994; 56: 474-80.
7. van den Brule FA, Berchuck A, Bast RC, Liu FT, Gillet C, Sobel ME, Castronovo V. Differential expression of the 67-kD laminin receptor and 31-kD human laminin-binding protein in human ovarian carcinomas. Eur J Cancer 1994; 30A: 1096-9.

8. Castronovo V, Van Den Brule FA, Jackers P, Clausse N, Liu FT, Gillet C, Sobel ME. Decreased expression of galectin-3 is associated with progression of human breast cancer. J Pathol 1996; 179: 43-8.
9. Idikio H. Galectin-3 expression in human breast carcinoma: correlation with cancer histologic grade. Int J Oncol 1998; 12: 1287-90.
10. Schaller MD. Paxillin: a focal adhesion-associated adaptor protein. Oncogene 2001; 20: 6459-72.
11. Brown MC, Turner CE. Paxillin: adapting to change. Physiol Rev 2004; 84: 1315-39.
12. Scibelli A, d'Angelo D, Pelagalli A, Tafuri S, Avallone L, Della Morte R, Staiano N. Expression levels of the focal adhesion-associated proteins paxillin and p130CAS in canine and feline mammary tumors. Vet Res 2003; 34: 193-202.
13. Salgia R, Li JL, Ewaniuk DS, Wang YB, Sattler M, Chen WC, Richards W, Pisick E, Shapiro GI, Rollins BJ, Chen LB, Griffin JD, Sugarbaker DJ. Expression of the focal adhesion protein paxillin in lung cancer and its relation to cell motility. Oncogene 1999; 18: 67-77.
14. Vadlamudi R, Adam L, Tseng B, Costa L, Kumar R. Transcriptional up-regulation of paxillin expression by heregulin in human breast cancer cells. Cancer Res 1999; 59: 2843-6.
15. Slamon DJ, Clark GM, Wong SG, Levin WJ, Ullrich A, McGuire WL. Human breast cancer: correlation of relapse and survival with amplification of the HER-2/neu oncogene. Science 1987; 235: 177-82.
16. Eiermann W. Trastuzumab combined with chemotherapy for the treatment of HER2-positive metastatic breast cancer: pivotal trial data. Ann Oncol 2001;

12: S57-62.

17. Beesley MF, McLaren KM. Cytokeratin 19 and galectin-3 immunohistochemistry in the differential diagnosis of solitary thyroid nodules. Histopathology 2002; 41: 236-43.
18. Coli A, Bigotti G, Zucchetti F, Negro F, Massi G. Galectin-3, a marker of well-differentiated thyroid carcinoma, is expressed in thyroid nodules with cytological atypia. Histopathology 2002; 40: 80-7.
19. Kawachi K, Matsushita Y, Yonezawa S, Nakano S, Shirao K, Natsugoe S, Sueyoshi K, Aikou T, Sato E. Galectin-3 expression in various thyroid neoplasms and its possible role in metastasis formation. Hum Pathol 2000; 31: 428-33.
20. Irimura T, Matsushita Y, Sutton RC, Carralero D, Ohannesian DW, Cleary KR, Ota DM, Nicolson GL, Lotan R. Increased content of an endogenous lactose-binding lectin in human colorectal carcinoma progressed to metastatic stages. Cancer Res 1991; 51: 387-93.
21. Lotz MM, Andrews CW Jr, Korzelius CA, Lee EC, Steele GD Jr, Clarke A, Mercurio AM. Decreased expression of Mac-2 (carbohydrate binding protein 35) and loss of its nuclear localization are associated with the neoplastic progression of colon carcinoma. Proc Natl Acad Sci U S A 1993; 90: 3466-70.
22. Pacis RA, Pilat MJ, Pienta KJ, Wojno K, Raz A, Hogan V, Cooper CR. Decreased galectin-3 expression in prostate cancer. Prostate 2000; 44:118-23.
23. Raimond J, Rouleux F, Monsigny M, Legrand A. The second intron of the human galectin-3 gene has a strong promoter activity down-regulated by p53. FEBS Lett 1995; 363: 165-9.

24. Nangia-Makker P, Thompson E, Hogan C, Ochieng J, Raz A. Induction of tumorigenicity by galectin-3 in a non-tumorigenic human breast cancer cell line. Int J Oncol 1995; 7: 1079-87.
25. Honjo Y, Nangia-Makker P, Inohara H, Raz A. Down-regulation of galectin-3 suppresses tumorigenicity of human breast carcinoma cells. Clin Cancer Res 2001; 7: 661-8.
26. Honjo Y, Nangia-Makker P, Inohara H, Raz A. Down-regulation of galectin-3 suppresses tumorigenicity of human breast carcinoma cells. Clin Cancer Res 2001; 7: 661-8.
27. Raz A, Zhu DG, Hogan V, Shah N, Raz T, Karkash R, Pazerini G, Carmi P. Evidence for the role of 34-kDa galactoside-binding lectin in transformation and metastasis. Int J Cancer 1990; 46: 871-7.
28. Honjo Y, Inohara H, Akahani S, Yoshii T, Takenaka Y, Yoshida J, Hattori K, Tomiyama Y, Raz A, Kubo T. Expression of cytoplasmic galectin-3 as a prognostic marker in tongue carcinoma. Clin Cancer Res 2000; 6: 4635-40.
29. van den Brule FA, Waltregny D, Liu FT, Castronovo V. Alteration of the cytoplasmic/nuclear expression pattern of galectin-3 correlates with prostate carcinoma progression. Int J Cancer 2000; 89: 361-7.
30. Nangia-Makker P, Sarvis R, Visscher DW, Bailey-Penrod J, Raz A, Sarkar FH. Galectin-3 and L1 retrotransposons in human breast carcinomas. Breast Cancer Res Treat 1998; 49: 171-83.
31. Sanjuan X, Fernandez PL, Castells A, Castronovo V, van den Brule F, Liu FT, Cardesa A, Campo E. Differential expression of galectin 3 and galectin 1 in colorectal cancer progression. Gastroenterology 1997; 113: 1906-15.
32. Turner CE. Paxillin interactions. J Cell Sci 2000; 23: 4139-40.

33. Madan R, Smolkin MB, Cocker R, Fayyad R, Oktay MH. Focal adhesion proteins as markers of malignant transformation and prognostic indicators in breast carcinoma. Hum Pathol 2006; 37: 9-15.
34. Ayaki M, Komatsu K, Mukai M, Murata K, Kameyama M, Ishiguro S, Miyoshi J, Tatsuta M, Nakamura H. Reduced expression of focal adhesion kinase in liver metastases compared with matched primary human colorectal adenocarcinomas. Clin Cancer Res 2001; 7: 3106-12.
35. Hicks D, Yoder B, Short S. The expression of the focal adhesion protein paxillin in breast cancer correlates with HER2 amplification and may help predict a better response to chemotherapy. Mod Pathol 2005; (Suppl 1): 36A.
36. Pietras RJ, Poen JC, Gallardo D, Wongvipat PN, Lee HJ, Slamon DJ. Monoclonal antibody to HER-2/neu receptor modulates repair of radiation-induced DNA damage and enhances radiosensitivity of human breast cancer cells overexpressing this oncogene. Cancer Res 1999; 59: 1347-55.

Table 1. The scoring system for HER-2/neu protein assessment by immunohistochemistry

Staining pattern	Score	HER-2/neu overexpression asessment
No staining at all, or membrane staining in less than 10% of the tumor cells is observe	0	Negative
A faint/barely perceptible membrane staining is detected in more than 10% of the tumor cells. The cells are only stained in part of their membrane	1+	Negative
A week to moderate staining of the entire membrane is observed in more than 10% of the tumor cells	2+	Positive
A strong staining of the entire membrane is observed in more than10% of the tumor cell	3+	Positive

Table 2. Correlation between galectin-3 positivity and clinicopathologic factors in breast cancer

	Total	Galectin-3 expression	
		positive (%)	negative (%)
Number of cases	108	49 (45.4)	59 (54.6)
Grade I	25	12 (48.0)	13 (52.0)
II	54	27 (50.0)	27 (50.0)
III	29	10 (34.5)	19 (65.5)
Tumor size (cm)			
≤ 2.0	49	22 (44.9)	27 (55.1)
2.1-5.0	46	22 (47.8)	24 (52.2)
> 5.0	13	5 (38.5)	8 (61.5)
Lymph nodes metastasis			
Yes	57	26 (45.6)	31 (54.4)
No	51	23 (45.1)	28 (54.9)

Table 3. Correlation between paxillin positivity and clinicopathologic factors in breast cancer

	Total	Paxillin expression	
		positive (%)	negative (%)
Number of cases	108	47 (43.5)	61 (56.5)
Grade* I	25	5 (20.0)	20 (80.0)
II	54	24 (44.4)	30 (55.6)
III	29	18 (62.1)	11 (37.9)
Tumor size (cm)*			
≤ 2.0	49	16 (32.7)	33 (67.3)
2.1-5.0	46	23 (50.0)	23 (50.0)
> 5.0	13	8 (61.5)	5 (38.5)
Lymph nodes metastasis			
Yes	57	26 (45.6)	31 (54.4)
No	51	21 (41.2)	30 (58.8)

* $p<0.05$

Table 4. Correlation between HER-2/neu expression and expression of galectin-3 or paxillin in breast cancer

		Total	HER-2/neu	
			positive (n=24)	negative (n=84)
Galectin-3	positive (%)	49	13 (54.2)	36 (42.9)
	negative (%)	59	11 (45.8)	48 (57.1)
Paxillin*	positive (%)	47	20 (83.3)	27 (32.4)
	negative (%)	61	4 (16.7)	57 (67.9)

* $p<0.05$

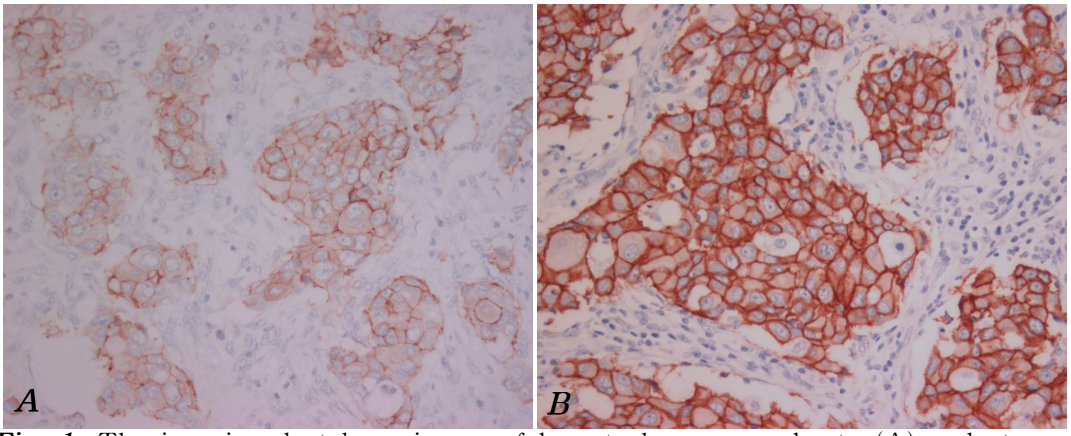

Fig. 1. The invasive ductal carcinoma of breast chows a moderate (A) and strong (B) staining for HER-2/neu.



Fig. 2. PCR results of HER-2/neu amplification in positive and negative cases and controls. Agarose gel image showing HER-2/neu and β-globin amplified bands, 125 and 205 bp respectively after 30 cycles. Positive control (Lane 4, 10) is known to have eightfold HER-2/neu amplification. Negative cases (Lane 5, 6) show both the HER-2/neu and β-globin bands while positive cases (Lane 11, 12) show predominance of the HER-2/neu band. Lane 1, 7: size marker, Lane 2, 8: PCR negative control, Lane 3, 9: normal breast.

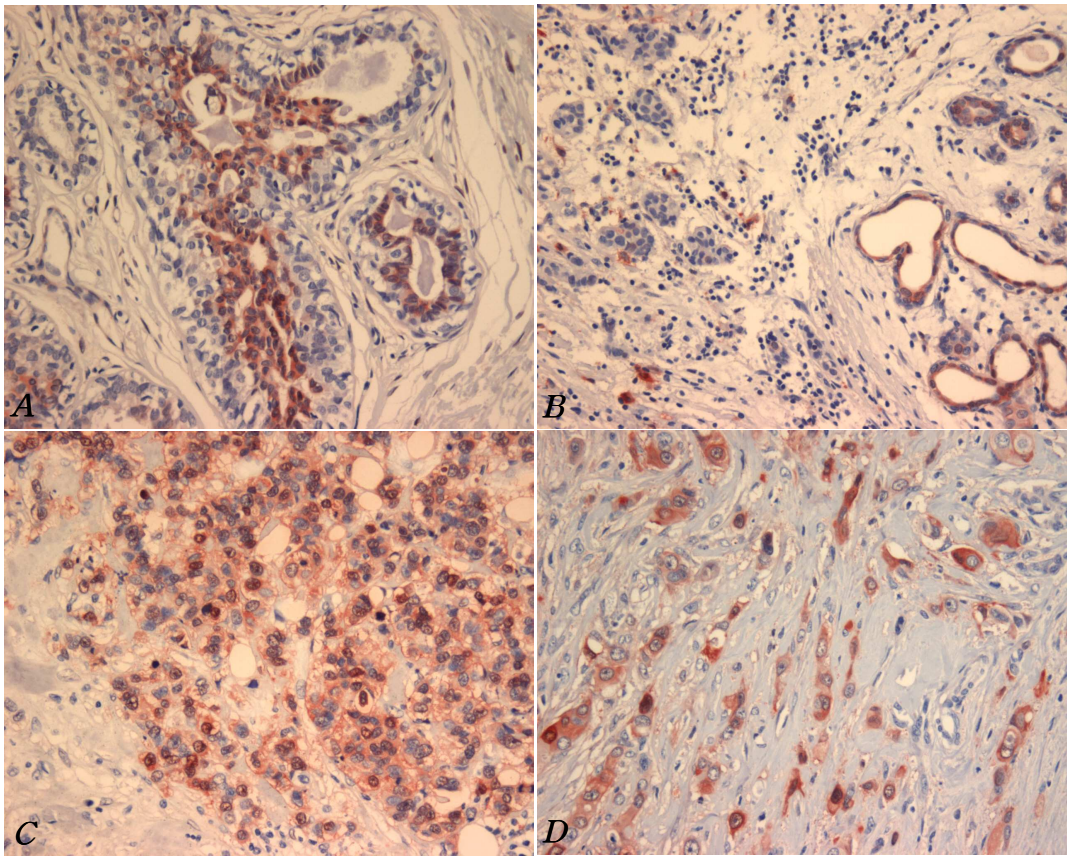

Fig. 3. Immunohistochemical stains for galectin-3 in breast tissue and carcinoma. Immunoreactivity of galectin-3 shows diffuse cytoplasmic positivity in the epithelium of non-neoplastic breast duct and lobule (A, B), but negativity in breast cancer cells (B). The galectin-3 is expressed in the diffuse cytoplasmic reactivity in grade II (C) and grade III (D) of invasive ductal carcinoma of breast. Some cells shows nuclear staining that accompanied the cytoplasmic staining.

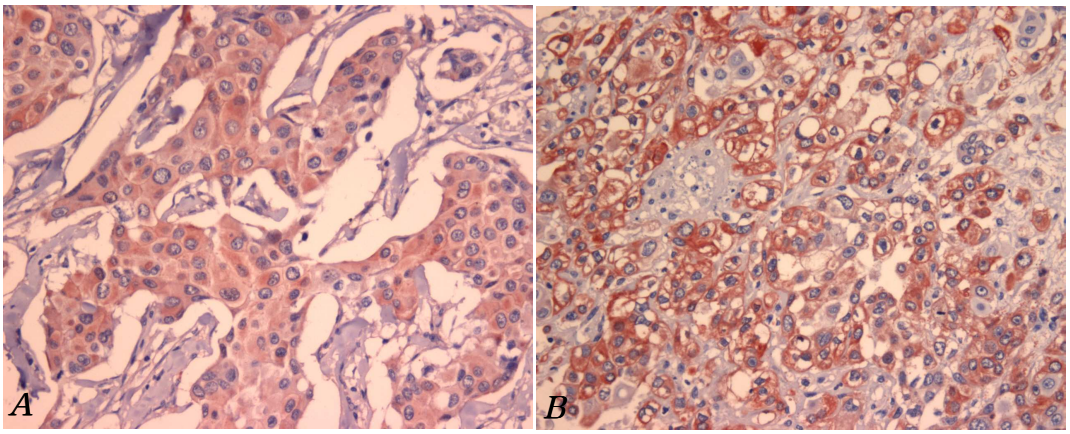

Fig. 4. Immunohistochemical stains for paxillin in breast carcinoma. Immunoreactivity of paxillin shows a diffuse cytoplasmic staining in grade II (A) and grade III (B) of invasive ductal carcinoma.