[UCI]I804:24011-200000233023

2006년 8월
박사학위 논문

양성, 전암성, 암성 각질형성세포 과증식성 병변에서의 Ki-67, p53, p63, EGFR 단백 발현에 대한 분석

조 선 대 학 교 대 학 원
의 학 과
이 승 찬

양성, 전암성, 암성 각질형성세포 과증식성 병변에서의 Ki-67, p53, p63, EGFR 단백 발현에 대한 분석

Analysis of Ki-67, p53, p63 and EGFR protein expression in the non-cancerous, precancerous and cancerous keratinocytic hyperproliferative lesions

2006년 8월 일

조 선 대 학 교 대 학 원

의 학 과

이 승 찬

양성,전암성,암성 각질형성세포 과증식성 병변에서의 Ki-67, p53, p63, EGFR 단백 발현에 대한 분석

지도교수 양 정 열

이 논문을 의학박사학위 신청논문으로 제출함

2006년 6월 일

조 선 대 학 교 대 학 원

의 학 과

이 승 찬

이승찬의 박사학위 논문을 인준함

위원장　전 남 대학교 교수　정 상 우

위원　조 선 대학교 교수　양 정 열

위원　조 선 대학교 교수　서 재 홍

위원　조 선 대학교 교수　김 학 렬

위원　충 남 대학교 교수　강 대 영

.

2006년　6월　　일

조 선 대 학 교　대 학 원

목 차

ABSTRACT
Ⅰ. 서론
Ⅱ. 재료 및 방법
A. 연구재료
B. 연구방법
1. 면역조직화학염색
a. 염색대상
b. 시약 및 염색방법
2. 면역조직화학적 염색의 판정
C. 통계처리
Ⅲ. 결과
A. p53단백의 발현
B. p63단백의 발현
C. Ki-67단백의 발현
D. EGFR의 발현
E. 전암성 피부병변과 편평세포암종의 분화에 따른 p53단백 발현
F. 전암성 피부병변과 편평세포암종의 분화에 따른 p63단백 발현
G. p63단백과 p53단백 발현과의 관계
H. p63단백과 Ki-67단백 발현과의 관계
I. 피부의 각질형성세포 과증식성 병변에서 p53, p63, Ki-67단백과 EGFR과의 상관관계
Ⅳ. 고찰
Ⅴ. 결론
참고문헌

표 목 차

Table 1. Expression profiles of p53 in keratinocytic hyperproliferative lesions of the skin

Table 2. Expression profiles of p63 in keratinocytic hyperproliferative lesions of the skin

Table 3. Expression profiles of Ki-67 in keratinocytic hyperproliferative lesions of the skin

Table 4. Expression profiles of EGFR in keratinocytic hyperproliferative lesions of the skin

Table 5. Expressioin profile of p53 in precancerous skin lesion and squamous cell carcinoma

Table 6. Expression profile of p63 in precancerous skin lesion and squamous cell carcinoma

Table 7. Relationship between expressions of p63 and that of p53 in keratinocytic hyperproliferative lesions

Table 8. Relationship between expressions of Ki-67 and that of p63 in keratinocytic hyperproliferative lesions

도 목 차

Fig.1. Seborrheic keratosis showed 2+ immunostaining for p53(× 100)

Fig.2. Seborrheic keratosis showed 3+ immunostaining for p53(× 200)

Fig.3. Actinic keratosis showed 1+ immunostaining for p63(× 200)

Fig.4. Actinic keratosis showed 1+ immunostaining for Ki-67(× 200)

Fig.5. Squamous cell carcinoma showed 4+ immunostaining for p53(× 200)

Fig.6. Squamous cell carcinoma showed 4+ immunostaining for EGFR(× 200)

ABSTRACT

Analysis of Ki-67, p53, p63 and EGFR protein expression in the non-cancerous, precancerous and cancerous keratinocytic hyperproliferative lesions

Lee Seung-Chan
Advisor : Prof. Yang Jeong-Yeol
Department of Plastic surgery
Graduate school of Chosun University

The keratinocytic hyperproliferative lesions encompass a wide range of non-cancerous, precancerous and cancerous conditions. The purpose of this study was to investigate the expression of EGFR, Ki-67, p53 and p63 in this lesion. Immunoperoxidase staining methods were applied to analyze p53, p63, Ki-67 protein and EGFR expression in a total of 58 cases, including 7 keratoacanthomas, 7 seborrheic keratoses, 11 actinic keratoses, 8 Bowen's disease and 25 squamous cell carcinomas. There was a statistically significant increase in p53, p63, Ki-67 staining of SCCs compared with normal seborrheic keratoses. Actinic keratoses showed a trend towards increased expression in the basal layer compared with normal skin. The pattern of expression showed diffuse staining in Bowen's disease and SCCs(3+ ~ 4+). In actinic keratoses, Keratoacanthomas and seborrheic keratoses the pattern was most prominent in the

basal layer. EGFR had a strong membranous expression in all specimens. In actinic keratoses the pattern was most prominent in the basal layer(1+). p53, p63 and Ki-67 expressions were greater in Bowen's disease and SCCs compared with normal skin, actinic keratoses, seborrheic keratoses or keratoacanthomas. The expressions of actinic keratoses, seborrheic keratoses, and keratoacanthomas were mostly restricted to the basal layer. Although significant diffuse staining was also noted. EGFR was overexpressed in all samples of skin lesion. The expression level of p53 had a significantly positive relation with the expression level of p63. The expression level of p63 had a significantly positive relation with the expression level of Ki-67. Our results support that EGFR, p53, p63 and Ki-67 play a role in cell differentiation & tumorigenesis of skin lesion.

Key word : Keratinocytic Hyperproliferative Lesions, Ki-67, p53, p63 Protein and EGFR Expression

Ⅰ. 서 론

각질형성세포 과증식성병변은 양성, 전암성 및 암성 병변이 있다. 양성 병변에는 지루각화증, 각질가시세포종이 있으며 전암성 및 암성 병변에는 광선각화증, 보웬병, 편평세포암종이 있다. 과각화증을 보이는 지루각화증과 각질가시세포종은 급격히 성장해서 편평세포암종과는 임상적으로 감별을 요하는 양성종양이다. 광선각화증은 표피의 전암성 병변이며, 자궁경부의 편평상피에서 암종이 발생하기 전에 선행하는 이형성과 유사하다. 보웬병은 피부에서 발생하는 표피 내 암종으로 일부가 침윤성 편평세포암종으로 이행하는 암 전구증이다. 편평세포암종은 분화 정도가 다양하여, 분화가 좋으면 다각형 편평세포들이 정돈이 잘 된 소엽을 형성하고, 광범위한 각질화 부위가 나타나지만, 분화가 나쁘면 고도의 역형성을 보이는 원형세포들이 종괴를 이루며 괴사를 보이고 각화이상증 만을 보이게 된다[1].

p53단백은 잘 알려진 종양억제유전자로 세포의 주기에 관여하여 세포의 고사를 유도하거나 증식을 초래하여 인체의 여러 가지 암 발생에 관여한다. p53단백의 이상발현을 관찰하여 암의 병인론에 대한 접근과 예후지표로 이용하려는 연구가 많이 이루어지고 있다[2-6]. p63유전자는 p53유전자 가족군에 속하며 표피의 유지와 발전에 필수적인 역할을 하고, 표피의 기저세포 구성요소들에서 발현된다. 또한 표피 태아 발생에 중요한 역할을 한다[7-9]. Ki-67 핵 항원은 PCNA와 같이 세포의 증식과 관련된 항원으로써 세포의 증식능력 평가에 널리 이용되고 있다[10]. EGF수용체는 ErbB의 수용체의 가족군이며 리간드, EGF 또는 TGF-alpha에 의해서 자극이 되면 세포내 tyrosine kinase의 활성화가 일어나 세포주기가 진행된다. EGF수용체는 편평세포암종의 예후와 관계가 있다[11-12]. 이에 저자는 지루각화증, 각질가시세포종, 광선각화증, 보웬병, 편평세포암종에서 병인론적인 역할을 밝히기 위하여, 그리고 위 종양들의 감별에도 도움이 되는지 알아보고자 p53, p63, Ki-67단백과 EGF수용체에 대한 면역조직화학적 염색을 시행하고, 이들의 발현 및 상호관계를 규명하고자 이 실험을 시행하였다.

Ⅱ. 재 료 및 방 법

A. 연구재료

1998년 1월부터 2005년 12월까지 조선대학교 부속병원 병리과에서 확진된 지루각화증 7 례, 각질가시세포종 7 례, 광선각화증 11 례, 보웬병 8 례, 편평세포암종 25 례로 총 58례를 대상으로 하였다.

B. 연구방법

1. 면역조직화학염색

a. 염색 대상

면역조직화학적 염색을 시행할 각 질환군의 대상은 다음과 같이 정의하였다. 지루각화증은 주로 정상 표피의 기저세포와 유사한 작은 세포로 구성되었으며, 거짓 각질낭을 형성하고 있는 것을 정의하였고, 각질가시세포종은 표피 밖으로 컵 모양으로 돌출되어 있으며 분화구처럼 보이는 중심부는 함몰되어 각질로 차있어 상피의 심한 증식을 볼 수 있는 것을 정의하였으며, 광선각화증은 노출부에 발생하고 비정형표피세포가 기저세포층이나 상피의 하층부에 국한되어 존재하는 경우로 정의하였고, 보웬병은 비정형표피세포가 표피 전층을 침범하고 종종 모피지상피까지 침범한 것으로 정의하였다. 편평세포암종은 비정형세포가 확실하게 진피 내로 침윤한 병변으로 정의하였다.

각각의 정의에 부합되는 대상 중 조직이 포르말린에 고정되고 파라핀에 포매된 후 보관되어 면역조직화학적 염색이 가능한 예를 대상으로 면역조직화학적 염색을 시행하였다.

b. 시약 및 염색방법

면역조직화학적 염색에 사용한 일차항체로는 p53단백 염색을 위해 Do-7 (DAKo 사, carpinteria, USA)을 1:100으로 희석하여 사용하였으며, p63단백 염색을 위해 Neo-markers, Fremont, CA을 1:40으로 희석하여 사용하였고 Ki-67단백에 대한 항체는 MIB-I (Immunotech 사, Marsielle, France)을 1:50으로 희석하여 사용하였다. EGFR 염색을 위해 EGFR (Zymed Laboratories ; clone 31G7,south San Francisco, CA, USA)을 1:100 으로 희석하여 사용하였다.

염색방법을 간단히 기술하면 다음과 같다.

먼저 파라핀 포매조직 슬라이드를 xylene으로 탈파라핀화한 후 계열별로 희석한 알코올로 함수시켰다. 그 후 10mM 구연산 완충액 (Citrate acid buffer pH 6.0)에 담근 다음 autoclave를 이용하여 120℃에서 10분간 가열하고 꺼내 실온에서 10분간 방치하였다. 이후 0.3% 과산화수소수로 조직내의 내재성 과산화효소의 활성을 억제하였다. 또한 단백질과의 비특이적인 결합을 억제하기 위하여 조직을 DAKo LSAB kit의 blocking reagent (억제시약)로 5분간 작용시켰다. 이후, 각각의 면역조직화학적 염색을 위한 일차항체를 실온에서 40분간 반응시키고 이들을 모두 tris 완충액에 세척하였다. 그 다음 biotin과 결합된 항생쥐 면역혈청인 이차항체로 10분간 반응시킨 후 다시 tris 완충액에 세척하고 streptavidin peroxidase를 10분간 작용시킨 후 diaminobenzidine을 첨가하여 3분 정도 발색될 때까지 작용시켰다. 그 후 Mayer's hematoxylin으로 대조염색하고 balsam으로 봉입한 후 광학 현미경으로 관찰하였다.

2. 면역조직화학적 염색의 판정

p53, p63, Ki-67단백 염색은 세포 내 핵이 염색되는 경우를 양성반응으로 하였고, EGFR 염색은 세포질에 염색되는 경우를 양성반응으로 하였다. 염색 정도는 종양조직 내에서 양성반응을 보이는 종양세포가 차지하는 백분율을 측정하여 1%미만은 음성(0), 1~25%는 1+(주로 기저세포층에서 과발현), 26~50%는 2+(기저세포층과 상부에 과발현), 51~75%는 3+, 76~100%는 4+(전반적으로 종양세포에서 과발현)로 등급을 분류하였다

C. 통계처리

면역조직화학적 염색에서 지루각화증, 각질가시세포종, 광선각화증, 보웬병 그리고 편평세포암종의 차이를 알고자 통계프로그램 (SPSS system for window V.10.0, SPSS Inc., Licensed to Korea University)을 사용하였다.
p53, p63, ki-67단백과 EGFR 항원의 발현정도와 상관관계는 Fisher's exact test로 산출하여 $p<0.05$ 일 때 유의성을 부여하였다.

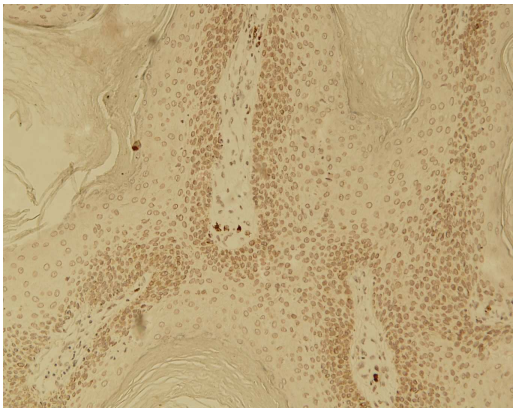

Fig.1.Seborrheic keratosis showed 2+ immunostaining for p53(× 100)

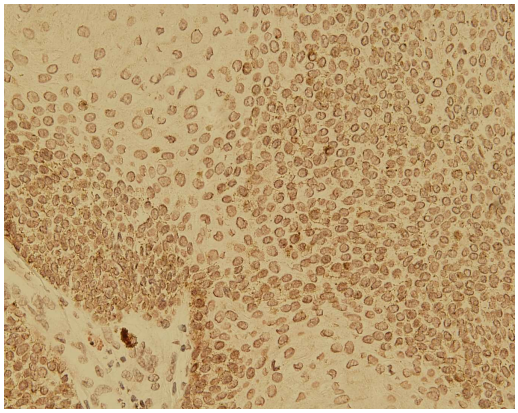

Fig.2.Seborrheic keratosis showed 3+ immunostaining for p53(× 200)

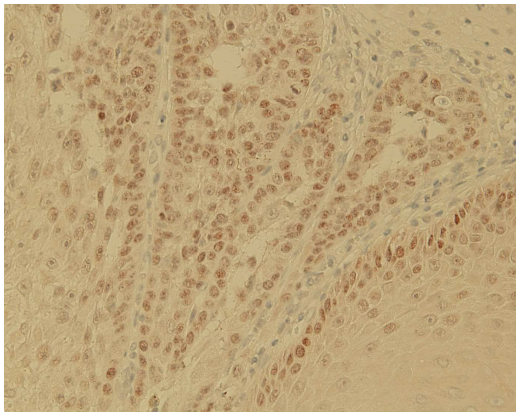

Fig.3. Actinic keratosis showed 1+ immunostaining for p63(× 200)

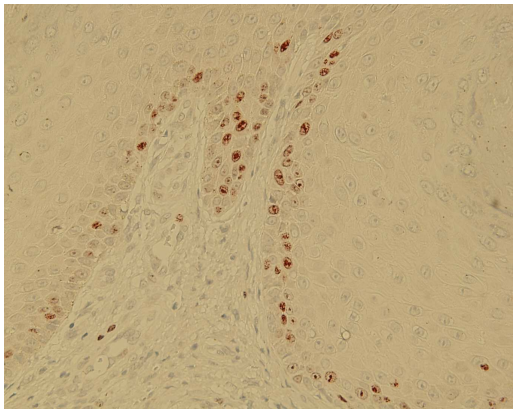

Fig.4.Actinic keratosis showed 1+ immunostaining for Ki-67(× 200)

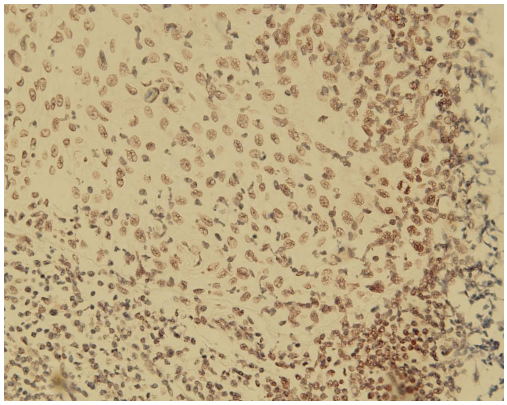

Fig.5. Squamous cell carcinoma showed 4+ immunostaining for p53(× 200)

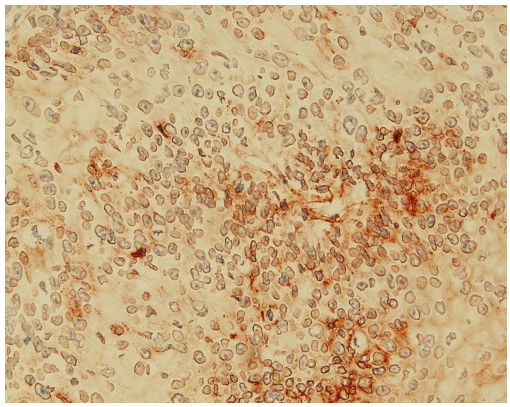

Fig.6. Squamous cell carcinoma showed 4+ immunostaining for EGFR(× 200)

Ⅲ. 결 과

A. p53단백의 발현

1+ 이상의 p53단백 양성반응을 보인 경우는 지루성각화증 7례 중 6례(Fig.1), 각질가시세포종 7례 중 5례, 광선각화증 11례중 6례, 보웬병 8례 중 7례, 편평세포암종 25례 중 24례였다. 3+(50%) 이상의 강양성 반응을 보인 경우는 지루성각화증 7례 중 2례(Fig.2), 각질가시세포종 7례 중 0례, 광선각화증 11례 중 0례, 보웬병 8례 중 4례, 편평세포암종 25례 중 17례였다(Fig.6).
지루성각화증, 각질가시세포종, 광선각화증, 보웬병 그리고 편평세포암종과 p53단백 발현 정도와는 통계학적으로 유의한 관련이 있었다($p<0.001$). 악성도에 따라서 p53단백 발현율이 높았다.

Table 1. Expression profiles of p53 in keratinocytic hyperproliferative lesions of the skin

	p53					total(58)
	0	1+	2+	3+	4+	
SK	1(14.3%)	3(42.9%)	1(14.3%)	2(28.6%)	0(0%)	7
KA	2(28.8%)	4(57.1%)	1(20.0%)	0(0%)	0(0%)	7
AK	5(45.5%)	4(36.4%)	2(18.2%)	0(0%)	0(0%)	11
BD	1(12.5%)	2(25.0%)	1(12.5%)	2(25.0%)	2(25.0%)	8
SCC	1(4.0%)	1(4.0%)	6(24.0%)	6(24.0%)	11(44.0%)	25

(p value < 0.001)

SK: seborrheic keratosis, KA: keratoacanthoma, AK: actinic keratosis
BD: Bowen's disease, S.C.C.: squamous cell carcinoma

B. p63단백의 발현

1+ 이상의 p63단백 양성반응을 보인 경우는 지루성각화증 7례 중 7례, 각질가시세포종 7례 중 6례, 광선각화증 11례 중 11례(Fig.3), 보웬병 8례 중 8례, 편평세포암종 25례 중 25례였다. 3+(50%) 이상의 강양성 반응을 보인 경우는 지루성각화증 7례 중 1례, 각질가시세포종 7례 중 0례, 광선각화증 11례 중 3례, 보웬병 8례 중 5례, 편평세포암종 25례 중 16례였다.

지루성각화증, 각질가시세포종, 광선각화증, 보웬병 그리고 편평세포암종과 p63단백 발현 정도와는 통계학적으로 유의한 관련이 있었다($p<0.016$). 악성도에 따라서 p63단백 발현율이 높았다.

Table 2. Expression profiles of p63 in keratinocytic hyperproliferative lesions of the skin

	p63					total(58)
	0	1+	2+	3+	4+	
SK	0(0%)	2(28.6%)	4(57.1%)	1(14.3%)	0(0%)	7
KA	1(14.3%)	1(14.3%)	5(71.4%)	0(0%)	0(0%)	7
AK	0(0%)	3(27.3%)	5(45.5%)	3(27.3%)	0(0%)	11
BD	0(0%)	1(12.5%)	2(25.0%)	4(50.0%)	1(12.5%)	8
SCC	0(0%)	3(12.0%)	6(24.0%)	5(20.0%)	11(44.0%)	25

(p value < 0.016)

SK: seborrheic keratosis, KA: keratoacanthoma, AK: actinic keratosis

BD: Bowen's disease, S.C.C.: squamous cell carcinoma

C. Ki-67단백의 발현

1+ 이상의 Ki-67단백 양성반응을 보인 경우는 지루성각화증 7례 중 6례, 각질가시세포종 7례 중 6례, 광선각화증 11례 중 11례(Fig.3), 보웬병 8례 중 8례, 편평세포암종 25례 중 25례였다. 3+(50%) 이상의 강양성 반응을 보인 경우는 지루성각화증 7례 중 0례, 각질가시세포종 7례 중 0례, 광선각화증 11례 중 2례, 보웬병 8례 중 4례, 편평세포암종 25례 중 8례였다.
지루성각화증, 각질가시세포종, 광선각화증, 보웬병 그리고 편평세포암종과 Ki-67단백 발현 정도와는 통계학적으로 유의한 관련이 없었다 ($p<0.282$).

Table 3. Expression profiles of Ki-67 in keratinocytic hyperproliferative lesions of the skin

	Ki-67					total(58)
	0	1+	2+	3+	4+	
SK	1(14.3%)	4(57.1%)	2(28.6%)	0(0%)	0(0%)	7
KA	1(14.2%)	3(42.8%)	3(42.8%)	0(0%)	0(0%)	7
AK	0(0%)	3(27.3%)	6(54.5%)	2(18.2%)	0(0%)	11
BD	0(0%)	2(25.0%)	2(25.0%)	2(25.0%)	2(25.0%)	8
SCC	0(0%)	7(28.0%)	10(40.0%)	2(8.0%)	6(24.0%)	25

(p value < 0.282)

SK: seborrheic keratosis, KA: keratoacanthoma, AK: actinic keratosis
BD: Bowen's disease, S.C.C.: squamous cell carcinoma

D. EGFR의 발현

1+ 이상의 EGFR 양성반응을 보인 경우는 지루성각화증 7례 중 6례, 각질가시세포종 7례 중 7례, 광선각화증 11례중 11례, 보웬병 8례 중 6례, 편평세포암종 25례 중 24례였다. 3+(50%) 이상의 강양성 반응을 보인 경우는 지루성각화증 7례 중 6례, 각질가시세포종 7례 중 6례, 광선각화증 11례 중 7례, 보웬병 8례 중 5례, 편평세포암종 25례 중 23례였다(Fig.5).
지루성각화증, 각질가시세포종, 광선각화증, 보웬병 그리고 편평세포암종과 EGFR 발현 정도와는 통계학적으로 유의한 관련이 없었다(p<0.15).

Table 4. Expression profiles of EGFR in keratinocytic hyperproliferative lesions of the skin

	EGFR				total(58)
	1+	2+	3+	4+	
SK	1(14.3%)	0(0%)	2(28.6%)	4(57.1%)	7
KA	0(0%)	1(14.2%)	2(28.5%)	4(57.1%)	7
AK	0(0%)	4(36.4%)	2(18.2%)	5(45.5%)	11
BD	2(25.0%)	1(12.5%)	2(25.0%)	3(37.5%)	8
SCC	1(4.0%)	1(4.0%)	5(20.0%)	18(72.0%)	25

(p value < 0.156)

SK: seborrheic keratosis, KA: keratoacanthoma, AK: actinic keratosis
BD: Bowen's disease, S.C.C.: squamous cell carcinoma

E. 전암성 피부병변과 편평세포암종의 분화에 따른 p53단백 발현

1+ 이상의 p53단백 양성반응을 보인 경우는 광선각화증 11례 중 6례, 보웬병 8례 중 7례, 고분화 편평세포암종 8례 중 7례, 중등도분화 편평세포암종 8례 중 8례 그리고 저분화 편평세포암종은 9례 중 9례였다. 3+(50%) 이상의 p53단백 양성반응을 보인 경우는 광선각화증은 11례 중 0례, 보웬병 8례 중 4례, 고분화 편평세포암종 8례 중 3례, 중등도분화 편평세포암종 8례 중 6례 그리고 저분화 편평세포암종 9례 중 8례였다.
광선각화증, 보웬병, 그리고 분화도에 따른 편평세포암종과 p53단백 발현 정도와는 통계학적으로 유의한 관련이 있었다($p<0.004$).

Table 5. Expressioin profile of p53 in precancerous skin lesion and squamous cell carcinoma

	p53					Total(44)
	0	1+	2+	3+	4+	
AK	5(45.5%)	4(36.4%)	2(18.2%)	0(0%)	0(0%)	11
BD	1(12.5%)	2(25.0%)	1(12.5%)	2(25.0%)	2(25.0%)	8
S.C.C(W)	1(12.5%)	1(12.5%)	3(37.5%)	2(25.0%)	1(12.5%)	8
S.C.C(M)	0(0%)	0(0%)	2(25.0%)	3(37.5%)	3(37.5%)	8
S.C.C(P)	0(0%)	0(0%)	1(11.1%)	1(11.1%)	7(77.8%)	9

(p value < 0.004)

AK: actinic keratosis, BD: Bowen's disease, S.C.C.: squamous cell carcinoma
W: well differentiated, M: moderate differentiated, P: poor differentiated

F. 전암성 피부병변과 편평세포암종의 분화에 따른 p63단백 발현

광선각화증 11례, 보웬병 8례, 고분화 편평세포암종 8례, 중등도분화 편평세포암종 8례 그리고 저분화 편평세포암종 9례에서 1+ 이상의 p63단백 양성반응을 보였다. 3+(50%) 이상의 p63단백 양성반응을 보인 경우는 광선각화증 11례 중 3례, 보웬병 8례 중 5례, 고분화 편평세포암종 8례 중 3례, 중등도 편평세포암종 8례 중 7례 그리고 저분화 편평세포암종 9례 중 6례였다.
광선각화증, 보웬병, 그리고 분화도에 따른 편평세포암종과 p63단백 발현 정도와는 통계학적으로 유의한 관련이 있었다($p<0.05$).

Table 6. Expression profile of p63 in precancerous skin lesion and squamous cell carcinoma

	p63				Total(44)
	1+	2+	3+	4+	
AK	3(27.3%)	5(45.5%)	3(27.3%)	0(0%)	11
BD	1(12.5%)	2(25.0%)	4(50.0%)	1(12.5%)	8
S.C.C(W)	1(12.5%)	4(50.0%)	2(25.0%)	1(12.5%)	8
S.C.C(M)	0(0%)	1(12.5%)	1(12.5%)	6(75.0%)	8
S.C.C(P)	2(22.2%)	1(11.1%)	2(22.2%)	4(44.4%)	9

(p value < 0.05)

AK: actinic keratosis, BD: Bowen's disease, S.C.C.: squamous cell carcinoma
W: well differentiated, M: moderate differentiated, P: poor differentiated

G. p63단백과 p53단백 발현과의 관계

p53단백은 지루각화증 7례, 광선각화증 11례, 보웬병 8례, 각질가시세포종 7례, 그리고 편평세포암종 25례, 전체 56례에서 p53단백 발현이 음성인 경우 9례 중 p63단백 약양성인 경우 7례, 강양성인 경우가 2례였다. p53단백 약양성인 24례 중 p63단백 발현이 약양성인 경우가 8례(75.0%), 강양성인 경우가 6례(25.0%)였으며, p53단백 강양성인 경우 23례 중 p63단백 발현이 약양성인 경우 6례(26.1%), 강양성인 경우 17례(73.9%)였다.

p53단백 발현이 증가 할수록 p63단백 발현이 증가하였다($p<0.001$).

Table 7. Relationship between expressions of p63 and that of p53 in keratinocytic hyperproliferative lesions

	Immunoreactivity for p63			
	Negative	Weakly positive	Strongly positive	
p53				
Negative	0(0%)	7(77.8%)	2(22.2%)	9
Weakly positive	0(0%)	18(75.0%)	6(25.0%)	24
Strongly positive	0(0%)	6(26.1%)	17(73.9%)	23
Total	0(0%)	31(55.4%)	25(44.6%)	56(100%)

(p value < 0.001)

H. p63단백과 Ki-67단백 발현과의 관계

Ki-67단백 발현이 음성인 경우 1례 중 p63단백은 1례가 약양성 이었고 Ki-67단백 발현 약양성 41례 중 p63단백 발현은 약양성 31례였고, Ki-67단백 발현 강양성인 경우가 14례였으나 p63단백 강양성은 25례였다.

Table 8. Relationship between expressions of Ki-67 and that of p63 in keratinocytic hyperproliferative lesions

	Immunoreactivity for p63			
	Negative	Weakly positive	Strongly positive	
Ki-67				
Negative	0(0%)	1(0.3%)	0(0%)	1
Weakly positive	0(0%)	26(63.4%)	15(36.6%)	41
Strongly positive	0(0%)	4(28.6%)	10(71.4%)	14
Total	0(0%)	31(55.4%)	25(44.6%)	56

(p value < 0.03)

I. 피부의 각질형성세포 과증식성 병변에서 p53, p63, Ki-67단백과 EGFR과의 상관관계

Ki-67단백 발현이 음성인 경우 1례 중 p63단백은 1례로 약양성 이었고 Ki-67단백 발현 약양성 41례 중 p63단백 발현은 약양성 31례였고, Ki-67단백 발현 강양성인 경우가 14례였으나 p63단백 강양성은 25례였다.

p53과 p63단백($p< 0.000$), 그리고 p63과 Ki-67단백($p< 0.000$)이 유의한 상관성을 보였다.

Ⅳ. 고 찰

각질형성세포 과증식성 병변들은 양성, 전암성과 암성 병변이 있다. 피부의 양성종양인 지루각화증은 흔한 표피성 종양으로 중년 이후에 발생하며 주로 정상표피의 기저세포와 유사한 작은 세포들로 구성되었다. 표면은 각질 생성이 심하여 과각화증을 보이고 각질로 차있는 작은 거짓 각질낭을 형성하고 있다[13].

각질가시세포종은 중년 이후에 햇빛에 노출된 피부에 가장 많이 발생하며 가악성 종양으로 편평세포암종과 조직학적으로 감별이 어렵다. 급격히 자라나며 자연스럽게 소실되는 양성 종양이다[14]. 광선각화증은 자외선 노출에 의해 발생하는 흔한 질환으로 침윤성 편평세포암종으로 진행 가능성이 1~10% 정도로 알려져 있다. 광선각화증, 보웬병, 편평세포암종과 같이 주로 자외선 유도에 의해 발생하는 표피종양은 대개 안면과 같이 미용학적으로 민감한 부위나 중요한 구조물과 조직의 보존이 중요한 부위에 발생하므로 가능한 정확히 진단하여 적절한 치료를 시행하는 것이 필수적이다[15]. 그러나 광선각화증과 보웬병, 편평세포암종은 임상적으로 흔한 질환이기도 하나 임상적으로나 조직학적으로 감별하기가 어려운 질환이다.

p53단백은 세포 주기상 G1기에서 S기로의 이행에 주로 관여하며 Cyclin과 CDK의 복합체에 간접적으로 작용하는 것으로 알려졌다. p53단백 유전자의 돌연변이는 대부분 중심부인 EXON 5 와 8사이에서 집중적으로 발견되는데, 그 결과 발생하는 변이형 p53단백은 정상형 p53단백에 비해 핵내 반감기가 훨씬 길어 면역조직화학 염색으로 쉽게 돌연변이 유무를 확인 할 수 있다[16]. 각종 상피세포종양에서 p53단백 발현에 대한 연구결과는 저자들마다 상이하며[17-20], 다양한 질환군에서의 체계적인 비교연구는 부족한 실정으로 현재까지의 연구성과들을 살펴보면, 전 등[21]은 편평세포암종의 70%, 광선각화증의 63.6%, 보웬병의 65%에서 변이 p53단백의 발현을 관찰하였고 Greenblatt 등[22]은 광선각화증은 0~60%, 보웬병은 0~40%, 편평세포암종은 15~69%에서 발현된다고 하였다. Sim 등[23]은 암전구증인 광선각화증과 보웬병을 대상으로 면역조직화학염색을 이용하여 각각 73.7%와 57.7%의 p53단백 발현율을 보고하면서 변이형 p53단백의 발현이 초기 악성변화의 표지자로 이용할 수 있다고 하였다.

본 연구 결과 1+ 이상의 p53단백 양성반응을 보인 경우는 지루성각화증 7례 중 6례,

각질가시세포종 7례 중 5례, 광선각화증 11례 중 6례, 보웬병 8례 중 7례 그리고 편평세포암종 25례 중 24례였다. 3+(50%) 이상의 강양성 반응을 보인 경우는 지루성각화증 7례 중 2례, 각질가시세포종 7례 중 0례, 광선각화증 11례 중 0례, 보웬병 8례 중 4례 그리고 편평세포암종 25례 중 17례였다. 편평세포암종의 분화도에 따라서 저분화 편평세포암종에서 1+ 이상의 p53단백 양성반응은 8례 중 7례, 중분화 편평세포암종에선 8례 중 8례, 그리고 고분화 편평세포암종에서 9례 중 9례에서 보였다. 분화가 나쁠수록 p53단백 양성반응이 높았다. 이러한 결과들에서 변이 p53단백의 발현이 초기 악성변화의 표지자로 이용할 수 있을 것으로 생각된다.

p63단백 유전자는 3q27-29 염색체에 위치하고 있으며 종양억제유전자인 p53단백과 유사한 구조를 가지고 있다. p63단백 유전자는 인체에서 상피의 성장과 형태학적 발생을 유지하기 위하여 필요한 전구세포개체수를 지속하기 위한 기능을 가지고 있다[24]. p63단백이 결핍 되었을 때 상피는 단일층으로 남는다. p63단백은 표피의 유지를 위한 것은 물론 성장에 필수적이다. p63단백은 종양성장과 진행, 각질세포 자신의 재생과 분화 사이의 균형에 관여하여 세포접착과 층을 이루게 하는 상피조직의 기저세포 생존의 조절자로서 역할을 한다. p63단백은 정상 인체 표피의 기저세포와 기저상부세포에 국한되어 발현된다. 표피 내에서 기저층 상부의 염색은 세포성숙에 따라서 세포들의 수와 강도가 감소한다. 국한된 p63단백 양성세포들은 표피 내의 증식성 구획과 관련되었다. 최근 연구에서 p63단백은 in vitro로 정상과 종양성 각질세포에서 발현된다. p63단백은 증식성 능력을 가진 각질세포에 대한 표지자이다. 이 연구는 편평세포암종의 분화의 정도에 따라서 그들의 분포와 p63단백을 포함한 세포들의 수를 알게 되었다. 잘 분화된 편평세포암종은 말단 분화 부위에 가까이 있는 기저층에 국한되어서 p63단백이 과발현 된다. 분화가 나쁠수록 p63단백 발현이 증가되었으며 미만형으로 발현되었다. 편평세포암종은 정상 피부보다 더 큰 범위에서 p63단백이 발현되었다. 광선각화증과 지루성각화증에서 p63단백 발현이 증가하였으나 통계학적 유의성은 없었다. 이러한 양적 Data는 종양발생에서 p63단백이 중요한 역할을 한다는 증거이다.

각질세포기원의 종양은 대부분 종양세포에서 p63단백이 발현된다. 편평세포암종에서 cytokeratin 염색과 대조적으로 종양세포들이 위치한 주변부에서 p63단백이 과발현 된다. 잘 분화된 종양보다 미분화된 종양에서 과발현 된다. 상피세포기원의 미분화 그리고 저분화 종양에 대한 면역조직화학적 표지자로 가치가 있다[25-27].

본 연구 결과 1+ 이상의 p63단백 양성 반응을 보인 경우는 지루성각화증 7례 중 7례, 각질가시세포종 7례 중 6례, 광선각화증 11례 중 11례, 보웬병 8례 중 8례, 그리고 편평세포암종 25례 중 25례였다. 3+(50%) 이상의 강양성 반응을 보인 경우는 지루성각화증 7례 중 1례, 각질가시세포종 7례 중 0례, 광선각화증 11례 중 3례, 보웬병 8례 중 5례 그리고 편평세포암종 25례 중 16례였다. 지루성각화증, 각질가시세포종에서 p63단백의 염색양상이 주로 기저세포층 및 기저세포층 상부에서 약하게 염색되어 관찰되는 것이 많았으나 기저양세포가 풍부한 지루성각화증 2례에서 강하게 염색되었다. 광선각화증, 보웬병 그리고 편평세포암종에서는 표피 전층에 걸쳐 골고루 강하게 염색되어 관찰되었다. 편평세포암종 분화도에 따라서 보면 3+(50%) 이상 경우, 고분화 편평세포암종 8례 중 3례, 중등도분화 편평세포암종 8례 중 7례 그리고 저분화 편평세포암종 9례 중 6례였다. 분화가 나쁠수록 p63단백의 과발현을 보였다.

Ki-67단백 핵항원은 세포증식 조절에 있어서 중요한 역할을 하는 non-histone protein으로 증식세포 주기 중 G0기와 G1초기를 제외한 모든 단계 즉, 분열 후 G1기 S기, G2기, M기에서 발현되며 G2기와 M기에서 절정에 이르므로 종양의 성장비를 결정하는데 이용되고 있다[28-29].

Ki-67단백 핵항원은 PCNA와 같이 세포의 증식과 관련된 항원으로서 Ki-67단백 발현이 많은 종양은 빠른 증식을 보이며 생물학적으로 악성도가 높은 종양에서 많이 나타나는 것으로 알려져 있다. 정상적으로 피부에서는 표피의 기저층에서 제한적으로 Ki-67단백 양성 세포가 나타나는 것으로 알려져 있다[30].

본 연구 결과 지루성각화증, 각질가시세포종, 광선각화증에서는 Ki-67단백의 염색양상이 주로 기저세포층 및 기저세포층 상부에서 약하게 염색되는 것이 대부분이었다. 반면, 보웬병, 편평세포암종에서는 대부분 표피 전층에 걸쳐 골고루 강하게 염색되어 관찰되었다. 그러나 분화가 좋은 편평세포암종에서는 기저세포층 및 기저세포층 상부에서만 약하게 염색되는 예가 많았다. 상피세포 성장인자 수용체(EGFR)는 ErbB의 수용체의 한가족군이다. 상피세포 성장인자 수용체는 성장인자 수용체 유도성 종양유전자에 속하며, 인체 암에서 이러한 종양 유전자들의 변이를 흔히 관찰 할 수 있다[11]. 정상세포에서 성장인자 수용체는 성장인자와 결합한 후 활성화 되는데 유전자 변이로 인해 종양유전자로 변형되면 성장인자 없이도 지속적으로 활성화 될 수 있다. 그리고 대부분의 성장인자 수용체에서 종양 유전자는 타이로신 카이네이즈 활성을 가지고 있으며

세포외 영역, 세포막 투과성 영역 그리고 신호를 전달하는 세포질 영역으로 구성되어 있다[31]. 변이된 수용체는 성장인자가 없어도 수용체 이합체를 형성하고 타이로신 카이네이즈를 활성화시키게 된다. 구조적 이상 이외에도 성장인자 수용체는 종양에서 증폭되어 있거나 과발현을 보이는데 편평세포암종에서 상피세포 성장인자 수용체의 과발현 등이 보고가 되었다[32-35].

본 연구에서는 1+ 이상의 양성반응을 보인 경우는 지루성각화증 7례 중 6례, 각질가시세포종 7례 중 7례, 광선각화증 11례 중 11례, 보웬병 8례 중 6례, 그리고 편평세포암종 25례 중 24례였다. 3+(50%) 이상의 강양성 반응을 보인 경우는 지루성각화증 7례 중 6례, 각질가시세포종 7례 중 6례, 광선각화증 11례 중 7례, 보웬병 8례 중 5례, 그리고 편평세포암종 25례 중 23례였다. p63단백의 과발현이 Ki-67 및 p53단백과 관련이 있는지 알아보고자 하였는데, 지루성각화증, 각질가시세포종, 광선각화증, 보웬병과 편평세포암종 각각에서 유의한 상관관계가 있었다.

p53, p63, Ki-67단백의 과발현이 피부의 상피세포종양의 악성화와 관련이 있을 가능성을 시사하며 p53, p63, Ki-67단백의 발현양상을 이용하여 피부의 상피세포 종양의 임상결과를 예측하는 인자로서의 가능성을 제시함으로써 이에 대한 추후 연구가 필요하다 하겠다.

Ⅴ. 결 론

p53, p63, Ki-67단백과 EGFR의 발현 정도를 알아보기 위해서 지루성각화증 7례, 각질가시세포종 7례, 광선각화증 11례, 보웬병 8례, 편평세포암종 25례의 파라핀 포매조직절편을 대상으로 위 종양들의 병인론적 역할과 감별에도 도움이 되는지 알아보고자 p53, p63, Ki-67단백과 EGFR 항체를 이용한 면역조직화학염색을 시행하여 각각 분포양상을 비교하여 다음과 같은 결론을 얻었다.

p53, p63, Ki-67단백과 EGFR이 지루성각화증, 각질가시세포종, 광선각화증, 보웬병, 편평세포암종에서 양성반응을 보여 초기 종양세포변화의 표지자로 이용될 수 있을 것으로 생각되며 전암병변인 광선각화증, 보웬병, 편평세포암종에서 p53, p63, Ki-67단백에 대한 양성반응이 50% 이상 관찰되어 악성변화의 표지자로 이용될 수 있다고 생각된다.

이상의 결과로 상피세포종양인 지루성각화증, 각질가시세포종, 광선각화증, 보웬병과 편평세포암종의 발병기전은 p53, p63, Ki-67단백과 EGFR을 포함하는 복합적인 경로가 작용할 것으로 생각되며 피부암에서의 예후인자로서의 가치가 있는 것으로 생각된다.

참고문헌

1. Mahmoud R. Hussein, Zaeneb H. Al-Badaiwy and Marcelle N. Guirguis: Analysis of p53 and bcl-2 protein expression in the nontumorigenic, pretumorigenic, and tumorigenic Keratinocytic hyperproliferative lesions. *J Cutan pathol* 31: 643-51 ,2004.
2. Inohara S,Kitagawa K, Kitano Y: Expression of cyclin D1 and p53 protein in various malignant skin tumors. *Dermatology*. 192: 94 ,1996.
3. Wikonkal NM, Berg RJ, van Haselen CW, et al: Bcl-2 vs p53 protein expression and apoptotic rate in human nonmelanoma skin cancers. *Arch Dermatol* 133: 599 ,1997.
4. Stanimirovic A, Cupic H, Bosnjak B, Kruslin B, Belicza M: Expression of p53, bcl-2 and growth hormone receptor in actinic keratosis, hypertrophic type. *Arch Dermatol Res* 20: 20, 2003.
5. Nakazawa H, English D, Randell PL, et al: UV and skin cancer: specific p53 gene mutation in normal skin as a biologically relevant exposure measurement. *Proc Natl Acad Sci USA* 91: 360 ,1994.
6. El-Domyati MB, Attia S, Salch F, et al: Expression of p53 in normal sun-exposed and protected skin(type IV-V) in different decades of age. *Acta Derm Venereol* 83: 98 ,2003.
7. Yang A. Schweitzer R, Sun D et al: p63 is essential for regenerative proliferation in limb, craniofacial and epithelial development. *Nature* 398: 714 ,1999.
8. Mills AA, Zheng B, Wang X-J, et al: p63 is a p53 homologue required for limb and epidermal morphogenesis. *Nature* 398: 708, 1999
9. Parsa R, Yang A, McKeon F, Green H: Association of p63 with proliferative potnetial in normal and neoplastic human keratinocytes. *J Invest Dermatol* 113: 1099, 1999.

10. Soini Y, Kamel D, Paakko P, Lehto VP, Oikarinen A, Vahakangas KV: Aberrant accumulation of p53 associates with Ki67 and mitotic count in benign skin lesions. *Br J Dermatol* 131: 514 ,1994.
11. Stoll SW, Kansra S, Peshick S,Fry DW, Lwopold WR, Wiesen JF, Sibilia M, Zhang T, Werb Z, Derynck R, Wagner EF, Elder JT: Differential utilization and localization of ErbB receptor tyrosine kinases in skin compared to normal and malignant keratinocytes. *Neopasia* 3(4): 339-50 ,2001 Jul-Aug.
12. Shimizu T, Izumi H, Oga A, Furumoto H, Murakami T, Ofuji R, Muto M, Sasaki K: Epidermal growth factor receptor overexpression and genetic aberrations in metastatic squamous-cell carcinoma of the skin. *Dermatology*. 202(3): 203-6 ,2001.
13. Chen M, et al: Acantholytic variant of seborrheic keratosis. *J Cutan Pathol* 17: 27 ,1990.
14. Fujita Y, Nishimura R, Shintaku M, Tsubura A: Immunohistochemical expression of keratin proteins in keratoacanthomas of the skin. *Oncol Rep* 1: 323 ,1994.
15. Crosthwaitc N, Teale D, Franklin C, Foster GA, Stringer BM: p53 protein expression in malignant, pre-malignant and non-malignant lesions of the lip. *J clin Pathol* 49: 648 ,1996.
16. McGregor J, Yu C, Dublin E, Levinson DA, MacDonald DM: Aberrant expression of p53 tumor-suppressor protein in non-melanoma skin cancer. *Br J Dermatol* 127: 463-69 ,1992.
17. Gusterson BAm Anbazhagan R, Warren W, et al: Expression of p53 in premalignant and malignant squamous epithelium. *Oncogene* 6: 1785-9 ,1991.
18. Campbell C, Quinn AG, Ro YS, et al: p53 mutations are common and early events that precede tumor invasion in squamous cell neoplasia of the skin. *J Invest Dermatol* 100: 746-8 ,1993.
19. McGregor JM, Yu CC-W, Dublin EA, et al: Aberrant expression of p53 tumor-suppressor protein in non-melanom skin cancer. *Br J Dermatol* 127: 643-9 ,1992

20. Ro YS, Cooper PN, Lee Ja: p53 protein expression in benign and malignant skin tumors. *Br J Dermatol* 237-41, 1993
21. Chun HS, Cho KH, Kim CW: P53 protein and proliferatind cell nuclear antigen expression in epidermal keratinocytic neoplasms. *Kor J Dermatol* 32: 562-73 ,1994
22. Greenblatt MS, Bennett WP, Hollstein M, Harris CC: Mutations in p53 tumor suppression gene: Clues to cancer etiology and molecular pathogenesis. *Cancer Res* 54: 4855-78 ,1994.
23. Sim CS. Slater SD, McKee PH: Mutant p53 protein is expressed in salor keratosis: An immunohistochemical study. *J cutan pathol* 19: 302-8 ,1992.
24. Yang A, Kaghad M, Wang Y et al: p63, a p53 homolog at 3q27-29, encodes multiple products with transactivating, death-inducting, and dominant-negative activities. *Mol Cell* 2: 305-16 ,1998.
25. Koster MI, Huntzinger KA, Roop DR: Epidermal differentiation: transgenic/knockout mouse models reveal genes involved in stem cell fate decisions and commitment to diffenrentiation. *J Invest Dermatol Symp Proc* 7: 41-5 ,2002.
26. Koster MI, Roop DR: The role of p63 in development and differentiation of the epidermis. *J Dermatol Sci* 34: 3-9 ,2004.
27. Kaufmann O, Fietze E, Mengs J, Dietel M: Value of p63 and cytokeratin 5/6 as immunohistochemical markers for the differential diagnosis of poorly differentiated and undifferentiated carcinomas. *Am J Clin Pathol* 116: 823-30 ,2001.
28. Smith MD, Healy E, Thompson V, et al: Use of in situ detection of histone mRNA in the assement of epidermal proliferation: Comparison with the Ki-67 antigen and BrdU incorporation. *Br J Dermatol* 132: 359-66 ,1995
29. Falini B, Flenghi L, Fagioli M, et al: Evolutionary conservation in various mammalian species of the human proliferation-associated epitope recognized by the Ki-67 monoclonal antibody. *J Histochem Cytochem* 37: 1471-8 ,1989.

30. Matsuta M, Kimura S, Kosegawa G. Kon S: Immunohistochemical detection of Ki-67 antigen in epithelial skin tumors in formalin-fixed paraffin-embedded tissue sections using a new monoclonal antibody(MIB-1). *J Dermatol* 23: 147-52 ,1996.
31. Chan KS, Carbajal S, Kiguchi K, Clifford J, Sano S, DiGiovanni J: Epidermal growth factor receptor-mediated actiation of Stat3 during multistage skin carcinogenesis. *Cancer Res*. 64(7): 2382-9 ,2004 Apr 1
32. Krahn G, Leiter U, Kaskel P, Udart M, Utikal J, Bezold G, Peter RU: Coexpression patterns of EGFR, HER2, HER3 and HER4 in nonmelanoma skin cancer. *Eur J Cancer*. 37(2): 251-9 ,2001 Jan
33. Yuspa SH, Hansen L, Li L, Joseloff E, Weinberg W,Fcrnandcz-Salas E: Interacting signaling pathways in the pathogenesis of squamous cell carcinoma. *Medicina(B Aires)*. 60(5Pt2): 689-92 ,2000
34. Quadros MR, Peruzzi F, Kari C, Rodeek U: Complex regulation of signal trasducers and activators of transcription 3 activation in normal and malignanat keratinocytes. *Cancer Res*. 64(11),3934-9 ,2004 Jun
35. Barnes CJ, Bagheri- Yarmand R, Mandal M, Yang Z, Clayman GL. Hong WK, Kumar R.: Supression of epidermal growth factor receptor, mitogen- activated protein kinase, and Pak1 pathways and invasiveness of human cutaneous squamous cancer cells by the tyrosine kinase inhibitor ZD 1839(Iressa). *Mol Cancer Ther*. 2(4), 345-51 ,2003 Apr