[UCI]I804:24011-200000232768

2006년 8월
박사학위논문

갑상샘 종양에서 *RET/PTC*와 *galectin-3*의 발현

: 임상병리학적 특징과의 상관성

조 선 대 학 교 대 학 원

의 학 과

오 수 섭

갑상샘 종양에서 *RET/PTC*와 *galectin-3*의 발현

: 임상병리학적 특징과의 상관성

Expression of RET/PTC and Galectin-3 in Thyroid Tumors : Correlation with Clinicopathological Features

2006年 8月 25日

조 선 대 학 교 대 학 원

의 학 과

오 수 섭

갑상샘 종양에서 *RET/PTC*와 *galectin-3*의 발현

: 임상병리학적 특징과의 상관성

지도교수 전 호 종

이 논문을 의학박사학위신청 논문으로 제출함.

2006년 4월 일

조 선 대 학 교 대 학 원

의 학 과

오 수 섭

오수섭의 박사학위논문을 인준함

위원장 조선대학교 교수 서 재 홍 印

위 원 조선대학교 교수 전 호 종 印

위 원 조선대학교 교수 기 근 홍 印

위 원 조선대학교 교수 임 성 철 印

위 원 조선대학교 교수 이 미 자 印

2006년 6월 일

조 선 대 학 교 대 학 원

목 차

표목차 ····· ii

도목차 ····· iii

ABSTRACT ····· 1

I. 서론 ····· 3

II. 연구재료 및 방법 ····· 5

III. 결과 ····· 7

IV. 고찰 ····· 10

V. 결론 ····· 14

참고문헌 ····· 15

표 목 차

Table 1. RET/PTC immunoreactivity in various thyroid tumors

Table 2. Galectin-3 immunoreactivity in various thyroid tumors

Table 3. Correlation between RET/PTC positivity and clinicopathologic factors in papillary thyroid carcinoma

Table 4. Correlation between galectin-3 positivity and clinicopathologic factors in papillary thyroid carcinoma

Table 5. Correlation between RET/PTC and galectin-3 expression in papillary thyroid carcinoma

도 목 차

Fig. 1. Incidence of RET/PTC expression. Incidence of RET/PTC expression in micropapillary carcinoma (52.9%) and papillary carcinoma (62.2%) is significantly higher than in follicular adenoma (20.0%), undifferentiated carcinoma (12.5%) and follicular carcinoma (15.4%), respectively. FA: follicular adenoma, UC: undifferentiated carcinoma, FC: follicular carcinoma. MicroPC: micropapillary carcinoma, PC: papillary carcinoma

Fig. 2. Immunohistochemical stains for RET/PTC in human thyroid tumors. Strong cytoplasmic reactivity is showed in the papillary carcinoma (A), metastatic papillary carcinoma to lymph node (B), follicular carcinoma (C) and undifferentiated carcinoma (D).

Fig. 3. Incidence of galectin-3 expression. Incidence of galectin-3 expression in micropapillary carcinoma (93.2%) and papillary carcinoma (76.5%) is significantly higher than in follicular adenoma (0.0%), undifferentiated carcinoma (0.0%) and follicular carcinoma (0.0%), respectively. FA: follicular adenoma, UC: undifferentiated carcinoma, FC: follicular carcinoma. MicroPC: micropapillary carcinoma, PC: papillary carcinoma

Fig. 4. Immunohistochemical stains for galectin-3 in human thyroid tumors. The papillary carcinoma (A) shows strong cytoplasmic staining. Also the metastatic papillary carcinoma to lymph node (B) shows positive staining in tumor cells. But follicular carcinoma (C) and undifferentiated carcinoma (D) show no staining.

ABSTRACT

Expression of RET/PTC and Galectin-3 in Thyroid Tumors : Correlation with Clinicopathological Features

Oh, Soo-Sub
Advisor : Prof. Jeon, Ho-Jong, Ph.D.
Department of Medicine,
Graduate School of Chosun University

The rearrangement of RET proto-oncogene has been reported to be the most common genetic change in papillary thyroid carcinoma. However, its prevalence has been reported variably and its relation to clinical outcome has been controversial. Galectin-3 is a β-galactoside binding protein, recently recognized as a promising molecular marker of thyroid malignancy. The aim of this study was to investigate the expression rate of RET/PTC protein and galectin-3 and to assess its potential as a marker in the diagnosis and prognosis of thyroid malignancy and the role in thyroid cancer biology. I studied the expression of RET/PTC protein and galectin-3 in 132 cases of thyroid tumors (74 papillary carcinomas, 17 micropapillary carcinomas, 13 follicular carcinomas, 8 undifferentiated carcinomas, 20 follicular adenomas) by immunohistochemical analysis. Analysis for correlation between the results of immunohistochemistry and clinicopathological factors (age, sex, multicentricity, vascular invasion, tumor size, extrathyroidal extension, lymph node metastasis and stage) was conducted. The prevalence of RET/PTC and galectin-3 expressions were 60.4% and 90.1% in papillary carcinoma (including micropapillary carcinoma), respectively. The

RET/PTC and galectin-3 expressions were higher frequency in papillary carcinoma than other tumors. The RET/PTC and galectin-3 is a reliable marker of papillary carcinoma. There was no statistically significant association between the RET/PTC expression and galectin-3 expression. The RET/PTC expression or galectin-3 expression did not correlate with clinicopathological factors. The RET/PTC and galectin-3 expression by immunohistochemistry itself is not an indicator of local metastatic spread or extrathyroidal extension in papillary thyroid carcinoma. The high expression of RET/PTC and galectin-3 in micropapillary carcinoma and no correlation between their expression and tumor size may indicate that they are not related to proliferative activity and growth of papillary thyroid carcinoma but play some other role in thyroid cancer biology. However, its detection can be a useful diagnostic tool for diagnosing papillary thyroid carcinoma.

Key Words: Thyroid cancer, RET/PTC, Galectin-3, Immunohistochemistry, Clinicopathological factors

I. 서 론

1985년 처음 발견된 “RET (***RE***arranged during ***T***ransfection)” 원형종양유전자는 세포내 신호전달에 관여하는 유전자로 10번 염색체 중심절 부근 10q11.2에 위치하며 막투과성 타이로신 키나아제 수용체에 암호화되어 있다.[1] 1993년 RET 원형종양유전자의 돌연변이가 가족다발내분비종양 (multiple endocrine neoplasia, MEN)에서 발견되어 이 유전자가 가족성 갑상샘 수질암종의 발생에 관여한다고 밝혀지면서 유전성 종양유전자로서 처음 알려지게 되었다.[2]

유아기에 방사선 조사를 받은 경험이 있는 사람이 약 20년 후 4-9%에서 갑상샘 암이 발생하며 또한 원자탄 피폭자의 6.7%에서 갑상샘 암이 발생하였다는 보고도 있다.[3] 근래에 행해지고 있는 치료용 또는 진단용의 비교적 적은 양의 방사선 조사는 암 발생에 대해 증거가 없는 것으로 알려져 왔으나, 최근 보고에 의하면 치료목적으로 반복된 방사선 조사가 갑상샘 암 발생과 연관이 있는 것으로 알려져 있고 RET 유전자의 재구성이 방사선으로 유발된 종양에서 흔하게 관찰되었다.[4] 또한 RET 원형종양유전자의 재구성 산물인 RET/PTC (papillary thyroid carcinoma)유전자의 활성화가 산발적으로 발생한 갑상샘 유두암종에서도 관찰되어[5] RET/PTC가 임상적으로 갑상샘 종양을 진단하는데 도움이 되는지 즉, 면역조직학적 표지자로서의 역할이 기대되고 있는 실정이다. 그러나 갑상샘 종양에서 RET/PTC 발현이 다양하게 보고[6-9]되고 있고 임상적인 의미에 대해서도 논란이 많은 실정이다.[5,9-13]

"Galectin-3"는 lectin molecules로서 β-galactoside 결합 단백이며 면역세포와 상피세포에서 발현된다.[14] 이는 생리적 및 병적 과정에서 많은 역할을 할 것으로 알려지고 있는데[14] 최근 갑상샘 종양을 진단하는데 유용하다는 보고가 있었다.[15] 갑상샘 종양을 진단하는데 있어서 소포암종과 소포샘종의 감별, 유두암종의 소포 변이 등으로 진단에 어려움이 있어서 갑상샘 종양을 진단하는데 도움이 되는 표지자를 찾기 위한 노력이 요구되고 있다.[15-18]

이에 본 연구의 목적은 첫째 여러 갑상샘 종양에서 임상적으로 손쉽게 이용 가능한 면역조직화학적 방법을 통해 RET/PTC 단백과 galectin-3 발현을 조사하여 종양별 차이를 검토하고, 둘째 이들 발현과 통상적으로 지금까지 갑상샘 암 환자의 예후를 예견하는데 이용되어 왔던 임상병리학적 판정기준들과의 상관성을 조사하여 갑상샘 암종의 진단 및 예후에 도움이 되는 표지자로서의 가치와 갑상샘 암종 발생에 있어서 역할을 알아보고자 하였다.

II. 연구재료 및 방법

A. 연구 재료

본 연구에 사용된 연구 재료는 1992년부터 2001년까지 조선대병원에서 갑상샘 종양으로 수술 받은 환자 132예를 대상으로 하였다. 이 중 유두암종은 74예, 미세유두암종은 17예, 소포암종은 13예, 역형암종은 8예, 소포샘종은 20예이다.

B. 연구 방법

1. 임상병리학적 인자

선택한 환자의 임상 기록, 병리 진단지와 조직검사 슬라이드 등을 재검토하여 환자의 나이 (45세 전, 후), 성별, 다발성여부, 혈관침범여부, 유두암종의 조직학적 아형(고전형과 소포형), 종양의 크기는 1.0 cm 이하 (T1), 1.1-4.0 cm (T2), 4.0 cm 이상(T3)으로, 갑상샘 밖으로 침투(extrathyroid extension, T4) 여부, 림프절 전이 여부 및 병기를 조사하였다.

2. 면역조직화학 염색

선택한 환자의 파라핀포매 조직을 4 μm 두께로 박절하여 X-tra 슬라이드 (Surgipath, Richmond, U.S.A.)에 부착하고 xylene에 탈파라핀한 뒤 알코올로 함수 과정을 거친 다음 증류수로 세척하였다. 항원성 회복을 위해 citrate 완충용액 (10mM, pH 6.0)에 슬라이드를 담근 뒤 전자오븐을 이용하여 99℃에서 15분 동안 끓였다. 실온에서 20분간 식힌 다음 tris 완충용액에 세척하고 내인성 과산화효소의 활성을 억제시키기 위해 3% 과산화수소를 사용하여 5분 동안 처리하였다. Tris 완

충용액에 세척하고 차단항체를 실온에서 10분 동안 반응시킨 뒤 RET/PTC (C-19, 1:100, Santa Cruz, CA)와 galectin-3 (9C4, 1:100, Novocastra, Newcastle, U.K.) 일차항체는 실온에서 1시간 반응시켰다. Tris 완충용액에 세척하고 비오틴이 결합된 이차항체 (Cap-Plus^{TM} detection kit, second generation labeled streptavidin-biotin detection system, Zymed, San Francisco, CA)를 실온에서 10분 동안 반응시킨 뒤 tris 완충용액으로 수세하고 peroxidase가 결합된 streptavidin 용액을 10분 동안 반응시켰다. Tris 완충용액으로 세척하고 발색제는 AEC (3-amino-9-ethyl carbazol)를 사용하였으며 hematoxylin으로 대조염색하고 crystal mount로 봉입하였다. 각각의 항체에 대해 양성과 음성대조군을 사용하였다. 양성대조군으로는 RET/PTC는 이미 양성으로 알려진 갑상샘 유두암종 조직을, galectin-3는 림프절 조직을 이용하였다.

각 항체에 대한 양성 판정 및 평가는 모두 세포질에 미만성으로 분명히 염색될 때만을 판정하였으며 각 항체 모두 종양세포의 10% 미만으로 염색되는 경우는 음성, 10% 이상은 양성으로 평가하였다.

3. 통계처리

RET/PTC 및 galectin-3 발현과 임상병리학적 인자 사이의 관련성을 Pearson chi-square test로 검정하였다. 통계 검증은 p값이 0.05 이하일 때 통계학적으로 유의성이 있는 것으로 인정하였으며 SPSS 프로그램(version 12.0)을 사용하였다.

III. 결　　과

A. 임상병리학적 소견

유두암종 환자 (91예)의 임상병리학적 인자를 살펴보면 나이는 19-75세 사이로 평균 46세였으며 45세 미만은 43예 (47.3%), 45세 이상은 48예 (52.7%)였다. 다발성이 있는 경우 36예 (39.6%), 종양의 크기는 T1이 17예 (18.7%), T2가 66예 (72.5%), T3가 8예 (8.8%)였다. 갑상샘 밖으로 침투가 있는 경우는 28예 (30.8%), 림프절 전이가 있는 경우가 35예 (38.5%)였으며 병기는 I은 52예 (57.1%), II는 19예 (20.9%), III는 20예 (22.0%), IV는 없었다.

B. 갑상샘 종양에서 *RET/PTC*와 *galectin-3* 발현

RET/PTC 발현을 보면 유두암종에서 62.2% (74예 중 46예), 미세유두암종에서 52.9% (17예 중 9예)로 총 유두암종에서 60.4% (91예 중 55예)였다 (Table 1). 소포암종은 15.4% (13예 중 2예), 역형암종은 12.5% (8예 중 1예), 소포샘종은 20.0% (20예 중 4예)로 유두암종에서 RET/PTC 발현율은 소포암종, 역형암종 및 소포샘종보다 통계학적으로 유의있게 높았다 (Fig. 1, $p<0.01$). 그러나 소포암종과 소포샘종에서 발현율의 차이는 없었다. 또한 유두암종이나 미세유두암종이나 발현율은 비슷하였다.

RET/PTC 염색은 종양세포의 세포질에 미만성으로 강하게 반응하였으며 유두암종이 림프절로 전이한 35예 가운데 20예(60.0%)에서 RET/PTC에 양성이었다(Fig. 2). RET/PTC 발현을 보이는 유두암종은 림프절로 전이한 경우에도 대부분에서 양성이었다.

Galectin-3 발현을 보면 유두암종에서 93.2% (74예 중 69예), 미세유두암종에서 76.5% (17예 중 13예)로 총 유두암종에서 90.1% (91예 중 82예)였다 (Table 2). 소포암종, 역형암종 및 소포샘종에서는 모두 음성이여서 갑상샘 종양에서 galectin-3는 유두암종에서만 특이하게 발현하는 양상을 보여주었다 (Fig. 3). 유두암종과 미세유두암종의 발현율을 비교할 때 유두암종이 더 높게 관찰되었으나 다른 종양과의 발현율을 비교해 볼 때 둘 다 높은 발현율을 보였다. 소포암종과 소포샘종에서 발현율의 차이는 없었다.

Galectin-3 발현은 유두암종 세포의 세포질에 미만성으로 강하게 염색되었으며 유두암종이 림프절로 전이한 경우에도 대부분(94.3%) galectin-3에 양성이었다. 소포암종, 역형암종 및 소포샘종에서는 부분적으로라도 전혀 염색되지 않았다(Fig. 4).

C. RET/PTC 발현과 임상병리학적 인자와의 상관관계

유두암종에서 RET/PTC 발현과 임상병리학적 인자와의 상관성을 살펴보면 환자의 나이, 성별, 다발성 유무, 혈관 침범, 조직학적 아형, 종양의 크기, 갑상샘 밖으로 침투 여부, 림프절 전이 유무 및 병기와 통계학적으로 유의한 상관성이 없었다 (Table 3).

D. Galectin-3 발현과 임상병리학적 인자와의 상관관계

유두암종에서 galectin-3 발현과 임상병리학적 특징과의 상관성을 살펴보면 환자의 나이, 성별, 다발성 유무, 혈관 침범, 조직학적 아형, 종양의 크기, 갑상샘 밖으로 침투 여부, 림프절 전이 유무 및 병기와 통계학적으로 유의한 상관성이 없었다 (Table 4).

*E. RET/PTC*와 *galectin-3* 발현 사이의 상관관계

유두암종에서 RET/PTC 발현과 galectin-3 발현과의 유의한 상관성은 관찰되지 않았다 (Table 5).

IV. 고 찰

RET 원형종양유전자는 유전 종양인 MEN 2, 산발적으로 발생한 갑상샘 수질암종, 유두암종 및 Hirschsprung 질환에서 발견되었다.[19] 최근 갑상샘 유두암종의 발생기전에 유전 기원의 가능성으로 RET/PTC 유전자의 활성화를 제기하였고 이는 유두암종에서 관찰되는 특별한 핵 변화를 설명하였다.[20] Sugg 등[12]은 미세유두암종의 대부분에서 RET/PTC 재구성이 발견되었으나 임상적으로 분명한 종양에서는 재구성이 낮게 관찰되어 RET/PTC 재구성이 갑상샘 유두암종 발생 초기에 중요한 역할을 할 것으로 생각하였다. 그러나 갑상샘 유두암종의 발생에 있어서 RET/PTC의 정확한 역할은 확실하지 않으며 RET/PTC 재구성 양성율은 지리적인 차이에 따라 2.5%에서 34.5%로 다양하다.[5-7] Santoro 등[5]은 RET/PTC 재구성 양성이 프랑스에서 11%, 이탈리아에서 33%, 미국에서 17%를 보고하였다. 이러한 차이는 RET/PTC를 검색하기 위해 사용된 방법과 방사선 노출과 같은 환경적 인자의 영향 때문이 아닌가 생각한다. 한국에서 보고된 자료는 많지 않은데 박 등[21]은 RET/PTC-1, -2, -3 재구성을 유두암종 24예에서 RT-PCR로 검색하였는데 한 예도 관찰하지 못하였다. 반면에 한국인 유두암종 환자에서 12.9%의 양성율을 보였다.[22] 31예의 유두암종 가운데 4예에서 RT-PCR에 의한 RET/PTC 재구성이 양성이었는데 2예는 RET/PTC-1에 나머지 2예는 RET/PTC-2에 양성이었으며 한국인에서 RET/PTC 재구성 양성율이 다른 서구 나라와 다르지 않다고 하였다. 비슷하게 정 등[23]의 결과에서도 22예 가운데 2예(9.1%)에서 RT-PCR에 의한 RET/PTC 재구성을 보였다.

갑상샘 유두암종에서 RET/PTC를 검색하기 위하여 RET 타이로신 키나아제 영역에 대한 항체를 사용하여 면역조직화학 염색을 시행하는데 이는 RET/PTC 활성화가 없는 갑상샘 소포세포에서는 RET/PTC 단백이 발현하지 않는다는 가정을 기초로 한다. 이러한 가정은 RET 타이로신 키나아제에 대한 면역염색에서 음성인 경

우 RET/PTC 재구성이 관찰되지 않는 결과와 일치하였다.[24] 더욱이 RET 타이로신 키나아제에 대한 면역조직화학 반응과 RT-PCR 결과사이에는 좋은 상관성을 보였다.[11,12] 그러나 RT-PCR 또는 제자리 부합화(in situ hybridization) 방법과 면역조직화학 염색법에 의한 결과 차이는 wild-type RET 유전자의 존재를 설명할 수 있겠다. RET/PTC-1, -2, -3과 그 외 변이종외에도 wild-type RET 유전자의 활성화가 갑상샘 유두암종의 발생에 역할하지 않을까 생각해 볼 수 있다. RET 유전자 산물에 대한 면역염색에 양성인 소견은 RET/PTC 유전자 산물뿐 아니라 wild-type RET 산물도 인지하며 이는 RET/PTC에 대한 면역염색에서 양성율이 높은 이유를 설명한다고 생각한다. 본 연구결과에서 RET/PTC 발현은 60.5%였고 이는 다른 연구자들[8,9]의 결과(62.6%)와 유사하였으나 RT-PCR에 의한 양성율보다는 높은 결과이다.

근래 갑상샘 유두암종에서 RET/PTC 활성화와 임상적인 인자사이의 상관성에 대한 연구가 이루어져 왔는데 본 연구결과에서는 RET/PTC 발현과 임상병리학적 인자, 즉 나이, 성별, 다발성 유무, 혈관 침범, 조직학적 아형, 종양의 크기, 갑상샘 밖으로 침투 여부, 림프절 전이 유무 및 병기와는 통계학적으로 유의한 상관성이 없었다. 이 또한 한국인의 갑상샘 유두암종에서 RET/PTC 발현과 임상병리학적 상관성을 살펴본 신 등[8]의 결과와 유사하였다. Jhiang 등[25]의 연구에서 보면 먼 곳으로 전이가 있었던 4예 가운데 2예(50%)에서 RET/PTC 재구성이 양성인 반면에 전이가 없었던 32예 가운데 4예(12%)에서 RET/PTC 재구성이 양성인 결과를 보여 RET/PTC가 먼 곳으로의 전이와 관련이 있을 것으로 생각하였다. Miki 등[13]은 갑상샘 밖으로 침투를 보이는 경우(68%)가 보이지 않는 경우(20%)보다 면역조직화학 염색에서 더 높은 RET/PTC 발현을 보여 RET/PTC가 갑상샘 유두암종에서 국소적 침윤과 관련이 있을 것으로 생각하였다. 그러나 다른 연구자들[26,27]은 RET/PTC가 종양의 크기가 더 작고, 더 서서히 성장하며 덜 공격적인 갑상샘 유두암종에서 더 자주 관찰되어 좋은 예후인자로서 가능성을 제기하였다. 또한 RET/PTC 양성은

조기 림프절 전이와 관련 있으나 전이 가능성 여부와는 관련이 낮은 것으로 생각하였다.[28] 이러한 불일치는 검색한 방법, 환자의 유전적 배경 및 환경적 인자의 차이 때문일 것으로 생각한다. 그러므로 서로 다른 환자 군과 RET/PTC 재구성을 검사하는 방법에 차이가 있는 결과들을 서로 비교한다는 것이 다소 어려울 수 있다고 생각한다. 또한 갑상샘 유두암종의 임상적 행동이 RET/PTC 발현율 차이나 RET/PTC 종류 차이와 관련이 있다는 사실은 아직 밝혀져 있지 않으므로 더 많은 환자 증례와 좀 더 긴 추적기간, 분자병리학적 방법을 이용하여 앞으로 더 많은 연구로 추가적인 정보를 제공해야 한다고 생각한다.

갑상샘 종양의 치료에 있어서 악성과 양성의 구별이 가장 중요하다. 악성과 양성의 감별진단에 있어 문진에 의한 병력, 신체검사 소견 등이 도움이 되고 세침흡입검사, 초음파 검사 및 갑상샘 주사, 전산화단층촬영 등이 이용되고 있다. 특히 세침흡입검사가 악성과 양성의 감별진단에 있어서 유두암종, 수질암종, 역형암종에서 높은 정확도를 보이지만 소포종양을 진단하는 데는 한계가 있다. 소포종양의 경우 악성과 양성을 구분하는 중요 병리학적 기준이 혈관과 피막으로의 침윤유무이기 때문에 이들을 구분하기 위해서는 외과적인 절제를 통한 조직검사가 표준적인 진단법이자 치료법이었다. 지금까지 갑상샘의 악성종양과 양성종양을 감별하기 위한 종양표지자에 대한 연구가 진행되고 있는데 최근 galectin-3가 양성종양과 악성종양을 구별하는데 유용하였다.[15,16,18]

Galectin-3는 세포성장, 세포유착, 발암성 형질전환, 전이, 세포자멸사 등에 관여한다고 알려져 있다.[14,15] 정상적으로 대장, 유방과 신장의 상피세포, 단핵세포와 탐식세포 등에서 발현하는 것으로 알려져 있다.[29] Galectin-3가 종양발생 및 전이과정에서 역할은 정확히 밝혀지지 않았지만 역형대세포림프종, 직장암, 흑색종 및 갑상샘암에서 galectin-3 발현되었다.[14,30] Xu 등[31]과 Fernandez 등[32]은 galectin-3가 갑상샘 암종에서는 발현되나 양성 혹은 정상 갑상샘 조직에서는 발현되지 않는다고 하였다. Cvejic 등[33]은 76예의 갑상샘 조직 및 종양에 대해 galectin-3 면역조직화학

염색을 시행하였는데 전체 갑상샘 암종에서 75%, 특히 유두암종에서 100%(20예), 샘종에서 37%에서 양성이 관찰되었고 정상 갑상샘 조직에서는 염색이 되지 않았다. 그러므로 이러한 결과는 galectin-3가 대부분의 갑상샘 암종과 일부 갑상샘 샘종에서 발현되나 소포종양에서 악성과 양성을 구별하는데 도움이 되지 않는다고 하였다. Inohara 등[34]은 세침흡입검사에서 galectin-3 발현을 조사하여 수술적 절제 없이 악성과 양성을 감별진단할 수 있다고 하였다. 위와 같은 연구결과들은 galectin-3가 조직검사는 물론 세침흡입검사에서 악성과 양성의 감별진단에 새로운 면역표지자로 이용될 수 있음을 시사한다고 생각한다.

본 연구결과 galectin-3는 유두암종에서만 특이하게 매우 높은 발현을 보였다. 전혀 발현되지 않은 소포암종과 역형암종은 비교적 표본수가 적었지만 본 연구결과는 최소한 갑상샘 종양에서 galectin-3 발현이 악성종양에 강하고 양성종양에는 발현되지 않아 갑상샘 암을 진단하는데 특히 유두암종을 진단하는데 유용할 것으로 생각한다. Galectin-3가 갑상샘 암을 진단하는데 유용하다는 본 연구결과는 대부분의 다른 연구결과[15-17,30]와 일치하였다. 그러나 소포암종과 소포샘종을 구별하는데는 도움이 되지 않았는데 이 또한 galectin-3 염색이 소포암종과 소포샘종을 술 전에 구분하여 수술범위를 결정하는데 도움이 되지 않는다는 결과[35,36]와도 일치하였다.

갑상샘 유두암종에서 galectin-3 발현과 임상병리학적 인자사이의 상관성에 대한 본 연구결과에서 galectin-3 발현과 임상병리학적 인자, 즉 나이, 성별, 다발성 유무, 혈관 침범, 조직학적 아형, 종양의 크기, 갑상샘 밖으로 침투 여부, 림프절 전이 유무 및 병기와 통계학적으로 유의한 상관성이 없었다. 이는 유두암종에서 galectin-3 발현이 전이나 갑상샘 밖으로 침투를 나타내는 인자는 아니라는 결과[37]와 일치한다. 그러나 Kawachi 등[30]은 림프절 전이가 있는 유두암종에서 전이가 없는 유두암종보다 galectin-3 발현이 의미있게 높았다고 하였다. Galectin-3가 전이 과정에 어떤 역할을 할 것이라는 생각은 galectin-3가 세포유착에 관여한다는 사실에 기초하고 있는데 이때는 사실 galectin-3가 세포표면에 발현해야 한다. 그러나

본 연구결과에서 보듯이 galectin-3는 암종세포의 세포질에 국한해서 발현되어 종양세포의 공격성이나 전이과정에 관여하기 보다는 종양세포의 다른 생물학적 과정, 예를 들면 세포자멸사 과정 또는 세포주기조절(증식능력) 등에 관여하지 않을까 생각한다. 그러나 이 또한 본 연구결과에서 galectin-3 발현이 종양의 크기와 상관성이 없었으며 소유두암종에서도 높은 발현율을 보였기 때문에 galectin-3 발현은 유두암종의 증식능력과 성장에 관여하지 않는 것으로 판단되어 갑상샘 유두암종에서는 다른 역할이 기대된다. 갑상샘의 악성세포에서 galectin-3의 정확한 기능을 설명하기 위해서는 세포 생물학적 방법을 이용한 더 많은 노력이 필요하리라 생각한다.

V. 결 론

갑상샘의 가장 흔한 암종인 유두암종에서 RET/PTC 단백과 galectin-3 발현율이 각각 60.4%와 90.1%로 다른 갑상샘 종양인 소포암종, 역형암종 및 소포샘종보다 매우 높은 발현율로 통계학적 유의성이 관찰되어 갑상샘 종양 중 유두암종을 진단하는데 신뢰할 만한 표지자로 생각되었다. 그러나 소포암종과 소포샘종에서 발현율 차이를 보이지 않아 이들 종양의 감별에는 도움이 되지 않는다고 판단된다. 면역염색으로 RET/PTC와 galectin-3을 검색하는 것은 갑상샘 종양에서 유두암종을 감별진단하는데 유용한 진단법이 될 수 있을 것으로 생각한다.

RET/PTC 및 galectin-3 발현과 임상병리학적 특징과는 모두 유의한 상관성이 관찰되지 않아 면역염색에 의한 발현 그 자체는 갑상샘 밖으로 침투나 림프절 전이를 나타내는 예후 표지자는 아닌 것으로 생각되었다. 또한 RET/PTC와 galectin-3 발현이 종양의 크기와 상관성이 없으면서 소유두암종이나 유두암종에서 발현율에 차이가 없으므로 RET/PTC 및 galectin-3 발현은 유두암종의 증식능과 성장에는 관여하지 않을 것으로 생각한다.

참 고 문 헌

1. Pierotti MA, Bongarzone I, Borello MG, Greco A, Pilotti S, Sozzi G. Cytogenetics and molecular genetics of carcinomas arising from thyroid epithelial follicular cells. Genes Chromosomes Cancer 1996; 16: 1-14.
2. Hofstra RM, Landsvater RM, Ceccherini I, Stulp RP, Stelwagen T, Luo Y, Pasini B, Hoppener JW, van Amstel HK, Romeo G. A mutation in the RET proto-oncogene associated with multiple endocrine neoplasia type 2B and sporadic medullary thyroid carcinoma. Nature 1994; 367: 375-6.
3. Fugazzola L, Pilotti S, Pinchera A, Vorontsova TV, Mondellini P, Bongarzone I, Greco A, Astakhova L, Butti MG, Demidchik EP. Oncogenic rearrangements of the RET proto-oncogene in papillary thyroid carcinomas from children exposed to the Chernobyl nuclear accident. Cancer Res 1995 ; 55: 5617-20.
4. Bounacer A, Wicker R, Caillou B, Cailleux AF, Sarasin A, Schlumberger M, Suarez HG. High prevalence of activating ret proto-oncogene rearrangements, in thyroid tumors from patients who had received external radiation. Oncogene 1997; 15: 1263-73.
5. Santoro M, Carlomagno F, Hay ID, Herrmann MA, Grieco M, Melillo R, Pierotti MA, Bongarzone I, Della Porta G, Berger N. Ret oncogene activation in human thyroid neoplasms is restricted to the papillary cancer subtype. J Clin Invest 1992; 89: 1517-22.
6. Lee CH, Hsu LS, Chi CW, Chen GD, Yang AH, Chen JY. High frequency of rearrangement of the RET protooncogene (RET/PTC) in Chinese papillary thyroid carcinomas. J Clin Endocrinol Metab 1998; 83: 1629-32.

7. Wajjwalku W, Nakamura S, Hasegawa Y, Miyazaki K, Satoh Y, Funahashi H, Matsuyama M, Takahashi M. Low frequency of rearrangements of the ret and trk proto-oncogenes in Japanese thyroid papillary carcinomas. Jpn J Cancer Res 1992; 83: 671-5.
8. Shin E, Chung WY, Yang WI, Park CS, Hong SW. RET/PTC and CK19 expression in papillary thyroid carcinoma and its clinicopathologic correlation. J Korean Med Sci 2005; 20: 98-104.
9. Basolo F, Molinaro E, Agate L, Pinchera A, Pollina L, Chiappetta G, Monaco C, Santoro M, Fusco A, Miccoli P, Elisei R, Capezzone M, Pacini F. RET protein expression has no prognostic impact on the long-term outcome of papillary thyroid carcinoma. Eur J Endocrinol 2001; 145: 599-604.
10. Kjellman P, Learoyd DL, Messina M, Weber G, Hoog A, Wallin G, Larsson C, Robinson BG, Zedenius J. Expression of the RET proto-oncogene in papillary thyroid carcinoma and its correlation with clinical outcome. Br J Surg 2001 ; 88: 557-63.
11. Viglietto G, Chiappetta G, Martinez-Tello FJ, Fukunaga FH, Tallini G, Rigopoulou D, Visconti R, Mastro A, Santoro M, Fusco A. RET/PTC oncogene activation is an early event in thyroid carcinogenesis. Oncogene 1995; 11: 1207-10.
12. Sugg SL, Zheng L, Rosen IB, Freeman JL, Ezzat S, Asa SL. ret/PTC-1, -2, and -3 oncogene rearrangements in human thyroid carcinomas: implications for metastatic potential? J Clin Endocrinol Metab 1996; 81: 3360-5.
13. Miki H, Kitaichi M, Masuda E, Komaki K, Yamamoto Y, Monden Y. ret/PTC expression may be associated with local invasion of thyroid papillary carcinoma. J Surg Oncol 1999; 71: 76-81.

14. Perillo NL, Marcus ME, Baum LG. Galectins: versatile modulators of cell adhesion, cell proliferation, and cell death. J Mol Med 1998; 76: 402-12.
15. Aratake Y, Umeki K, Kiyoyama K, Hinoura Y, Sato S, Ohno A, Kuribayashi T, Hirai K, Nabeshima K, Kotani T. Diagnostic utility of galectin-3 and CD26/DPPIV as preoperative diagnostic markers for thyroid nodules. Diagn Cytopathol 2002; 26: 366-72.
16. Beesley MF, McLaren KM. Cytokeratin 19 and galectin-3 immunohistochemistry in the differential diagnosis of solitary thyroid nodules. Histopathology 2002; 41: 236-43.
17. Coli A, Bigotti G, Zucchetti F, Negro F, Massi G. Galectin-3, a marker of well-differentiated thyroid carcinoma, is expressed in thyroid nodules with cytological atypia. Histopathology 2002; 40: 80-7.
18. Herrmann ME, LiVolsi VA, Pasha TL, Roberts SA, Wojcik EM, Baloch ZW. Immunohistochemical expression of galectin-3 in benign and malignant thyroid lesions. Arch Pathol Lab Med 2002; 126: 710-3.
19. Komminoth P. The RET proto-oncogene in medullary and papillary thyroid carcinoma. Molecular features, pathophysiology and clinical implications. Virchows Arch 1997; 431: 1-9.
20. Fischer AH, Bond JA, Taysavang P, Battles OE, Wynford-Thomas D. Papillary thyroid carcinoma oncogene (RET/PTC) alters the nuclear envelope and chromatin structure. Am J Pathol 1998; 153: 1443-50.
21. Park KY, Koh JM, Kim YI, Park HJ, Gong G, Hong SJ, Ahn IM. Prevalences of Gs alpha, ras, p53 mutations and ret/PTC rearrangement in differentiated thyroid tumours in a Korean population. Clin Endocrinol 1998; 49: 317-23.

22. Chung JH, Hahm JR, Min YK, Lee MS, Lee MK, Kim KW, Nam SJ, Yang JH, Ree HJ. Detection of RET/PTC oncogene rearrangements in Korean papillary thyroid carcinomas. Thyroid 1999; 9: 1237-43.
23. Chung KW, Chang MC, Noh DY, Oh SK, Choe KJ, Youn YK. RET oncogene expression of papillary thyroid carcinoma in Korea. Surg Today 2004; 34: 485-92.
24. Chiappetta G, Hui P, Santoro M. RET/PTC oncogene activation and assessment of clonality in thyroid nodules with minimal cytologic evidence of papillary carcinoma. Lab Invest 2001; 81: 75A.
25. Jhiang SM, Caruso DR, Gilmore E, Ishizaka Y, Tahira T, Nagao M, Chiu IM, Mazzaferri EL. Detection of the PTC/retTPC oncogene in human thyroid cancers. Oncogene 1992; 7: 1331-7.
26. Soares P, Fonseca E, Wynford-Thomas D, Sobrinho-Simoes M. Sporadic ret-rearranged papillary carcinoma of the thyroid: a subset of slow growing, less aggressive thyroid neoplasms? J Pathol 1998; 185: 71-8.
27. Tallini G, Santoro M, Helie M, Carlomagno F, Salvatore G, Chiappetta G, Carcangiu ML, Fusco A. RET/PTC oncogene activation defines a subset of papillary thyroid carcinomas lacking evidence of progression to poorly differentiated or undifferentiated tumor phenotypes. Clin Cancer Res 1998; 4: 287-94.
28. Mayr B, Brabant G, Goretzki P, Ruschoff J, Dietmaier W, Dralle H. ret/PTC-1, -2, and -3 oncogene rearrangements in human thyroid carcinomas: implications for metastatic potential? J Clin Endocrinol Metab 1997; 82: 1306-7.
29. Akimoto Y, Hirabayashi J, Kasai K, Hirano H. Expression of the endogenous

14-kDa beta-galactoside-binding lectin galectin in normal human skin. Cell Tissue Res 1995; 280: 1-10.

30. Kawachi K, Matsushita Y, Yonezawa S, Nakano S, Shirao K, Natsugoe S, Sueyoshi K, Aikou T, Sato E. Galectin-3 expression in various thyroid neoplasms and its possible role in metastasis formation. Hum Pathol 2000; 31: 428-33.
31. Xu XC, el-Naggar AK, Lotan R. Differential expression of galectin-1 and galectin-3 in thyroid tumors. Potential diagnostic implications. Am J Pathol 1995 ; 147: 815-22.
32. Fernandez PL, Merino MJ, Gomez M, Campo E, Medina T, Castronovo V, Sanjuan X, Cardesa A, Liu FT, Sobel ME. Galectin-3 and laminin expression in neoplastic and non-neoplastic thyroid tissue. J Pathol 1997; 181: 80-6.
33. Cvejic D, Savin S, Paunovic I, Tatic S, Havelka M, Sinadinovic J. Immunohistochemical localization of galectin-3 in malignant and benign human thyroid tissue. Anticancer Res 1998; 18: 2637-41.
34. Inohara H, Honjo Y, Yoshii T, Akahani S, Yoshida J, Hattori K, Okamoto S, Sawada T, Raz A, Kubo T. Expression of galectin-3 in fine-needle aspirates as a diagnostic marker differentiating benign from malignant thyroid neoplasms. Cancer 1999; 85: 2475-84.
35. Kang JW, Kim CJ, Nam SY. Expression of galectin-3 and its diagnostic utility as preoperative diagnostic marker for thyroid nodule. Korean J Otolaryngol 2004; 47: 248-51.
36. Yoo CK, Lee CH, Jang SG, Woo JU, Jung KY, Kwon SY, Kim IS, Kim SH. Immunohistochemical expression of galectin-3 in thyroid tumors. Korean J Otolaryngol 2005; 48: 760-4.

37. Cvejic DS, Savin SB, Petrovic IM, Paunovic IR, Tatic SB, Havelka MJ. Galectin-3 expression in papillary thyroid carcinoma: relation to histomorphologic growth pattern, lymph node metastasis, extrathyroid invasion, and tumor size. Head Neck 2005; 27: 1049-55

Table 1. RET/PTC immunoreactivity in various thyroid tumors

	Total	RET/PTC expression	
		positive (%)	negative (%)
Malignant	112		
Papillary carcinoma	74	46 (62.2)*	28 (37.8)
Micropapillary	17	9 (52.9)*	8 (47.1)
Follicular	13	2 (15.4)	11 (84.6)
Undifferentiated	8	1 (12.5)	7 (87.5)
Benign			
Follicular adenoma	20	4 (20.0)	16 (80.0)

*: $p<0.05$

Table 2. Galectin-3 immunoreactivity in various thyroid tumors

	Total	Galectin-3 expression	
		positive (%)	negative (%)
Malignant	112		
Papillary carcinoma	74	69 (93.2)*	5 (6.8)
Micropapillary	17	13 (76.5)*	4 (23.5)
Follicular	13	0 (0.0)	13 (100.0)
Undifferentiated	8	0 (0.0)	8 (100.0)
Benign			
Follicular adenoma	20	0 (0.0)	20 (100.0)

*: $p<0.05$

Table 3. Correlation between RET/PTC positivity and clinicopathologic factors in papillary thyroid carcinoma

	Total	RET/PTC expression	
		positive (%)	negative (%)
Number of cases	91	55 (60.4)	36 (39.6)
Age (yr) Mean	46	47.4	40.3
Range	19-75	19-75	19-74
< 45	43	23 (53.5)	20 (46.5)
≥ 45	48	32 (66.7)	16 (33.3)
Sex Female	72	43 (59.7)	29 (40.3)
Male	19	12 (63.2)	7 (36.8)
Multicentricity Yes	36	26 (72.2)	10 (27.8)
No	55	29 (52.7)	26 (47.3)
Vascular invasion Yes	2	1 (50.0)	1 (50.0)
No	89	54 (60.7)	35 (39.3)
Histologic variant			
usual or classic	88	53 (60.2)	35 (39.8)
follicular	3	2 (66.7)	1 (33.3)
Tumor size (cm)			
≤ 1.0 (T1)	17	9 (52.9)	8 (47.1)
1.1-4.0 (T2)	66	41 (62.1)	25 (37.9)
> 4.0 (T3)	8	5 (62.5)	3 (37.5)
Extrathyroid extension (T4)			
Yes	28	12 (42.9)	16 (57.1)
No	63	43 (68.3)	20 (31.7)
Lymph nodes metastasis			
Yes	35	21 (60.0)	14 (40.0)
No	56	24 (42.9)	32 (57.1)
Stage I	52	28 (53.8)	24 (46.2)
II	19	14 (73.7)	5 (26.3)
III	20	13 (65.0)	7 (35.0)
IV	0	0 (0.0)	0 (0.0)

Table 4. Correlation between galectin-3 positivity and clinicopathologic factors in papillary thyroid carcinoma

	Total	Galectin-3 expression	
		positive (%)	negative (%)
Number of cases	91	82 (90.1)	9 (9.9)
Age (yr) Mean	46	45.3	47.4
Range	19-75	19-75	29-67
< 45	43	40 (93.0)	3 (7.0)
≥ 45	48	42 (87.5)	6 (12.5)
Sex Female	72	64 (88.9)	8 (11.1)
Male	19	18 (94.7)	1 (5.3)
Multicentricity Yes	36	34 (94.4)	2 (5.6)
No	55	48 (87.3)	7 (12.7)
Vascular invasion Yes	2	2 (100.0)	0 (0.0)
No	89	80 (89.9)	9 (10.1)
Histologic variant			
usual or classic	88	80 (90.9)	8 (9.1)
follicular	3	2 (66.7)	1 (33.3)
Tumor size (cm)			
≤ 1.0 (T1)	17	13 (76.5)	4 (23.5)
1.1-4.0 (T2)	66	61 (92.4)	5 (7.6)
> 4.0 (T3)	8	8 (100.0)	0 (0.0)
Extrathyroid extension (T4)			
Yes	28	26 (92.9)	2 (7.1)
No	63	56 (88.9)	7 (11.1)
Lymph nodes metastasis			
Yes	35	33 (94.3)	2 (5.7)
No	56	49 (87.5)	7 (12.5)
Stage I	52	46 (88.5)	6 (11.5)
II	19	16 (84.2)	3 (15.8)
III	20	20 (100.0)	0 (0.0)
IV	0	0 (0.0)	0 (0.0)

Table 5. Correlation between RET/PTC and galectin-3 expression in papillary thyroid carcinoma

		Total	Galectin-3	
			positive	negative
RET/PTC	positive (%)	55	48 (87.3)	7 (12.7)
	negative (%)	36	34 (94.4)	2 (5.6)
Total		91	82	9

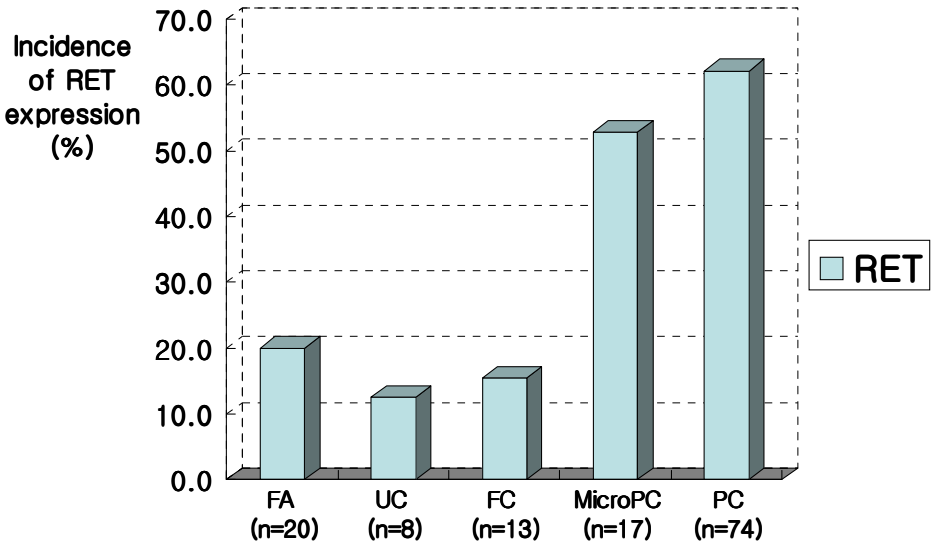

Fig. 1. Incidence of RET/PTC expression. Incidence of RET/PTC expression in micropapillary carcinoma (52.9%) and papillary carcinoma (62.2%) is significantly higher than in follicular adenoma (20.0%), undifferentiated carcinoma (12.5%) and follicular carcinoma (15.4%), respectively. FA: follicular adenoma, UC: undifferentiated carcinoma, FC: follicular carcinoma. MicroPC: micropapillary carcinoma, PC: papillary carcinoma

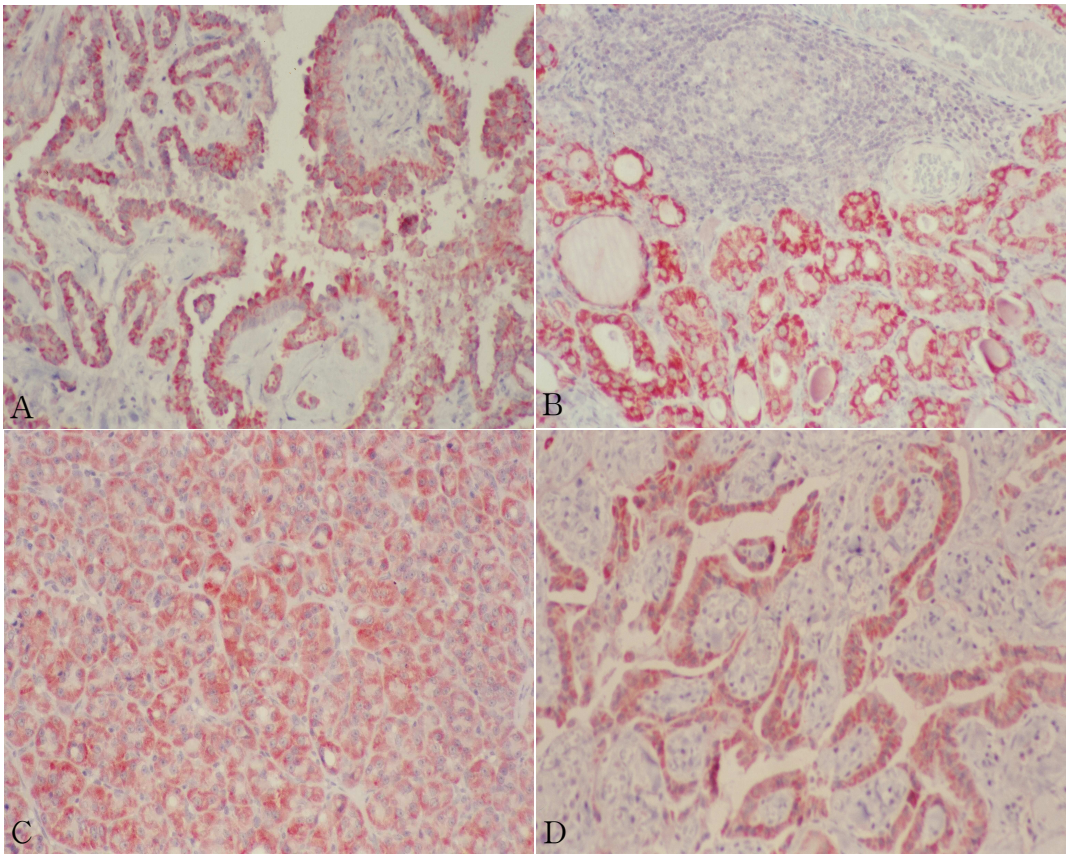

Fig. 2. Immunohistochemical stains for RET/PTC in human thyroid tumors. Strong cytoplasmic reactivity is showed in the papillary carcinoma (A), metastatic papillary carcinoma to lymph node (B), follicular carcinoma (C) and undifferentiated carcinoma (D).

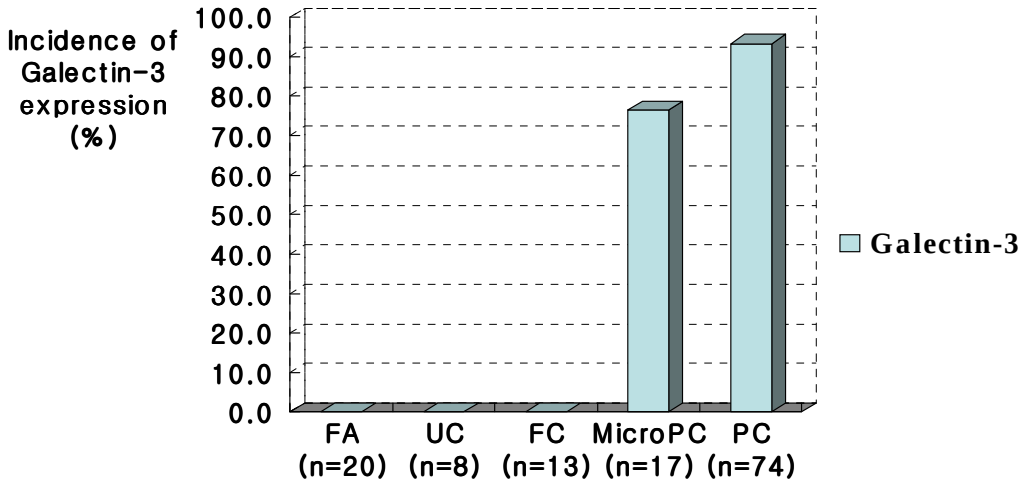

Fig. 3. Incidence of galectin-3 expression. Incidence of galectin-3 expression in micropapillary carcinoma (93.2%) and papillary carcinoma (76.5%) is significantly higher than in follicular adenoma (0.0%), undifferentiated carcinoma (0.0%) and follicular carcinoma (0.0%), respectively. FA: follicular adenoma, UC: undifferentiated carcinoma, FC: follicular carcinoma. MicroPC: micropapillary carcinoma, PC: papillary carcinoma

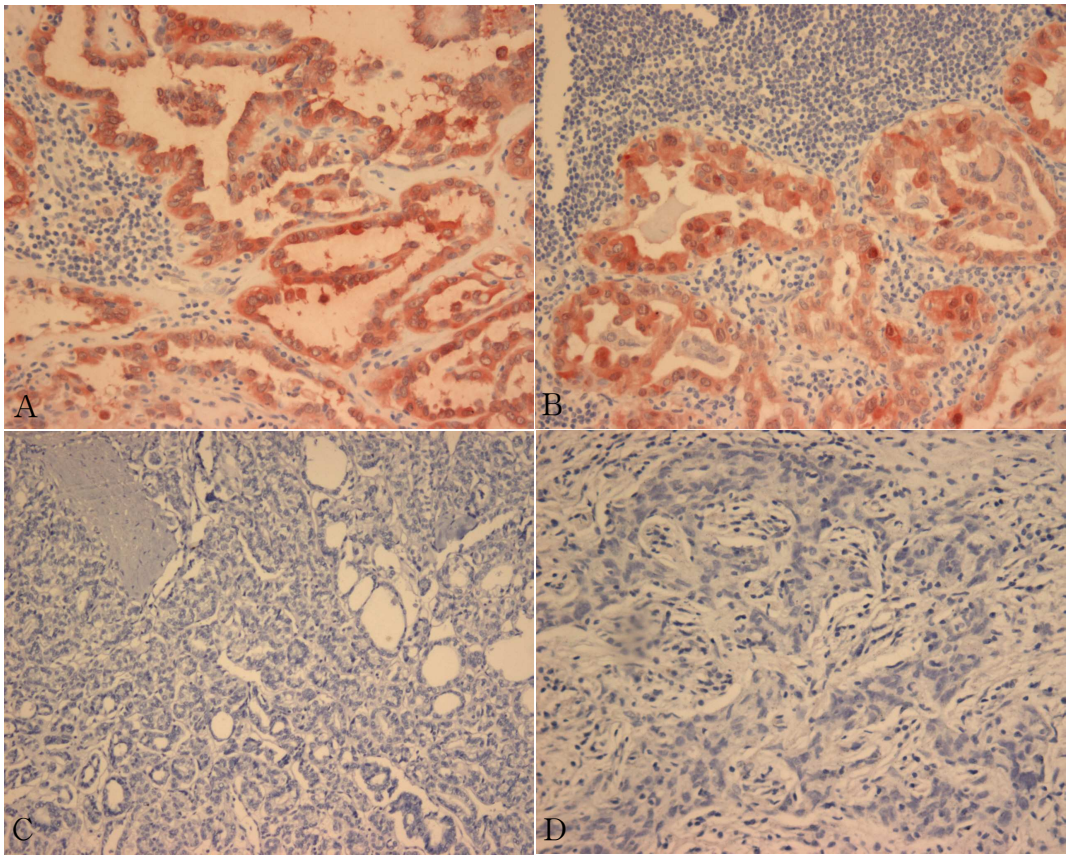

Fig. 4. Immunohistochemical stains for galectin-3 in human thyroid tumors. The papillary carcinoma (A) shows strong cytoplasmic staining. Also the metastatic papillary carcinoma to lymph node (B) shows positivity in tumor cells. But follicular carcinoma (C) and undifferentiated carcinoma (D) show no staining.