[UCI]I804:24011-200000232716

2006년 8월
석사학위 논문

Multilock 대퇴 스템을 이용한 무시멘트형 인공 고관절 전치환술

- 최소 5년 이상 추시 결과 -

조선대학교 대학원

의 학 과

Li Rong Zhen

Multilock 대퇴 스템을 이용한 무시멘트형 인공 고관절 전치환술

- 최소 5년 이상 추시 결과 -

Cementless Total Hip Arthroplasty Using the Mutilock Femoral Stem

- Minimum 5-year Follow up Result -

2006 년 8 월 25 일

조선대학교 대학원

의 학 과

Li Rong Zhen

Multilock 대퇴 스템을 이용한 무시멘트형 인공 고관절 전치환술

- 최소 5년 이상 추시 결과 -

지도교수 유 재 원

이 논문을 의학 석사학위신청 논문으로 제출함.

2006 년 4 월

조선대학교 대학원

의 학 과

Li Rong Zhen

Li Rong Zhen의 석사학위 논문을 인준함

위원장 조선대학교 교수 이 상 홍 인

위원 조선대학교 교수 김 기 순 인

위원 조선대학교 교수 유 재 원 인

2006 년 5 월 일

조선대학교 대학원

목 차

ABSTRACT---------- 1

Ⅰ. 서론 ---------- 3

Ⅱ. 연구대상 및 방법---------- 4

Ⅲ. 결과 ---------- 6

Ⅳ. 고찰 ---------- 8

Ⅴ. 결론 ---------- 11

참고문헌 ---------- 12

표목차

Table 1. Osteolysis of the acetabulum related to the characteristic factors of the patients.---------- 15

도목차

Fig. 1-A. Preoperative AP radiograph of a 52-year-old male with pyogenic arthritis. ---------- 16

B. Total hip arthroplasty was performed with non-cemented Multilock femoral stem and Harris-Galante II cup. ---------- 17

C. At 8 year follow up, the radiograph reveals regional and osteolysis around zone VII of the femur. ---------- 18

D. At 10 year follow up, the radiograph reveals regional osteolysis around zone VII of the femur. ---------- 19

Fig. 2-A. 7 and half years postoperatively, the radiograph reveals polyethylene linear wear and osteolysis of the acetabulum. ---------- 20

B. 7 and half years postoperatively, the patient underwent acetabulum cup revision. ---- 21

C. Postoperative 2 years radiograph shows stable acetabular cup without evidence of osteolysis. ---------- 22

ABSTRACT

Cementless Total Hip Arthroplasty Using the Mutilock Femoral Stem

- Minimum 5-year Follow up Result -

Li Rong Zhen
Advisor : Prof. Jae-Won You, M.D.
Department of Medicine,
Graduate School of Chosun University

Purpose: This study evaluated the osteolysis of the femoral stem and acetabular cup, the frequency and cause of replacements in a minimum of a five year result of primary total hip arthroplasty with a non-cemented Multilock femoral stem from clinical and radiological results.

Materials and Methods: The clinical and radiological results of forty-four total hip arthroplasty in forty patients that were available for follow up for a minimum of 5 years(average90.6 months) using a Multilock femoral stem and Harris-Galante II acetabular component performed between June 1993 and February 1997 were reviewed.

Results: The average Harris hip score improved from 54.5 points preoperatively to 91.5 points postoperatively. The stability of the femoral stem based on the Engh's evaluation showed stable with osseous ingrowth in 43 cases(98%), stable with fibrous ingrowth in 1 case(2%), and no unstable fixation. Femoral osteolysis occurred in 17 cases(38%) which was mostly restricted to zone Ⅰ and Ⅶ. Acetabular osteolysis occurred in 9 cases(20.5%), with zone Ⅱ being the

most common location. There were no cases of femoral stem revision. 7 cases of acetabular revision was done due to the defect of Harris-Galante II acetabular cup in 3 cases and osteolysis of a large area in 4 cases. The mean revision period was 73 months(37-112) from the initial operation.

Conclusion: The femoral stem devised to press fit through circumferential proximal porous coating and flute type distal stem has the benefit of excellent fixation and prevention of distal bone canal wear particle invasion caused by proximal bone ingrowth. However, the frequency of revision was great due to the structural defect of Harris-Galante type II acetabular cup and the high occurrence of osteolysis.

Key words: *Multilock femoral stem, Total hip arthroplasty, Osteolysis*

Ⅰ. 서 론

무시멘트형 인공 고관절 치환술에서 좋은 결과를 얻기 위해서는 대퇴 스템의 압박고정을 통한 초기 안정성과 인공삽입물 표면의 이차적인 생물학적 고정을 얻는 것이 중요하다.

대퇴스템 근위부가 환형으로 미세포말된 Multilock 대퇴 스템은 근위부의 골성장을 통한 마모입자의 골수강내 이동을 막아 골용해를 억제하고 원위부가 플롯형으로 대퇴골 협부의 압박고정을 통해 염전역에 대한 안정성을 증진시키고 티타늄 재질을 이용하여 스템 경직도를 감소시키게 고안되어 있어 골 흡수를 감소시키고 좋은 고정력과 미세운동을 감소시키게 되어 있다.

이에 저자는 Multilock 대퇴스템을 이용하여 무시멘트형 인공 고관절 전치환술을 시행한 환자중 최소 5년 이상 추시가 가능했던 환자의 임상적, 방사선학적 추시 결과를 보고하고자 한다.

Ⅱ. 연구 대상 및 방법

1. 연구대상

1993년 6월부터 1997년 2월까지 대퇴골 협부의 압박고정을 얻도록 고안된 Multilock 대퇴스템과 Harris-Galante Ⅱ형 비구컵을 가지고 인공 고관절 전치환술을 시행한 40명(44예)의 환자를 대상으로 하였다.

연령은 최소 30세에서 66세까지로 평균 50.1세 였고 50대가 15명(34%)으로 가장 많았으며, 성별은 남자가 36명(40예), 여자가 4명(4예) 이었고 추시기간은 61개월에서 최장 132개월까지로 평균 90.6개월 이었다.

수술전 진단명은 대퇴골두 무혈성 괴사증 36예(82%), 대퇴골 경부 골절 5예(11%), 화농성 고관절염 후휴증 3예(7%)였다.

2. 수술방법

수술방법은 후측방 도달법을 이용하였으며 대퇴 스템은 압박고정을 위해 골수강을 0.5㎜ 적게 확공후 Multilock 대퇴 스템을 삽입하였으며 젊은 환자와 큰 대퇴 스템을 삽입하는 경우는 확공 크기와 같은 크기의 대퇴 스템을 삽입하였다. 비구컵은 확공 크기와 동일한 크기의 컵을 사용하였으며 비구컵과 비구변연부사이의 간격이 없이 접촉을 시도하였고 1개 이상의 나사못 고정을 시행하였다.

대퇴스템의 크기는 10㎜에서 16㎜로 평균 13㎜였고, 비구컵은 50㎜에서 68㎜로 평균 56㎜였다.

3. 임상적평가방법

임상적 기능평가는 술전, 술후 Harris hip score를 측정하였으며 대퇴부 동통 유무를 확인하였다. 방사선학적 평가는 수술 전후, 술후 3개월, 술후 6개월, 술후 매 1년마다 고관절 전후면 및 측면, frog leg 사진 등을 촬영하였다. 수술직후 고정도는 Callaghan등[6)]의 방법에 의한 전후면 및 측면 사진상 피질골과 간격이 없이 접촉된 경우를 우수로, 2㎜ 이내의 간격을 보이는 경우를 양호로, 3㎜ 이상의 간격을

보이는 경우를 불량으로 구분하였으며, 최종 추시 고정 상태는 Engh등[13]의 방법에 따라 대퇴 스템과 피질골 사이의 방사선 투과선이 없는 경우를 골성고정, 대퇴스템과 평행한 방사선 투과선이 존재하나 진행하지 않은 경우를 섬유성 고정으로 분류하고, 진행하는 방사선 투과선이나 대퇴 스템의 이동이 있는 경우를 불안정 고정으로 분류하였다. 골용해증은 Huddleston[17], Tanzer등[23]의 분류에 따라 국소형, 다발성 국소형, 미만형으로 분류하여 조사하였으며 골용해증의 최대 직경에 따라 4등급으로 구분하였다. Gruen등[16]의 분류에 따른 스템주위의 각 구역에서의 방사선 투과선 및 말단부의 피질골경화, 골용해증, 대퇴 삽입물의 해리여부 등을 조사하였다.

비구컵의 방사선분석은 DeLee와 Charnley[9]의 방법을 이용하여 각각의 구역의 방사선 투과선, 골용해증을 검사하고 비구컵의 수직 및 수평이동, 골내막 골형성등을 분석하였다.

인공 삽입물의 해리는 대퇴부는 5㎜ 이상의 수직침강, 2㎜ 이상의 방사선 투과선, 계속 진행하는 내반 병형이 있는 경우로 정의하였고, 비구부는 Martell등[19]의 평가방법에 의하여 수직전이가 2㎜ 이상이거나 경사각의 변화가 5도 이상일 때 또는 2㎜ 이상의 방사선 투과선이 1구역 또는 그 이상에서 존재할 때로 정의하였다. 그리고 술중과 술후 합병증에 대해서도 분석하였다.

4. 자료분석방법

통계처리는 MS Excel에 입력한 후 통계패키지 SPSS/WIN(Ver. 12.0)를 이용하여 분석하였다.

연구대상의 특성분포는 빈도와 백분율을 이용하여 분석하였으며, 연구대상의 특성변수, 수술관련 특성변수 등과 골용해 여부, 재수술 여부와의 관련성은 특성변수가 연속형 변수인 경우에는 Student t-검정을, 특성변수가 범주형 변수인 경우에는 카이제곱 검정을 이용하여 분석하였다. 1차 수술 전후의 Harris hip score의 비교분석에는 짝지은 자료의 t-검정(paired t-test)을 이용하였으며 p 값이 0.05 이하일 때 의미 있는 것으로 정의하였다.

Ⅲ. 결 과

1. 임상적 결과

Harris hip score는 수술전 27~78점으로 평균 54.5점이였고 최종 추시시 평균 91.5점(80~96점)으로 평균 37점 향상 되었으며 우수가 26예(59%), 양호가 18예(41%)였다.

대퇴부 동통은 추시 기간중 2예에서 관찰 되었는데 섬유성 안정고정 1예, 하지길이 신연에 의한 동통 1예로 모두 술후 1년내에 소실되었다.

2. 방사선학적 결과

1) 대퇴스템의 방사선학적 소견

대퇴 스템의 초기 고정도는 수술 직후 방사선 사진 상 100% 우수 하였으며 최종 추시상 골성 고정이 43예(98%), 섬유성 안정고정이 1예(2%)였으며 불안정성 고정은 1예도 없었다.

대퇴스템의 수직 침강은 전예에서 없거나 2㎜ 이하로 5㎜ 이상의 임상적으로 의의를 가진 경우는 없었으며 최종 추시시 평균 수직 침강은 약 0.9mm 이였다.

방사선 투과선은 7예(16%)에서 발생하였으며 전후면 사진과 측면 사진에서 대부분 Gruen의 4구역에서 6예, 1,7구역 각각 1예씩 이었다. 대퇴골 용해증은 17예(38%)에서 관찰 되었고 분포는 전후면 및 측면 사진상 대부분 Gruen의 구역1과7에 집중적으로 발생하였으며(Fig. 1.), 국소형인 구역1에서 12예(71%), 다발성 국소형인 1,7구역에서 5예(29%) 관찰 되었고 Tanzer등에 의한 분류상 모두 1등급이었다. 대퇴부 골용해증 발생율은 남자 40명중 14명(35%), 여자 4명중 3명(75%)발생되어 여자의 골용해증 발생율이 높았으나 통계학적으로 유의하지는 않았다(p=0.304). 연령, 체중, Harris hip score, 비구컵 각도, 비구컵 크기, 대퇴골두 크기, 및 대퇴 경부 길이에 따른 골용해증 발생 결과도 통계학적인 유의성은 없었다.

2) 비구컵의 방사선학적 소견

비구컵 주위의 2㎜이하의 방사선 투과선은 총 11예(25%)에서 관찰 되었고 Delee

와 Charnley의 3구역에서 10예(82%)로 가장 많았고 1구역 2예, 2구역에서 1예였다. 비구에서 골용해증은 9예에서 관찰되였으며 DeLee와 Charnley[9]의 2구역에서 6예로 가장 많았고, 1구역 5예, 3구역 2예였고(Fig. 2.), Tanzer등의 분류상 2등급이 2예, 3등급이 3예, 4등급이 4예 이었다.

2㎜이상 비구컵 수직전이 및 5도 이상 비구컵 경사각 변화는 관찰되지 않았으며 2㎜ 이하의 비구컵의 수직전이는 2예(5%)에서 관찰 되었고 경미한 비구컵의 경사각 변화는 없었다. 폴리에틸렌 라이너의 연평균 선상마모율은 0.2㎜/year(0.08-0.85㎜)였고, 골용해가 발생한 경우에는 0.25㎜/year, 발생하지 않은 경우는 0.16㎜/year, 로써 통계적으로 유의성이 없었다(p=0.312).

비구부의 골용해증 발생율은 남자 40명중 7명(17.5%)인데 비해 여자 4명중 2명(50%)이 발생되여 여자의 골용해증 발생율이 높았으나 통계적으로 유의하지는 않았다(p=0.124). 골용해증 발생자의 평균 연령은 44.11±9.78세이었으나 골용해증 미발생자의 평균 연령은 51.71±9.22세로서 골용해증 미발생자의 평균 연령이 통계학적으로 유의하게 높았다(p=0.035)(Table 1).

3. 합병증 및 재치환술

수술 중 합병증은 없었으며 술후 합병증으로는 비구컵의 폴리에틸렌의 분리 3예(7%), 이소골 형성증이 4예(9%),탈구가 1예(2%) 관찰되었다.

재치환술은 모두 비구부에서 시행 되었으며 폴리에틸렌 라이너 분리된 경우 재수술까지의 기간은 평균 55개월(37～65개월)이였고 비구부 골용해증인 경우 재수술기간이 평균 88개월(64～112개월)이였다.

Ⅳ. 고 찰

현재까지 많은 종류의 무시멘트형 인공 고관절이 개발 되어 왔으며 특히 일차적 고관절 전치환술시 압박 고정을 얻고 무시멘트형 구조물의 골내성장을 향상 시킬 수 있는 방법에 대한 많은 연구가 진행되어 왔다.

무시멘트형 인공 고관절 전치환술후 근위 대퇴부의 스트레스로 인한 이차적인 골 흡수로 삽입물의 지지 구조물의 손실, 침강 그리고 삽입물 또는 주위 골절이 발생한다고 하였으며[4] 이것은 시멘트형 인공고관절 치환술보다 증가된 스템의 크기 및 stiffness가 원인이라고 하였다. 최근 들어 삽입물 주위의 대퇴골 흡수를 감소시키기 위해 정상적인 대퇴골의 스트레스에 대해 충분한 유연성을 갖으면서 강도를 제공하는데 많은 연구가 진행되어 왔으며, 대퇴스템 근위부가 환형 미세포말 처리된 Multilock 대퇴스템과 AML 대퇴 스템에 대한 고정물 주위의 골흡수를 비교한 결과 Multilock 대퇴 스템에서 골흡수가 적은 것으로 나타났는데 이는 Multilock 대퇴 스템의 stiffness 감소로 인한 근위부로 부하가 전달되어 스트레스 방패를 감소시킨 결과라고 하였다[4,20].

저자는 초기 고정도를 얻기 위해 가능한 한 큰 크기의 인공 삽입물을 삽입하여 피질골과 압박 고정하도록 노력하였는데 수술직후 뿐만 아니라 최종 추시까지 고정도는 100%로 우수하였다.

Multilock 대퇴 스템을 이용한 고관절 전치환술후 평균 Harris hip score는 박등[22]은 10년 이상 추시결과에서 평균 93.6점으로 우수한 결과를 보고하였으며 저자의 경우에도 평균 90.6개월 추시 결과 91.5점의 우수한 결과를 보였다.

대퇴 삽입물 주위의 방사선 투과선은 골과 내고정물과의 탄력성 차이에 의하거나, 적어도 한때 삽입물이 움직임이 있었다는 증거이지만 해리로 간주해서는 안된다고 하였으며, 백색 경화선을 동반한 2㎜이하의 방사선 투과선은 골조직이 아닌 섬유성 조직으로서 스템과 골조직사이의 미세 운동에 의해 생기나 더욱 진행하지 않으면 기능과는 관련이 없다고 하였다[11,20]. Martell등은 전후면상 4구역, 측면상에서는 4, 5구역에서 가장 많이 관찰되었다고 하였으며 박등[21,22]은 전후면상 4구역,

측면상에서 4구역이 가장 많이 관찰되었다고 하였다. 10년 추시결과 20.5%에서 관찰되었으며 전후면상 5구역 및 6구역, 측면상에서는 10구역으로 가장 많았다. 저자의 경우 전후면상, 측면상 모두 4구역에서 6예(86%) 관찰되었다.

대퇴스템 말단부의 골내막 경화상은 국소 체중부하에 의하여 발생하며[18] Martell 등은 72%, 박등은 40%에서 관찰되었다고 보고하였으며 저자의 경우 36%에서 관찰되었다.

술후 대퇴부의 동통은 원인 불명설과 대퇴 삽입물의 원위부와 골사이의 미세운동, 대퇴 삽입물의 근위부 고정의 불안정으로 원위부로 체중 부하 전달시 발생한다고 보고 되었는데[1,7] 저자의 경우에는 2예에서 대퇴 동통이 발생하였는데 1예는 술후 교통사고로 대퇴골 골절로 사료되며 나머지 1예는 무균성 해리 소견은 관찰되지 않았으나 섬유성 고정으로 추정되는 환자에서 대퇴부 동통을 호소하였다.

대퇴부 골용해증은 내고정물의 움직임, 마멸 입자 혹은 금속에 대한 이물반응등으로 인해 유발되며 내고정물 근위부에 환형 패드가 있으면 근위부 골 내성장으로 용해를 일으킬 수 있는 미세입자의 원위부 골내강으로의 침투를 방지한다고 보고되고 있는데[15] 골 시멘트를 사용하지 않는 고관절 전치환술후 골용해증의 발생 빈도는 10%에서 30%가 보고 되고 있으며[2,21-24], 박등은 48개월에서 9.2%에서 관찰되었고 10년 추시상 (29.5%)였다고 보고 하였으며. 저자들의 경우 17예(38%)에서 골용해증이 발생하였으며 국소형인 1구역에서 12예(76%), 다발성 국소형인 1,7구역에서 5예(29%) 관찰 되었고 Tanzer등에 의한 분류상 모두 1등급이었다.

최종 추시시 대퇴스템의 안정도는 Engh등의 평가 방법에 의해 골성 고정이 43예(98%), 섬유성 고정이 1예(2%)였으며 불안정성 고정된 예는 없었다. 방사선 투과선은 7예(16%)에서 관찰되었으며 2㎜이상의 방사선 투과선은 1예도 관찰되지 않았다.

비구컵 주위의 백색 경화선을 동반한 방사선 투과선은 비구컵이 움직였다는 증거이지만 진행하지 않으면 의미가 없다고 하였으며[12], 박등은 20%에서 관찰 되었다고 하였고 저자의 경우 11예(25%)에서 발생하였으며 1구역 2예, 2구역 1예였다. 2㎜이상의 방사선 투과선은 1예도 없었다.

술후 합병증으로는 비구컵 잠금 장치 파손으로 인한 폴리에틸렌 라이너 분리가 3예(7%)이였으며 비구컵 및 라이너 교체, 골용해증 4예(9%)중 광범위한 골용해증 1예는 비구컵 재치환술 및 골이식술, 골용해증이 진행중인 나머지 3예는 폴리에틸렌 라이너 교체 및 골이식을 시행하였다. 이소골 형성증은 4예가 발생했으며 Brooker 1형이 3예, 2형이 1예로 고관절 기능에 영향이 없었다. 고관절 탈구 1예는 도수정복을 이용한 보존적 요법으로 치유하였다.

V. 결 론

Multilock 대퇴스템을 이용한 인공 고관절 치환술에서 대퇴부는 임상적, 방사선학적 우수한 결과를 얻을 수 있었으나, 비구부에서는 비구컵의 잠금장치의 문제 및 높은 골용해증으로 재치환술의 빈도가 높았으며, 보다 더 장기적인 추시관찰이 요하리라 사료된다.

참고문헌

1. **Barrack RL, Jasty M, Bragdon C, Haire T and Harris WH**: *Thigh pain despite bone ingrowth into uncemented femoral stems. J Bone Joint Surg, 74-B:507-510, 1992.*
2. **Beauchesne R, Engh CA, Knezevich S, Suthers K and Kukzta Y**: *Roentgenographic evaluation after AML porous coated acetabular components. A six year minimum follow up study. Orthop Trans, 16: 834, 1992-1993.*
3. **Bobyn JD, Galante JO, Jordan LR, Rosenberg AG,Rubash HE and White RE**: *A radiographic assessment of bone resorpotion and biologic fixation with the Multilock hip prosthesis a multi-Center study. A Scientific Monograph Prepared for the 61st annual Meeting of the American Academy of Orthopaedic Surgeons, New Oleans Feb, 24-28, 1994.*
4. **Bobyn JD, Mortimer Es, Glassman AH, Engh CA, Miller JE and Brooks CE**: *Producing and avoiding stress shielding. Laboratory and clinical observations of noncemented total hip arthroplasty. Clin Orthop, 274: 79-96, 1992.*
5. **Brooker AF, Bowerman JW and Robinson RA**: *Ectopic ossification following total hop arthroplasty. J Bone Joint Surg, 55-A: 1632, 1973.*
6. **Callaghan JJ, Dysart SH and Savory CG**: *The uncemented porous-coated anatomic total hip prosthesis. J Bone Joint Surg, 70-A: 337-346, 1988.*
7. **Campell ACL, Rorabeck CH, Bourne RB, Chess D and Nott L**: *Thigh pain after cementless hip arthroplasty. J Bone Joint Surg, 74-B: 63-66, 1992.*
8. **Committee on the hip**: *Classification and management of femoral defects in total hip replacement[exhibit]. Presented at the 57th Annual Meeting of the*

Amerian Academy of Orthopaedic Surgeons, New Orleans, Feb, 8-13, 1990.

9. **DeLee JG and Charnley J**: *Radiological demarcation of cemented sockets in total hip replacement. Clin Orthop, 121 :21-32, 1976.*
10. **Engh CA**: *Hip arthroplasty with a Moore prostheses with porouscoating, 176: 52-66, 1983*
11. **Engh CA and Bobyn JD**: *The influence of stem size and extent of porous coating on femoral bone resorption after primary cementless hip arthroplasty. Clin Orthop, 231: 7-28, 1988.*
12. **Engh CA and Griffin WL**: *Cementless acetabular components. J Bone Joint Surg, 72-B: 53-59, 1990.*
13. **Engh CA, Massin P and Suthers KE**: *Roentgenographic assessment of the biologic fixation of poroussuraced fermoral components. Clin Orthop, 257: 107-128, 1990.*
14. **Fitzgerald RH Jr, Brindley GW and Kavanagh BF**: *The uncemented total hip arthroplasty. Clin Orthop, 235: 61-67, 1998.*
15. **Friedman FJ, Jonathan Black C, Galate JO Jacobs JJ and Skinner HB**: *Current concepts in orthopaedic biomaterials and implant fixation. J Bone Joint Surg, 75-A: 1086-1109, 1993.*
16. **Gruen TA, McNeice GM and Amstutz HC**: *"Mode of failure" of cemented stem-type femoral components. Clin Orthop, 141: 17-27, 1979.*
17. **Huddleston HD**: *Femoral lysis after cemented hip arthroplasty. J Arthroplasty, 3: 285-297, 1998.*
18. **Kaplan PA, Montesi SA, Jardon OM and Gregory PR**: *Bone ingrowth hip prosthesis in asymptomatic patients. Radiographic features, Radiology, 19: 221-227, 1998.*
19. **Martell JM, Pierson RH, Jacobs JJ, Rosenberg AG, Maley M and galante JO**: *Primary total hip reconstruction with a titanium fiber coated*

prosthesis inserted without cement. J Bone Joint Surg, 75-A: 554-571, 1993.

20. **Mittelmeier H**: *Ceramic prosthetic devices. The Hip, pp 165-189, Mosby Co, 1984.*
21. **Park SW, Lee KS, Lee SH and Baek JR**: *Cementless total hip arthroplasty with multilock femoral stem. J Korean Hip Soc, 9-1: 92-98, 1997.*
22. **Park SW, Lee SH, Baek JR, Chung JW, Choi GW**: *Primary Total Hip Arthroplasty Using Non-cemented Multilock Proximal Porous Coated Femoral Stem -Ten to Twelve Years Follow up Study-.J KOA Vol. 41, No. 1, February, 2006*
23. **Tanzer M, Maloney WJ, Jasty M and Harris WH**: *The progression of femoral osteolysis in association with total hip arthroplasty without cement. J Bone Joint Surg, 74-A: 404-410, 1992.*
24. **Zicat B, Engh CA and Gokcen J**: *Pattern osteolysis around total hip components inserted with and without cement. J Bone Joint Surg, 77-A: 432-439, 1995.*

Table 1. Osteolysis of the acetabulum related to the characteristic factors of the patients.

특성변수	구분	골용해증 발생여부		p-값
		발생	미발생	
성, 명(%)	남자	7(17.5%)	33(82.5%)	0.124
	여자	2(50.0%)	2(50.0%)	
연령(평균±표준편차)		44.11(±9.78)	51.71(±9.22)	0.035
HHS(술전점수)(평균±표준편차)		58.89(±8.54)	56.86(±13.04)	0.661
HHS(술후점수)(평균±표준편차)		90.56(±3.21)	89.80(±4.99)	0.669
HHS(술전 술후점수변화)(평균±표준편차)		33.44(±10.47)	32.49(±14.01)	0.823
컵 크기(mm)(평균±표준편차)		54.00(±3.00)	55.23(±3.09)	0.391
컵 각도(°)(평균±표준편차)		44.67(±6.10)	44.74(±4.06)	0.964
대퇴골두 크기(cm)(평균±표준편차)		12.89(±1.27)	12.91(±1.46)	0.962
대퇴경부 길이(cm)(평균±표준편차)		2.11(±0.60)	2.00(±0.54)	0.594
술전 진단명, 명(%)	골절	1(20.0%)	4(80.0%)	0.329
	무혈성괴사	7(19.4%)	29(80.6%)	
	화농성관절염	1(33.3%)	2(66.7%)	
1차 수술부위, 명(%)	오른쪽	3(13.6%)	19(86.4%)	0.455
	왼쪽	6(27.3%)	16(72.7%)	
radio-lucent line 명(%)	있음	6(20.0%)	24(80.0%)	0.281
	없음	3(21.4%)	11(78.6%)	
사용된 screw(갯수)(평균±표준편차)		1.78(±0.67)	2.03(±0.66)	0.318
재수술 시점*(개월)(평균±표준편차)		19.56(±40.62)	9.66(±25.04)	0.361

* 재수술을 시행한 경우

Fig. 1-A. Preoperative AP radiograph of a 52-year-old male with pyogenic arthritis.

Fig. 1-B. Total hip arthroplasty was performed with non-cemented Multilock femoral stem and Harris-Galante II cup.

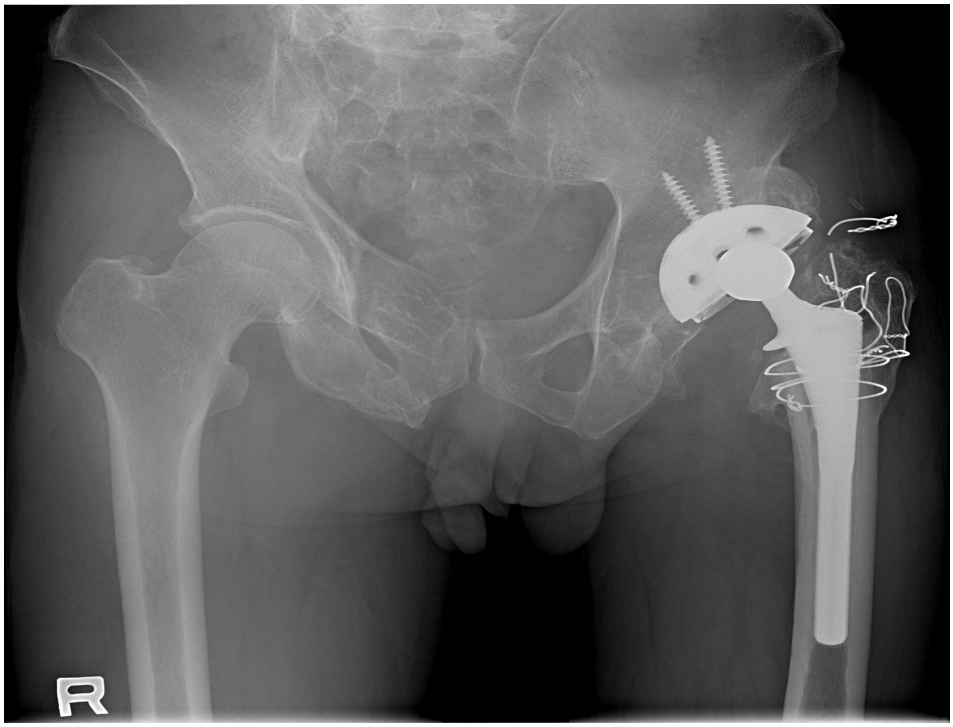

Fig. 1-C. At 8 year follow up, the radiograph reveals regional and osteolysis around zone VII of the femur.

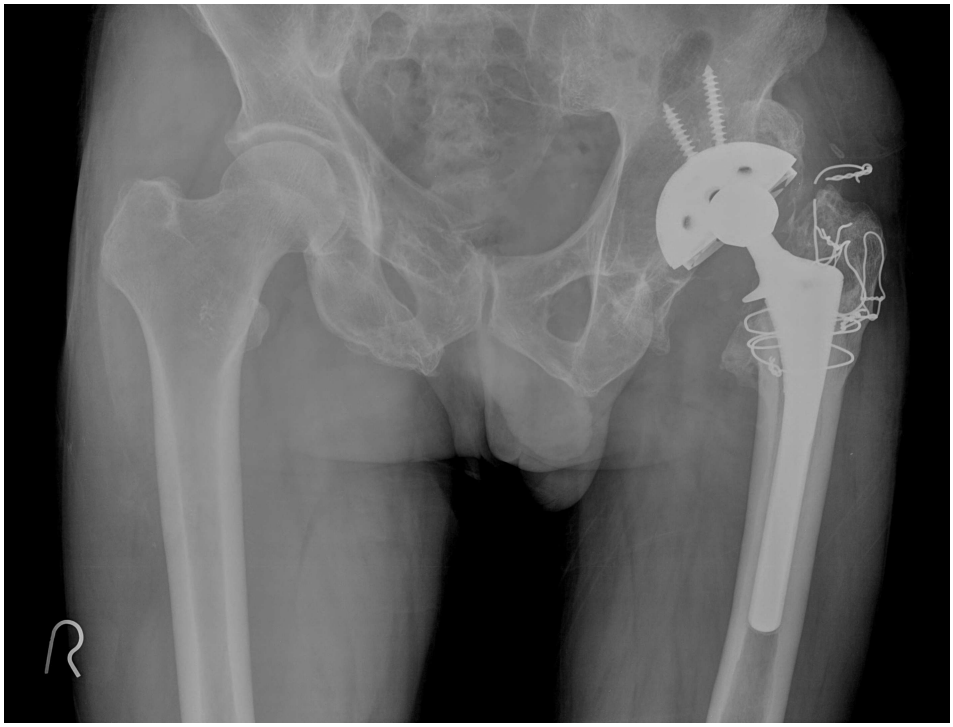

Fig. 1-D. At 10 year follow up, the radiograph reveals regional osteolysis around zone VII of the femur.

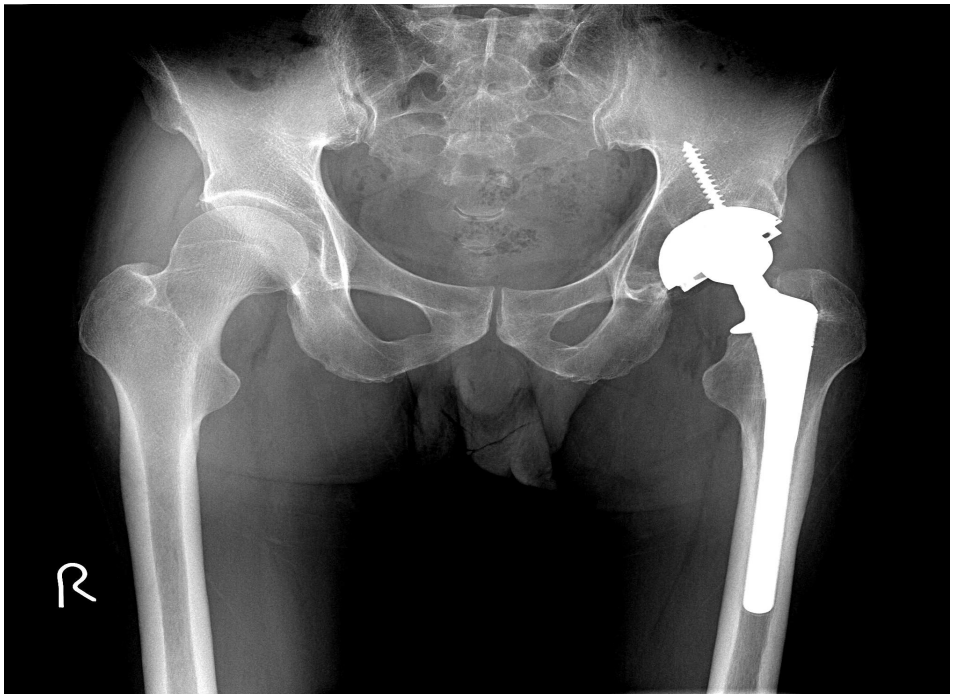

Fig. 2-A. 7 and half years postoperatively, the radiograph reveals polyethylene linear wear and osteolysis of the acetabulum.

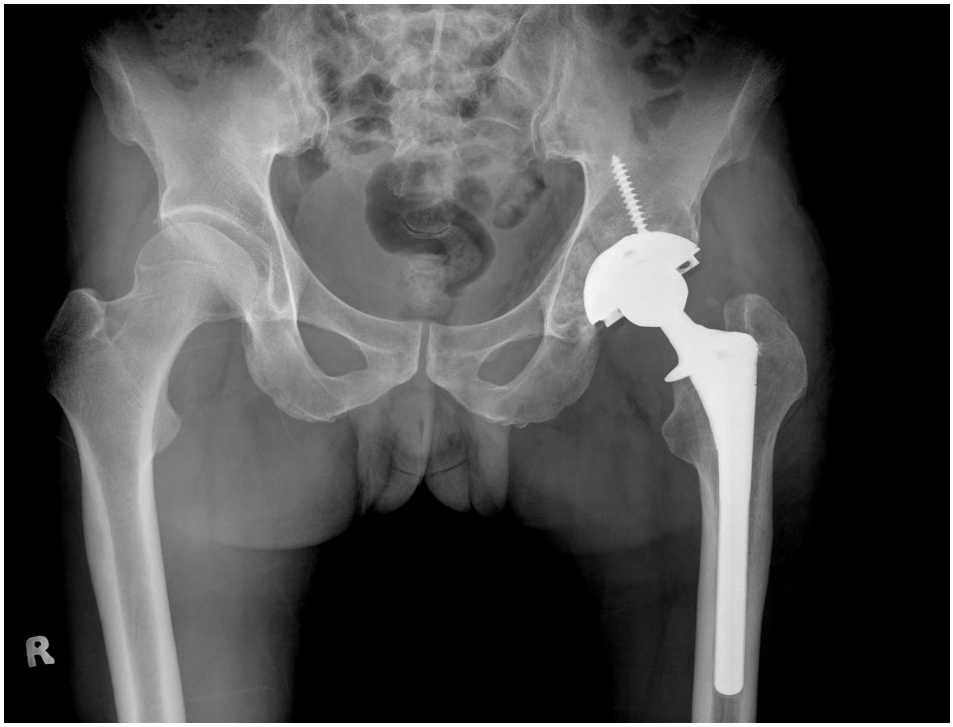

Fig. 2-B. Polyethylene linear change and bone graft due to osteolysis was done 7 and half years following initial operation.

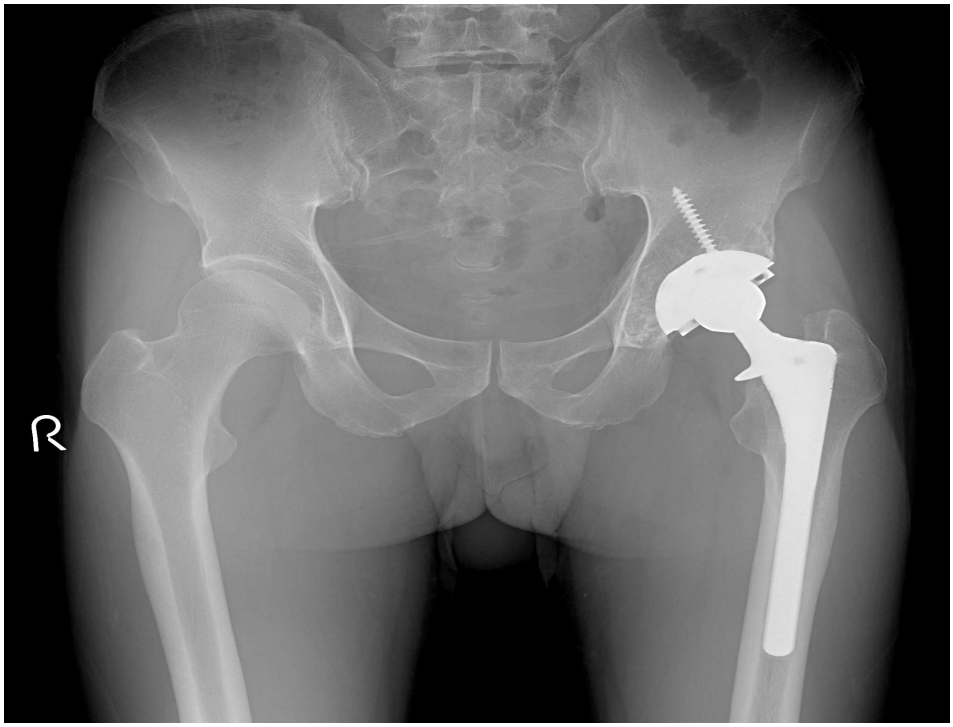

Fig. 2-C. Postoperative 2 years radiograph shows stable acetabular cup without evidence of osteolysis.