[UCI]I804:24011-200000231810

2006년 2월

석사 학위 논문

운동 선수에서 발생한 내측 족관절 불안정성의 수술적 치료

조선대학교 대학원

의 학 과

이 자 용

조선대학교
CHOSUN UNIVERSITY
100353700 2006-08-10

운동 선수에서 발생한 내측 족관절 불안정성의 수술적 치료

Operative Treatment of Medial Ankle Instability in Athletes

2006년 2월 24일

조선대학교 대학원

의 학 과

이 자 용

운동 선수에서 발생한 내측 족관절 불안정성의 수술적 치료

지도교수 하 상 호

이 논문을 의학 석사 학위신청 논문으로 제출함

2005년 10월 일

조선대학교 대학원

의 학 과

이 자 용

목 차

ABSTRACT ---------- 1

서론 ---------- 2

연구대상 및 방법---------- 3

1. 대상 및 진단

2. 방법

결과 ---------- 5

1. 임상적 치료 결과

(1) 환자의 주관적인 증상 호소에 따른 결과

(2) ankle-hindfoot scale에 따른 치료 결과

2. 방사선학적 치료 결과(스트레스 방사선 촬영에 의한 평가)

3. 합병증

고찰 ---------- 6

결론 ---------- 8

참고문헌 ---------- 9

표목차

Table 1. Grading of the postoperative result by subjective criteria ---------- 11

Table 2. Results of the current reconstruction procedure using the ankle-hindfoot scale. ---------- 12

Table 3. Results of radiographic stress test & ankle hindfoot score. ---------- 13

도목차

Fig. 1. A 21-year-old female ballerina with pronation trauma 8 months ago.

A) Asymmetrical pronation deformity of the affected left foot.

B) The deformity is corrected by activity of the posterior tibial muscle in tip toe position. ---------- 14

Fig. 2. Stress X-ray. There is little lateral ankle instability but medial ankle instability.---------- 15

Fig. 3. Exposure of the medial ankle showing a rupture of the tibionavicular ligament in patient with complete avulsion of the tibionavicular and tibial spring ligament forming the anterior aspect of medial malleolus.---------- 16

ABSTRACT

Operative Treatment of Medial Ankle Instability in Athletes

Lee Ja-Yong
Advisor : Prof. Ha Sang-Ho, M.D.
Department of Medicine,
Graduate School of Chosun University

Purpose: This study was designed to evaluate the efficacy of the operative treatment on medial ankle instability in athletes.

Materials and Methods: 11 patients with medial ankle instability in athletes who were treated at Chosun University hospital between 2001 and 2004 were evaluated. 8 patients were operated using anchor (Mitek) method and 3 patients were treated conservatively.

Results: Out of 8 patients who were treated with anchor method, 7 patients showed excellent result while one patient showed intermittent pain and limitation of ankle movement on recreational activities.

Conclusion: we believe that the procedure of augmenting the medial ankle ligament is an effective method in treating medial ankle instability not responding to conservative treatment.

Key Words: medial ankle instability, athletes, operative treatment

서 론

최근 스포츠 활동 및 레저 인구의 증가로 스포츠 손상의 빈도가 증가하고 있으며 족관절 손상은 이러한 운동 및 여가 활동에 있어서 가장 흔한 손상이다. 족관절 손상의 대부분은 물리치료, 재활치료 등의 비수술적 치료를 통해서 만족스럽게 치료되지만 족관절 손상의 20-40%에서 만성 불안정성 및 이에 따른 장애를 나타내게 된다. 이러한 환자들의 대부분은 추후 외측 인대에 대한 재건술을 시행함으로써 치료되지만[2,3,5,13], 수술 및 재활 치료에도 불구하고 일부 환자들에 있어서는 불안정성을 포함한 영구 장애를 호소하게 된다[12,16]. 이러한 경우에 환자들은 일상 생활이나 운동시 족관절이 빠지는 느낌을 호소하게 되는데 이러한 증상은 외측 관절의 구조적, 기능적 장애만으로 설명하기에는 부족한데 이러한 이유 중의 하나로 족관절 내측 인대의 장애를 고려할 수 있다.

외측 족관절 불안정성에 대한 운동학적인 변화 및 임상 양상에 대한 연구는 활발한데 반하여 내측 족관절 불안정성에 대한 연구 자료는 충분하지 못하다. 이에 저자들은 족관절 손상 후 내측 불안정성을 보여 이에 대한 수술적 치료 시행 후 추시가 가능했던 8예의 환자를 대상으로 수술 후 임상적 결과 및 방사선학적 결과에 대해 논문 고찰과 함께 분석하고자 한다.

연구대상 및 방법

1. 대상 및 진단

2001년 3월부터 2004년 9월까지 본원에서 내측 족관절 불안정성 진단을 받은 11명의 운동 선수에 대해서 손상 후 초기 내원시에는 내측 족저궁 지지 및 전환근의 강화, 신경 근육의 재활을 위한 보존적 치료를 시행하였다. 그러나 이러한 보존적 치료를 시행한 후 외래 추시 결과, 3명을 제외한 8명의 환자들은 여전히 증상을 호소하였고 이에 대해서 수술적 치료를 시행하였다. 남자가 5명이고 여자가 3명이였으며 평균 나이는 27세(21-32세)였으며, 좌우측의 비는 6:2이었다. 평균 이환 기간은 8개월(4-15개월)이었으며 평균 추시 기간은 18개월(12-36개월)이었다.

수상 원인으로는 스포츠 손상이 6예였으며, 그 중 태권도 선수 3예, 무용수 2예, 축구 선수 1예였으며 등산 도중의 손상이 1예였으며 정확한 원인을 잘 모르는 경우가 1예였다.

내측 족관절 불안정성에 대한 진단은, 병력 및 물리적 검사법과 단순 방사선 사진을 포함한 이학적 검사 결과에 의한다.

내측 불안정성은 평지나 내리막길 혹은 계단을 내려갈 때 발목이 내측으로 빠지는 느낌(giving way)을 호소할 경우 의심할 수 있다. 이는 족관절의 전내측 통증, 그리고 때때로 발목의 족배 굴곡시 외측 족관절의 통증으로도 나타난다. 만성적인 불안정감은 통증과 압통, 그리고 때때로 족관절 격자내에서 거골의 회전 불안정성을 초래하는 내측 및 외측 불안정성을 시사하는 내측 및 외측 인대의 타박상을 동반한 반복되는 손상이 특징이다.

환자를 서있는 자세로 하여, 양측 발의 형태와 위치를 시진함으로써 부정렬, 형태이상, 비대칭, 그리고 종창 등을 관찰할 수 있다. 후족부의 외반족 부정렬은 과도한 후족부의 외반과 발의 회내전을 동반하며, 후경골근이 활성화되면 사라지게 되는 비대칭적인 편평족과 환측 발의 회내전 변형으로 정의된다. 후경골근 기능이상을 제외하고 관찰되는 징후들로 내 종측 궁이 편평한 소견, 후족부 외반족, 그리고 한쪽 발꿈치를 들어서 교정되지 않는 전족부 외전이 있다(Fig. 1).

일반적인 검사로 우선 족관절, 인대, 건의 잠재적인 압통과 통증을 평가하고 임상적인 응력 검사(stress test)를 시행한다. 환자를 발을 늘어뜨린 체 테이블에 앉힌 후 검사자는 한 손은 발꿈치를 다른 한 손은 경골을 잡은 후 우선 내반 응력 검사 및 외반 응력 검사를 시행하고 그 결과를 반대측과 비교하도록 한다(Fig. 2). 둘째로, 전방 당김 검사(anterior drawer test)를 시행하여 그 결과를 반대측과 비교하도록 한다. 거종결합시 혹은 관절면을 침범한 골편이 있을 것으로 의심된다면 단순 방사선 검사 및 CT를 통한 평가를 시행하도록 한다. 응력 방사선 검사, CT, MRI는 통상적으로 시행하는 검사 방법은 아니다.

내측 족관절 불안정성의 진단 기준은 환자의 발목이 빠지는 느낌, 발목의 내측 거터의 통증, 후경골 근육 강화로 교정될 수 있는 외반 및 발의 회내전 변형이다[9-11].

2. 수술 방법 및 재활 치료

환자를 앙와위로 위치한 후 족관절 내과의 전측 경계부를 따라서 종적인 절개를 시행한 후 섬유성 격막 및 경주상골 인대(tibionavicular ligament) 및 경골 스프링 인대(tibial spring ligament) 사이의 결체성 섬유질을 제거한다. 족관절 내측부를 구성하는 인대의 파열된 병변을 확인한 후(Fig. 3), 내과의 내측 경계부를 거칠어지게 한 후에 내과 원위부로부터 6mm 상방에 anchor (Mitek)를 이용한 고정 후 손상된 두 인대를 재고정시킨다.

수술 후 재활치료는 족관절 중립 자세로 약 4주간 단 하지 석고 부목 고정을 유지하고 관절 운동 및 근육 강화 운동 시행하도록 한다. 이후 부목 제거 후 단하지 보조기(air cast)로 대체하고 보행을 시작하여 점차적인 재활운동을 시작하였다.

결 과

1. 임상적 치료 결과

(1) 환자의 주관적인 증상 호소에 따른 결과

내측 족관절 불안정성을 보이는 환자에 있어서 수술적 치료를 시행한 후의 환자 본인이 느끼는 만족도에 대하여 Korkala 등[15]은 Good 및 Jones[6]에 의한 분류를 바탕으로 한 조사 결과 우수가 7예(87.5%), 보통이 1예(12.5%)로 7예에서 양호 이상의 결과를 보였다. 환자 본인의 만족도는 환자의 활동성, 통증 및 부종, 발목이 빠지는 듯한 불편감 등을 기준으로 하였다(Table 1).

(2) ankle-hindfoot scale에 따른 치료 결과

수술적 치료를 시행 받은 8예의 환자들에 대하여 Kitaoka 등[14]에 의한 ankle-hindfoot scale에 따라서 환자가 느끼는 통증, 기능성, 시진상의 배열에 대하여 각각 40, 50, 10점 만점으로 하여 이를 증상의 정도에 따라서 scoring하여 환자의 술전 및 술후 증상의 호전 양상을 확인할 수 있었다(Table 2, 3). 이러한 scale에 따르면 술전 환자들은 평균 84.5점이었으나 수술 후 평가에서 92.6점으로 호전됨을 알 수 있었다.

2. 방사선학적 치료 결과(스트레스 방사선 촬영에 의한 평가)

술후 외래 추시 검사한 결과 전방 전위 검사 결과상 수술전 평균 9.57 mm의 차이가 술후 평균 5.2 mm의 차이를 보였으며, 외반 스트레스 검사상 수술전 평균 12.8도 였으나 수술후 평균 8.1도로 이는 평균 4.7도 차이를 보였으며 호전됨을 알 수 있었다(Table 2).

3. 합병증

수술적 치료를 시행한 전 환자에서 수술 후 재파열로 인한 내측 불안정성을 보이는 경우는 없었으나, 1예에서 수술 후에 간헐적인 족관절의 동통 및 족관절 운동 범위의 제한을 보였다.

고 찰

비록 몇몇 저자들이 과거에 족관절 내측 불안정성에 대해 언급하였지만[1,4,7,8] 아직 그 증례에 대한 연구 및 고찰된 자료는 국내에 많이 보고되지 않은 바이다. 이에 대한 후향적 방법으로 환자의 내원시의 초기 상태 및 수술적 치료 후의 경과 상태를 비교함으로써 내측 불안정성에 대한 진단 및 수술적 치료에 있어서의 기준이 될 자료를 보고한다는 데에 본 연구의 의의가 있다고 하겠다.

내측 족관절 불안정성은 환자의 불안정감, 특히 평지를 걷거나 계단을 내려올 때 내측으로의 발이 빠지는 듯한 불안정감, 그리고 족관절의 전내측부 및 때때로 족배 굴곡시 관절 외측부의 통증을 주소로 의심된다. 만성 족관절 불안정성은 통증 및 압통을 동반한 반복된 손상, 때때로 내측 및 외측 인대 주위의 피하 출혈 등이 동반되는데, 이는 거골의 회전 불안정성을 야기하는 족관절 내측 및 외측 불안정성의 조합에 의한다.

단순 내측 족관절 불안정성은 거골 전방 전위에서처럼 족관절의 불안정 소견이 보이지 않는 경우에도 나타나게 된다. 대부분의 경우 스트레스 부하 방사선 검사상 특이 소견은 보이지 않으며 이러한 경우에는 관절경 검사를 통하여 내측 불안정성을 진단할 수 있다는 보고도 있다. 외측 과에서는 전방 경비 인대 또는 종비 인대의 견열을 통해서 불안정성을 의심할 수 있는 것처럼 내측 과에서의 인대의 견열 소견은 내측 불안정성 진단에 도움을 줄 수 있다.

족부의 정렬이 양호한 환자에서 인대 재건술을 시행한 경우 재건술은 잘 이루어졌음을 알 수 있으나 오랫동안 지속된 후족부 외반 및 회내전 변형이 있는 경우에는 인대 재건술을 통하여 만족스러운 결과를 얻기가 힘들며 일단 환자가 스포츠 활동 시에는 성공적인 고정술도 재손상 당하기 쉽다. 특히 환자가 양 족부에서 외반 및 회내전 변형이 있는 경우에는 더욱 저명하며, 반대측의 비대칭한 모양의 족부의 외반 및 회내전 변형 시에는 재건된 내측 인대의 심한 과부하를 야기할 가능성이 크므로 그 손상 위험성이 더 크다고 하겠다. 오랫동안 지속된 외반 및 회내전 변형을 보이는 족부에 대하여 내측 인대 재건술과 함께 종골

절골술을 함께 시행한 경우에는 그러한 위험성을 보이지 않는다[9].

족관절 손상시 내측 인대의 손상으로 인한 단독 내측 족관절 불안정성에 비해 외측 인대가 동반 손상된 경우가 더 많은데 이는 내측 족부에서의 거골의 반복된 회전성 이동 및 외측 인대의 과사용에 의한 것으로 예상되며 이러한 예상은 내측 거골의 연골 병변의 빈도가 높고 외측 족관절 인대의 손상 양상이 어느 정도 일정한 형태, 즉 전방 거비 인대와 종비 인대가 원위 비골의 전방부에 위치한 그들의 부착 부위에서 떨어져 있는 형태를 취한다는 데에 그 근거를 둘 수 있다. 물론 일차적 손상으로 외측 족관절 불안정성이 남아 있는 것인지 아니면 반대로 내측 인대의 만성적인 과다 사용에 의하여 그러한 양상이 나타나는 것인지는 여전히 의문의 여지가 있다. 그러나 족관절 외측 과에서 전방 거비 인대 및 종비 인대의 동반된 견열 손상은 적절히 치료되지 않을 경우 거골의 시상면 및 관상면상의 불안정 상태를 야기하여 이에 만성적으로 족관절 내측의 삼각 인대의 전반부에 과부하를 주게 되어 이에 이차적으로 내측 족관절 불안정성을 야기하게 됨을 미루어 알 수 있다. 이것은 왜 족관절 손상을 받은 환자들이 만성 불안정성을 야기하게 되고 이어서 이러한 불안정성이 외측 족관절 인대의 재건술 치료 시행 후에도 만족스러운 결과를 얻을 수 없는지를 설명한다[2,3,5,13,17,18]. 일상적인 활동이나 운동시 발목이 빠지는 듯한 불안정한 느낌이 외측 족관절에 대한 구조적, 기능적 불안정성만으로 충분히 설명될 수 없는지를, 그리고 불안정성의 원인 중의 하나가 내측 족관절의 장애에 의한 것일 수 있음을 알 수 있다. 그리고 외측 인대의 손상으로 인한 불안정성을 동반한 내측 족관절 손상의 경우에 이 두 부분에 대해서 인대 재건술을 시행하는 것이 적절함을 알 수 있다.

다만 저자들의 경우 이러한 내측 족관절 손상을 입은 환자 8예를 보고함에 있어 외측 족관절을 동반 손상당한 경우에 대한 고찰의 예가 부족한 관계로 이러한 이론적 배경에 대한 적절한 통계를 내기 어려워서 이에 대한 증례 및 추시 관찰이 필요하리라 사료되는 바이다.

결 론

내측 족관절 불안정성이 의심되는 운동 선수들에 있어서 보존적 치료를 시행하여 호전을 보이지 않는 경우 이에 대한 수술적 치료를 시행함으로써 만족스러운 임상적 및 방사선학적 결과를 보일 수 있을 것으로 사료된다.

참고문헌

1. **Berg EE** : *Recurrent medial ankle instability: The result of distal fibular growth arrest. Foot Ankle Int, 15:218-220, 1994.*
2. **Brostroem L** : *Sprained ankle VI: Surgical treatment of "chronic"ligament ruptures. Acta Chir Scand, 132:551-565, 1966.*
3. **Czaja S and Muller W** : *Surgical treatment of ankle instability secondary to chronic tear of the lateral ligaments. Orthop Traumatol, 6:245-256, 1998.*
4. **DiGiovanni BF, Fraga CJ, Cohen BE et al** : *Associated injuries found in chronic lateral ankle instability. Foot Ankle Int, 21:809-815, 2000.*
5. **Freeman MA** : *Instability of the foot after injuries to the lateral ligament of the ankle. J Bone joint Surg, 47-B:669-677, 1965.*
6. **Good CJ, Jones MA and Livingstone BM** : *Reconstruction of the lateral ligament of the ankle. Injury, 7:63-65, 1975.*
7. **Harper MC** : *The deltoid ligament: An eversion of need for surgical repair. Clin Orthop, 226: 156-168, 1988.*
8. **Harrington KD** : *Degenerative arthritis of the ankle secondary to long-standing lateral ligament instability. J Bone Joint Surg, 61-A:354-361, 1979.*
9. **Hintermann B** : *Anatomical reconstruction of the lateral ligament complex fo the ankle. Orthop Traumatol, 6:205-213, 1998.*
10. **Hintermann B, Coss A and Schafer D** : *Arthroscopic findings in patients with chronic ankle instability. Am J Sports Med, 30:402-409, 2002.*
11. **Hintermann B, Valderrabano V and Kundert HP** : *Lengthening of the lateral column and reconstruction of the medial soft tissue for treatment of acquired flatfoot deformity associated with insufficiency of the posterior tibial tendon. Foot Ankle Int, 20:622-629, 1999.*

12. **Karrison J, Bergsten T and Peterson L** : *Reconstruction of the lateral ligaments of the ankle for chronic lateral instability. J Bone Joint Surg, 70-A:581-588, 1988.*
13. **Karrison J, Eriksson Bl, Bergsten T et al** : *Comparision of two anatomic reconstruction for chronic lateral instability of the ankle joint, Am J Sports Med, 25:48-53, 1997.*
14. **Kitaoka HB, Alexander IJ, Adelaar RS et al** : *Clinical rating systems for the ankle-hindfoot,midfoot,hallux,and lesser toes. Foot Ankle Int, 15:349-353, 1994.*
15. **Korkala O, Sorvali T, Nuskanen R et al** : *Twenty-year result of the Evans operation for the lateral instability of the ankle. Clin Orthop, 405:196-198, 2002.*
16. **Rosenbaum D, Becker HP, Sterk J et al** : *Functional evaluation of the 10-year outcome after modiefied Evans repair for chronic ankle instability. Foot Ankle Int, 18:765-771, 1997.*
17. **Sammarco GJ and Diraimondo CV** : *Surgical treatment of lateral ankle instability syndrome. Am J Sports Med, 16:501-511, 1988.*
18. **St. Pierre RK, Allman F, Bassett FH et al** : *A review of ankle ligamentous reconsturction. Foot Ankle, 3:114-123, 1982.*

Table 1. Grading of the postoperative result by subjective criteria.

Subjective result	Subjective criteria
Excellent	Full activity, including strenuous sport; no pain, swelling or giving way
Good	Occasional aching only after strenuous exercise; no giving way or apprehension
Fair	No giving way but some apprehension, especially on rough ground
Poor	Recurrent instability and giving way during normal activities; pain and swelling

Table 2. Results of the current reconstruction procedure using the ankle-hindfoot scale.

Ankle-Hindfoot Scale(100 points Total)	Points	Number of patients	% of patients
Pain(40 points)			
None	40	6	75
Mild, occasional	30	2	25
Moderate, daily	20		
Severe, almost always present	0		
Function(50 points)			
Activity limitations, support requirement			
No limitation, no support	10	5	62.5
No limitation of dialy activities, limitation of recreational activities, no support	7	3	37.5
Limited daily and recreational activities, cane	4		
Severe limitation of daily and recreational activities, walker, crutches, wheelchair, brace	0		
Maximum walking distance, blocks			
Greater than 6	5	7	87.5
4-6	4	1	12.5
1-3	2		
Less than 1	0		
Walking surfaces			
No difficulty on any surface	5	6	75
Some difficulty on uneven terrain, stairs, inclines, ladders	3	2	25
Severe difficulty on uneven terrain, stairs, inclines, adders	0		
Gait abnormality			
None, slight	8	8	100
Obvious	4		
Marked	0		
Sagittal motion(flexion plus extension)			
Normal or mild restriction(30 or greater)	8	8	100
Moderate restriction(15-29)	4		
Severe restriction	0		
Hindfoot motion(invertion plus evertion)			
Normal or mild restriction(75%-100% normal)	6	6	75
Moderate restriction(25%-74% normal)	3	2	25
Marked restriction(less than 25% normal)	0		
Ankle-foot stability(anteroposterior, varus and valgus)			
Stable	8	7	87.5
Definitely unstable	0	1	12.5
Alignment(10 points)			
Good, plantigrade foot, ankle-hindfoot well aligned	10	8	100
Fair, plantigrade foot, some degree of ankle-hindfoot malalignment observed, no symptoms	5		
Poor, nonplantigrade foot, severe malalignment, symptoms	0		

Table 3. Results of radiographic stress test & ankle hindfoot score.

Patient no.	Age/Sex	Preop. anterior drawer(mm)	Postop. anterior drawer(mm)	Preop. talar tilt(°)	Postop. talar tilt(°)	Ankle-hindfoot score(100 points)
1	21/M	8.5	5.6	14	9	90
2	32/M	9.4	4.9	10	6	92
3	28/F	7.5	3.4	11	8	87
4	24/M	11.2	4.1	10	6	100
5	31/M	10.0	5.2	15	9	97
6	29/F	12.0	7.1	13	10	90
7	30/M	8.5	3.9	15	7	95
8	21/F	9.4	7.1	14	10	90

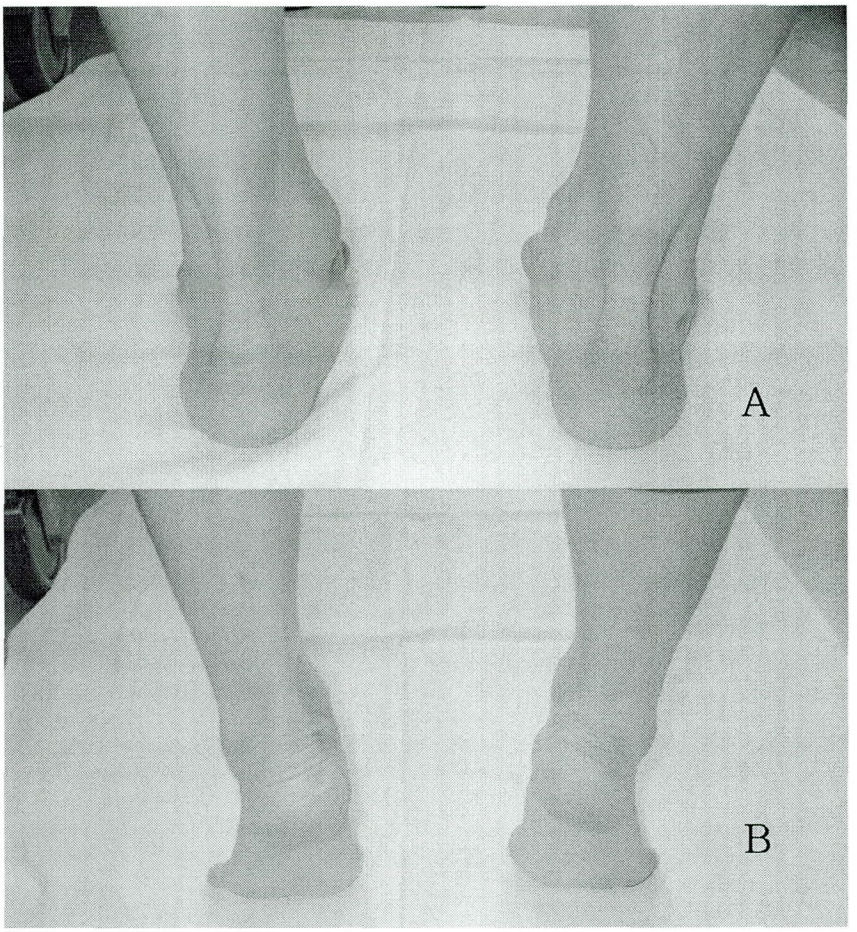

Fig. 1. A 21-year-old female ballerina with pronation trauma 8 months ago.

A) Asymmetrical pronation deformity of the affected left foot.

B) The deformity is corrected by activity of the posterior tibial muscle in tip toe position.

Fig. 2. Stress X-ray(same patient as Fig. 1). There is little lateral ankle instability but medial ankle instability.

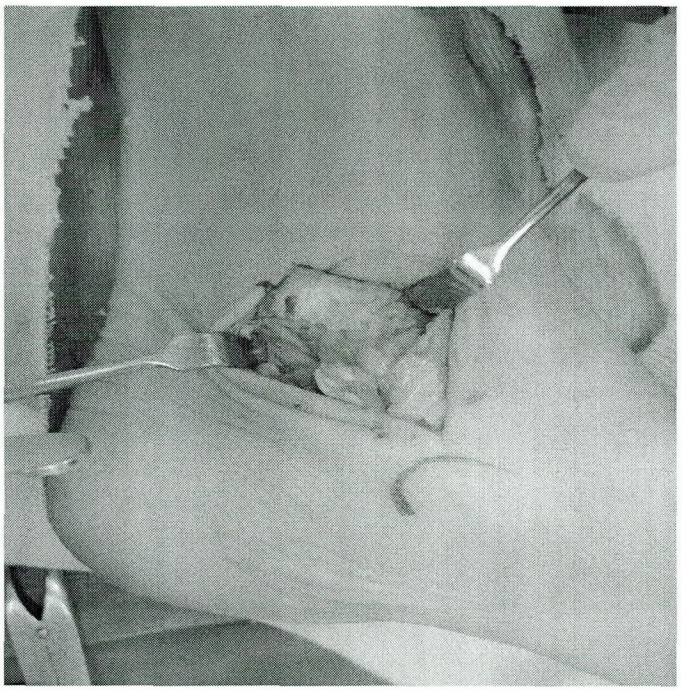

Fig. 3. Exposure of the medial ankle showing a rupture of the tibionavicular ligament in patient with complete avulsion of the tibionavicular and tibial spring ligament forming the anterior aspect of medial malleolus.