[UCI]I804:24011-200000231756

2006년 2월
석사학위논문

성견에서 임플란트 즉시 부하시 다양한 표면처리에 따른 조직형태계측학적인 평가

조선대학교
CHOSUN UNIVERSITY
100353709 2006-08-10

조 선 대 학 교 대 학 원
치 의 학 과
전 우 진

성견에서 임플란트 즉시 부하시 다양한 표면처리에 따른 조직형태계측학적인 평가

Histomorphometric Evaluation of Immediate Loaded Implants with Various Coatings in Dogs

2006년 월 일

조 선 대 학 교 대 학 원
치 의 학 과
전 우 진

성견에서 임플란트 즉시 부하시 다양한 표면처리에 따른 조직형태계측학적인 평가

지도교수 김 수 관

이 논문을 치의학 석사학위신청 논문으로 제출함.

2005년 월 일

조 선 대 학 교 대 학 원
치 의 학 과
전 우 진

전우진의 석사학위논문을 인준함

위원장 조선대학교 교수 박주철

위 원 조선대학교 교수 김수관

위 원 조선대학교 교수 임성철

2005년 월 일

조 선 대 학 교 대 학 원

Contents

도 목 차
ABSTRACTS
I. 서 론 ----------1
II. 실험 재료 및 실험 방법---------- 2
1. 실험 재료----------2
2. 실험 방법----------3
III. 실험 결과----------4
1. 임상적 결과----------4
2. 방사선학적 결과----------4
3. 조직형태계측학적 결과----------5
4. 조직학적 결과----------6
IV. 총괄 및 고찰----------7
V. 결 론 ----------9
VI. 참고문헌----------10
VII. 사진부도설명----------14

Contents of Figures

Fig 1. Avana SSII Implant

Fig 2. Tissue cutter

Fig 3. Implantation

Fig 4. Temporary restoration

Fig 5. Immediate loading

Fig 6. After Implantation in radiograph

Fig 7. After sacrifice

Fig 8. Rdiograph after sacrifice

Fig 9. Romanos protocol

Fig 10. Bone to metal contact percentage

Fig 11. Histologic figure(X15)

control group, experimental Group 1, experimental Group 2 of histologic picture
control group - smooth surface,
experimental 1group - oxidation,
experimental 2group - RBM

Fig 12. Histologic figure(X40)

control group, experimental Group 1, experimental Group 2 of middle 1/3 in 'fig 11'

Fig 13. Failed implant

ABSTRACT

Histomorphometric Evaluation of Immediate Loaded Implants with Various Coatings in Dogs

Woo-Jin Jeon*
Department of oral and Maxillofacial Surgery
Directed by Su-Gwan Kim

Purpose : This study compared splint and non-splint methods of immediate-loading implants and examined the implant success rate for different surfaces: smooth, oxidized, and resorbable blast media (RBM).

Material and Method : The first through fourth mandibular premolars were extracted from eight young adult dogs. Twelve weeks after extraction, implantation was performed at the extraction sites. The implants had one of the following surface treatments: smooth, oxidized, or RBM. Sixteen weeks after implantation, the dogs were sacrificed; the hemi-mandibles were obtained and processed histologically to obtain non-decalcified sections. Longitudinal sections were made for each implant and analyzed using light microscopy.

Result : The implant success rate in all the groups was 83.3% in this study. Radiographically, three oxidized surface implants showed vertical bone resorption to the middle third of the implant. Histomorphometrically, the experimental group had a better bone-to-metal contact rate than the control group.

Conclusion : The immediate-loading implant showed results similar to those of the two-stage implant method. For the immediate loading of implants, the results were better for implants with a smooth surface.

I. 서 론

임플란트는 식립된 임플란트에 부하를 가하는 시기에 따라 지연부하방법과 즉시부하로 구분될 수 있다. Branemark protocol에 따른 지연부하 술식은 임플란트의 골유착에 있어 stress-free healing period가 가장 강조되어 왔으며, 임플란트의 골유착 기간은 3~6개월 정도가 필요하고 이기간동안 임플란트나 이를 피개하는 연조직으로의 외상은 골유착 과정과 하부골과 결합조직의 치유에도 방해를 준다는 개념이다.[1~4]

기존의 twe-stage implant는 많은 문헌에서 임상적으로 좋은 결과를 보인다고 보고되고 있다.[5~8] 하지만 이는 one-stage implant에 비해 시술시간이 길고 추가적인 수술이 필요하여 환자로 하여금 많은 불편감을 준다. 여러 연구에서 one-stage implant는 시술상의 이점과 임상적으로 좋은결과를 보인다고 보고되고 있다.

최근에는 즉시부하에 있어 좀더 좋은 결과를 얻기위해 다양한 각도에서 연구가 이루어 지고 있다. 특히 splint method를 이용한 즉시부하의 이점에 대해 여러 논문에서 보고되고 있다. Cehreli 등[36]은 splinting 이 즉시부하시 추천된다고 보고하였고, Krennmain 등[37]은 Implant support over denture에서 splinting한 경우에서 실패율이 낮게 나타났으며 실패유과 더불어 환자불편감 의치의 유지에 있어서도 잇점이 있다고 보고하였다. Vanden Bogaerde 등[38] 또한 상악과 하악구치부 즉시부하 임플란트 수복에 있어 더좋은 초기 안정성과 성공률을 위해 splint method가 추천된다고 보고하였다.

이와 같이 보듯 즉시부하에 있어 개별적으로 분리된 보철보다는 splint method를 통한 즉시부하 임플란트가 추천되고 있는 것을 알수 있다. 이에 본 연구는 성견의 실험을 통해 splint method를 이용한 즉시부하와 non-splint method를 이용한 임플란트에서 표면의 차이(smooth surface, oxidation surface, RBM surface)가 임플란트의 성공여부에 미치는 영향을 연구해 보고자 한다.

II. 실험 재료 및 방법

1. 실험 재료

1.1 실험 동물

생후 6개월된 체중 12kg 내외의 잡종성견 6마리를 대상으로하였다. 모두 동일 조건하에 사육되었고 암수 구별은 없었으며, 건강상태는 모두 양호하였다.

1.2 임플란트

길이 10mm, 직경 3.5mm의 임플란트(Avana SSII, Busan, Korea)를 사용하였으며, 각각 표면처리가 다른 3종의 임플란트를 사용하였다(smooth surface, oxidation surface, resorbable blast media surface, Fig 1.).

Table 1. Experimental design ( ) : Number of Implants

	Non- Splinting	Splinting
Smooth surface	Control group 1(4)	Experimental group 1(16)
Oxidation surface	Control group 2(4)	Experimental group 2(16)
RBM surface	Control group 3(4)	Experimental group 3(16)

1.3 실험 기구

부하직후 및 희생후 임상적 관찰을 위해 방사선사진을 이용하였으며, 희생후 매몰한 조직을 조직절편을 만들어 현미경으로 관찰하였다.(Fig 2.)

2. 실험 방법

Table 2. Experimental Schedule

Extraction	→	Healing periods 12weeks	→	Implantation & Immediate loading	→	Osseointegration 16 weeks	→	Sacrifice

2.1 마취

Xylazine(Rompun®, Bayer Vetchem-Korea Co.)과 Ketamine(Ketara®, 유한양행) 2cc를 각각의 대퇴부에 근주로 전신마취시킨 후 식립 부위의 출혈 및 동통 방지를 위

해 2% lidocaine을 이용해 침윤마취하였다.

2.2 발치

각각의 성견에서 제2, 3, 4 소구치를 발치하였고, 발치후 흡수성 봉합사를 이용해 봉합하였으며 12주의 치유기간을 부여하였다. 모든 군은 발치와 임플란트 매식 후 술 후 감염을 방지하기 위하여 Gentamycin을 3일간 2cc 씩 근주하였다.

2.3 임플란트 식립 및 부하

동일한 방법으로 마취를 시행하고 판막거상을 위해 절개를 시행한 후 골막기자를 이용하여 골막을 거상하였다. 임플란트 식립은 6마리의 성견에서 총 48개를 식립하였다(Table 1, Fig 3). 임플란트 매식후 각각에서 즉시부하를 위해 임시의치용 레진을 이용하였으며 과도한 부하를 피하기 위해 교합을 조정하였다(Fig 4. 5).

각각에 있어 임상적 관찰을 위해 식립직후 치근단 방사선사진을 촬영하였다.(Fig 6.) 식립 16주후 모든 동물은 희생하였으며 조직편을 채취하기 위해 식립된 하악골을 절제하였다(Fig 7). 절제된 조직편역시 방사선사진을 채득하였다(Fig 8).

3. 실험 평가

3.1 임상적 평가

임상적 결과는 Zablosky(1980)[5]의 방법을 사용하였다. 그 기준은 1) 임플란트 안정성 유지, 2) 방사선학적 골높이의 적절한 유지, 3) 감염소견이 없는 상태이다.

3.2 방사선학적 평가

방사선학적 평가는 Romanos(2005)[10]의 방법을 사용하였다(Fig 9). ;

0 : marginal bone level = Implant top level

m : marginal bone level = polished collar level

1 : marginal bone level = Implant length의 1/4

2 : marginal bone level = Implant length의 2/4

3 : marginal bone level = Implant length의 3/4

4 : marginal bone level = Implant length의 apical 1/4

3.3 조직형태계측학적 평가

임프란트 시편은 즉시 70% alcohol에 6일간 고정하였으며 알코올 세척을 통해 탈수시킨 후 glycolmetacrylate resin(spurr Low-viscosity Embedding media, Polyscience, Earrington, PPA, USA)에 포매하였다. 중합시킨 시편을 high-precision diamond disc(Low speed diamond wheel saw 650, SBT, San clemente, CA,

USA)를 사용하여 임프라트 장축방향으로 200um 두께로 절단후 최종적으로 lapping and polishing machine (OMNILAP 2000, SBT, Sanclemente, CA, USA)을 사용하여 30um두께로 연마하였다.

각 임프란트당 1개의 슬라이드를 제작하여 Villanuevaosteochrome bone stain(San clemente, CA, USA)을 시행후 광학현미경(Olympus BX50, Tokyo, JApan)으로 관찰하였다.

조직형태계측학적 평가는 임플란트 나사선내의 신생골의 충전율을 조사하였다(Fig 10). ; 신생골 충전율 = 신생골 형성 면적 / thread 밖 공간넓이 × 100 %.

결과는 계산된 결과를 토대로 통계학적으로 분석하였다(Student t-test, $P<0.05$).

3.4 조직학적 평가

조직형태계측학적 결과를 토대로 유의성이 있는 실험 1군, 2군, 3군을 조직학적으로 각각비교하였다. 조직학적 비교에 있어 임플란트 상연보다는 해면골에 위치한 중간부위 조직을 비교하였다.

3.5 통계학적 분석

조직표본으로 임프란트와 골의 충전율이 측정되었고 student t-test로 통계학적 분석이 시행하였다. 임프란트 매식 직후와 매식 16주후 방사선 사진이 촬영하였고 임프란트 apex에서부터 부착된 골 높이가 측정하였으며 독립 표본 t-검정으로 통계학적 분석이 시행하였다.

III. 실험 결과

1. 임상적 결과

총 60개의 임플란트중 5개의 임플란트는 희생시 동요도가 심하고 방사선학적으로 현저한 골파괴를 보였다. 실패한 5개의 임플란트 모두 smooth surface 임플란트였다. 대조 1군과 실험 1군에서는 75%의 성공률을 보였고, 나머지 군은 모두 100%의 성공률을 보였다.

2. 방사선학적 결과

방사선학적 결과는 실험 1군중 4개의 임플란트가 임플란트길이의 1/4까지 marginal bone의 흡수를 보였고, 실험 2군에서는 1개의 임플란트가 임플란트 길이의 1/4까지, 3개의 임플란트가 2/4까지 marginal bone의 흡수를 보였다. 실험 3군에서는 1개의 임플란트가 임플란트 길이의 1/4까지 marginal bone의 흡수를 보였다. 대조군은 모두 0과 m으로 특별한 소견은 관찰되지 않았다.

Table 2. Radiographic result

	0, m	1	2
Control group 1	3	0	0
Control group 2	3	0	0
Control group 3	4	0	0
Experimental group 1	8	4	0
Experimental group 2	12	1	3
Experimental group 3	15	1	0

3. 조직형태계측학적 결과

각각의 그룹에서 16주후의 신생골 충전률, 표준편차 그리고 유의확률을 측정하였다. 결과는 Table 3과 같았다.

Table 3. Results of bone to metal contact rate

after 16 week	Non-Splinting			Splinting		
	Con 1	Con 2	Con 3	Exp 1	Exp 2	Exp 3
BTMR	45.53±2	64.57±5.9	64.72±5	46.2±11.2	67.4±8*	68.2±6.06*

Con : control group

Exp : experimental group
BTMR : bone to metal contact rate
*Statistically significant difference relative to Exp 1, $P<0.05$.

실험결과 대조군과 실험군간의 비교에서 통계학적으로 유의성이 있었고, 조직형태계측학적 결과를 볼 때 실험 1군과 2군이 대조군에 비해 양호한 결과를 보이는 것을 알수 있었다.

4. 조직학적 결과

세 군에 모두에 있어 어느 정도 골유착을 관찰할 수 있었으나 조직형태계측학적 결과와 유사하게 실험 1군과 2군에서 더 좋은 골접촉률과 골형성율 보였고, 골충전률 또한 우수한 것을 알수 있었다. 실험 2군에서 좀더 치밀한 골침착상을 관찰할 수 있었으며, 1군과 2군에서 큰 차이는 보이지 않았다. (Fig 10, 11)

실패한 임플란트의 조직학적 사진을 보면 식립체 주위로 골의 흡수상을 관찰할 수 있었고(Fig 12), 방사선 사진상 수직골 흡수를 보이는 식립체 역시 경부 1/3 정도까지 골이 흡수되고 상피조직이 침윤되어 있는 것을 볼 수 있었다(Fig 13).

IV. 총괄 및 고찰

임플란트는 손실된 치아를 수복하기 위한 방법의 하나로 치과의사에 의해 많이 선택되지고 있으며, 좀더 좋은 성공률과 간결한 술식을 위해 다양한 방법으로 연구가 이루어 지고 있다. 임플란트의 성공을 위해서는 무엇보다 식립체를 매식하기 위한 치조골의 조건이 중요하다. 임플란트와 골사이의 유착은 잘못된 외과적 수술법, 잘못된 재료의 사용, 그리고 조기부하와 같은 요소들이 영향을 준다고 보고되었다. 그러나 최근에는 수술방법이 발전하고 임플란트에 다양한 표면처리를 통해 임플란트 안정성을 증진시키기 위해 많은 연구들이 시행되고 있다. 이러한 연구들이 시행됨에 따라 기존의 2단계 시술외에 1단계 시술을 통한 조기부하 혹은 즉시부하를 통한 임플란트 연구가 많은 임상가에 의해 보고되고 있다. Lorenzoni 등[13]는 상악전치부 즉시부하 임플란트시 1년뒤 생존률이 100%였으며 2단계 시술에 비해 임상적 방사선학적 결과가 6개월, 그리고 12개월후 유사하다고 보고하였다. Erisson 등[15]은 즉시부하 임플란트를 위해서는 금연, 충분한 양의 치조골 그리고 이갈이 습관이 없어야 하며, 계속관리가 가능한 환자가 조건으로 제시되었고, 이런조건의 충족하에 즉시부하 임플란트는 12개월후 2단계시술 임플란트와 임상적 방사선학적으로 유사한 결과를 보인다고 보고하였다. Hruska 등[17]은 1301개의 즉시부하 임플란트에서 환자 얼굴의 형태, 교합의 종류, 혀의 크기와 기능, 골질, 임플란트 길이와 개수 등이 임플란트 결과에 영향을 주며, 증례의 차이는 있지만 88.02% ~ 99.3%의 성공률을 보인다고 보고하였다. Ibanez 등[18]은 splinting을 통한 즉시부하 임플란트 시술시 12개월후 100%의 성공률을 보인다고 보고하였다. Schnitman등[20,21]은 10년의 추적검사를 통해 즉시부하 임플란트에서 85%의 성공률을 보였으며 지연부하 임플란트는 100%의 성공률을 보인다고 보고하였다.

조기부하의 성공여부에 관해 Tarnow 등[22]은 견고한 splinting과 최소한의 측방압력의 작용이 임플란트 조기부하의 성공에 가장 중요한 역할을 한다고 보고하였다. Lederman등[23~27]도 splinting이 조기부하로 인한 실패를 방지할 수 있는 효과적인 방법이라고 보고하였다.

즉시부하와 관련된 동물실험 또한 많이 보고되고 있다. 이 등[28]은 성견을 이용한 실험에서 즉시부하된 임플란트는 16주후 80%의 성공률을 보인다고 보고하였다. Barzilay 등[29]은 원숭이를 이용한 연구에서 즉시부하와 지연부하 모두 임플란트 안정성에 있어 차이가 없다고 보고하였다. 홍 등[30]은 성견 경골에서 표면처리방법에 따른 4종의 임플란트 골유착에 관한 비교연구에서 HA표면처리된 임플란트가 가장 양호한 골접촉률을 보인다고 보고하였고 다른 표면처리된 임플란트 역시 평활한 표면을 가진 임플란트 보다 골접촉율이 우수하다고 보고하였다. Piattelli 등[31,32]은 토끼를 이용한 실험에서 RBM 임플란트가 평활한 표면을 가진 임플란트보다 더 좋은 골접촉률을 보

인다고 보고하였다. Buser 등[33]은 미니피그를 이용한 연구에서 임플란트 표면거칠기는 임플란트 골의 접촉률을 증가시킨다고 보고하였다. Zechner 등[34]은 미니피그를 이용한 표면처리에 따른 골접촉의 평가에서 골과 임플란트 접촉에 있어서 거친 표면을 가진 임플란트와 HA처리된 임플란트가 평활한 표면을 가진 임플란트보다 더 우수하다고 보고하였다. 본 연구에서는 평활한 표면을 가진 임플란트 보다는 표면처리된 임플란트에서 더 좋은 결과를 보였다. Novaes 등[35]은 성견에서 각각 다른 표면을 가진 임플란트 식립후 골과 임플란트의 접촉양상을 조직형태계측학적으로 평가하여 그 유용성을 보고하였고, 그는 조직학적 평가를 위해서는 임플란트 middle third 부위를 평가하는 것을 추천하였다. 본 연구에서 역시 임플란트 middle third 부위의 임플란트-골 접촉여부를 조직학적으로 평가하였다.

방사선학적 결과의 결정요소인 변연골 상실에 관한 연구를 보면, Ericsson 등[15]은 조기부하 임플란트에서 평균 0.14mm의 변연골 흡수를 보인다고 보고하였다. Lorenzoni 등[13] 역시 0.45~0.75mm의 변연골 흡수를 보인다고 보고하였다. 이것은 식립후 처음 1mm 이내, 이후 매년 0.2mm 이내의 골흡수를 보여야 하고, 임플란트 주위염과 임플란트에 동요도나 다른 임상증상이 없어야 한다는 성공기준에 부합된다. 본 연구에서는 대부분에 있어 위의 성공기준에 부합되는 양상을 보였으나 일부 임플란트에서 과도한 골흡수를 보였는데, 이는 구강내 불완전한 청결유지로 인한 임플란트 주위염이 원인이라 사료된다.

V. 결 론

본 연구에서 모든군에 있어 임플란트 성공률은 약 83.3%였다. 실패한 임플란트는 모두 smooth surface 임플란트였다. 방사선학적 결과상 oxidation처리된 임플란트 3개에 있어 과도한 수직골 흡수를 보였다. 본 실험을 통해 다음과 같은 결과를 얻었다.

1. 대조군과 실험군의 비교에 있어 통계적 유의성을 발견할 수 없었다.
2. smooth surface와 oxidation, smooth surface와 RBM에서는 통계학적인 유의성이 있었으며, oxidation과 RBM이 smooth surface 보다 더 좋은 결과를 보였다.
3. Oxidation과 RBM의 비교는 통계학적인 유의성이 없었으며, 조직학적 조직형태학적 결과 역시 큰 차이를 발견할 수 없었다.

본연구의 결과와 문헌고찰을 종합해 볼때 즉시부하 임플란트는 기존의 2단계 임플란트 시술과 유사한 결과를 보이며, 평활한 표면보다는 표면처리를 시행한 임플란트가 즉시부하에 있어 좋은 결과를 보인다는 것을 알 수 있었다. 앞으로 실험적으로 좀더 다양한 조건에서의 연구가 필요할 것 같고, 나아가 오랜 기간 동안의 환자를 통한 즉시부하의 유용성 연구가 더 필요하리라 사료된다.

VI. 참고문헌

1. Branemark P-I, Hansson BO, Adell R, Breine U, Lindstrom J, Hallen O, et al : Osseointegrated implants in the treatment of the edentulous jaw. Experience from a 10-year oeriod. Scand J Plastic Reconstr Surg 16:1-132, 1977.
2. Gotfredsen K, Rostrup E, Hjorting-Hansen E, Stoltze K, Budtz-Jorgensen E : Histological and histomorphometrical evaluation of tissue reactions adjacent to endosteal implants in monkeys. Clin Oral Implants Rea 2:30-37, 1991.
3. Krump JL, Barnett BG : The immediate implant : A treatment alternative. J Oral Maxillofac Implants 6 : 19, 1991.
4. Barzilay I, Graser GN, Iranpour B, Natiella JR : Immediate implantation of a pure titanium implant into an extraction socket : Report of a pilot procedure. Int J Oral Maxillofac implants 6:277-284, 1991.
5. Albrektsson T, Branemark PI, Hansson HA, Lindstrom J : Osseointegrated titanium implants. Requirements for ensuring a long-lasting, direct bone-to-implant anchorage in Man. Acta Orthop Scand 52:155-170, 1981.
6. Albrektsson T : Direct bone anchorage of dental implants. J Prosthet Dent 50:255-261, 1983.
7. Johansson C. Han C H, Wennerberg A, Albrektsson T : A quantitative comparison of machined commercially pure titanium and titanium-aluminum -vanadium implants in rattit bone. Int J Oral Maxillofac Implants 13:315-321, 1998.
8. Brose M, Michney R, Rieger M, Woelgel J : Evaluation of titanium alloy endosseous dental implants in humans. J Dent Res 67:367-371, 1988.
9. Gelb DA : Immediate implant surgery : Three-year retrospective evaluation of 50 consecutive case. Int J Oral Maxillofac implant 8:388-399, 1993.
10. Romanos GE, Testori T, Degidi M, Piattelli A : Histologic and histomorphometric findings fromretrieved Immediately occlusally loaded implants in human. J Preiodontol 76:1823-1832, 2005.
11. Henry P, Rosenberg I. Single-stage surgery for rehabilitation of the edentulous mandible:Prelimininary result. Pract Periodontics Aesthet Dent 6:15-22, 1994.
12. Lazzara RJ : immediate implant placement into extraction sites: Surgical and restorative advantages. Int J Perio Res Dent 9:333-343, 1989.
13. Lorenzoni M, Percl C, Zhang K, Wimmer G, Wegscheider WA : Immediate

loading of single-tooth implants in the anterior maxilla;Preliminary results after one year. Clin Oral Implants Res 14:180-187, 2003.
14. Mayfield LJA : Immediate, delayed and late submerged and transmucosal implants. In: Lindhe J(ed). Proceedings of the 3rd European Workshop on Periodontology: Implant Dentistry. Berlin: Quintessenz 520-534, 1999.
15. Ericsson I, Randow K, Nilner K, Peterson A : Early functional loading of Branemark dental implants: 5-year clinical follow-up study: Clin Implant Dent Relat Res 2:70-77. 2000.
16. Piattelli A, Manzon L, Scarano A, Paolantonio M, Piattelli A : Histologic and histomophometric analysis of the bone response to machined and sandblasted titanium implants : An experimental study in rabbits. Int J Oral Maxillofac Implants 13:805-810, 1998
17. Hruska A, Borelli P, Bordanaro AC, Marzaduri E, Hruska KL : Immedate loading implants; a clinical report of 1301 implants. J Oral Implantol 28:200-209, 2002.
18. Ihanez JC, Jalbout ZN : Immediate loading of osseotite implants; two-year results. Implant Dent. 11:128-136. 2002.
19. Lorenzoni M, Pertl C, Zhang K, Wegscheider WA : In-patient comparison of immedately loaded and non-loaded implants within 6 months. Clin Oral Implants Res 14:273-279, 2003.
20. Schnitman PA, Wohrle PS, Rubenstein JE, DaSilva JD, Wang NH : Ten-year results for Branema가 implants immediately loaded with fixed prostheses at implant placement. Int J Oral Maxillofac Implants 12:495-503, 1997.
21. Schnitman PA : The profile prosthesis: an aesthetic fixed implant-supported restoration for the resorbed maxilla. Pract Periodontics Aesthet Dent 11:143-151, 1999.
22. Tarnow DP : Immediate loading of threaded implants at stage 1 surgery in edentulous arches; ten consective case reports with 1 to 5 year data. Int J Oral Maxillofac Implant 12:319-324, 1997.
23. Ledermann PD : Sechsjaehrige klinische Erfahrung mit dem titanplasmabeschichteten ITI-Schrauben Implantat in der Regio interforaminalis des Unterkiefers. Schweiz Monatsschr Zahnmed 93:1080-1091, 1883.
24. Albrektsson T : Osteointegrated dental implants. Dent Clin North 30:151-174, 1986.
25. Olive J : The periotest method as a measure of osseointegrated oral implant stability. Int J Oral Maxillofac Implants 5:390-400, 1990.

26. Graber G, Besmino C : Hybridprothetische Suprastruckturen mit Konuskronen oder Hulsen-stift-systemen auf Ha-Ti implantaten. Fortsch Azhnarztl Implantol 7:125-131, 1991.
27. Skalak R : Biomechanical considerations in osseointegrated protheses. J Prosthet Dent 49:843-848, 1983.
28. Lee SC, Song WS : Histomorphometric and Removal Torque values Comparision of Rough Surface Titanium Implants. J Kor Assoc Plastic Recon Surg 23:396-405, 2001.
29. Barzilay I, Graser GN et al. immediate implantation of pure titanium implants into extraction socket of Macaca fascicularis. Part II: Histologic observations. Int J Oral Maxillofac Implants 11:489-497, 1996.
30. Hong WS, Kim TH, Ryu SH, Kook MS, Park HJ, Oh HK : Comparative study of osseointegration of 4 different surfaced implants in the tibia of dogs. J Kor Oral Maxillofac Surg 31:46-54. 2005.
31. Piattelli M, Scarano A, Paolantonio M, Lezzi G, Petrone G, Piattelli A : Bone response to mechined and resorbable blast material titanium implants: An experimental study in rabbit. J Oral Implantol 28:2-8, 2002.
32. Piattelli A, Manzon L, Scarno A, Paolantonio M, Piattelli M : Histologic and histomorphometric analysis of the bone response to machined and sandblasted titanium implants: An experimental study in rabbits. Int J Oral Maxillofac Implants 13:805-810, 1998.
33. Buser D, Schenk RK, Steinemann S, Fiorellini JP, Fox CH, Stich H : Influence of surface characteristics on bone integration of titanium implants; A histomorphometric study in miniature pigs. J Biomed Mater Res 25:889-902, 1991.
34. Zechner W, Tangl S, Furst G, Tepper G, Thams U, Mailath G : Osseous healing characteristics of three different implant types. Clin Oral Implants Res 14:150-157, 2003.
35. Novaes Ab Jr, Souza SL, de Oliveira Pt, Souza AM : Histomorphometric analysis of the bone-implant contact obtained with 4 different implant surface treatments placed side by side in the dog mandible. Int J Oral Maxillofac Implants 17:377-383, 2002.
36. Cehreli MC, Akkocaoglu M, Comert A, Tekdemir I, Akca K : Human ex vivo bone tissue strains around natural teeth vs. immediate oral implants. Clin Oral Implants Res 16:540-548, 2005.
37. Krennmair G, Furhauser R, Weinlander M, Piehslinger E : Maxillary interim

overdentures retained by splinted or unsplinted provisional implants. Int J Prosthodont 18:195-200, 2005.
38. Vanden Bogaerde L, Pedretti G, Dellacasa P, Mozzati M, Rangert B, Wendelhag I : Early function of splinted implants in maxillas and posterior mandibles, using Branemark system Tiunite implants: an 18-month prospective clinical multicenter study. Clin Implant Dent Relat Res 6:121-129, 2004.

VII. 사진부도 설명

Fig 1. Avana SSII Implant
Length 10mm, diameter 3.5mm 1stage Implant(60 fixtures)

Fig 2. Tissue cutter
Low speed diamond wheel cutter

Fig 3. Implantation
Shortly after implantation after 12 weeks figure

Fig 4. Temporary restoration
Prosthesis is made of temporary resin

Fig 5. Immediate loading
Occlusion check; non-functional immediate loading

Fig 6. After Implantation in radiograph
Radiograph after implantation

Fig 7. Figure that is picked after sacrifice
Immediate loaded prosthesis is well maintenance.

Fig 8. Radiograph after sacrifice
Radiograph after 16 weeks Immediate loading

Fig 9. Romanos protocol
0 : marginal bone level = Implant top level
m : marginal bone level = polished collar level
1 : marginal bone level = Implant length의 1/4
2 : marginal bone level = Implant length의 2/4
3 : marginal bone level = Implant length의 3/4
4 : marginal bone level = Implant length의 apical 1/4

Fig 10. Bone to metal contact percentage

Fig 11. Histologic figure(X15)
control group, experimental Group1, experimental Group2
of histologic picture
control group - smooth surface,
experimental 1group - oxidation,
experimental 2group - RBM

Fig 12. Histologic figure(X40)
Control group, experimental Group1, experimental Group2 of middle 1/3 in 'fig 11'

Fig 13. Failed implant
A : Implant surrounding soft tissue

사진부도 1

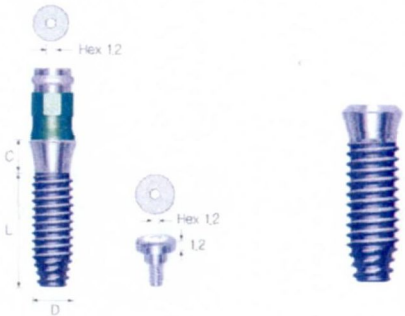

Fig 1

Fig 2

Fig 3

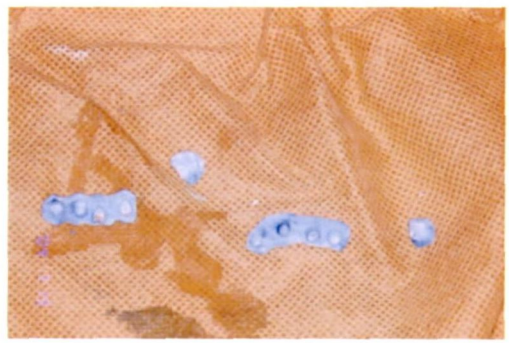

Fig 4

Fig 5

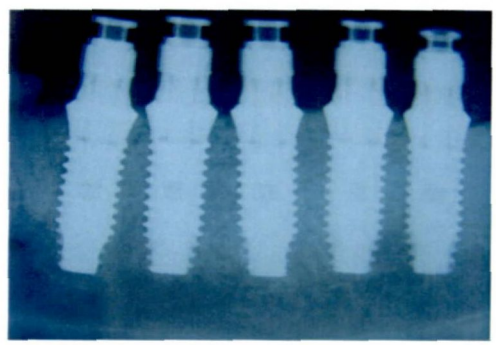

Fig 6

사진부도 2

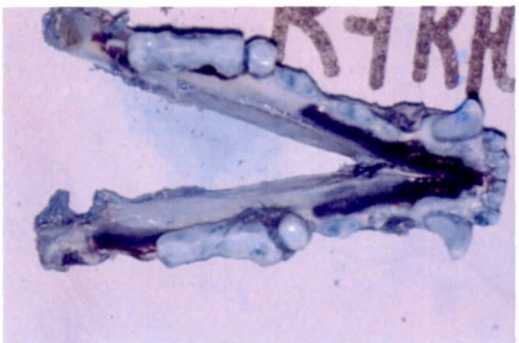

Fig 7



Fig 8

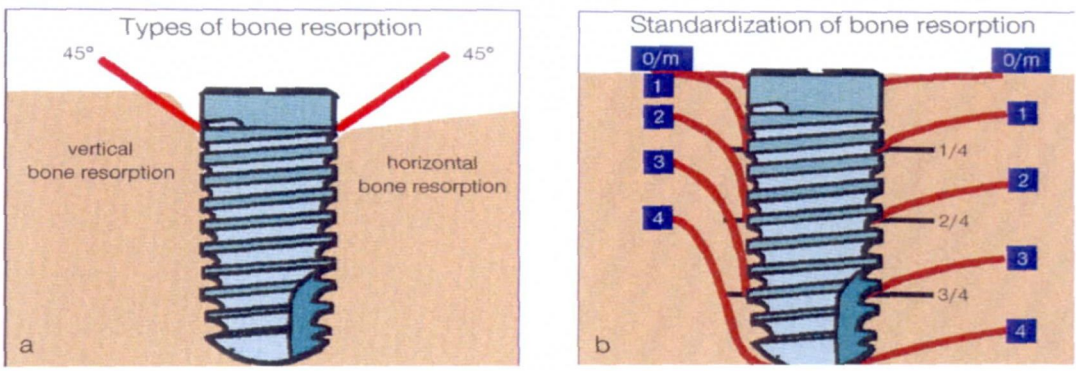

Fig 9

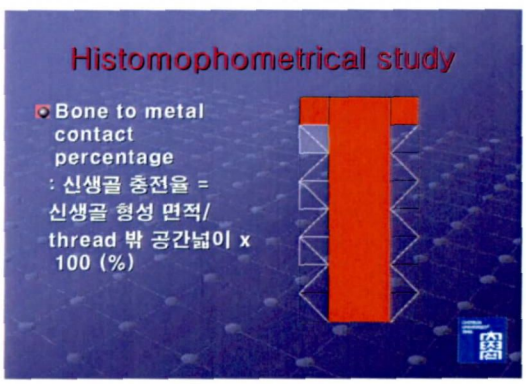

Fig 10

사진부도 3

<Smooth surface> <Oxidation> <RBM>

Fig 11

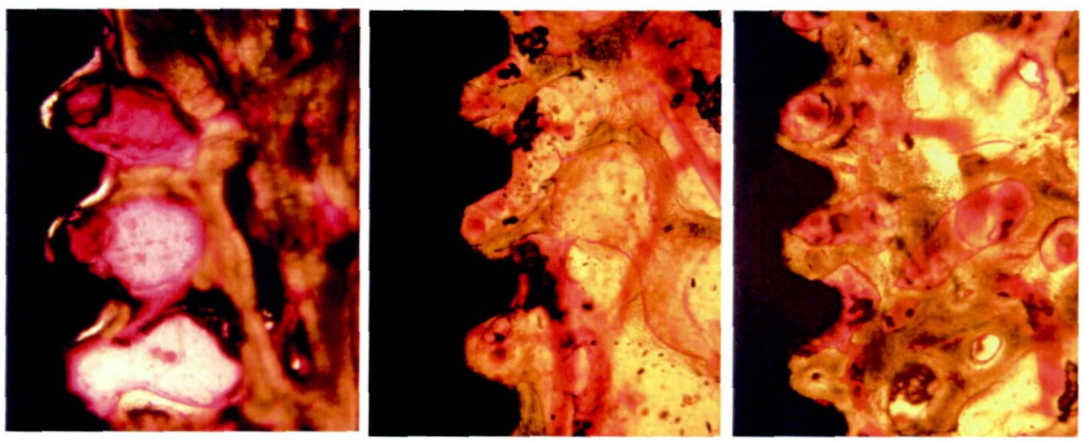

<Smooth surface> <Oxidation> <RBM>

Fig 12

사진부도 4

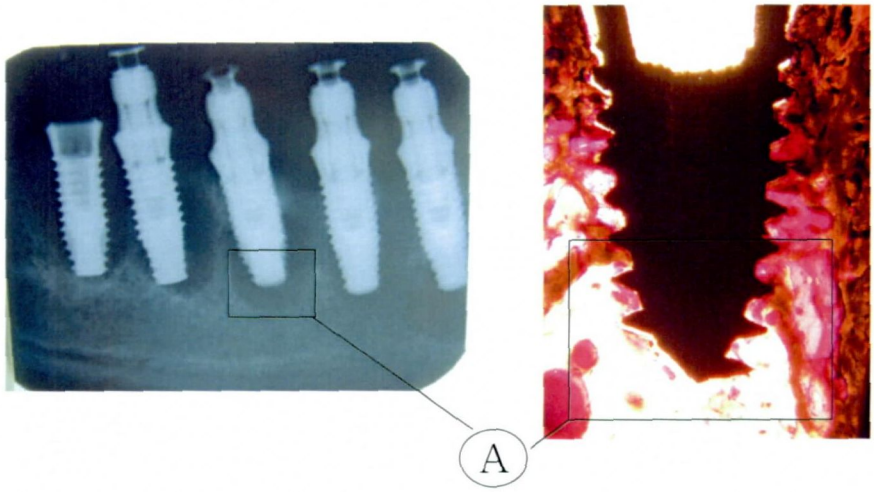

Fig 13