[UCI]I804:24011-200000232972

성견에서 Acelluar dermal matrix가 1면 골내낭 결손부의 치주조직 재생에 미치는 영향

The effects of Acellular dermal matrix on the healing of 1 wall intrabony defects in dogs

2006년 2월 일

조선대학교 대학원

치 의 학 과

박 주 언

성견에서 Acelluar dermal matrix가 1면 골내낭 결손부의 치주조직 재생에 미치는 영향

지도교수 장 현 선

이 논문을 치의학 석사학위신청 논문으로 제출함.

2005 년 10월 일

조선대학교 대학원

치 의 학 과

박 주 언

박주언의 석사학위 논문을 인준함.

위원장 조선대학교 교 수 김 병 옥 인

위 원 조선대학교 교 수 박 주 철 인

위 원 조선대학교 교 수 장 현 선 인

2005 년 11 월 일

조선대학교 대학원

목 차

도 목 차 ····· ii

ABSTRACT ····· iv

Ⅰ.서 론 ····· 1

Ⅱ. 연구재료 및 방법 ····· 3

Ⅲ. 연구결과 ····· 6

Ⅳ. 총괄 및 고안 ····· 9

Ⅴ. 결 론 ····· 12

참고문헌 ····· 13

도 목 차

Fig. 1. Pre operative view: Intra-oral view ····· 4

Fig. 2. Healing of previous extracted socket at mandibular 3rd premolar ··· 4

Fig. 3. Surgical site preparation(4 X 4 mm, 1 wall defect) and Acellular Dermal Matrix application ····· 4

Fig. 4. Coronally positioned suture with 4-0 Vicryl® material ····· 4

Fig. 5. Control group (Hematoxylin and Eosin stain; magnification ×40) A few inflammatory cell infiltration and connective tissue enlargement from overlying gingival flap ····· 7

Fig. 6. Control group (Hematoxylin and Eosin stain; magnification ×100) Limited regeneration of new periodontal ligament and new cementum, new bone ····· 7

Fig. 7. Control group (Hematoxylin and Eosin stain; magnification×200) Irregular arrangement of periodontal ligament fiber and incomplete regeneration ····· 7

Fig. 8. Experimental group (Hematoxylin and Eosin stain; magnification ×40) Few inflammatory cell infiltration and complete regeneration of periodontal tissue ····· 7

Fig. 9. Experimental group (Hematoxylin and Eosin stain; magnification ×100) Regeneration of periodontal ligament and new cementum. new bone was formed coronally, along the new cementum and PDL on root surface ····· 8

Fig. 10-a.Experimental group (Hematoxylin and Eosin stain; magnification ×200) Functionally oriented periodontal fiber and evenly formed cementum were showed above supracrestal area ····· 8

Fig.10-b.Experimental group (Hematoxylin and Eosin stain; magnification ×200) Functionally oriented periodontal fiber and evenly formed cementum were above showed notch area ····· 8

Fig. 10-c.Experimental group (Hematoxylin and Eosin stain; magnification ×200) Functionally oriented periodontal fiber and evenly formed cementum. new bone formation over the notch were showed above crestal area ····· 8

ABSTRACT

The effects of Acellular dermal matrix on the healing of 1 wall intrabony defects in dogs

Park Ju-Un, D.D.S.
Advisor: Prof. Jang Hyun-Seon, D.D.S. PhD.
Department of Dentistry
Graduate School of Chosun University

Although the main purpose of periodontal treatment to regenerate is the complete regeneration of periodontal tissue due to periodontal disease, most of the treatment cannot meet such purpose because healing by long epithelial junction. Therefore, diverse materials of resorbable and non-resorbable have been used to regenerate the periodontal tissue.

Due to high risk of exposure and necessity of secondary surgical procedure when using non-resorbable membrane, guided tissue regeneration using the resorbable membrane has gain popularity, recently. However, present resorbable membrane has the disadvantage of not having sufficient time to regenerate date to the difference of resorption rate according to surgical site. Meanwhile, other than the structure stability and facile manipulation, acellular dermal matrix has been reported to be a possible scaffold for cellular proliferation due to rapid revascularization and favorable physical properties for cellular attachment and proliferation.

The purpose of this study is to estimate the influence of acellular dermal matrix on periodontal ligament, cementum and alveolar bone when acellular dermal matrix is implanted to 1-wall alveolar bone defect.

4 dogs of 12 to 16 month old irrelevant to sex , which below 15Kg of body

weight, has been used in this study. ADM has been used for the material of guided tissue regeneration. The 3rd premolar of the lower jaw was extracted bilaterally and awaited for self-healing. subsequently buccal and lingual flap was elevated to form one wall intrabony defect with the depth and width of 4mm on the distal surface of 2nd premolar and the mesial surface of 4th premolar.

After the removal of periodontal ligament by root planing. notch was formed on the basal position. Following the root surface treatment, while the control group had the flap sutured without any treatment on surgically induced intrabony defect. following the root surface treatment, the flap of intrabony defect was sutured with the ADM inserted while the control group sutured without any insertion. the histologic specimen was observed after 4 and 8 weeks of treatment. the control group was partially regenerated by periodontal ligament, new cementum and new alveolar bone. the level of regeneration is not reached on the previous formed notch. but, experimental group was fully regenerated by functionally oriented periodontal ligament fiber, new cementum and new alveolar bone.

In conclusion, we think that ADM seems to be used by scaffold for periodontal ligament cells and the matrix is expected to use on guided tissue regeneration.

Ⅰ. 서 론

치주치료의 궁극적인 목표는 치주질환으로 인해 파괴된 치주조직의 재생이라고 할 수 있다[1]. 일반적인 치주치료후의 치유는 상피나 결합조직 세포의 성장 속도가 하부의 치주 인대, 골세포의 성장 속도보다 빠르기 때문에 긴 접합상피나 결합조직 부착의 형태로 이루어지는데 이것은 본래의 재생의 목적에 부합되지 않는 측면이 있다. 진정한 재생이란 질환으로 파괴되었던 치조골, 치주인대 및 백악질이 원래의 상태로 회복되는 것을 뜻하며 재생된 치주인대는 이환된 치근표면에 형성되는 백악질에 삽입되어야 한다[2-3].

치주 수술 후 치면에 부착되는 세포에 의해 치유의 형태가 결정된다는 Melcher[1]의 가설을 바탕으로 진정한 의미의 신생부착을 얻기 위한 연구와 물질 개발에 관심이 집중되어 왔다. Karring 등[4] 은 치아의 치관부위를 제거하고 치근 주위에 치주 결손을 만들어 치은으로 치아를 완전히 피개하였을 때 치근흡수나 치근 강직 없이 새로운 부착기구의 형성이 일어난다고 보고하였다. 반대로 노출된 치아에서는 새로운 부착기구의 형성이 거의 관찰되지 않고 치근 흡수와 치근 강직이 관찰된다고 하였다. 즉 상피나 치은 결합조직의 개입을 배재하게 되면 치주인대로부터 기원한 세포에 의해 신부착이 일어나게 된다는 가설의 한 근거를 제시한 것이다.

조직 유도 재생술이란 상피와 치은 결합 조직을 배제함으로써 치주인대에서 유래한 세포들이 치근면에 배열하도록 하여 상실된 치주조직을 재생시키는 것을 의미하며[5], 여기에는 파괴된 치조골과 치주인대를 회복시키고 변성되거나 소실된 백악질을 재생시키는 과정이 포함된다. 이러한 치주 부착기구의 재생은 염증성 치주질환, 외상 및 기타 다른 질병으로 인한 모든 것을 포함하며 치근 이개부 병변이나 골내낭, 치은 퇴축, 골 열개 혹은 골 천공 형태의 결손부위에서 효과적으로 사용된다[6]. 현재의 조직유도 재생술은 차폐막을 사용하는 방법과 차폐막과 골

이식재의 동시 사용법이 보고되고 있으며 사용되는 차폐막은 비흡수성과 흡수성으로 대별될 수 있다. 대표적인 비 흡수성 재제는 expanded polytetra-fluoroethylene(ePTFE)로 많은 조직학적 임상적 연구를 통해 치주조직 재생이 보고되어 왔지만 [5,7-11], 생체 내에서 흡수되지 않아 4주에서 6주가 지난 후에는 2차 수술을 통해 제거해야 하는 단점이 있다. 흡수성 차폐막은 조직내에서 분해되어 흡수되는 과정에서 염증 반응을 일으키고 조직의 신생을 방해할 수 있다는 우려도 있지만 2차 수술을 할 필요가 없고 노출의 위험이 낮아 술자와 환자의 부담을 경감 시키는 측면이 있다[12,13]. 또한 Cortellini[14]가 흡수성 막과 비흡수성 막에 대한 임상 결과를 보고한 연구에서 두 군 간에 부착 획득의 양에는 차이가 없음이 보고되었고, Becker[15]의 연구에서도 유사한 결과가 나타나 치주조직 재생술에 있어 흡수성 막의 사용은 증가추세에 있다고 하겠다.

이 실험에 사용된 흡수성 막인 Acelluar dermal matrix (ADM)는 US tissue banks에서 공급되는 기증자의 피부에서 채취한 것으로 조직거부반응을 없애기 위해 외피와 세포성분을 제거하고 냉동 건조하여 보관한 후 수화시켜 사용한다. ADM은 구조적으로 견고하고 조작이 용이하며 다양한 부위에 적용 가능하다는 [16-22] 장점이외에도 재혈관화가 빨리 일어나고 세포의 부착과 증식에 유리한 물리적 성질을 가졌다는 보고가 있으며[23], 세포의 재생과 골 결손부 수복을 허용하는 골막재생을 위한 골격으로써 사용될 수 있다고 하였다[24]. 또한 인간을 대상으로 한 조직학적 관찰에서도 이전에 치조골이 존재하는 부위에 ADM을 적용한 후 관찰 결과 신생 치조골이 관찰된다고 하여[25], ADM이 세포들의 성장을 위한 기질로서 작용할 수 있는 가능성을 제시한 바 있다. 그러나, 현재까지 ADM을 이용한 치주치료의 적용은 주로 자가 치은 이식시 이의 대체 재료의 이용 혹은 치조제 증대 수술시의 치은의 부피를 증가시키기 위한 충전의 목적, 치근 노출부위의 피개 목적에 국한되어 있는 바 이에 본 연구에서는 외과적으로 형성된 1벽성 치조골 결손부에 ADM을 이식하였을 경우에 ADM가 치주인대, 백악질, 치조골의 조직 재생에 미치는 영향을 조직학적 연구를 통해 알아보고자 한다.

Ⅱ. 연구재료 및 방법

1. 연구재료

1. 연구대상

생후 1년 (12개월 ~ 16개월)이상의 체중 15 Kg 내외의 성견으로 성별에 관계없이 4마리를 사용하였다. 실험 시작 전 치주조직은 염증이 없는 건강한 상태였으며 전신적 질환이 없는 상태였다. 조직유도재생술의 재료로써는 ADM(Alloderm®, Lifecell Co. USA)를 사용하였다.

2. 연구방법

1) 실험동물의 준비

이 실험은 The Animal Research Committee of Chosun University의 승인하에 실시되었다. Ketamine HCl (KetalarR, 유한 양행, 한국) 0.2 mg/kg을 근육 주사하여 진정시킨 후 5 % 포도당주사액 (100cc/hour, IV)을 외과적 술식이 끝날 때까지 투여하였다. 마취를 유지하기 위해 Ketamine HCl(0.1 mg/kg, IV)과 Xylazine HCl (Rompun, 한국바이엘, 0.1 mg/kg, IM)을 평균 20분 간격으로 번갈아 투여하였다.

2) 치조골 결손부 형성 및 외과적 처치

하악 좌우 3 소구치를 발거하고 2달간 자연 치유를 기다렸다. (Fig. 1) 실험 대상 성견을 Pentobarbital(Entobar, sodium pentobarbital 100 mg/2ml, 한림제약, seoul, Korea) 정맥주사 마취하에 수술부위에 치과용 침윤 마취한 후 수술 기간 중에 Lactate ringers를 혈관 주사(IV) 하였다.

대조군은 무작위로 선택된 한쪽을 협, 설측 판막을 형성, 거상 한 후 제 2 소구치의 원심 및 제 4 소구치의 근심면에 치조골 상방으로부터 4 mm 깊이, 4 mm 넓이의 1면 골내낭을 외과적으로 형성하였다. 세심한 치근 활택술 후 골내낭 기

저부의 치근 표면에 1/4 round bur로 참고 표시를 하고 치은박리 수술만 시행한 후 봉합하였다.

나머지 한쪽을 실험군으로 선택하고 협, 설측 판막을 형성, 거상 한 후 제 2 소구치의 원심 및 제 4 소구치의 근심면에 치조골 상방으로부터 4 mm 깊이, 4 mm 넓이의 1면 골내낭을 외과적으로 형성하였다. 세심한 치근 활택술 후 골내낭 기저부의 치근 표면에 1/4 round bur로 참고 표시를 하였다(Fig. 2,3). 실험재료 이식 및 치료가 끝난 후 치은 판막을 봉합하였고(Fig. 4), 봉합사는 7일 후 제거하였다. 2% Chlorehexidine (Hexamedin 2 %, 부광 약품, Seoul, Korea) 양치액을 술 후 육안적 창상 치유가 완료될 때까지 하였으며, soft diet를 시행하였다. 수술 후 4주와 8주째에 실험동물을 희생시키고 실험부위를 적출하였다.

Fig. 1 Pre operative view :Intra-oral view

Fig. 2. Healing of previous extracted socket at mandibular 3rd premolar

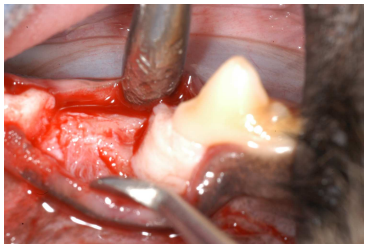

Fig. 3. Surgical site preparation (4 X 4 mm, 1 wall defect) and Acellular dermal matrix application

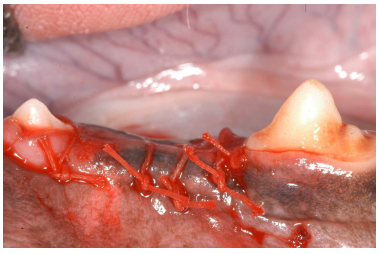

Fig. 4. Coronally positioned suture with 4-0 Vicryl® material

3) 조직학적 검사

실험 동물에 Sodium pentobarbital을 정맥 주사하여 4주와 8주에 희생시킨 후 실험부위의 치아를 포함한 Block section 하여 생리 식염수로 깨끗이 씻은 후 10 % 중성 formalin에 고정하였다. 통법에 따라 5% formic acid로 탈회시킨 후 paraffin에 포매하였다. 7 ㎛ 두께로 근원심 방향으로 연속 절편하여 H-E 염색을 시행하였다. 광학 현미경하에서 접합 상피의 근단 이동, 염증 세포의 침윤, 신생 백악질과 신생골의 형성, 신생골과 백악질 사이의 치주인대 상태를 관찰하였다.

Ⅲ. 연구 결과

1) 조직학적 관찰

(1) 대조군

전체적으로 두드러진 염증세포의 침윤은 관찰되지 않았고, 인위적으로 형성하였던 골 결손부에는 판막의 치은조직에서 연장되는 양상의 치밀 결합조직이 관찰되었다. 신생골의 형성은 치관부로 연장되지 못하고 notch의 치관부 2/3 정도에 머물렀으며 백악질과 치주인대는 notch부위에 한정되어 그 형성이 미비하였다. 또한 치주인대부위에 형성된 치밀 결합조직은 배열이 평행적이어서 전체적으로 불완전한 재생의 형태를 나타내었다(Fig. 5-7).

(2) 실험군

염증세포의 침윤은 관찰되지 않았고, notch 상방으로 치근면의 굴곡을 따라 신생 백악질이 치관측으로 길게 연장되었으며 두께는 균일하였고 신생골과 신생 백악질 사이의 치주인대는 일정한 양상으로 치근면에 수직으로 배열되는 양상을 나타내었다. 신생 치조골은 기존 치조골 상방으로 치주 인대와 신생 백악질을 따라서 형성되어 있었으며 치관측에서는 notch를 넘어서 치관부 쪽으로 형성되는 소견을 나타내었다(Fig. 8-10).

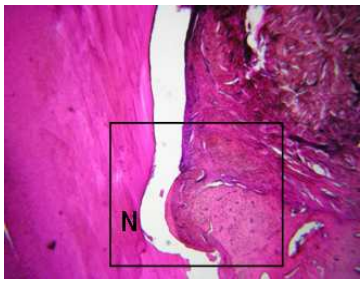

Fig. 5. Control group (Hematoxylin and Eosin stain; magnification ×40) A few inflammatory cell infiltration and connective tissue enlargement from overlying gingival flap.

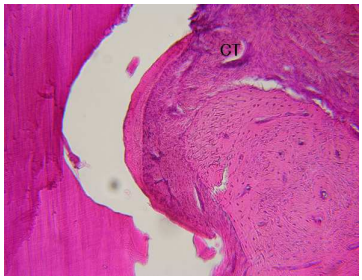

Fig. 6. Control group (Hematoxylin and Eosin stain; magnification ×100)
Limited regeneration of new periodontal ligament and new cementum, new bone.

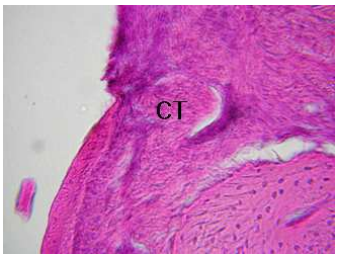

Fig.7. Control group (Hematoxylin and Eosin magnification ×200) Connective tissue invagination into the defect.

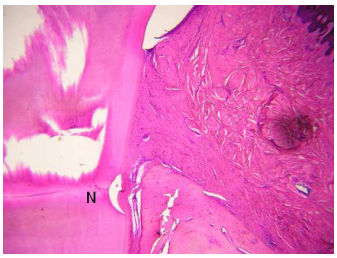

Fig. 8. Experimental group (Hematoxylin and Eosin stain; magnification ×40)
Few inflammatory cell infiltration and complete regeneration of periodontal tissue.

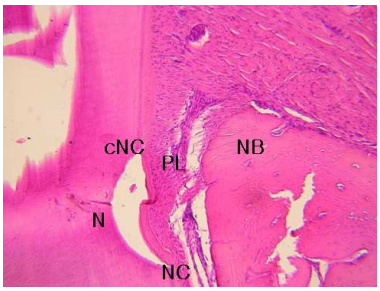

Fig.9. Experimental group (Hematoxylin and Eosin stain; magnification ×100) Regeneration of periodontal ligament and new cementum. new bone was formed coronally,along the new cementum and PDL on root surface

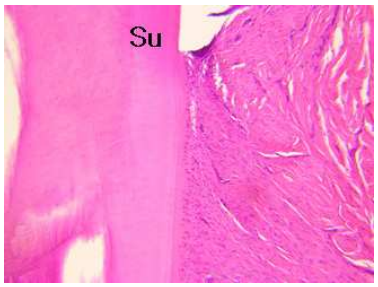

Fig.10-a. Experimental group (Hematoxylin and Eosin stain; magnification ×200)Functionally oriented periodontal fiber and evenly formed cementum were showed above supracrestal area.

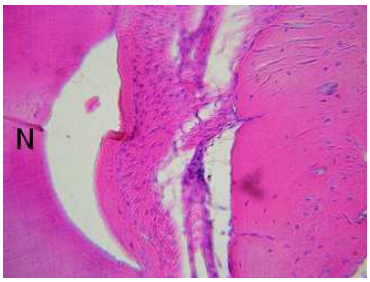

Fig.10-b. Experimental group (Hematoxylin and Eosin stain; magnification ×200) Functionally oriented periodontal fiber and evenly formed cementum were showed above notch area.

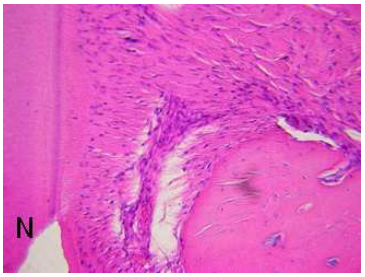

Fig.10-c. Experimental group (Hematoxylin and Eosin stain; magnification ×200)
New bone formation over the notch were showed above crestal bone.

N : notch
Su : sulcus
CT : connective tissue
PL : periodontal ligament
NB : new bone
NC : new cementum
cNC : coronal position of new cementum

Ⅳ. 총괄 및 고안

Acelluar Dermal Matrix(ADM)는 염증이나 면역 거부 반응을 없애기 위해 인간의 진피에서 세포성분을 제거한 것이다. 콜라겐 다발의 분포를 포함하여 세포 구조를 유지하는 데 필수적인 요소에 손상을 주지 않도록 표피와 세포성분을 제거하여 특별한 냉동 건조 과정을 통해 보존하게 된다. 그리고 처리 과정을 거친 조직에는 fibrillar collagen 과 type Ⅳ collagen, elastin, proteoglycan, fibronectin, vascular channel이 남아있게 된다. 따라서 ADM은 본래의 Extracelluar Matrix(ECM)의 구조와 성분을 재현하게 되며 성장 인자나 다른 기질 단백질의 통합을 허용하여 세포 기능을 증진시키는 역할을 한다. 또한 기질 내에 혈관이 보존되어 있어 재혈관화가 빠르고 형태를 다듬거나 적합시키고 고정하기가 용이하다. 공급되는 양에 제한이 없으며 제거할 필요가 없고 1년 이상 보관이 가능하고 여러 크기로 공급되어 시술 부위에 맞게 사용이 가능하다. ADM은 치주 영역에서 주로 유리 치은 이식술을 통한 각화 치은 증대나 치근 피개술시 그리고 치조제 증강을 위한 연조직 이식술시 공여조직으로서 이용되어 왔다[26-29]. ADM이 이처럼 치은섬유의 기질로서 작용하여 본래의 치은 조직에 통합되는 양상이 몇 몇 연구에서 보고된 적은 있지만[25,30] 아직까지 이를 이용해 치주 질환으로 인해 상실된 치주부착기구의 재생을 위한 기질로 사용한 내용의 연구는 미비한 실정이다.

상실된 치주 부착기구는 조직유도 재생술을 통해 치근면에 새로운 치주인대, 백악질 그리고 치조골의 형태로 재생된다. 조직유도 재생술은 치아 주위 조직의 결손시 노출된 치근면에 최초로 부착되는 세포의 종류에 따라 치유의 양상이 달라지며[1], 만약 치주인대에서 유래한 간엽세포들이 치근면에서 증식되고 군집화 된다면 재생은 가능하게 된다. 따라서 상피세포와 치은 섬유가 치근면에 먼저 도달하여 치주인대와 백악질 그리고 치조골 재생을 방해하는 것을 방지하고자 차단

막을 사용하고 있으며 경우에 따라 골이식재를 병용하여 공간 유지를 도모하기도 한다.

현재 우리가 조직유도 재생술에 대해 이해하고 있는 많은 내용들은 주로 expanded polytetrafluoroethylene(ePTFE)에 대한 과거의 연구 결과로 현재는 이 재료가 가지는 단점인 술식에 대한 민감성, 막 상방의 각화치은의 두께 및 폭에 대한 한계로 인한 노출의 위험 및 노출 시 감염 , 그리고 감염 시 오히려 심한 부착 상실의 유발 등의 문제로 인해 사용이 감소 추세에 있다. 이러한 문제들은 치주조직 재생을 위해 흡수성 차단막을 사용하도록 하는 요인이 되고 있으며 흡수성 차단막은 비흡수성 차단막에 비해 조직 친화력이 좋으며 흡수 시기를 조절할 수 있어 대부분 이차 수술을 필요로 하지 않으며 조직 재생의 효과에 있어서도 비흡수성과 유사한 것으로 보고되고 있다[31,32]. 만약, 이식된 흡수성 차단막 자체가 인접 간엽 세포들의 증식을 위한 비계로서 기능할 수 있다면 차단막을 이용한 세포의 증식 속도의 조절을 통해 조직 재생에서 세포, 비계를 활용한 조직 공학적 방법의 조직 유도 재생술이 가능하게 될 것이다.

우리 교실에서 예비 연구로 시행한, 사람 치주인대섬유모세포의 증식 발판으로서의 ADM의 평가에 관한 실험실 연구에서 사람 치주인대 섬유모세포를 배양접시에 ADM의 결합조직 쪽이 배양접시에 닿도록 하여 위치시킨 후, 그 반대편인 치근쪽 면에 사람 치주인대 섬유모세포를 분주한 후 배양하였을 때 그리고, 사람 치주인대 섬유모세포를 배양 접시에 미리 분주한 후 ADM의 결합 조직 쪽을 세포에 닿게 덮어서 배양하였을 때 세포의 증식 소견을 관찰할 수 있었다[38]. 위의 결과를 통해 ADM가 사람 치주인대 섬유모세포의 비계로서 사용가능함이 예상되어 본 연구를 진행하게 되었다.

본 연구에서는 치주 질환으로 발생 가능한 골 내 결손부 종류 중에서도 통상적인 조직유도재생술로 재생이 힘든 1벽성 치조골 결손부를 대상으로, 주변 치주인대 섬유모세포의 증식을 위한 비계로서의 가능성을 보고자 ADM을 삽입하고 치유 양상을 조직학적으로 관찰하였다. ADM를 넣지 않은 대조군에서는 notch 부위에서는 치주인대, 백악질이 형성되고, 골 형성은 notch를 넘지 못하였고 실험

군에서는 ADM는 관찰되지 않았고 notch를 부위를 넘어서 거의 CEJ에 가깝게 치주 인대, 백악질이 형성되었으며 골 형성도 notch를 넘어서까지 형성되었다. 따라서, ADM가 치주조직 재생에 필수적인 치주인대 섬유모세포의 증식을 위한 비계로서 사용된 것으로 생각되며, 이러한 치주 인대 세포에 의해 치주인대, 백악질 그리고 치조골이 재생되었을 것으로 사료된다. 그러나 향후 본 연구 결과에서 나타난 조직이 실제 치주인대, 백악질임을 입증하는 면역학적 연구가 시행되어야 할 것으로 여겨진다. 그리고 이들이 실제로 ADM을 기질로 하여 성장한 치주인대를 통해 재생된 치주 인대, 백악질, 치조골이라는 것이 면역학적 연구를 통해 확인이 된다면 좀 더 적극적인 조직공학적 방법의 시도도 치주질환으로 소실된 치주조직재생 치료에 적용이 가능하리라고 사료된다.

V. 결 론

본 연구에서는 1 벽성 골내낭 결손부에 ADM을 위치시킨 후 치주인대, 백악질, 치조골 등 치주 조직 재생을 고찰한 결과,

1. 대조군에 비해 실험군에서 백악질과 치주인대가 치근면의 notch를 넘어서 치관측으로 길게 연장되어 재생됨을 관찰하였다.

2. 대조군에 비해 실험군에서 치조골이 치근면의 notch를 넘어서 치관측으로 재생됨을 관찰하였다.

3. 실험군에 사용되었던 Acellular dermal matrix는 흡수되어 관찰되지 않았고, 그 부위에 치주 인대, 치조골, 백악질로 여겨지는 신생조직이 관찰되었다.

이상의 결과 ADM이 치주조직 재생에 있어 필수적인 치주인대 섬유모세포의 증식을 위한 비계로서 기능한 것이라 생각되며, 기존의 조직유도 재생술의 한계점이던 1벽성 골내낭 결손부의 치료에 널리 사용될 수 있을 것으로 사료된다. 향후 면역학적 연구를 통해 본 연구에서 관찰된 신생조직이 실제로 재생된 치주인대이고 형성된 백악질과 치조골은 이러한 치주인대세포가 만들어낸 것임을 밝히는 연구가 필요한 것으로 사료되며 이러한 내용이 규명된다면 앞으로 세포-비계를 활용하여 치주 인대를 재생시키는 조직 공학적 접근을 통한 치주조직 재생도 가능하리라 사료된다.

참 고 문 헌

1. Melcher AH. On the repair potential of periodontal tissues. *J Periodontol* 1976;47:256-60.
2. Karring T, Nyman S, Gottlow J, Laurell L. Developement of the biological concept of guided tissue regeneration - animal and human studied. *Periodontol 2000* 1993;1:26-35.
3. Haney JM, Nilves RE, McMillan PJ, Wikesjo UME. Periodontal repair in dogs; Expanded polytetrafluoroethylene barrier membranes support wound stabilization and enhance bone regeneration. *J Periodontol* 1993;64:883-890.
4. Karring T., Nyman, S.& Lindhe, J. Healing following implantation of periodontitis affected roots into bone tissue. *Journal of Clinical Periodontology* 1980;12:51-60.
5. Gottlow J, Nyman S, Lindhe J, Karring T, Wennstrom J. New attachment formationin the human periodontium by guided tissue regeneration. Case reports. *J Clin Periodontol* 1986;13:604-616.
6. Wikesjo UME, Sigurdsson TJ. Guided Bone Regeneration: Is it a reproductible technique? *J Parodontol Implantol Orale.* 1994;13:243-257.
7. Blumenthal, N. M. A clinical comparison of collagen mambranes with e-PTFE menbranes in the treatment of human mandibular buccal class II furcation defects. *Plast, Reconstr. Surg.* 1988;81:772-676.
8. Schallhorn, R. G., and McClain, P. K. Combined osseous composite grafting root conditioning and guided tissue regeneration. *Int. J. Periodont. Rest. Dent.* 1988;8:24-31.
9. McGuire, M. K. Reconstruction of bone on facial surfaces A series of case report. *Int. J. Periodnt. Rest. Dent.* 1992;12:133-144.

10. McClain, P. K., and Schallhorn, R. G. Composite grafting root conditioning and guided tissue regeneration. *Int. J. Periodont. Rest. Dent.* 1993;13:9-27.
11. Galgut, P., Pitrola., R., Waite, I., Doyle, C., and Smith, R. Histological eval uation of biodegradable and non-degradable membrane placed transcutaneo usly in rats. *J. Clin. Periodontol.* 1991;18:581-586.
12. Laurell, L., Falk, H. Formell, J., Johard, G., and Gottlow, J. Clinical use of a bioresorbable matrix barrier in guided tissue regeneration therapy. Case series. *J. Periodontol.* 1994;65:967-975.
13. Hutmacher, D., Hurzeler, M. B. and Schliephake, H. A review of material properties of biodegradable polymers and devices for GTR and GBR appli cations. *Int. J. Maxillofac. Implant.* 1996;11:667-678.
14. Cortllini, P., Pini-pratp, G., and Tonetti, M. S. Periodontal regeneration of human intrabony defects with bioresorbable membranes. A controlled clinic al trial. *J. Periodontol.* 1996;67:217-223.
15. Becker, W., Becker, B. E., Mellonig, J., Caffesse, R.G., Warrer, K., Caton. J.G., and Reid, T. A prospective multicenter study evaluating periodontal regeneration for class II furcation invasion and intrabony defects after trea tment with a bioresorbable barrier membrane : 1 year results. *J. Periodon tol.*1996;67:641-649.
16. Cheo JM, Kothandapani R, James L, Bowling D.. Autologous, cadaveric an d synthetic materials used in sling surgery: Comparative biomechanical a nalysis. *Urology.*2001;58:482-486.
17. Buinewicz B, Rosen B. Acellular cadaveric dermis(AlloDerm): A new alter native for abdominal hernia repair." Ann Plast Surg 2004;52:188-194.
18. Menon NC, Rodriguez ED, Bymes CK, Girotto JA, Goldberg NH, Siverman RP. Revascularization of human acellular dermis in full-thickness abdomina l wall reconstruction in the rabbit model. *Ann Plast Surg* 2003;50:523-527.

19. Siverman RP, Singh NK, Li EN, Disa JJ, Girotto JA, Slezak S, Goldberg NH. Ventral hernia repair using allogenic acellular dermal matrix in a swi ne model. *Hernia* 2004;8:336-342.
20. Burler CE, Prieto VG. Reduction of adhesions with composite AlloDerm/po lypropylene mesh implants for abdominal wall reconstruction. *Plast Recons tr Surg* 2004;114:164-473.
21. Buinewicz B. The use of human acellular tissue matrix in abdominal wall reconstruction. A clinical perspective. *LifeCell Clinical Monograph Series.* 2003.
22. Kaleya RN. Use of a global economic model to analyze the cost-benefit of AlloDerm in ventral hernia repair.*LifeCell Clinical Monograph Series*. 2005.
23. Ng KW,Khor HL,Hutmacher DW. In vitro characterization of natural and synthetic dermal matrices cultured with dermal fibroblasts. *Biomaterials* 2 004;14:2807-18.
24. Beniker D, McQuillan D. The use of acellular dermal matrix as a scaffold for periosteum replacement. *Orthopedics* 2003;5 suppl:s591-6.
25. Christopher R. Richardson, J. Gary Maynard Jr. A cellular dermal graft: A human histologic case report. *Int J Periodontics Restorative Dent* 2002;1:2 1-29.
26. Silverstein LH, Callan DP An acellular dermal matrix allograft substitute f or palatal donor tissue. *Postgrad Dent.* 1996;3:14-21.
27. Tal H. Subgingival acelluar dermal matrix allograft for the treatment of gi ngival recession : a case report. *J Periodontol* 1999;70:1118-1124.
28. Aichelmann-Reidy ME, Yunka RA, Evans GH. Nasr HF. Mayer ET. Clini cal evaluation of acellular allograft dermis for the treatment of human gi ngival recession. *J Periodontol* 2001;72:998-1005.
29. Tal H. Subgingival acelluar dermal matrix allograft for the treatment of gi

ngival recession : A case report. *J Periodontol.* 1999;70:1118-1124.

30. Randall J. Harris Root coverage with a connective tissue with partial thick ness double pedicle graft and an acellular dermal matrix graft : A clinical and histological evaluation of a case report. *J Periodontol* 1998;69:1305-13 11.
31. Cristgau M, Schmalz G, Wenzel A periodontal regeneration of intrabony d efects with resorbable and nonresorbable membranes : 30 month results *J. Clin. Periodontol.* 1991;18:581-586.
32. Weltman R, Trojo PM, Caffesse R. Assessment of guided tissue regenerat ion procedures in intrabony defects with bioresorbable and nonresorbable b arriers. *J Periodontol* 1997;72:582-591.
33. Benjamin L. Beckstead, Sheng Pan Esophageal epithelial cell interaction wi th synthetic and natural scaffolds for tissue engineering. *Biomaterials* 200 5;26:6217-6228.
34. Burke JF, Yannas IV Successful use of a physiologically acceptable artifici al skin in the treatment of extensive burn injury. *Ann Surg* 1981;194:413-428.
35. Bell E. Ehrlich HP, Buttle DJ Living tissue formed in vitro and accepted as skin equivalent tissue of full-thickness. *Science* 1981;211:1052-1054.
36. Sottosanti JS Calcium sulfate:A biodegradable and a biocompatible barrier f or guided tissue regeneration. *Compend Contin Educ Dent* 1992;13:226-228.
37. Anson D. Saving periodontally "hopeless teeth" using calcium sulfate and demineralized freeze-dried bone allograft. *Compend Contin Educ Dent* 199 8;19:284-298.
38. 장현선· 강동완· 최용석 ·박종태. " 사람치주인대섬유모세포의 증식발판으로서의 acellular dermal matrix의 평가." '구강생물학회지' 2005;29:115-126.