[UCI]I804:24011-200000232876

2006 년 2월

석사 학위 논문

대장내시경 천공의 보존적 치료

조선대학교대학원

의 학 과

나 은 종

대장내시경 천공의 보존적 치료

Conservative Treatment of Colonoscopic Perforation

2006년 2월 24일

조선대학교대학원

의 학 과

나 은 종

대장내시경 천공의 보존적 치료

지도교수 조 현 진

이 논문을 의학 석사학위신청 논문으로 제출함

2005년 10월 일

조선대학교대학원

의 학 과

나 은 종

나은종의 석사학위 논문을 인준함

위원장　조선 대학교 교수 조 현 진　인

위원　　조선 대학교 교수 김 권 천　인

위원　　조선 대학교 교수 김 경 종　인

2005년　11월　　일 석사

조선대학교대학원

목 차

Abstract ---------- 1

I. 서론---------- 2

II. 대상 및 방법 ---------- 3

III. 결과 ---------- 4

IV. 고찰 ---------- 6

V. 결론 ---------- 10

참고문헌 ---------- 11

표목차

Table 1.---------- 13

Table 2. ---------- 14

도목차

Fig. 1 ---------- 15

Fig. 2 ---------- 16

Abstract

Conservative Treatment of Colonoscopic Perforation

Na Eun-Jong

Advisor : Prof. Cho Hyun-Jin Ph.D.

Department of Medicine,

Graduate School of Chosun University

Purpose: This study was designed to evaluate the clinical characteristics and the treatment of colonoscopic perforation and the availability of conservative treatment as the initial management. **Methods**: We reviewed the medical records of the 11 patients who had been treated for the colonoscopic perforation. **Results**: Six perforations were related to diagnostic colonoscopy, whereas 5 occurred from therapeutic colonoscopy. Five patients was diagnosed during the colonoscopy. 6 patients were diagnosed 12-48 hours after the colonoscopy. Three patients who showed clear signs of peritonitis underwent emergency operations. The conservative treatment was done in 8 patients, among them one patient had an operation on the 3rd day after the perforation. The rest of 7 patients who underwent conservative treatment were follow-up to 1 month after the perforation with complete remission, thereby terminating further treatment. Among these patients, one patient had a recurrent perforation on the 33rd day after the initial perforation and operation was done. **Conclusion**: These results suggest that conservative treatment in a patient with colon perforation could be safely and effectively performed unless there are frank signs of generalized peritonitis.

Key words : Colonoscopic perforation, Conservative treatment

대장내시경 천공, 보존적 치료

I. 서 론

대장내시경은 결장직장 질환의 진단 및 치료에 유용한 검사이다. 최근 결장직장암의 빈도가 증가함에 따라 검사의 빈도가 더욱 증가 추세에 있다. 대장내시경은 비교적 안전한 검사이지만, 출혈이나 천공 등의 다양한 합병증이 발생할 수 있다. 출혈의 치료는 비교적 명료하고 쉽게 내시경적으로 치료가 가능하나,[1-2] 천공은 심한 경우 사망까지 초래할 수 있는 가장 심각한 합병증이며, 그 빈도는 0.01% ~ 0.3%로 알려져 있다.[3] 대장내시경에 의한 천공의 치료에는 수술적 치료와 보존적 치료가 있으며, 두 치료법에 대해서는 논란이 있다.[4] 본 연구는 대장내시경 천공의 임상적 특징 및 진단과 치료에 대해 알아보고, 초기 치료로 보존적 치료가 유용한지를 알아보고자 하였다.

II. 대상 및 방법

2003년 5월부터 2005년 4월까지 조선대학교 부속병원 외과에서 대장내시경 천공으로 치료를 받았던 11명의 환자를 대상으로 임상적 특징과 치료 방법 등을 의무기록을 통해 후향적으로 조사하였다. 신체검사에서 저명한 범발성 복막염 증상을 보였던 환자들의 경우는 조기 수술을 시행하였으며, 그렇지 않은 경우는 초기 치료로 보존적 치료를 시행하였다. 보존적 치료는 금식과 광범위 항생제의 투여(2세대 cephalosporin과 aminoglycoside, 그리고 metronidazole의 병합 투여) 및 정맥 수액 요법을 시행하였다. 환자의 증상 개선과 혈중 백혈구 수치가 정상화된 경우 식이 요법을 시작하였으며 항생제 투여는 경구용 항생제를 포함하여 2 주간 투여하였다.

Ⅲ. 결 과

총 11명이 대장 천공으로 치료를 받았으며, 이 중 5명은 외부 병원에서 대장내시경 후 천공이 발생하여 전원 되었다. 조선대학교 병원에서는 연구 기간 동안 총 2800건의 대장내시경이 시행되었으며, 6명(0.2%)에서 천공이 발생하였다. 2422예의 진단적 내시경 검사 중 3예(0.12%)와 378예의 치료적 내시경술 중 3예(0.79%)에서 대장천공이 발생하였다. 환자들의 평균연령은 55.1세였고 남자가 6명 여자가 5명이였다. 전체 11명의 환자 중, 진단적 대장내시경 후 발생한 천공이 6명이었으며, 5명은 치료적 대장내시경 후 천공이 발생하였다. 진단적 대장내시경을 시행하였던 환자 중 1명은 과거 위암으로 근치적 위아전절제술을 시행하였던 환자에서 변비증상으로 검사를 시행하였으며, 1명은 직장-S 상 연결부의 악성종양으로 진단된 후 동시성 대장의 병변을 확인하기 위해 대장내시경 시행 도중 S 결장에서 천공이 발생하였다. 천공의 위치는 S상 결장이 6명으로 가장 많았으며, 맹장이 2명, 횡행결장, 비만곡부, 직장이 각각 1명씩 이었다 (Table 1).

대장내시경 천공의 진단은 5명에서는 내시경 시행 중 진단되었으며, 나머지 6명은 내시경 종료 후 12시간에서 48시간 사이에 천공이 진단되었다(Fig.1). 3명은 전반적인 복막염 증상이 저명하게 나타나 진단 즉시 응급수술을 시행하였으며, 전반적인 복막염 증상이 저명하지 않았던 7명과 수술을 거부하였던 1명의 환자는 초기 치료로 보존적인 치료를 시행하였다. 수술을 거부하였던 환자는 결국 천공 발생 3일째 개복수술을 시행하였다. 초기치료로 보존적인 치료를 선택하였던 7명의 환자는 모두 천공 발생 1개월째까지 추적검사를 통해 완치 판정을 받아 치료를 종결하였으나, 이 중 1명은 천공발생 33일째 재발성 천공으로 수술을 시행하였다. 보존적 치료를 받았던 환자들의 평균 금식기간은 3.5일 이었으며, 입원기간은 17.4일이었다. 모든 환자들은 퇴원 전날 복부 및 골반 전산화 단층촬영을 시행하여 이상이 없음을 확인하고 퇴원하였다 (Table 2).

결과적으로 11명의 환자 중 5명은 개복수술을 시행하였다(Fig.2). 3명은 일차 봉합

술을 시행하였고, 재발성 천공이 발생한 1명은 S 상 결장 부위의 천공부위에 관결장루(tube colostomy)를 시행하였으며, 직장- S 상 연결부위 악성종양이 있던 환자는 천공부위를 포함한 근치적 전방절제술을 시행하였다. 11명의 환자 중 1명이 사망하였다. 이 환자는 천공부위는 완치되었으나 위암의 간전이 및 복막재발로 인하여 수술 후 42일째 급성신부전과 폐부종으로 사망하였다.

Ⅳ. 고 찰

최근 국내에서는 대장암의 발병율이 증가하고 이로 인해 환자나 의사 모두 대장암에 대한 염려 때문에 대장내시경을 기본적인 검사로 시행하는 경우가 많아지고 있다. 본 연구는 대장내시경 천공 환자의 초기 치료로 보존적 치료가 유용한 것인지 알아보고자 하였다. 대장내시경 중에 발생하는 가장 심각한 합병증이 대장천공이다. 대장천공의 빈도는 1990년대의 보고에서는 0.1~3% 빈도로 발생한다고 알려져 있으나 2000년 이후의 보고에서는 0.01%~0.3%정도로 발생률이 많이 감소하고 있다.[2,5-7] 이는 내시경 기계의 발달, 시술자의 기술의 발전 등으로 생각된다. 본 병원에서의 발생률도 약 0.2%로 타 보고와 유사한 발생률을 보이고 있다. 이중 치료적 대장내시경에 따른 대장천공이 약 0.79%이며, 진단적 대장내시경에 따른 천공이 0.12%이었다. 진단적 목적의 대장내시경 천공환자 3예에서는 모두 에스결장의 천공이었으며 2예에서는 복강이나 대장에 병변이 이미 존재하고 있던 환자이다. 대장내시경 천공은 일단 발생하면 치료에 곤란한 문제가 생기는 경우가 많기 때문에 예방을 하는데 중점을 두어야 할 것이다. 치료적 대장내시경의 경우 어느 정도 천공의 위험을 안고 있기 때문에 불가피한 점이 있다. 그러나 진단적 대장내시경의 경우 주의를 하면 충분히 예방이 가능할 것으로 생각된다. 특히 본 연구에서와 같이 에스결장의 천공 가능성이 가장 높기 때문에 직장과 에스결장을 진입할 때 무리한 진입보다는 충분한 시간을 가지고 내시경을 시행하여야 하고 또 직장이나 에스결장에 폐쇄성 병변이 있는 경우 검사를 과감히 포기하고 다른 검사를 시행하는 것이 천공을 예방하는데 좋은 방법이라 생각된다.

대장내시경 천공의 치료법은 크게 수술적 치료와 보존적 치료로 나눌 수 있지만, 두 치료법 중 어떤 것을 선택해야 하는지는 논란이 있다. 수술적 치료가 지연되면 수술의 범위가 커지고, 다단계의 수술이 필요할 수 있으며, 합병증의 발생이 높아지고 심지어 사망에 까지 이를 수 있기 때문에 조기에 수술을 시행하자는 주장[8-10]과 대장내시경 천공은 시술 전 장세척을 시행하였기 때문에 천공이 되더라도 복강 내 오염정도가 적어 보존적 치료로도 좋은 결과를 기대할 수 있다는 주장이 있다.[2,11]

수술적 치료로는 단순 봉합술, 대장 부분 절제술, 또는 장루 등의 방법이 있으며, 이는 천공의 크기, 천공주변의 염증 반응 정도, 복강의 오염 정도, 그리고 동반된 대장의 병변 유무 등에 의해서 결정되어진다. 최근에는 이런 술식들을 복강경을 이용하여 시행함으로서 환자의 조기회복과 미용적인 장점을 취할 수 있어 많이 사용되고 있다.[12-14] 본 연구에서 시행되었던 수술적 치료로는 단순 봉합술, 전방절제술, 도관결장루(tube colostomy)등이 각각 2예, 1예, 1예 였으며, 모두 개복수술이었다. 보존적 치료에 실패하여 수술로 전환한 경우 단순 봉합술을 시행하기가 어려울 것으로 생각되지만 본 연구에서는 S 결장 천공 2일 후에 수술을 시행하였던 경우(Table 1. No. 9)에 천공의 크기는 컸지만 복강 내 오염정도가 적고 천공 변연부의 염증반응이 적어서 단순 봉합술이 가능하였다.

일반적으로 보존적 치료의 적응증은 천공의 크기가 작고, 환자의 전신 상태가 양호하며, 복막염 증상이 경미한 경우로 알려져 있다.[11,15] 보존적 치료의 방법으로는 금식, 광범위 항생제, 비위장관 감압술 등이 필요하며 보통 24시간 이내에 임상 증상이 호전된다고 한다.[16] 보존적 치료에 실패하여 수술을 하는 경우 수술이 매우 어렵고 수술범위가 커지며 심지어 환자가 사망에 까지 이를 수 있기 때문에 보존적인 치료를 선택한 경우 환자의 상태를 면밀하게 관찰해서 24시간 이내에 증상의 호전이 없거나 악화될 경우 수술적 치료로의 전환을 항상 염두에 두어야 한다.

대장내시경 천공이 발생할 경우 환자 뿐만 아니라 내시경의사도 상당히 곤혹스러운 문제에 직면하게 된다. 특히 국내의 의료 서비스 정서에서는 복강경 같은 덜 침습적인 수술이 시행된다 하더라도 일단 수술적 치료가 시행되는 경우 이러한 문제는 더욱 커지게 된다. 비록 수술적 치료가 가장 안전한 방법이라는 것은 일치되는 의견이지만, 이런 환자에게 보존적인 치료로 치유될 수 있다면 환자나 내시경 의사 모두에게 가장 좋은 방법일 것 이다.

대장내시경 천공 환자에서 치료 방법을 선택할 때 여러 가지 기준들이 있지만, 저자들이 가장 중요하게 고려하였던 기준점은 범발성 복막염 증상이었으며, 이 증상이 저명하지 않은 경우에는 초기 치료로 보존적 치료를 시도하였다. 이 기준에 따라 총

11명의 천공환자에서 7명의 환자(63.6%)가 초기 치료로 보존적 치료가 선택되었으며 이들은 모두 2주 이내에 후유증 없이 퇴원이 가능하였다. 그러나 1명의 환자에서 보존적 치료로 치료 종결 후 천공 발생 33일 째에 재발성 천공이 발생하여 도관 결장루를 시행하였다. 이 환자의 경우 초기 보존적 치료 기간은 11일 이었으며, 재발성 천공의 치료기간은 21일 이었다. 도관 결장루를 시행하여 재원기간이 길어졌으나, 장루 조성술과 복원술의 다단계 수술을 시행하지 않고 심각한 합병증 없이 완치가 가능하였다. 대장 내시경 후 발생한 대장 천공에 있어 보존적인 치료는 재발성 천공의 가능성이 있으므로 충분한 기간 동안의 추적 관찰이 필요하겠다.

진단적 내시경 후에 발생한 대장천공은 일반적으로 천공부위가 커 수술적 치료를 시행해야 한다는 보고[17]가 있지만, 본 연구에서 보존적 치료로 성공한 7예 중 3예가 진단적 대장내시경 후 발생한 천공으로 진단적 대장내시경과 치료적 대장내시경 또는 천공의 크기가 크고 작고의 기준이 치료방법의 선택에 절대적이지는 않는 것으로 생각된다.

보존적 치료시 저자들의 경험으로 볼 때, 대부분의 환자에서 2일 이내에 저명한 증상의 개선, 장운동 회복, 혈중 백혈구 수치의 정상화가 일어나는 것을 관찰할 수 있었다. 따라서 첫 2일간이 가장 중요한 기간이므로 이 시기를 집중적으로 관찰해야 할 것으로 생각된다. 보존적 치료를 시도 할 경우 금식 기간을 얼마 동안 해야 하는가의 문제를 보면, 저자들의 증례에서 초기의 환자들은 5일간을 기본적으로 금식시켰지만, 3명의 후기 환자에서는 2일간의 금식 후 경구 투여를 시행해도 특별한 문제가 없었다. 따라서 환자의 증상이 소실되고 장 회복이 되었다면 조기 경구 영양도 안전할 것으로 생각한다.

Orsoni 등[18] 은 48명의 대장내시경 천공 환자 중 5명(14%)이 사망하여 비교적 높은 사망률을 보였고결장루술은 57%에서 시행되어 다단계의 수술적 치료가 필요하였다고 보고하여, 대장내시경 천공은 치료가 복잡하며, 심지어 환자가 사망에 이를 수도 있다는 특수성을 보고하였다. 본 연구에서는 11명의 대장내시경 천공 환자 중 1명이 사망하였다. 이 환자는 대장천공은 수술적 치료를 통해 치유되었으나 위암의 재발로

인한 급격한 전신 증상 악화로 사망하였다. 또 결장루술로 인한 다단계 수술이 필요하였던 경우는 없었다. 본 연구에서는 다행스럽게도 수술적 치료 뿐 만 아니라 보존적 치료의 경우에서도 비교적 안전하게 대장내시경 천공을 치유할 수 있었다.

1997년에 Yashikane 등[19]이 처음으로 대장내시경 천공 환자에게 클립을 이용한 내시경적 봉합술을 시행한 이래 최근 국내에서도 내시경적 클립술의 빈도가 늘어나고 있다.[20-21] 본 연구에서는 클립을 사용하여 치료하였던 증례는 없었으나, 보존적 치료 시 클립을 이용한 치료를 시행한다면 보존적 치료로 성공할 가능성을 더 높일 수 있고, 치료 기간을 단축하는데도 많은 도움이 될 것으로 생각된다.

V. 결론

치료목적 뿐만 아니라 진단목적에 의한 대장내시경 천공의 경우에도 천공부위에 상관없이 저명한 범발성 복막염 증상이 없는 경우에는 초기 치료로 보존적 치료를 시도해보는 것이 좋을 것으로 생각된다.

참 고 문 헌

1. Gibbs DH, Opelka FG, Beck DE, Hicks TC, Timmcke AE, Gathright JB Jr. Postpolypectomy colonic hemorrhage. Dis Colon Rectum 1996;39:806-10.

2. Ker TS, Wasserberg N, Beart RW Jr. Colonoscopic perforation and bleeding of the colon can be treated safely without surgery. Am Surg 2004;70:922-4.

3. Kavic SM, Basson MD. Complication of endoscopy. Am J Surg 2001;181:319-32.

4. Thomson SR, Fraser M, Stupp C, Baker LW. Iatrogenic and accidental colon injuries-What to do? Dis Colon Rectum 1994;37:496-502.

5. 정철헌, 이원석, 금정환, 문홍영. 대장경에 의한 대장 천공의 치료. 대한대장항문학회지 1996;12:523-7.

6. Anderson ML, Pasha TM, Leighton JA. Endoscopic perforation of the colon: lessons from a 10-year study. Am J Gastroenterol 2000;95:3418-22.

7. 남궁환, 조문경, 이강홍 등. 대장내시경술 시행 중 발생한 대장천공의 치료. 대한소화기내시경학회지 2005;30:188-93.

8. Gedebou TM, Wong RA, Rappaport WD, Jaffe P, Kahsai D, Hunter GC. Clinical presentation and management of iatrogenic colon perforations. Am J Surg 1996;172:454-8.

9. Farley DR, Bannon MP, Zietlow SP, Pemberton JH, Ilstrup DM, Larson DR. Management of colonoscopic perforations. Mayo Clinic Proc 1997;72:729-33.

10. Cobb WS, Heniford BT, Sigmon LB, Hasan R, Simms C, Kercher KW, et al. Colonoscopic perforations: incidence, management, and outcomes. Am Surg 2004;70:750-7.

11. Christie JP, Marrazzo J 3rd. "Mini-perforation" of the colon-not all postpolypectomy perforations require laparotomy. Dis Colon Rectum 1991;34:132-5.

12. Velez MA, Riff DS, Mule JM. Laparoscopic repair of a colonoscopic perforation. Surg Endosc 1997;11:387-9.
13. Agresta F, Michelet I, Mainente P, Bedin N. Laparoscopic management of colonoscopic perforations. Surg Endosc 2000;14:592-3.
14. 이상호, 최규석, 이종호. 대장내시경에 의한 대장 손상의 복강경적 치료. 대한대장항문학회지 2004;20:257-62.
15. Hall C, Dorricott NJ, Donovan IA, Neoptolemos JP. Colon perforation during colonoscopy: surgical versus conservative management. Br J Surg 1991;78:542-4.
16. Kavin H, Sinicrope F, Esker AH. Management of perforation of the colon at colonoscopy. Am J Gastroenterol 1992;87:161-7.
17. Lo Ay, Beaton HL. Selective management of colonoscopic perforations. J Am Coll Surg 1994;179:333-7.
18. Orsoni P, Berdah S, Verrier C, Caamano A, Sastre B, BoutboulR, et al. Colonoscopic perforation due to colonoscopy: a retrospective study of 48 cases. Endoscopy 1997;29:160-4.
19. Yoshikane H, Hidano H, Sakakibara A, Ayakawa T, Mori S, Kawashima H, et al. Endoscopic repair by clipping of iatrogenic colonic perforation. Gastrointest Endosc 1997;46:464-6.
20. 박현준, 은수훈, 정현구, 박형근, 천갑진, 김진오 등. 내시경적 대장용종절제 후 지연발견된 천공을 내시경적 치료로 호전된 1예. 대한소화기내시경학회지 2001;23:240-4.
21. 이재규, 조진웅, 김바울, 이지은, 이진규, 임성민 등. 대장내시경검사 중 발생한 대장천공에 있어 내시경적 치료로 호전된 1예. 대한소화기내시경학회지 2004;29:213-6.

Table 1. Clinical details of colonoscopic perforation.

No.	Age	Sex	Origin*	Reason for Examination	Site	Past history	Treatment
1	41	M	Out	Polypectomy	SF	Appendectomy	Conservative
2	68	F	In	Hot biopsy	S	-	Conservative
3	56	F	Out	Screening	S	HTN	Conservative
4	38	F	Out	Screening	C	-	Conservative
5	35	M	In	Hot Biopsy	C	HTN, Aneurysm†	Primary closure
6	59	M	Out	Hot biopsy	T	-	Conservative
7	66	F	Out	Screening	R	DM	Conservative
8	45	M	In	Hot biopsy	S	-	Conservative
9	67	M	In	Screening	S	Stomach cacner	Conservative‡
10	62	F	In	Screening	S	HTN, DM	Primary closure
11	69	M	In	RS cancer	S	-	AR

SF = Splenic flexure; RS = Rectosigmoid colon; S = Sigmoid colon

T = Transverse colon; C = Cecum; R = Rectum

HTN = Hypertension; DM = Diabetes

* Origin = It means the hospital where the colonoscopy had been performed.

In = Our hospital, Out = Other hospital

† Operation due to anterior communication artery aneurysm, 7 years ago

‡ The patient and his family refused an initial operative treatment.

AR = Anterior resection.

Table 2. Clinical details of patients who underwent conservative treatment.

Age	Sex	Reason*	Site	Time to Dx.(days)	Free gas	Initial WBC count(/mm^3)	NPO (days)	Hospital stay (days)	Results
41	M	T	SF	1.5	+	18,060	5	8	Improvement
68	F	T	S	1	+	13,740	5	11(32)†	recurrent perforation → Tube colostomy
56	F	D	S	Immediate	+	8,520	5	18	Improvement
38	F	D	C	2	_	18,330	4	12	Improvement
59	M	T	T	1	-	8,110	2	5	Improvement
66	F	D	R	Immediate	_	9,230	2	12	Improvement
45	M	T	S	1	_	15,350	2	10	Improvement
67	M	D	S	Immediate	+	15,720	2	42	Primary closure‡

SF = Splenic flexure; S = Sigmoid colon; T = Transverse colon; C = Cecum.

R = Rectum.

Dx = diagnosis.

* T = Therapeutic; D= Diagnostic

† 32 hospital day is the sum of two hospitalization.

‡ The patient refused an initial operative treatment, in spite of frank signs of generalized peritonitis.

(1a)

(1b)

(1c)

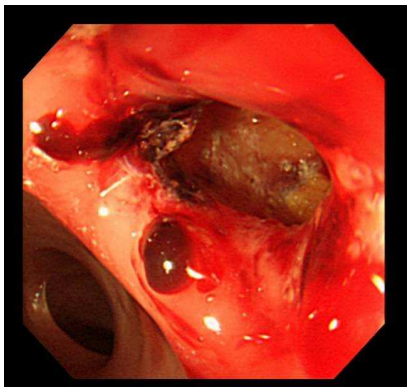

Figure 1. Diagnostic modalities of colonoscopic perforation.

Fig. 1a. Chest X-ray : Free air under the right diaphragm is noted. (68-year-old woman)

Fig. 1b. Abdominal CT : It shows severe edematous thickening of cecum and peritoneum.

(38-year-old woman)

Fig. 1c. Colonoscopic finding: Rectal perforation with visualization of perirectal fat is noted. (66-year-old woman)

(2a) (2b)

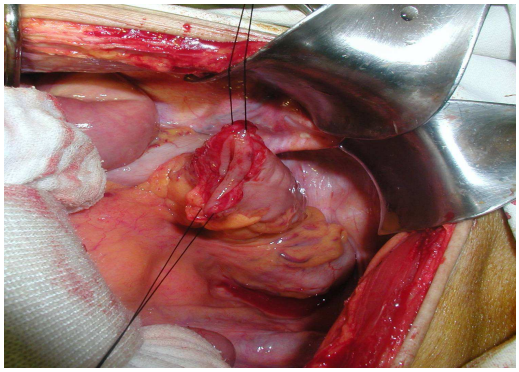

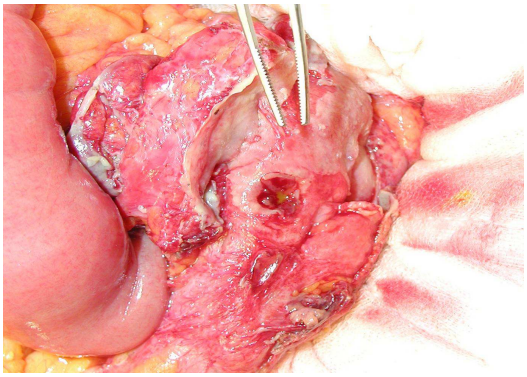

Figure 2. Operative findings.

Fig. 2a. It shows that nearly half-transected sigmoid colon is the noted in patient with rectosigmoid cancer. (69-year-old man)

Fig. 2b. It shows about 0.5- cm sized perforation hole with marked surrounding inflammatory reaction on the sigmoid colon. (68-year-old woman with recurrent perforation)