[UCI]I804:24011-200000232739

2006년 2월
석사학위논문

Sprague-Dawley Rat에서 RK3E-ras Cell의 주입에 의한 악성 종양의 유도

Rapid Induction of Malignant Tumor in Sprague-Dawley Rat by Injection of RK3E-ras Cells

조선대학교 대학원

생물신소재학과

김 현 우

*Sprague-Dawley Rat*에서 *RK3E-ras Cell*의 주입에 의한 악성 종양의 유도

Rapid Induction of Malignant Tumor in Sprague-Dawley Rat by Injection of RK3E-ras Cells

*2006*년 *2*월 일

조 선 대 학 교 대 학 원

생 물 신 소 재 학 과

김 현 우

*Sprague-Dawley Rat*에서 *RK3E-ras Cell*의 주입에 의한 악성 종양의 유도

지도교수 윤 정 훈

이 논문을 이학 석사학위신청 논문으로 제출함.

*2005*년 *10*월 일

조 선 대 학 교 대 학 원

생 물 신 소 재 학 과

김 현 우

김현우의 석사학위논문을 인준함

위원장 조선대학교 교수 신 송 엽 인

위 원 조선대학교 교수 안 상 건 인

위 원 조선대학교 교수 윤 정 훈 인

*2005*년 *11*월 일

조선대학교 대학원

Contents

ABSTRACT

Ⅰ. 서 론 ····· 1

Ⅱ. 연구재료 및 방법 ····· 3

1. 세포 배양 ····· 3

2. 실험동물 및 세포 주입 ····· 3

3. 체중과 종양의 부피 측정 ····· 4

4. Soft X-ray Imaging ····· 4

5. 조직학적 및 면역조직화학적 분석 ····· 4

Ⅲ. 연구결과 ····· 6

1. 종양의 성장 ····· 6

2. 종양의 병리학적 특징 ····· 7

3. 잠재적인 전이능력 평가 ····· 7

Ⅳ. 고 찰 ····· 8

Ⅴ. 결 론 ····· 11

Ⅵ. 그림 및 설명 ····· 12

Ⅶ. 참고 문헌 ····· 19

ABSTRACT

Rapid induction of malignant tumor in Sprague-Dawley rats by injection of RK3E-ras cells

Hyun-Woo Kim
Advisor : Prof. Yoon Jung-Hoon, DDS, Ph.D.
Department of Bio-Materials,
Graduate School of Chosun University

Several tumor animal models have been provided as a tool for developing cancer therapy. Here, we developed rapid, easy-to use, and cost-effective new rat animal model for invasion and metastasis of cancer using genetically k-ras-induced rat kidney cells(RK3E-ras). We observed tumor as early as 3 days after injection of RK3E-ras cells in subcutaneous of Sprague-Dawley rats. Tumor size and volume were increased exponentially for 2 weeks. The tail vein injected rats obtained the lethal infiltration in the lung within 2 weeks. This tumor animal model has great potential for studying cancer processes and short-term screening of variable cancer therapy strategy.

Ⅰ. 서 론

석탄 타르를 직접 토끼 귀에 도포하여 피부암을 만드는데 성공함으로써 암이 화학 물질에 의해 유도 될 수 있음이 처음으로 증명되었다. 이후 발암 동물 모델 연구는 많은 발전을 거듭 하여 인체 조직에서 생기는 암과 유사한 암을 특정 장기에서 유발 시키는 동물 모델의 개발에 관심이 집중되었다. 아울러 세포 배양 기법의 발달로 종양 세포를 이용한 실험 모델과 종양 조직을 동종 장기에 직접 이식하는 동소 이식 모델이 개발되어, 거의 대부분의 인체 암을 동물에서 유도할 수 있게 되었다(1-8). 발암 동물 모델의 목적은, 첫째, 발생된 암을 이용한 암의 병리학적, 생물학적 연구와 암 치료의 연구, 둘째, 여러 가지 발암 물질 혹은 발암 인자의 발암 작용의 연구. 셋째, 발암과정 연구 및 발암의 기전 연구로 요약할 수 있다.

발암 동물 모델에서 발암의 과정은 눈에 보이지 않는 분자 생물학적인 단계의 발생 초기부터 시작하여 암의 발전 단계를 거쳐 침윤과 전이를 유발하는 단계까지 볼 수 있어야 하고, 이를 통해 지속적인 연구가 가능하여야 한다.

지금까지 암 발생의 원인은 다양한 환경적 요인과 유전적 요인이 복합적으로 작용하여 발생 한다고 알려져 있다. 최근 들어 유전적인 요인에 대한 많은 보고가 이루어지고 있다. 악성 종양 발생의 유전적인 원인은 여러 가지로 구분할 수 있고(9, 10), 그 한 예로 현재까지 알려진 암유전자 중에 ras 유전자는 인체의 악성 종양에서 가장 널리 연구되는 유전자 중에 하나이다. Ras 암유전자는 종양의 악성 성장에 중요한 요인으로 작용하며, K-ras, N-ras, H-ras 세 개로 구성되어 있고, 모든 인간 종양의 30%에서 ras 유전자의 돌연변이가 관찰된다(11). K-ras의 경우 췌장암(70-90%), 결장암(50%), 폐암(25-50%)에서 나타난다(12-15). 일반적인 ras 유전자 변이의 대부분이 12, 13, 61번 codon에서 관찰되는데, 이와 같은 유전자 변이의 결과, ras 유전자

의 GTPase의 활성이 상실된다(16). Ras 유전자의 돌연변이는 결장암의 초기 및 진행기에 일관되게 나타며(17-20), 이런 이유로 종양 발생 동안의 ras 단백질의 변화에 대한 연구가 많이 이루어지고 있다(21-23). 최근 ras transgenic rat (Hras128)는 발암 물질에 의해 피부와 유방에서 쉽게 종양을 형성한다는 보고가 있다(24). 이런 기초적인 연구 결과를 토대로, 이 실험에서 본 연구자는 Sprague-Dawley rat에서 K-ras가 과발현 되는 RK3E cell을 이용하여 악성종양 동물 모델을 만들었다. K-ras가 과발현 되는 RK3E cell은 악성 종양의 형태학적 특징을 갖고 있어 종양의 형성이 세포 주입 후 3일째부터 빠르게 관찰되었다. 저자는 이 동물 모델을 조직학적 및 면역조직학적 특성을 살펴보았고, 이 동물 모델이 빠르게 악성종양 형성을 유도한다는 것을 입증하였다.

Ⅱ. 연구재료 및 방법

1. 세포 배양

실험에 사용한 세포주는 rat kidney epithelial cell line인 RK3E cell과 RK3E cell에 K-ras를 과발현 시킨 RK3E-ras cell을 사용하였다. RK3E 및 RK3E-ras cell을 37℃, CO_2 5%의 조건에서, DMEM (10% FBS, 1% penicillin / streptomycin)에 배양하였다.

2. 실험동물 및 세포 주입

Rat은 샘타코 코리아(주)에서 공급하는 Sprague-Dawley(SD) rat으로 생후 3주된 것을 사용하였다. 대상 rat의 무게는 60g 내외였고 생리 주기에 따른 호르몬 변화가 적은 수놈만을 사용하였다. SD rat은 안정을 위해 하루 동안 사육장에서 사육한 후에 실험을 실시하였다. 배양한 RK3E cell과 RK3E-ras cell을 DMEM 배지 200㎕에 각각 1.0×10^7개씩 들어 있도록 준비하여 26GX 1/2의 주사 바늘과 1㎖ 주사기를 사용하여 각각 생후 3주된 SD rat의 피하에 주입하였다. 또한 전이능력을 확인하기 위해 SD rat의 tail vein에 5×10^3개의 RK3E, RK3E-ras cell을 주입하였다.

3. 체중과 종양의 부피 측정

RK3E cell과 RK3E-ras cell을 주입한 후 매일 rat의 상태를 관찰하고 체중을 측정하였다. 종양의 부피 측정은 버니어 캘리퍼스를 사용하였다. 종양의 너비와 길이를 측정하고, Gutman 등이 제안한 공식(25)을 사용하여 부피를 계산하였다.

$$Volume(mm^3)=Length\times Width^2\times 1/2 \quad (Length : 장경, Width : 단경)$$

4. Soft X-ray Imaging

해리성 마취제인 ketamine hydrochloride (대성미생물연구소(주) 50.0㎎/㎖)과 rumpun (바이엘코리아(주) 23.32㎎/㎖)을 사용 정량에 맞게 1:1로 혼합하여 SD rat의 근육에 주사하여 마취하고 soft X-ray apparatus (SOFTEX Model CMBW-2, Tokyo, Japan)를 사용하여 25 kVp, 20 mA 30초의 조건으로 노출하여 6일째부터 3일마다 종양의 발생 및 부피 증가를 확인 하였다.

5. 조직학적 및 면역조직화학 분석

Chloroform을 사용하여 rat을 희생 후 부검하여 종양의 증식과 침윤 전이를 관찰하였다. 조직학적 관찰을 파라핀 블록에서 절편을 만들어 슬라이드에 부착시키고, 100% xylene에 3분정도 3회 파라핀 제거 과정과 100%, 90%,

80% 알코올로 1분씩 함수 과정을 거친 후 증류수로 수세하고, Hmatoxylin-Eosin 염색을 시행하고, 탈수 과정을 거친 후에 봉입 하였다.

면역조직화학 염색은 파라핀 블록에서 절편을 만들어 슬라이드에 부착시키고 100% xylene에 3분정도 3회 탈 파라핀 과정과 100%, 90%, 80% 알코올로 1분씩 함수 과정을 거친 후 증류수로 세척하였다. 항원성 회복을 위해 citrate buffer에 슬라이드를 넣고 121℃에서 5분간 autoclave를 한 후에 증류수로 세척하고, 내인성 peroxidase를 처리하기 위해 3% H_2O_2 (Methanol+3%H_2O_2)에 넣어 37℃ incubator에서 30분간 처리하고, 증류수로 1회 세척 후 0.05M TBST buffer에 세척을 5분간 2회 실시하였다. 항체에 대한 비특이적 반응을 억제하기 위해 blocking buffer (0.05M TBST buffer+goat serum 9:1)를 37℃에서 20분간 처리하고, 1차 항체를 37℃에서 2시간 처리하였다. 0.05M TBST buffer로 5분씩 3회 세척하고, 2차 항체를 37℃에서 30분간 처리한 후에 0.05M TBST buffer로 5분씩 3회 세척한다. DAB (ABC kit vector laboratories, inc)를 사용하여 발색 시킨 후에 hematoxylin으로 대조 염색 하고, 탈수 과정을 거친 후에 봉입 하였다.

사용한 일차 항체로는, PCNA (clone PC10, diluted 1:100, Dako, Glostrup, Denmark), vimentin (diluted 1:100, Dako, Glostrup, Denmark), 그리고 pancytokeratin (clone AE1/3, diluted 1:100, Dako, Glostrup, Denmark)을 사용 하였다.

Ⅲ. 연구 결과

1. 종양의 성장

본 연구자는 rat kidney epithelial cell에 K-ras gene이 과발현 하는 RK3E-ras cell을 가지고 실험을 하여 새로운 종양 동물 모델을 만들었다. 20마리의 SD rat의 피하에 RK3E-ras cell을 주입하였고, 대조군으로는 K-ras gene이 과발현 되지 않는 정상적인 RK3E cell을 주입하였다.

RK3E-ras cell을 왼쪽 옆구리 피하에 주입하고, 매일 종양의 형성을 관찰하였다. 종양의 형성이 보이는 3일째부터 15일째까지 종양의 증식을 Soft-X ray로 촬영한 결과 RK3E-cell을 주입한 대조군에서는 종양 형성이 보이지 않았다(Fig. 1A upper). 그러나 RK3E-ras cell을 주입한 rat에서는 cell을 주입한 부위에서 종양이 발생하였다(Fig. 1A lower). 종양의 발생은 RK3E-ras cell을 주입하고 3일 후부터 관찰되었다. 또한 RK3E-ras cell을 주입한 모든 rat에서 종양의 증식을 확인 하였고, 3일째부터 종양이 발생 초기보다 시간이 지남에 따라 증식이 매우 빠르게 이루어지는 것을 확인하였다(Fig. 1 B, C).

RK3E-ras cell을 주입하여 발생한 rat의 종양의 부피 증가 및 침윤 또는 전이를 6일째부터 15일째까지 부검을 통하여 확인 하였다. 6일째부터 점차 종양의 부피가 증가하는 것을 확인 하였고, 15일째의 rat의 종양의 부피가 커지고, 복강 내로 침윤을 확인 할 수 있었다(Fig. 2). RK3E-ras cell의 수를 적게 주입한 rat에서도 종양이 발생하지만, 종양의 발생과 증식이 지연되었다. 또한 같은 조건에서 mouse에 RK3E-ras cell을 주입한 결과, 종양의 발생을 유도하지 못하였다.

2. 종양의 병리학적 특징

종양 발생이 발생한 15일째의 rat을 부검하여 종양의 복강 침윤과 간(liver), 신장(kidney), 장(intestine)과 같은 장기의 변화를 관찰하였다(Fig. 3). 조직학적으로 모든 종양에서 유사분열, 괴사 그리고 출혈 같은 악성 종양의 특징을 보였다. 아울러 종양이 간(liver)과 신장(kidney)에 침윤 되는 것을 확인 하였다(Fig. 4). RK3E-ras cell에 의해 발생된 모든 종양 조직에서 세포증식표시인자인 PCNA가 강한 양성 반응을 보여 이 종양은 강한 증식 능력을 갖고 있었다(Fig. 5A). 또한 특이적으로 간엽표지자인 vimentin이 종양 조직에서 강하게 반응 하였다. 그러나 상피세포표지자인 cytokeratin은 음성 이었다(Fig 5B, C).

3. 잠재적인 전이능력 평가

RK3E cell과 RK3E-ras cell을 SD rat의 tail vein에 주입하여 종양의 전이능력을 확인하였다. RK3E-ras cell을 피하에 주입한 rat의 경우와는 다르게 종양의 발생을 육안으로 확인 할 수가 없었다. 그러나 RK3E-ras cell을 주입한 rat에서 급격하게 체중이 감소하는 것이 보였다. RK3E-ras cell을 tail vein에 주입 9일후부터 rat이 이상을 보이기 시작하여, 12일을 넘기지 못하고 죽었다. Rat을 부검을 통하여 육안적으로 폐에서 전이성 종양의 침윤을 확인하였다(Fig. 6A). 조직학적으로도 폐에서 다발성 전이성 종양 결절을 확인하였다(Fig. 6B). 이와 같은 결과로 RK3E-ras cell에 의해 발생되는 종양의 전이능력이 높은 것을 알 수 있었다.

Ⅳ. 고 찰

복잡한 암의 발생 과정 및 종양 억제 기전을 연구하기 위해서는 인간에게서 발생하는 종양의 전이 과정을 잘 표현 할 수 있고, 동일한 실험을 반복할 수 있어야 하며, 종양의 성장 양상과 전이 과정을 단계별로 연구할 수 있는 동물 모델 확립이 필요하다. 이런 이유로 근친 교배와 실험에 적합한 유전자 조작이 비교적 용이하고, 생체에서 전이 과정의 생물학적 변화를 쉽게 연구할 수 있는 mouse와 rat를 이용하고 있다. 특히 누드마우스의 경우 인간의 암 조직을 직접 이식하는 다른 종간의 조직 이식이 가능하여 실험동물 모델로 유용하게 사용되고 있다. 누드마우스를 이용한 다른 종간의 암 조직 이식은 나이, 혈통, 건강 상태가 중요하다고 보고 되었다(26). 그러나 누드마우스는 마취나 수술 후 합병증이나 감염 등으로, 수술 후 관리에 어려움이 있고, 사육 할 때에 감염의 위험이 있어 특수한 사육 시설을 필요로 하여 매우 비경제적이다.

현재 이용되고 있는 실험동물 구축 방법에는, 종양 세포를 이용하는 방법은 피하에 종양 세포를 직접 접종하여 간편하고, 고형 암의 유발이 쉬운 반면 종양 세포의 증식과 성장이 피하에만 국한적으로 일어나 주변 장기로의 침윤이나 전이를 볼 수 없는 단점이 있다(27). 그리고 인체에서 발생한 암으로부터 얻은 세포를 장기에 직접 주사하는 방법인 세포 동소 이식은 세포외 기질이 없이 세포만 이식하게 되어 종양의 분화 및 안정적인 종양의 형성을 알기가 어렵다. 또한 암 세포와 이식종의 세포 간에 상호 작용의 차단으로 종양이 형성 되더라도 전이 능력의 감소를 보인다(28, 29). 마찬가지로 인체에서 얻은 암 조직의 절편을 피하에 직접 이식하는 방법 역시 전이 등을 연구하는데 부적합하고, 인체에서 얻은 암 조직을 동종 장기에 이식하는 방법 역시 종양의 직접 침윤, 전이 모델로 유용하나 동일 조건의 같은 조직을 계속 얻을 수 없고, 동결 보관된 조직을 이용할 경우 세포외 기질의 동결로 암

세포가 손상될 수 있어 같은 모델을 반복적으로 만드는데 한계가 있다(30).

이 실험에서, 본 연구자는 누드마우스와 같은 종양 동물 모델의 단점들을 보완하기 위해서 neonatal rat kidney cell을 EA1으로 불멸화시킨 RK3E cell을 이용하여, 실험에 흔히 사용되는 SD rat에서 새로운 종양 동물 모델을 만들었다. 이전의 연구에서 RK3E cell이 β-catenin의 돌연변이, 또는 retroviral vector를 이용하여 ras 유전자를 처리한 결과 NIH/3T3, IEC-18 cell이 쉽게 neoplastic transformation 되었다는 보고가 있었다(31, 32). 현재까지 알려진 암유전자 중에 ras 유전자는 인체의 악성 종양에서 가장 널리 연구되는 유전자 중에 하나로 종양의 대부분에서 ras 유전자의 높은 분자적 돌연변이를 보인다(11). 대장암 및 폐암의 30%에서 K-ras유전자의 활성을 확인하였고, 급성 골수성 백혈병과 같은 혈액종양의 경우에는 대부분 N-ras 유전자가 활성화 된다고 보고되었다(33). 이전 연구 결과 mouse에서 K-ras의 활성에 의해 폐암 발생이 되었다고 보고되었다(34). RK3E cell에 retroviral vector를 이용하여 K-ras 유전자를 치리한 결과 RK3E cell에서 K-ras가 과발현 되는 RK3E-ras cell 확인 하였고, RK3E-ras cell 역시 neoplastic transformation되었을 것이라고 생각하였다(31, 35). 발암에 많이 이용되는 종양 세포나 조직, 발암 물질을 사용하지 않고, RK3E-ras cell 만을 이용하여 새로운 악성종양의 동물 모델을 만들었다. RK3E-ras cell을 왼쪽 옆구리 피하에 주입하고, 빠르게 3일째부터 15일째까지 종양의 증식을 확인 할 수 있었다. 그러나 RK3E cell을 주입한 대조군에서는 종양 형성이 보이지 않았다. 이 종양 동물 모델을 조직학적 및 면역조직화학적 분석 결과, 간엽표지자인 vimentin이 종양 조직에서 강하게 반응 하지만, 상피세포표지자인 cytokeratin은 음성인 것을 관찰할 수 있어 상피세포의 간엽세포 변이(epithelial-mesenchymal transition)가 확인 되었다. 이는 주로 암 발생 시 및 조직의 재생 시에 관찰되는 현상으로 알려져 있다. 또한 세포들의 모양이 커지고 운동성을 보이며, 전형적인 상피세포의 형태학적 특성을 소실되는 현상을 상피세포의 간엽세포로의 변이(epithelial-mesenchymal transition)라고 부른다. 이러한 변이가 악성 종양의

전이와 밀접한 관련이 있다고 알려져 있다(36). 세포증식표시인자인 PCNA가 강한 양성 반응을 보여 종양의 증식능이 높을 것을 알 수 있다. 그리고 SD rat의 tail vein에 RK3E cell과 RK3E-ras cell을 주입하고 부검을 통해서 종양의 전이능을 평가하였다. RK3E cell을 주입한 rat을 부검 한 결과, 모든 장기에서 이상을 볼 수 없었다. 그러나 RK3E-ras cell을 주입한 rat을 부검한 결과, 폐에서 전이성 종양의 침윤을 확인 하였고, 조직학적으로도 폐에서 다발성 전이성 종양 결절을 확인하였다.

결과적으로 이 동물 모델은 누드마우스를 사용하지 않고 SD rat에 RK3E-ras cell을 주입하여 새로운 종양 동물 모델을 만들었다 이 동물 모델은 특수한 사육 시설 없이도 사육 및 관리가 가능하여 매우 경제적이며 쉽게 이용이 가능한 종양 동물 모델이다. 이 종양 동물 모델은 앞으로 종양의 침윤이나 전이와 같은 종양 진행 연구나, 종양의 새로운 치료법의 적용 연구에 유용하고 편리하게 사용될 수 있을 것이다.

V. 결 론

복잡한 암의 발생 과정 및 종양 억제 기전을 연구하기 위해 인간에게서 발생하는 종양의 전이 과정을 잘 표현 할 수 있고, 동일한 실험을 반복 할 수 있으며, 종양의 성장 양상과 전이 과정을 단계별로 연구할 수 있는 동물 모델을 만들필요가 있다.

본 연구자는 rat kidney epitheial cell에 K-ras gene을 과발현 시킨 RK3E-ras cell과 SD rat을 이용하여 새로운 종양 동물 모델을 만들었다. RK3E-ras cell은 접종 후 3일째부터 빠른 종양의 형성을 볼 수 있고, 15일째에는 다른 장기로의 침윤도 볼 수가 있으며, 또한 세포증식인자인 PCNA에 강한 양성 반응을 보여 종양의 증식 능력이 높음을 알 수 있었다.

아울러 종양의 전이능 평가를 위해 SD rat의 tail vein에 RK3E-ras cell을 주입한 후 9일째 부검한 결과, 폐에서 전이성 종양의 침윤을 확인 하였고, 조직학적으로도 폐에서 다발성 전이성 종양 결절을 확인하였다.

이 종양 동물 모델은 지속적으로 같은 형질의 동물 모델을 만들 수 있고, 주변 장기로의 침윤이나 전이를 빠르게 관찰 할 수 있어, 종양 진행 연구나 종양의 새로운 치료법 연구에 유용하고 편리하게 사용될 것이다.

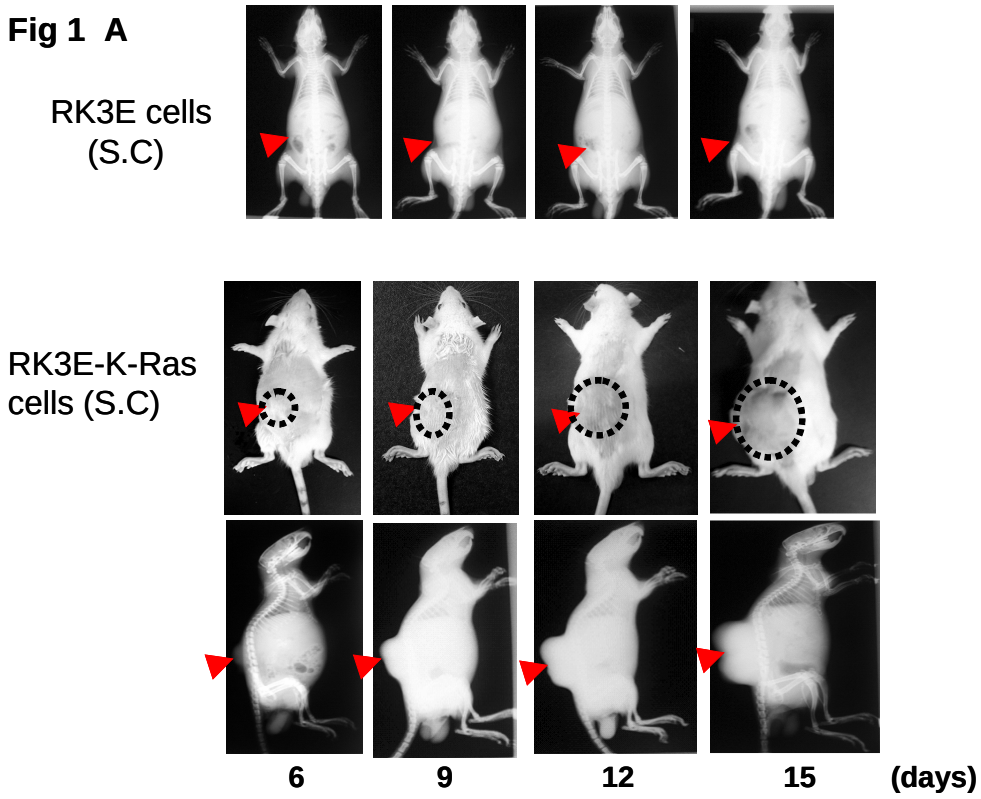

Fig. 1. Serial measurements of tumor formation in rat. RK3E or RK3E-ras cells (1×10^7 cells/rat) were injected subcutaneously into the left flank of Sprague-Dawley rat.

A: Serial Soft X-ray imaging of a rat bearing a RK3E (upper) or K3E-ras (middle and lower) cells.

Fig 1 B

	Tumor formation	Average size of tumor (mm^3)
RK3E normal SC (15 days)	0/6	0
RK3E-Ras SC (6 days)	5/5	3150
RK3E-Ras SC (9 days)	5/5	6450
RK3E-Ras SC (12 days)	5/5	16406
RK3E-Ras SC (15 days)	15/15	40340

Fig 1 C

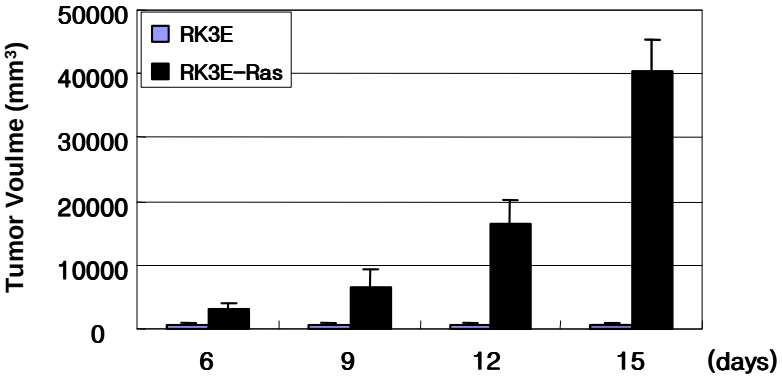

B, C: Serial tumor volumes were measured by caliper and calculated using the formula $V=(ab^2)/2$, in which 'a' is the longest diameter and 'b' is the shortest diameter of the tumor. Values represent mean±SD.

Fig 2

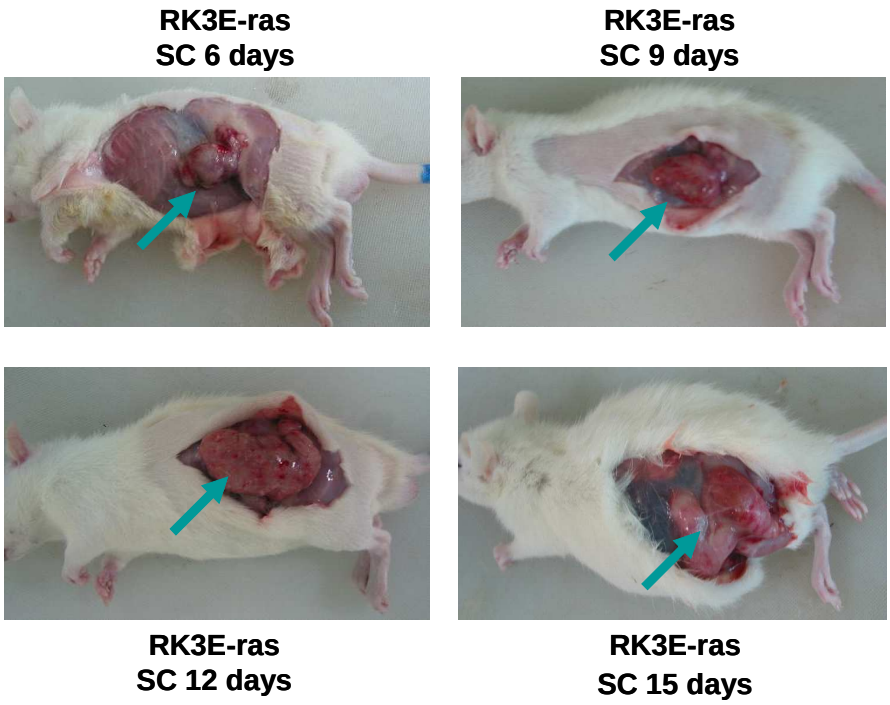

Fig. 2. Solid tumor growth in RK3E-ras cell injected rats. RK3E-ras cells were inoculated subcutaneously on the left flank of rats.

Gross appearance of tumors that developed on the flank of rat inoculated with RK3E-ras cells. Rats were sacrificed on day 6, 9, 12, 15.

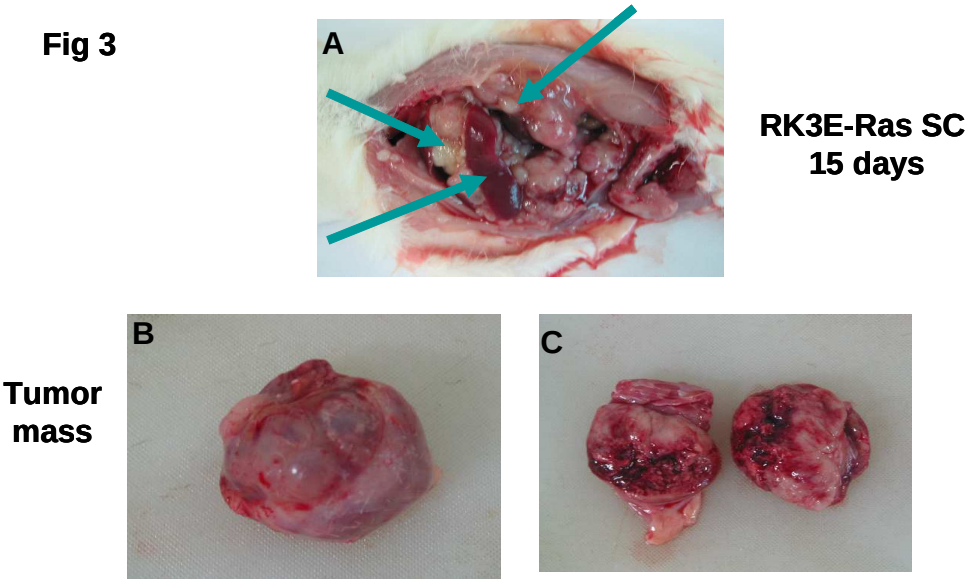

Fig. 3. Solid tumor growth in RK3E-ras cell injected rats. RK3E-ras cells were inoculated subcutaneously on the left flank of rats.

A: Gross appearance of tumors that developed on the flank of rat inoculated with RK3E-ras cells. Rats were sacrificed on day 15.

B: Appearance of tumor invasion into the peritoneal cavity at day 15.

C: Close-up view of the tumor mass.

Fig 4

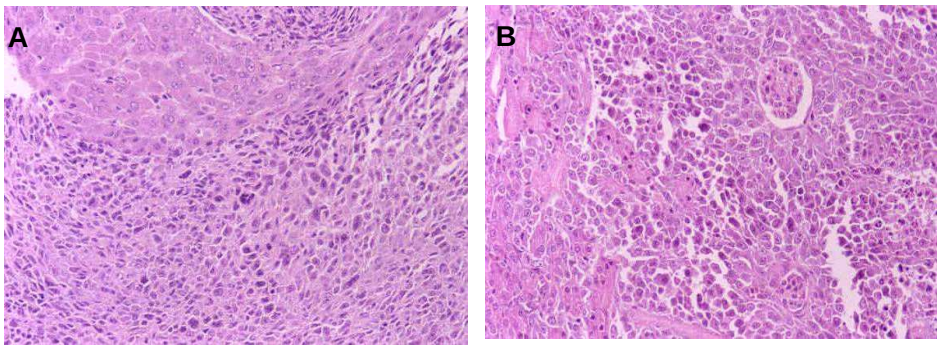

Liver Kidney

Fig. 4. Histological appearance of tumor from RK3E-ras cell injected rats. RK3E-ras cells were inoculated subcutaneously on the left flank of rats and the rats were sacrificed on day 15.

A, B: H-E staining of tumor invasion sections corresponding to liver (A) and kidney (B) of RK3E-ras cell inoculated rats.

Fig 5

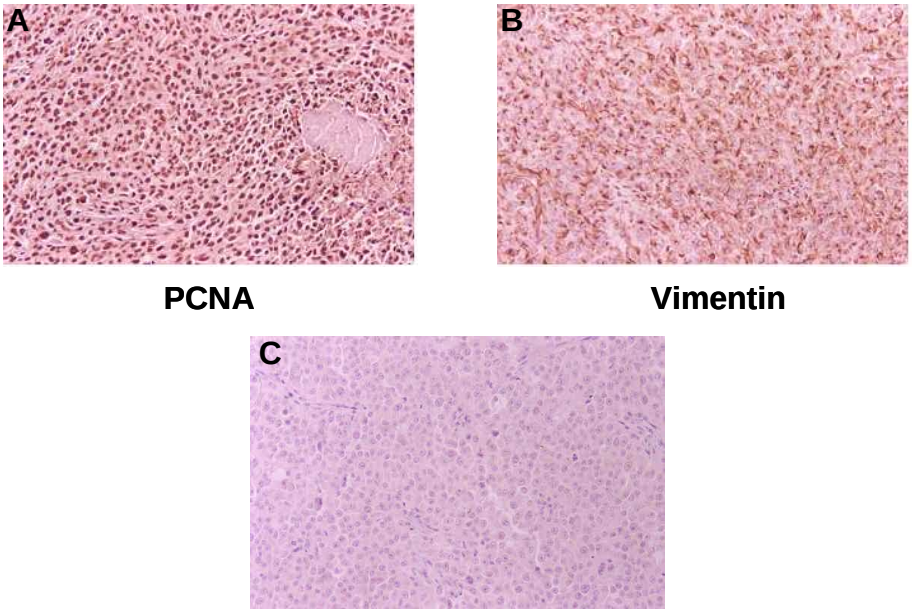

Fig. 5. Immunohistochemical appearance of tumor from RK3E-ras cell injected rats. RK3E-ras cells were inoculated subcutaneously on the left flank of rats and the rats were sacrificed on day 15.

A-C: Immunohistochemical staining for PCNA (A), vimentin (B), and cytokeratin (C) on paraffin sections obtained from solid tumor of K3E-ras cell injected rats.

Fig 6

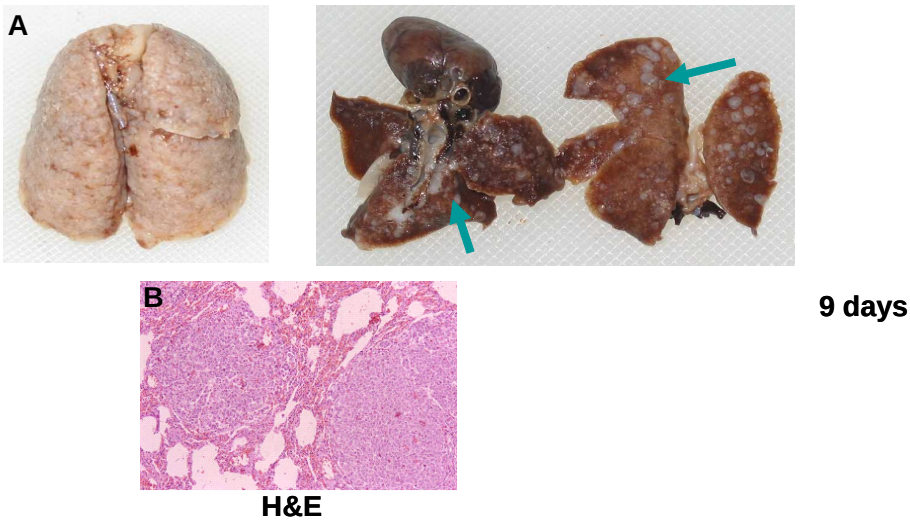

Fig. 6. Gross and histological appearance of lung tumor from RK3E-ras cell injected rats. RK3E orRK3E-ras cells were injected into the tail vein of rats. The ratswere killed on day 9 and their lungs were removed.

A: Gross appearance of lung tumor. The surface of the lungs appears multiple tumor infiltration (left). Multiple metastatic deposits were observed in the cut sectioned lung tissue (right).

B: H-E staining of lung section.

Ⅵ. 참고문헌

1. 장자준. Experimental Animal Models for the Study of Carcinogenesis. *한국생화학분자생물학회 8* : 231-242, 1988.

2. Odashima S. Chemical Agents and cancer development. Gagkai Publ center Tokyo 1978.

3. Oota K, Human Cancer and Animal Models. Nankoto Inc Tokyo 1979.

4. Jessup JM, Giavazzi R, Campbell D, Clreary KR, Morikawa K, Hostetter R. Metastatic potrntial of human colorectal carcinomas implanted into nude mice: Prediction of clinical outcome in patiens operated upon for cure. *Cancer Res 49* : 6906-6910, 1989.

5. Fidler IJ. Critical factors in the biology fo human cancer metastasis: Twenty-eighth G.H.A. Clowes Memorial Award lecture. *Cancer Res 50* : 6130-6138, 1990.

6. Furukawa T, Kubota T, Watanabe M, Kitajima M, Hoffman RM. Orthotopic transplantation of histologically intact clinical specimens of stomach cancer to nude mice: Correlation of metastatic sites in mouse and individual patiemt donors. *Int J Cancer 53* : 608-612, 1993.

7. Furukawa T, Fu X, Kubota T, Watanabe M, Kitajima M, Hoffman RM,

Nude mouse metastatic model of human stomach cancer constructed using orthotopic implantation of histologically intact tissue. C*ancer Res* ***53*** : 1204-1208, 1993.

8. Fu X, Guadagni F, Hoffman RM. A metastatic nude-mouse model of human pancreatic cancer constructed orthotopically with histologcally intact patient specimens. *Proc Natl Acad Sci USA* ***89*** : 5645-5649, 1992.

9. Green AR. Recessive mechanisms of malignancy. *Br J Cancer* ***58*** : 115-121, 1988.

10. Knudson AG Jr. Hereditary cancer, oncogenes, and antioncogenes. *Cancer Res* ***45*** : 1437-1443, 1985.

11. Barbacid M. Ras genes. *Annu Rev Biochem* ***56*** : 779-827, 1987.

12. Bos JL. Ras oncogenes in human cancer: a review. *Cancer Res* ***49*** : 4682-4689, 1989.

13. Mils NE, Fishman CL, Rom WN, Dubin N, Jacobson DR. Incressed prevalence of K-ras oncogene mutations in lung adenocarcinoma. *Cancer Res* ***55*** : 1444-1447, 1995.

14. Pellegata NS, Sessa F, Renault B, Bonato M, Leone BE, Solcia E, Ranzani GN. K-ras and p53 gene mutations in pancreatic cancer: ductal and nonductal tumors progress through different genetic lesions.

Cancer Res ***54*** : 1556-1560, 1994.

15. Vogelstein B, Fearon ER, Hamilton SR, Kern SE, Preisinger AC, Leppert M, Nakamura Y, White R, Smits AM, Bos JL. Genetic alterations during colorectal-tumor development. *N Engl J Med* ***319*** : 525-532, 1988.

16. Sorenson GD. Detection of mutated KRAS2 sequences as tumor markers in plasma/serum of patients with gastrointestinal cancer. *Clin Cancer Res* ***6*** : 2129-2137, 2000.

17. Vogelstein B, Fearon ER, Hamilton SR, Kern SE, Preisinger AC, Leppert M, Nakamura Y, White R, Smits AM, Bos JL. Genetic alterations during colorectal-tumor development. *N Engl J Med* ***319*** : 525-532, 1988.

18. Losi L, Benhattar J, Costa J. Stability of k-ras mutations throughout the natural history of human colorectal cancer. *Eur J Cancer* ***28*** : 1115-1120, 1992.

19. Dix BR, Robbins PD, Spagnolo DV, Padovan GL, House AK, Iacopetta BJ. Clonal analysis of colorectal tumors using k-ras and p53 gene mutations as markers. *Diagn Mol Pathol* ***4*** : 261-265, 1995.

20. Shibata D, Schaeffer J, Li ZH, Capella G, Perucho M. Genetic heterogeneity of the c-K-ras locus in colorectal adenomas but not in adenocarcinomas. *J Natl Cancer Inst* ***85*** : 1058-1063, 1993.

21. Reuter CW, Morgan MA, Bergmann L. Targeting the Ras signaling pathway: a rational, mechanism-based treatment for hematologic malignancies. *Blood* ***96*** : 1655-1669, 2000.

22. Caulin C, Nguyen T, Longley MA, Zhou Z, Wang XJ, Roop DR. Inducible activation of oncogenic K-ras results in tumor formation in the oral cavity. *Cancer Res* ***64*** : 5054-5058, 2004.

23. Jackson EL, Willis N, Mercer K, Bronson RT, Crowley D, Montoya R, Jacks T, Tuveson DA. Analysis of lung tumor initiation and progression using conditional expression of oncogenic k-ras. *Genes Dev* ***15*** : 3243-3248, 2001.

24. Park CB, Fukamachi K, Takasuka N, Han BS, Kim CK, Hamaguchi T, Fujita K, Ueda S, Tsuda H. Rapid induction of skin and mammary tumors in human c-Ha-ras proto-oncogene transgenic rats by treatment with 7, 12-dimethylbenz[a]anthracene followed by 12-O-tetradecanoylphorbol 13-acetate. *Cancer Sci* ***95*** *:* 205-210, 2004.

25. Gutman M, Singh RK, Yoon S, Xie K, Bucana CD, Fidler IJ. Leukocyte-induced angiogenesis and subcutaneous growth of B16 melanoma. *Cancer Biother* ***9*** : 163-170, 1994.

26. Fidler IJ, Balch CM. The biology of cancer metastasis and implications for therapy. *Curr Probl Surg 24 :* 129-209, 1987.

27. Giavazzi R, Campbell DE, Jessup JM, Cleary K, Fidler IJ. Metastatic behavior of tumor cells isolated form primary and metastatic human colorectal carcinomas implanted into different site in nude mice. *Cancer Res* ***46*** : 1928-1933, 1986.

28. Furukawa T, Fu X, Kubota T, Watanabe M, Kitajima M, Hoffman RM. Nude mouse metastatic model of human stomach cancer constructed using orthotopic implantation of histologically intact tissue. *Cancer Res* ***53*** : 1204-1208, 1993.

29. Hoffman RM. Three-dimensinal histoculture: origins and application in cancer research. *Cancer Cell* ***3*** : 86-92, 1991.

30. Matern J, Wayss K, Haag D, Toomes H, Volm M. Different growth rates of lung tumor in man and their xenograft in nude mice. *Eur J Cancer* ***16*** : 289-291, 1980.

31. Whitehead I, Kirk H, Kay R, Expression cloning of oncogenes by retroviral transfer of cDNA libraries. *Mol Cell Biol* ***15*** : 704-710, 1995.

32. Kolligs FT, Hu G, Dang CV, Fearon ER. Neoplastic transformation of RK3E by mutant beta-catenin requires deregulation of Tcf/Lef transcription but not activation of cmyc expression. *Mol Cell Biol* ***19*** : 5696-5706, 1999.

33. Bos JL. The ras gene family and human carcinogenesis. *Mutation Res* ***195*** : 255-271, 1988.

34. Johnson L, Mercer K, Greenbaum D, Bronson RT, Crowley D, Tuveson DA, Jacks T. Somatic activation of the K-ras oncogene causes early onset lung cancer in mice. *Nature* ***410*** : 1111-1116, 2001.

35. Foster KW, Ren S, Louro ID, Lobo-Ruppert SM, McKie-Bell P, Grizzle W, Hayes MR, Broker TR, Chow LT, Ruppert JM. Oncogene expression cloning by retroviral transduction of adenovirus E1A-immortalized rat kidney RK3E cells: transformation of a host with epithelial features by c-MYC and the zinc finger protein GKLF. *Cell Growth Differ* ***10*** : 423-434, 1999.

36. Zhou BP, Deng J, Xia W, Xu J, Li YM, Gunduz M, Hung MC. Dual regulation of Snail by GSK-3beta-mediated phosphorylation in control of epithelial-mesenchymal transition. *Nat Cell Biol* ***6*** : 931-940, 2004.