creative commons

COMMONS DEED

저작자표시-비영리-변경금지 2.0 대한민국

이용자는 아래의 조건을 따르는 경우에 한하여 자유롭게

- 이 저작물을 복제, 배포, 전송, 전시, 공연 및 방송할 수 있습니다.

다음과 같은 조건을 따라야 합니다:

저작자표시. 귀하는 원저작자를 표시하여야 합니다.

비영리. 귀하는 이 저작물을 영리 목적으로 이용할 수 없습니다.

변경금지. 귀하는 이 저작물을 개작, 변형 또는 가공할 수 없습니다.

- 귀하는, 이 저작물의 재이용이나 배포의 경우, 이 저작물에 적용된 이용허락조건을 명확하게 나타내어야 합니다.
- 저작권자로부터 별도의 허가를 받으면 이러한 조건들은 적용되지 않습니다.

저작권법에 따른 이용자의 권리는 위의 내용에 의하여 영향을 받지 않습니다.

이것은 이용허락규약(Legal Code)을 이해하기 쉽게 요약한 것입니다.

Disclaimer

dCollection

[UCI]I804:24011-200000266928
조선대학교 CHOSUN UNIVERSITY

2018년 8월

석사학위논문

사람의 상악동에 이식된 3종의 이식재에 대한 방사선학적, 조직학적 및 조직계측학적 평가

조 선 대 학 교 대 학 원

치 의 학 과

이 기 원

조선대학교
CHOSUN UNIVERSITY

사람의 상악동에 이식된 3종의 이식재에 대한 방사선학적, 조직학적 및 조직계측학적 평가

Radiographic and histomorphometric evaluation of sinus floor augmentation using 3 types of bone grafts in human sinus

2018년 8월 24일

조 선 대 학 교 대 학 원

치 의 학 과

이 기 원

Collection @ chosun

조선대학교
CHOSUN UNIVERSITY

사람의 상악동에 이식된 3종의 이식재에 대한 방사선학적, 조직학적 및 조직계측학적 평가

지도교수 유 상 준

이 논문을 치의학 석사학위신청 논문으로 제출함

2018년 4월

조 선 대 학 교 대 학 원

치 의 학 과

이 기 원

Collection @ chosun

조선대학교
CHOSUN UNIVERSITY

이기원의 석사학위논문을 인준함

위원장 조선대학교 교 수 김 병 옥 (인)

위 원 조선대학교 교 수 유 상 준 (인)

위 원 조선대학교 교 수 이 원 표 (인)

2018년 5월

조선대학교 대학원

Collection @ chosun

조선대학교
CHOSUN UNIVERSITY

목 차

ABSTRACT

I. 서 론 ····· 1

II. 실험 재료 및 방법 ····· 3
1. 피실험자 ····· 3
2. 수술 방법 ····· 4
3. 시편 채취 및 임플란트 식립 ····· 5
4. 임상적, 방사선학적 분석 ····· 6
5. 조직학적, 조직형태계측학적 분석 ····· 7
6. 통계학적 분석 ····· 8

III. 연구 결과 ····· 9
1. 임상적 분석 결과 ····· 9
2. 방사선학적 분석 결과 ····· 11
3. 조직학적, 조직형태계측학적 분석 결과 ····· 12

IV. 총괄 및 고찰 ····· 15

참고문헌 ····· 18

Collection @ chosun

조선대학교
CHOSUN UNIVERSITY

도 목 차

Figure 1. Cone-beam CT images obtained after the standardization of each location using a surgical guide. ····· 6

Figure 2. Surgical procedure of maxillary sinus floor augmentation and delayed implant placement. ····· 7

Figure 3. Histologic view and histomorphometric analysis (Hematoxylin and eosin (H & E) stained. Magnification × 100). ····· 14

Collection @ chosun

조선대학교
CHOSUN UNIVERSITY

표 목 차

Table 1. Characteristics of subjects ····· 3

Table 2. Clinical examination of sites augmented with ABB, MCBA, and mixed AG ····· 10

Table 3. Radiological assessment of sites augmented with ABB, MCBA, and mixed AG (Standardization of each location using a surgical guide) ····· 11

Table 4. Histomorphometric evaluation of sites augmented with ABB, MCBA, and Mixed AG ····· 13

Collection @ chosun

조선대학교
CHOSUN UNIVERSITY

ABSTRACT

Radiographic and histomorphometric evaluation of sinus floor augmentation using 3 types of bone grafts in human sinus

Lee Ki-Won
Advisor: Prof. Yu Sang-Joun, D.D.S., Ph.D.
Department of Dentistry
Graduate School of Chosun University

Objectives: To perform radiographic and histomorphometric evaluation after placement of mixed allografts (cortical freeze-dried bone allograft [FDBA] 50%: cancellous FDBA 50%) during sinus floor augmentation of the posterior maxilla.

Materials and methods: In 37 patients (20 men, 17 women; mean age: 52.65 ± 8.19 years [range: 37~72 years]), anorganic bovine bone (ABB, n = 16), mineralized cancellous bone allograft (MCBA, n = 15), and mixed allografts (Mixed AG, n = 26) were placed during sinus floor elevation via the lateral approach (LSFE), at 57 sites with residual alveolar bone height (RBH) < 5 mm. Cone-beam computed tomography images were obtained before LSFE (T0), after surgery (T1), and 6 months after surgery (T2). After a 6-month healing period, core biopsies were harvested from the 57 sites (ABB n = 16, MCBA n = 15, Mixed AG n = 26), and histomorphometric analysis was performed.

Results: The mean augmented bone height (ABH) of ABB, MCBA, and mixed AG groups was similar (13.72 ± 4.55 mm, 11.83 ± 3.31 mm, and 12.53 ± 2.97 mm, respectively; P > 0.05). Grafted ABB, MCBA and mixed AG had shrinkage rates of

Collection @ chosun

조선대학교
CHOSUN UNIVERSITY

21.16%, 28.73% and 6.85%, respectively. In the ABB, MCBA, and mixed AG groups, the proportion of newly formed bone (NB) was similar (36.13 ± 10.01%, 37.95 ± 12.94%, and 29.17 ± 16.83%, respectively; $P > 0.05$).

Conclusions: Mixed AG led to sufficient bone augmentation and histologically excellent NB formation as compared to ABB and MCBA for sinus floor augmentation.

Collection @ chosun

조선대학교
CHOSUN UNIVERSITY

I. 서 론

상악 구치부의 치아 상실 후에는 치조제의 흡수와 상악동의 함기화로 인해 잔존 치조골 높이(height of residual alveolar bone; RBH)가 부족하여 임플란트 식립에 어려움이 있다 (Sharan & Majar 2008). 이를 극복하기 위하여 상악동저의 Schneiderian membrane을 거상 후, 거상된 Schneiderian membrane의 하방으로 골이식재를 이식하는 상악동거상술의 방법을 시행하고 있다.

오늘날, 상악동거상술은 측방 접근 또는 치조정 접근을 통해 시행된다 (Summers 1994; Jensen et al. 1998). 또한 임플란트 식립을 동시에 시행하는 임플란트 동시식립 방법과 치유 기간을 가진 후 임플란트 식립을 진행하는 임플란트 지연식립 방법으로 시행할 수 있다. 임플란트의 생존율은 임플란트 동시식립 또는 임플란트 지연식립에 의한 영향을 받지 않는다고 보고된다 (Jensen et al. 1998; Del Fabbro et al. 2008; Chao et al. 2010). 그러나, 다른 연구들은 임플란트 식립 시 지대주의 초기 안정성이 임플란트의 장기적인 예후에 영향을 끼친다고 보고하였다 (Peleg et al 1999; Del Fabbro et al. 2008). RBH가 충분하지 못할 경우 임플란트 지대주의 초기 안정성을 확보하기 어렵다. 이런 이유로 RBH가 부족한 경우 먼저 상악동거상술을 시행한 후 지연식립 하는 것을 추천한다 (Del Fabbro et al. 2008; Kang 2008). RBH가 5 mm 이상이면 치조정 접근을 통한 상악동저 거상이 가능하고, 5 mm 미만이면 측방 접근을 통한 상악동거상술을 시행해야 한다고 권고하고 있다 (Del Fabbro et al. 2012; Schmitt et al. 2014).

상악동거상술은 1970년대에 Tatum에 의해 최초로 제안되었다. 그 후로 1980년대에 Boyne과 James가 상악동거상술 후 자가골(autogenous bone graft; AB)로 골이식을 시행하는 것이 최초로 소개되었다 (Boyne & James 1980). 상악동거상술을 위한 측방 접근 골창을 형성하는 방법으로, Boyne과 James가 round carbide bur를 이용하였고, 그 이후에 다양하게 변형되어 시행되다가, Vercellotti 등과 Wallace 등은 piezoelectric device를 사용하는 방법을 소개하였다 (Vercellotti et al. 2001; Wallace et al. 2012).

Boyne과 James에 의해 AB의 이식이 소개된 이후에, AB를 이식하는 것이 신생골(newly formed bone; NB)이 형성되는 측면에서 standard procedure로 인정되고 있다 (Schmitt et al. 2013). 최근의 연구들에서는 다양한 골대체제들(bone substitute materials; BSM)의 사용을 제안하고 있다 (Klijn et al. 2010).

Collection @ chosun

조선대학교 CHOSUN UNIVERSITY

현재, 상악동거상술 후 사용되는 골이식재는 AB와 그것을 대체할 수 있는 이종골(xenografts; XG), 동종골(allografts; AG) 등의 BSM, 그리고 합성골(alloplasts; AP) 등이 있다. 또한 골이식재는 특성에 따라 골형성능, 골유도능, 그리고 골전도능 골이식재로 나뉠 수 있다. AB는 골형성능, 골유도능 그리고 골전도능을 모두 가지며, 하악각과 상악결절 등에서 채득할 수 있다. 하지만, 채득량의 제한과 골이식을 시행한 후 흡수율을 예상하기 힘든 점 등의 어려움이 있다. 또한, 추가적인 수술 부위가 필요하기 때문에 환자의 불편감이 커진다 (Raghoebar et al. 2007; Weibull et al. 2009).

XG 중 anorganic bovine bone(ABB)은 단독 또는 AB와 혼합하여 다양한 치조골 증대술에 이용되고 있다 (Jensen & Terheyden 2009; Nkenke & Stelzle 2009).

AG는 donor의 가공방법에 따라 비탈회 동결건조 동종골(mineralized freeze-dried bone allograft; FDBA)와 탈회 동결건조 동종골(demineralized freeze-dried bone allograft; DFDBA)로 나뉜다. 또한 FDBA는 제조과정 단계에서 donor의 골 구성 성분에 따라, cortical FDBA와 cancellous FDBA로 나뉜다. 둘 다 골전도능이 있지만, 치유양상은 서로 다르다. Cancellous allografts는 creeping substitution 양상으로 NB가 형성되는 반면, cortical allografts는 reverse-creeping substitution으로 신생골 형성이 진행된다. (Burchardt 1983; Goldberg et al. 1987; Taira et al. 2004). 이 중에, cortical FDBA는 residual bone morphogenetic proteins(BMPs)을 기질 내에 포함하고 있다 (Piattelli 1996). Osteoclast에 의해 흡수가 진행되면 이런 성장인자가 기질에서 방출되고, 신생골 형성을 유도할 수 있다 (Urist & Strates 1971; Urist et al. 1979; Schwartz et al. 1996).

이 연구의 목적은 위축된 상악 구치부 치조골에 측방접근을 통한 상악동거상술 시행시에 anorganic bovine bone(ABB), mineralized cancellous bone allograft (MCBA), mixed allografts(Mixed AG; cortical FDBA 50% : cancellous FDBA 50%)를 이식 후 방사선학적 평가를 통해 증대된 골 높이(amount of augmented bone height; ABH)와 ABH 위축량을 평가하고, 조직학적 그리고 조직형태계측학적 분석을 통해 서로 비교 평가하는 것이다.

Collection @ chosun

조선대학교 CHOSUN UNIVERSITY

II. 실험 재료 및 방법

1. 피실험자

모든 환자들에게서 연구 참여에 대한 설명 후 동의(Declaration of Helsinki)를 구한 후 시행하였다. 이 연구는 The institutional review board (IRB) of the Dental hospital of Chosun university at Gwangju, South Korea의 승인(Protocol No. CUDHIRB-1702-003)을 받아 진행되었다. 또한, 대상 환자의 electronic medical records (EMR)와 수술 전, 후 및 치유 후 각각 촬영된 Cone-beam CT (CBCT; CB MercuRayTM; Hitachi, Tokyo, Japan) 영상, 파노라마 방사선 사진 및 임상 사진, 그리고 임플란트 식립 시 해당 부위에서 채득한 시료의 조직학적 그리고 조직형태계측학적 분석을 시행하였다.

피실험자의 연구포함기준에 의해 위축된 상악 구치부 치조골에 임플란트 식립 수술이 계획된 환자 중 제한된 RBH로 인해 측방접근을 통한 상악동거상술 및 임플란트 지연식립이 예정된 성인 환자 총 37 (남자 20명, 여자 17명, 평균연령 52.65±8.19 (37-72세))명이 선정되었다. 상악동거상술은 2011년 10월부터 2014년 10월까지 진행되었으며, 모든 피실험자는 다음과 같은 요구사항을 충족하였다 (Table 1).

Table 1. Characteristics of subjects

	ABB	MCBA	Mixed AG
N of subjects	11	10	16
N of sites	16	15	26
Mean age (range)	53.00 ± 8.17 (46~72)	51.07 ± 9.67 (37~64)	53.35 ± 7.47 (38~67)
Gender			
Men, *N* (%)	7 (63.6)	5 (50.0)	8 (50.0)
Women, *N* (%)	4 (36.4)	5 (50.0)	8 (50.0)

N, number; ABB, anorganic bovine bone; MCBA, mineralized cancellous bone allograft; Mixed AG, mixed allografts (cancellous FDBA 50%:cortical FDBA 50%)

Collection @ chosun

조선대학교 CHOSUN UNIVERSITY

ⅰ) 상악동저로부터 RBH가 < 5 mm 로, 임플란트 지연식립이 요구되는 환자 (Del Fabbro et al. 2012; Schmitt et al. 2014)

ⅱ) 임플란트 수술과 관련된 금기되는 전신 질환이 없는 환자

ⅲ) 측방접근을 통한 상악동거상술 시에 anorganic bovine bone (ABB; Bio-Oss®; Geistlich Pharma AG, Wolhusen, Switzerland), mineralized cancellous bone allograft (MCBA; Puros®, Zimmer Biomet, Warsaw, USA), mixed allografts (Mixed AG; cortical FDBA 50% : cancellous FDBA 50%; Allo-Oss®, CG-bio, Seoul, South Korea)로 골이식이 시행된 환자

ⅳ) 상악동 거상술시 상악동막의 천공이 없는 환자

반면, 다음과 같은 조건을 가진 환자는 피실험자에 제외되었다.

ⅰ) 상악동저로부터 RBH가 ≥ 5 mm 이거나, 측방접근을 통한 상악동거상술과 임플란트 동시식립이 시행된 환자

ⅱ) 조절되지 않는 당뇨, 심혈관 질환, 면역력 감소, 그 밖의 의학적인 문제가 있는 환자

ⅲ) 측방접근을 통한 상악동거상술 시에 AG와 함께 AB, XG 등을 혼합하여 이식한 환자

ⅳ) 상악동 거상술시 상악동막의 천공이 있는 환자

2. 수술 방법

수술 부위를 epinephrine 이 포함된 (1 : 100,000) 2% lidocaine (Yunhan, Seoul, South Korea)을 이용하여 국소 마취 하에 #15 수술도로 치조정 절개 후, 전층판막을 거상하여 상악동 측벽을 노출시켰다. 모든 수술은 동일한 사람이 시행하였다. 접근 골창은 상악동저에서 직상방의 위치에 형성하였다. 골창 형성은 piezoelectric 기구 (Piezosurgery®; Mectron, Carasco, Italy) 와 principal micro-saw 0.55 mm (OT7 ; Mectron, Carasco, Italy) 를 이용하여 시행하였다 (Fig. 1a). 상악동막 거상 기구 (DASK kit®; Dentium, Seoul, South Korea)를 이용하여 조심스럽게 Schneiderian membrane을 거상하였다. 이후 ABB, MCBA, 그리고 mixed AG을 각각의 환자의 정맥혈에서 platelet-rich fibrin (PRF)를 추출하여 골이식재와 혼합한 뒤 상악동 내부에 저항감이 느껴지는 수준까지 골이식을 시행하였다 (Fig. 1b).

이후 골창 형성 시 채득한 골편을 재위치시킨 후 측벽에 차폐막은 피개하지 않고

Collection @ chosun

조선대학교
CHOSUN UNIVERSITY

비흡수성 단섬유 봉합사 (Happylon®; Purgo biologics, Seongnam, South Korea)를 이용해 일차폐쇄를 시행하였다 (Fig. 1c). 수술 후 CBCT 촬영을 시행하였으며, 항생제 (Augmentin® 625mg; Il-Sung Drug Company, Seoul, South Korea)를 하루에 세 번씩 5일간 경구 복용하였다. 또한 하루에 2번씩 0.12% Chlorhexidine digluconate (Hexamedine®; Bukwang, Seoul, South Korea) 으로 2주 동안 구강 세척을 지도하였다. 술 후 1주일 경에는 수술부위 드레싱을 위한 내원을, 술 후 2주일 경에는 발사를 진행하였고, 이 후 3개월 간격으로 구강위생관리를 진행하였다.

3. 시편 채취 및 임플란트 식립

측방접근을 통한 상악동거상술 후 약 6개월의 치유기간 후 임플란트 식립 전 촬영된 CBCT 영상 및 파노라마 영상을 이용하여 상악동 내 치조골의 증대량을 측정하였다.

국소마취 하에, #15 수술도로 치조정 절개 후, 전층 판막을 거상하였다. 접근 골창 형성부위의 연조직 침범 여부 및 간극 부위의 신생골 형성 유무에 대한 임상검사를 시행한 후, 임플란트가 식립 될 부위에 drilling을 하기 전에 core biopsies를 시행하였다. core biopsies 채득 과정은 치조제를 통해 진행되었으며, 내경 2.0mm인 trephine bur를 이용해 8mm의 깊이로 상악동 중심부(core)의 표본을 채득하였다 (Fig. 1d). 해당 부위에 알맞은 직경과 길이의 임플란트 지대주를 선택하여 식립한 후 (Fig. 1e), 비흡수성 단섬유 봉합사를 이용해 일차폐쇄를 시행하였다 (Fig. 1f). 수술 후 항생제와 0.12% Chlorhexidine digluconate 를 적용 후, 술 후 2주일 경에는 발사를 진행하였고, 이 후 3개월 간격으로 구강위생 관리를 진행하였다.

Collection @ chosun

조선대학교
CHOSUN UNIVERSITY

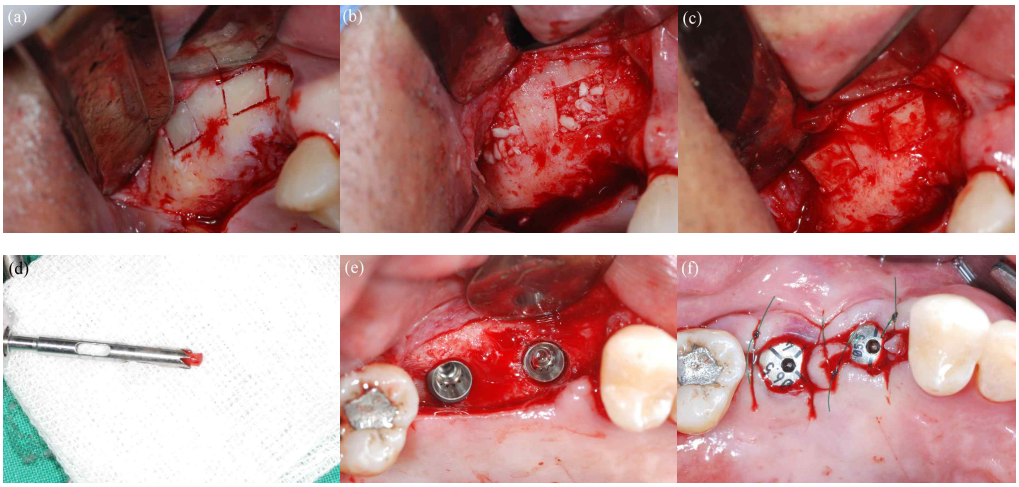

Fig. 1. Surgical procedure of maxillary sinus floor augmentation and delayed implant placement. (a) After full-thickness flap was elevated, a lateral window access was formed using a piezoelectric device. (b) The graft material was placed after elevation of the Schneiderian membrane. (c) A barrier membrane was not applied after the bone lid was repositioned. (d) Core biopsies were harvested using a trephine bur (inner diameter 2 mm)after full-thickness flap elevation of the same site after a 6-month healing period. (e) After the alveolar bone was drilled, the implant fixtures were placed. (f) Primary closure performed using non-resorbable monofilament.

4. 임상적, 방사선학적 분석

측방접근을 통한 상악동거상술이 계획된 환자에 대해서 수술 전 (T0), 수술 후 (T1), 그리고 수술 후 6개월 (T2)에 surgical guide를 이용하여 촬영된 CBCT 영상을 이용하여 상악동의 해부학적 형태, 병적 상태 및 RBH를 계측하였다 (Fig. 2). RBH에 대한 측정은 계측 프로그램 (PiViewStarTM; Infinitt STARPACS, Seoul, South Korea) 상에서 이루어졌다. RBH와 치조골 높이(alveolar bone height; ABH)의 측정은 술 전 제작된 surgical guide의 임플란트 식립 부위의 치조정측 중앙을 기준으로 치조정에 접한 선을 기준으로 이 기준선에 직각인 선을 따라 수직으로 측정한

Collection @ chosun

조선대학교
CHOSUN UNIVERSITY

치조골의 높이로 측정하였다(Fig. 2d,e). ABH의 위축율(shrankage rate;%)는 술 후 직후 (T1)에서 측정된 ABH에서 술후 6개월(T2)에 측정된 ABH를 뺀 값을 술 후 직후 (T1)에서 측정된 ABH으로 나눈 값으로 측정하였다.

Shrankage rate (%) = (ABH of T1)-(ABH of T2) / (ABH of T1)



Fig. 2. Cone-beam CT images obtained after the standardization of each location using a surgical guide (a) before sinus floor elevation via the lateral approach (LSFE) (T0), (b) after surgery (T1), (c) 6 months after surgery (T2), (d,e) **standardized** calculation of RBH(residual bone height) and ABH(alveolar bone height).

5. 조직학적, 조직형태계측학적 분석

표본을 채득한 후 4% buffered paraformaldehyde (HT501128; Sigma-Aldrich, St. Louis, USA)에 최소 2일간 고정 후, 10% EDTA (E5134; Sigma-Aldrich)로 2주 이상 충분히 탈회를 진행하였다. 표본을 paraffin block으로 제작하여 microtome (RM2255; Leica, Nussloch, Germany)을 이용하여 5㎛ 두께의 박절편을 제작하고, Hematoxylin-eosin 염색하여 light microscope (Leica DM750; Leica Microsystems Ltd., Heerbrugg, Switzerland)으로 관찰하였다. 시편은 조직편 중앙에서 1개의 샘플을

Collection @ chosun

조선대학교
CHOSUN UNIVERSITY

채취하여 측정하였다.

조직형태계측학적 분석을 위해 light microscope와 연결된 카메라 (Leica ICC50 HD; Leica Microsystems Ltd., Heerbrugg, Switzerland)를 이용하여 표본의 영상을 촬영하였다. 모든 측정은 시술에 대한 정보가 없는 한 명의 동일 조사자가 하였고, i-Solution (IMT i-Solution Inc., Burnaby, Canada) 프로그램을 사용하여 영상을 계측하였다. 조직형태계측학적 항목으로는 신생골(newly formed bone: NB), 잔존이식재(residual graft material: RG) 및 결합조직(connective tissue: CT)에 대한 각각의 비율을 측정하였고, 각 표본 당 3회씩 시행한 후 그 평균을 계산하였다.

6. 통계학적 분석

모든 결과를 비모수적 검정방법인 Kruskal Wallis 검정과 Mann Whitney 검정으로 분석하였다. 유의수준은 $P < 0.05$로 설정하였다. 통계학적 분석은 SPSS Version 22.0 for Windows (SPSS Inc., Chicago, USA)를 이용하였다.

Collection @ chosun

조선대학교
CHOSUN UNIVERSITY

III. 연구 결과

1. 임상적 분석 결과

임상적 측정 결과를 Table 2.에 요약했다. ABB 그룹은 총 11명(남자 7명, 여자 4명)으로 평균연령 53.00(46~72세)세였다. 16개 부위에 임플란트 식립이 진행되었으며, 평균 implant stability quotient (ISQ) value가 73.92 ± 6.57이었다. 보철 수복 후 평균 부하기간은 약 29.1(19.6~40.2개월)개월이었다. 임플란트 생존율은 100%(16/16개)였다.

MCBA 그룹은 총 10명(남자 5명, 여자 5명)으로 평균연령 51.1(31~64세)세였다. 15개 부위에 임플란트 식립이 진행되었으며, 평균 ISQ value가 78.63 ± 6.56이었다. 보철 수복 후 평균 부하기간은 약 40.5(31.3~55.1개월)개월이었다. 2명의 환자에서 각각 1개씩 임플란트 지대주가 탈락하여 임플란트 생존율은 86.67%(13/15개)였다.

Mixed AG 그룹은 총 16명(남자 8명, 남자 8명)으로 평균연령 53.4(38~67세)세였다. 26개 부위에 임플란트 식립이 진행되었으며, 평균 ISQ value가 74.02 ± 5.93였다. 보철 수복 후 평균 부하기간은 약 28.7(15.6~40.2개월)개월이었다. 이 그룹에서는 1명의 피험자에서 2개의 임플란트 지대주가 탈락되어 임플란트 생존율은 93.10%(27/29개)였다.

세 그룹의 상악동거상술 후 평균 치유기간은 약 6.6(4.4~14.0개월)개월이었고, 각각 ABB 그룹에서 27개 부위, MCBA 그룹에서 21개 부위, mixed AG 그룹에서 29개 부위에서 중심생검이 시행되었다.

수술 후 1주일 내에 약간의 통증 및 부종이 관찰되었으나, 1주일 이후에는 모두 사라졌다. 그 밖의 합병증은 관찰되지 않았다. 수술 후 약 1주일경, 발사 시에 양호한 연조직 치유가 관찰되었다. 이 후, 약 6개월간의 치유기간 동안 이식재 감염 등의 합병증의 발생 없이 치유가 이루어졌다.

6개월의 치유기간 후 임플란트 1차 수술을 위한 판막 형성 시에, 기존의 측벽과 골창 사이 간극 부위의 신생골 형성이 관찰되었다. 간극 부위의 골화는 육안상으로 구분이 어려울 정도의 골치유가 관찰되었다. 상악동 내로의 연조직 침범은 관찰되지 않았다.

Collection @ chosun

조선대학교
CHOSUN UNIVERSITY

Table 2. Clinical examination of sites augmented with ABB, MCBA, and mixed AG

	ABB	MCBA	Mixed AG	*P*-value
N of sites	16	15	26	
ISQ, Mean ± SD	73.92 ± 6.57	78.63 ± 6.56	74.02 ± 5.93	0.068
Failure of implant, *N*	0	2	2	
Survival rate of implant (%)	100	86.67	93.10	
Mean loading time (range), *M*	29.1 ± 6.7 (20.7-39.2)	40.5 ± 8.1 (31.3-55.1)	28.7 ± 8.7 (15.6-44.2)	

N, number; ISQ, implant stability quotient using Osstell ISQ® (Osstell, Gothenburg, Sweden); SD, standard deviation; *D*, days; ABB, anorganic bovine bone; MCBA, mineralized cancellous bone allograft; Mixed AG, mixed allografts

Collection @ chosun

조선대학교
CHOSUN UNIVERSITY

2. 방사선학적 분석 결과

ABB는 총 11명, 16개 부위에서 측정하였고, MCBA은 10명, 15개 부위를 측정, mixed AG는 16명, 29개 부위를 측정하였다. 전체 집단별 평균을 분석하면, ABB (n = 16)에서 약 6개월 치유후(T2) 평균 ABH는 13.72 ± 4.55 mm, 위축량은 3.68 ± 2.88 mm이며, 위축률은 약 21.16 % 였다.

MCBA (n = 15)의 약 6개월 치유후(T2) 평균 ABH는 11.83 ± 3.31 mm, 위축량은 4.77 ± 3.26 mm이며, 위축률은 약 28.73% 였다.

Mixed AG (n = 29)의 약 6개월 치유후(T2) 평균 ABH는 12.53 ± 2.97 mm, 위축량은 1.23 ± 1.09 mm이며, 위축률은 약 6.85 % 였다. 세 그룹의 평균 ABH는 서로 통계학적으로 유의한 차이가 나타내지 않았다 ($P > 0.05$). 반면에 위축량은 mixed AG가 ABB와 MCBA에 비해 통계학적으로 유의하게 낮았다 ($P < 0.05$).

Table 3. Radiological assessment of sites augmented with ABB, MCBA, and mixed AG (Standardization of each location using a surgical guide) (Mean ± Standard Deviation (%))

	ABB	MCBA	Mixed AG	*P*-value
N of sites	16	15	26	
Mean amount of ABH(T2)	13.72 ± 4.55	11.83 ± 3.31	12.53 ± 2.97	0.323
Shrinkage of ABH	3.68 ± 2.88	4.77 ± 3.26	1.23 ± 1.09	0.000*
Rate of shrinkage (%)	21.16	28.73	6.85	

N, number; SD, standard deviation; ABB, anorganic bovine bone; MCBA, mineralized cancellous bone allograft; Mixed AG, mixed allografts; ABH, alveolar bone height; T2, 6 months after surgery.

* Statistically significant difference ($P < 0.05$; Kruskal Wallis test)

Collection @ chosun

조선대학교
CHOSUN UNIVERSITY

3. 조직학적, 조직형태계측학적 분석 결과

임플란트 식립 부위에서 trephine bur를 이용하여 채득한 표본의 조직학적 검사 시 모든 표본에서 NB, RG, 그리고 CT 가 관찰되었다. ABB에서는 RG 주위로 NB의 침착이 관찰되며, 양호한 골성 유합이 관찰되었다. 조직을 둘러싸고 있는 CT 내에서 일부 골조직의 변성된 소견과 미약한 만성염증세포의 침윤이 관찰되었다. MCBA에서는 조밀하게 배열된 층판구조가 명확한 성숙 골소주들과 일부 층판구조가 명확하지 않는 미성숙 골조직으로 구성된 것이 관찰되었다. 골소주 사이에는 다수의 지방조직을 함유한 소성 결체조직으로 채워져 있었으며, 특기할 염증 소견은 관찰되지 않았다. Mixed AG에서는 RG가 CT내에 흩어져 관찰되나 다수의 RG는 새롭게 형성된 골소주와 서로 유합되어 망상골 형상을 이루는 것이 관찰되었다. 일부 골수 영역에서 골질의 변성 소견과 CT내에서 미약한 만성 염증세포의 침윤이 관찰되나 특기할 염증 소견은 관찰되지 않았다. ABB 에서는 RG와 NB의 경계가 명확히 구분되었지만, 두 개의 AG 에서는 RG와 NB의 구분이 쉽지 않았다. 특히, MCBA 그룹은 조직학적 소견 상, RG와 NB의 구분이 매우 어려웠다.

Table. 4 에 조직형태계측학적 분석결과를 요약하였다. ABB의 결과는 NB는 전체에서 평균 36.13 ± 10.01%, RG는 평균 13.38 ± 11.03%, 그리고 CT는 평균 50.78 ± 8.67%로 관찰되었다 (Fig. 3a). MCBA의 결과는 NB는 전체에서 평균 37.95 ± 12.94%, RG는 평균 2.72 ± 2.47%, 그리고 CT는 평균 59.33 ± 12.93%로 관찰되었다 (Fig. 3b). Mixed AG의 NB은 전체에서 평균 29.17 ± 16.83%, RG는 평균 15.32 ± 13.10%, 그리고 CT는 평균 55.52 ± 12.97%로 관찰되었다 (Fig. 3c). 세 그룹의 결과를 Shapiro-Wilk test로 검정한 결과, RG에서 정규분포를 따르지 않았다. RG는 Kruskal Wallis 검정 에서 유의한 차이가 있었다 ($P<0.05$). 또한 NB와 CT의 유의한 차이가 없었다 ($P>0.05$). Mann-Whitney 검정에서 MCBA의 RG가 ABB와 mixed AG의 RG와 유의한 차이를 보였다 ($P<0.05$).

Collection @ chosun

조선대학교
CHOSUN UNIVERSITY

Table 4. Histomorphometric evaluation of sites augmented with ABB, MCBA, and Mixed AG (Mean ± Standard Deviation (%))

	ABB	MCBA	Mixed AG	P-value
N of samples	16	15	26	
Newly formed bone	36.13 ± 10.01	37.95 ± 12.94	29.17 ± 16.83	0.119
Residual bone graft	13.38 ± 11.03	2.72 ± 2.47	15.32 ± 13.10	0.002*
Connective tissue	50.78 ± 8.67	59.33 ± 12.93	55.52 ± 12.97	0.144

N, number; SD, standard deviation; ABB, anorganic bovine bone; MCBA, mineralized cancellous bone allograft; Mixed AG, mixed allografts

* Statistically significant difference ($P < 0.05$; Kruskal-Wallis test)

Collection @ chosun

조선대학교
CHOSUN UNIVERSITY

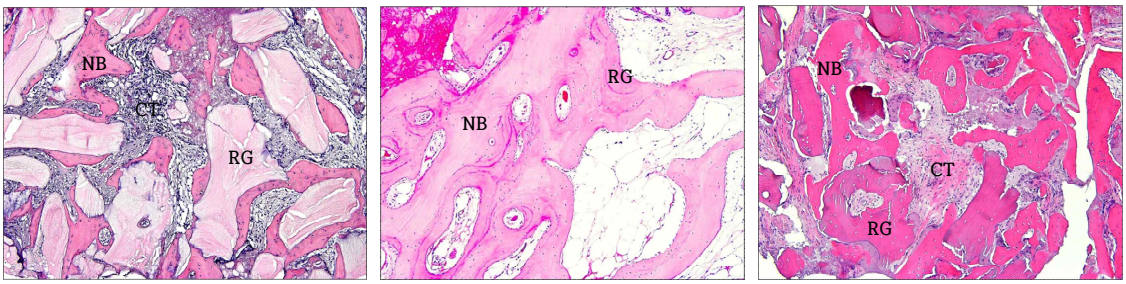

(a) (b) (c)

Fig. 3. Histologic view and histomorphometric analysis(Hematoxylin and eosin (H & E) stained. Magnification × 100). (a) An anorganic bovine bone (ABB)-augmented sample: Deposition of newly formed bone (NB) aroundthe residual bone graft (RG) was observed. Satisfactory incorporation between the NB and RG was observed. (b) A mineralized cancellous bone allograft (MCBA)-augmented sample: A mature trabeculae of bone with a clear lamellar structure, and immature NB without a clear lamellar structure were observed. The gaps between the trabeculae of bone were filled with loose CT containing a large amount of fat tissue. (c) A mixed allograft (cortical FDBA 50%:cancellous FDBA 50%)-augmented sample: Several RGs combined with the NB to form cancellous bone.

Collection @ chosun

조선대학교
CHOSUN UNIVERSITY

IV. 총괄 및 고찰

상악동의 함기화가 심하게 발생되어 잔존 치조골의 높이가 부족한 상악 구치부에서 보철 전 술식 중에 상악동거상술은 예지성 있는 술식이다 (Boyne & James 1980). 성공적인 상악동거상술을 시행하기 위해서는 여러 요인들을 고려해야 한다. 상악동거상술 후 골형성량에 영향을 미치는 요인으로 골창의 크기, 상악동의 폭, 잔존 치조골의 높이를 생각할 수 있다 (Avila-Ortiz et al. 2012; Suarez-Lopez Del Amo et al. 2015). 작은 골창(6 x 6 mm)과 큰 골창(10 x 8 mm)을 통해 상악동거상술 후 ABH의 양을 비교했을 때, 유의한 통계학적 차이는 없었다 (Baldini et al. 2017). 상악동의 폭이 좁을수록 contained defect 형태와 유사하기 때문에 혈액순환과 영양공급에서 유리하여 NB 형성에 유리하다 (Cricchio et al. 2011; Lin et al. 2011).

또한, RBH에 따라 상악동거상술의 방법, 사용할 기구, 사용할 골이식재의 종류도 고려되어야 한다. AB과 그것을 대체할 수 있는 XG, AG, AP 등의 BSM을 이용한 상악동거상술을 시행한 후 표본을 채득하여 조직형태계측학적 분석을 한 메타분석에서 NB, RG, 그리고 CT의 조성이 각 골이식재 간에 유의한 차이가 없었다 (Klijn et al. 2010). AB를 대체하여 BSM를 사용한 부위에서 임플란트 생존율은 AB를 사용한 경우와 거의 동등하거나 더 높은 것으로 보고된다 (Del Fabbro et al. 2008). 다른 연구들에서, AB로 이식된 상악 구치부에 식립된 임플란트의 생존율이 낮은 이유는 AB의 높은 흡수율로 인한 영향일 것으로 고려된다 (Del Fabbro et al. 2008; Klijn et al. 2010). AB는 donor bone의 특성에 따라 흡수율의 범위가 매우 넓고 예측하기 어렵다. 최근의 systematic review에서, 상악동거상술 후 체적 변화를 평가하였는데, AB를 사용된 경우에 가장 높은 약 45%의 위축율을 보였으며, AG와 다른 BSM이 뒤를 이었다. 가장 낮은 위축율을 보인 것은 XG와 AP였다. 이러한 이유로, 상악동거상술 후 체적안정성 측면에서는 BSM가 더 유리하다 (Shanbhag et al. 2014).

상악동거상술 후 더 높은 임플란트 생존율을 기대하기 위해서, 충분한 수준의 골 부피와 높은 골 밀도가 결과적으로 우수한 bone-implant contact(BIC)을 이루기 때문에, 골이식재를 평가하는데 NB의 양이 중요한 요소이다 (Handschel et al. 2009). 조직형태계측학적 분석을 통해 NB, RG, 그리고 CT의 비율을 평가하는 것을 표준 기준으로 한다 (Iwaniec et al. 2008). 또한, 조직형태계측학적 분석은 NB와 RG 사이의 inter-phase를 정확하게 평가할 수 있다 (Chackartchi et al. 2011). 최근 연구들의

Collection @ chosun

조선대학교
CHOSUN UNIVERSITY

조직계측학적 결과들과 비교하면, 치조제 보존술에 cortical FDBA 50%와 cancellous 50%을 혼합한 mixed AG, 100% cancellous FDBA , 그리고 100% cortical FDBA를 이식한 후 약 18-20주 시점에 임플란트를 식립하면서 채득한 표본을 조직형태계측학적 분석하였는데 각각 NB의 비율이 26.40 ± 13.18%, 28.81 ± 14.09% and 26.40 ± 13.18%로 관찰되었으며, 세 그룹간의 NB의 비율은 통계학적으로 유의한 차이가 없었다. 다만, 각각 RG의 비율은 23.37 ± 12.49%, 18.82 ± 8.44% and 28.14 ± 10.66%로 관찰되어, 100% cortical FDBA 그룹에서 유의하게 RG의 비율이 높았다 (Demetter et al. 2017). 이 결과는 Mixed AG가 100% cancellous FDBA보다 골이식재의 흡수가 적으면서 체적안정성을 보임을 보여주는 증거이다. 다른 연구에서 상악동거상술에 FDBA를 이용하여 골이식 후 9개월의 치유기간 후 apico-coronal 중심생검을 시행하여 조직계측학적인 분석을 한 결과, FDBA에서 NB가 27.5%, RG가 12.5%, 그리고 CT가 60%로 관찰되었다 (Kolerman et al. 2017). 두 연구결과와 비교하여, 이 연구에서 사용된 mixed AG는 조직형태계측학적인 결과에서 NB의 비율이 비슷하거나 약간 더 우수한 결과를 보였다.

상악동거상술 후, 흡수성 차폐막을 이용하여 골창을 폐쇄시켰을 때와 그렇지 않은 것을 6개월 후 이식된 골이식재를 채득하여 비교한 연구결과, 조직형태계측학적 결과는 유의한 차이를 보이지 않았으나, 차폐막의 사용이 연조직의 증식을 억제하고, 골이식재의 흡수율을 낮출 수 있다고 하였다 (Barone et al 2013). 또한, 상악동거상술 후에 차폐막을 적용하지 않고 골창을 재위치시켰을 때, 재위치된 골창과 상악동 측벽 사이의 간극에서 피질골 치유와 골재생에서 유의한 차이를 보이지 않았다 (Cho et al 2012). 이 연구에서는 상악동거상술 후 골창재위치 술식으로 골이식재를 피개하였고, 모든 증례에서 완전한 골치유로 인한 간극 부위의 NB 형성이 관찰되었으며, 상악동 내로의 연조직의 침범은 관찰되지 않아 앞선 다른 연구와 유사한 결과를 보인다. 상악동거상술 후 치유기간에 대해서 최근에 systematic review가 보고되었다. AB, AG, XG 그리고 AP를 이용하여 상악동거상술 후 9~13.5 (평균 10.36)개월의 치유기간과 4.5~9 (평균 6.22)개월의 치유기간 후 표본을 채득하여 조직형태계측학적 분석을 한 결과, NB 비율의 범위가 19~44%로 유의한 차이가 없었다. 하지만, AG만을 사용하고 9~13.5 (평균 10.36)개월의 치유기간을 가진 그룹에서 NB의 비율이 높게 나타났다 (Danesh-sani et al. 2017). 이 연구에서는 평균 6.6(4.4~14.0개월)개월의 치유기간 후 표본을 채득하여 조직형태계측학적 분석을 시행하였는데, ABB, MCBA, 그리고 mixed AG 그룹에서 NB의 비율이 각각 36.13 ±

Collection @ chosun

조선대학교 CHOSUN UNIVERSITY

10.01%, 37.95 ± 12.94%, 29.17 ± 16.83%로 관찰되어, Danesh-sani 등(2017)의 연구결과와 비교하면 유사하거나 약간 더 양호한 결과를 보인다.

AG는 가공방법에 따라 DFDBA와 FDBA로 구분되고, 모두 상악동거상술에 이용되고 있다. 두 골이식재 모두 NB 형성을 위한 골전도 scaffold로 보고되고 있다 (Valentini & Abensur 1997; Cammack et al. 2005). 골이식 후 예지성 있는 결과를 얻기 위해서는 BSM의 골형성능, 골유도능, 그리고 골전도능과 체적안정성이 뛰어나야 한다 (Block & Kent 1997; Schlegel et al. 2003). 하지만, DFDBA는 높은 흡수율과 낮은 체적 안정성을 보인다고 보고된다 (Rummelhart et al. 1989; Cammack et al. 2005). 이 연구에서는 cortical FDBA와 cancellous FDBA를 혼합한 mixed AG 형태로 이식한 후 결과를 분석하였다. 이중에, cancellous FDBA는 치유기간 중에 거의 대부분 흡수되지만, cortical FDBA는 몇 년이 흘러도 잔존 골이식재가 남아있다 (Burchardt 1983; Goldberg et al. 1987; Enneking & Mindell 1991; Enneking & Campanacci 2001). 또한, cortical FDBA는 BMPs를 방출하여 NB 형성을 촉진시키는 능력이 있다고 보고된다 (Piattelli 1996; Urist & Strates 1971; Urist et al. 1979; Schwartz et al. 1996). 즉, cancellous FDBA보다 cortical allografts 가 효과적인 scaffold로 생각될 수 있다. 하지만, cancellous allografts 는 cortical allografts 에 비해 빠르고 완벽하게 재혈관화가 이루어지고 시간이 흐르면 완전히 회복되는 것으로 보고된다 (Burchardt 1983). Seebach 등은 cancellous allografts 가 NB 형성의 최선의 scaffold로 작용하며, macroporosity, microporosity, 그리고 콜라겐섬유 구조가 초기에 mesenchymal stem cell을 이주시키는데 유리하다고 보고하였다 (Seebach et al. 2010). 이런 요소들을 종합하면, mixed AG (cancellous FDBA 50% : cortical FDBA 50%) 형태가 좋은 결과를 보인다고 생각된다. 이 연구의 방사선학적 결과에서 mixed AG는 더 적은 양의 위축량을 보인다.

이 연구는 측방접근을 통한 상악동거상술 시에 XG와 두 가지 AG를 이식하여 다음과 같은 결론을 내렸다.

상악동거상술에 cancellous FDBA와 cortical FDBA를 혼합한 동종골 골이식재를 사용할 경우 치조골 높이를 충분히 증가시킬 수 있고, 훌륭한 신생골 형성이 관찰되며 이식 후 위축량도 적었다. 이러한 결과들로 볼 때 위축된 상악 구치부에서 상악동거상술 시 mixed AG를 사용하는 것이 임상에 도움을 줄 것이다.

Collection @ chosun

조선대학교
CHOSUN UNIVERSITY

참고문헌

Avila-Ortiz, G., Wang, H.L., Galindo-Moreno, P., Misch, C.E., Rudek, I., Neiva, R. (2012) Influence of lateral window dimensions on vital bone formation following maxillary sinus augmentation. The International Journal of Oral & Maxillofacial Implants 27: 1230 - 1238.

Boyne, P.J. & James, R.A. (1980) Grafting of the maxillary sinus floor with autogenous marrow and bone. Journal of Oral Surgery 38: 613 - 616.

Burchardt, H. (1983) The biology of bone graft repair. Clinical Orthopaedics and Related Research 174: 28-42.

Barone, A., Ricci, M., Grassi, R.F., Nannmark, U., Quaranta, A., Covani, U. (2013) A 6-month histological analysis on maxillary sinus augmentation with and without use of collagen membranes over the osteotomy window: randomized clinical trial. Clincal Oral Implants Research 24: 1-6.

Block, M.S., Kent, J.N. (1997) Sinus augmentation for dental implants: the use of autogenous bone. Journal of Oral and Maxillofacial Surgery 55: 1281 - 1286.

Baldini, N., D'Elia, C., Bianco, A., Goracci, C., de Sanctis, M., Ferrari, M. (2017) Lateral approach for sinus floor elevation: large versus small bone window - a split-mouth randomized clinical trial. Clincal Oral Implants Research 28: 974-981.

Chao, Y.L., Chen, H.H., Mei, C.C., Tu, Y.K. & Lu, H.K. (2010) Meta-regression analysis of the initial bone height for predicting implant survival rates of two sinus elevation procedures. Journal of Clinical Periodontology 37: 456 - 465.

Cho, Y.S., Park, H.K., Park, C.J. (2012) Bony window repositioning without using a

Collection @ chosun

조선대학교 CHOSUN UNIVERSITY

barrier membrane in the lateral approach for maxillary sinus bone grafts: clinical and radiologic results at 6 months. The International Journal of Oral & Maxillofacial Implants 27: 211-217.

Chiapasco, M., Zaniboni, M., Boisco, M. (2006) Augmentation procedures for the rehabilitation of deficient edentulous ridges with oral implants. Clincal Oral Implants Research 17(Suppl. 2): 136-159.

Cricchio, G., Sennerby, L., Lundgren, S. (2011) Sinus bone formation and implant survival after sinus membrane elevation and implant placement: a 1- to 6-year follow up study. Clincal Oral Implants Research 22: 1200 - 1212.

Cammack, G.V II., Nevins, M., Clem, D.S III., Hatch, J.P., Mellonig, J.T. (2005) Histologic evaluation of mineralized and demineralized freeze-dried bone allograft for ridge and sinus augmentations. The International Journal of Periodontics and Restorative Dentistry 25: 231 - 237.

Chackartchi, T., Iezzi, G., Goldstein, M., Klinger, A., Soskolne, A., Piattelli, A., Shapira, L. (2011) Sinus floor augmentation using large (1 - 2 mm) or small (0.25 - 1 mm) bovine bone mineral particles: a prospective, intra-individual controlled clinical, micro-computerized tomography and histomorphometric study. Clincal Oral Implants Research 22: 473 - 480.

Del Fabbro, M., Corbella, S., Weinstein, T., Ceresoli, V. & Taschieri, S. (2012) Implant survival rates after osteotome-mediated maxillary sinus augmentation: a systematic review. Clinical Implant Dentistry and Related Research 14(Suppl. 1): e159 - e168.

Del Fabbro, M., Rosano, G., Taschieri, S. (2008) Implant survival rates after maxillary augmentation. European Journal of Oral Sciences 116: 497-506.

Collection @ chosun

조선대학교
CHOSUN UNIVERSITY

Del Fabbro, M., Rosano, G., Taschieri, S. (2008) Implant survival rates after maxillary sinus augmentation. European Journal of Oral Sciences 116: 497 - 506.

Danesh-Sani, S.A., Engebretson, S.P., Janal, M.N. (2017) Histomorphometric results of different grafting materials and effect of healing time on bone maturation aftersinus floor augmentation: a systematic review and meta-analysis. Journal of Periodontal Research 52: 301-312.

Demetter, R.S., Calahan, B.G., Mealey, B.L. (2017) Histologic evaluation of wound healing after ridge preservation with cortical, cancellous, and combined cortico-cancellous freeze-dried bone allograft: A randomized controlled clinical trial. Journal of Periodontology 88: 860-868.

Enneking, W.F., Campanacci, D.A. (2001) Retrieved human allografts: a clinicopathological study. The Journal of Bone and Joint Surgery. American 83: 971-986.

Enneking, W.F., Mindell, E.R. (1991) Observations on massive retrieved human allografts. The Journal of Bone and Joint Surgery. American 73: 1123-1142.

Goldberg, V.M., Stevenson, S. (1987) Natural history of autografts and allografts. Clinical Orthopaedics and Related Research 225: 7-16.

Handschel, J., Simonowska, M., Naujoks, C., Depprich, R.A., Ommerborn, M.A., Meyer, U., Kübler, N.R.(2009) A histomorphometric meta-analysis of sinus elevation with various grafting materials. Head & Face Medicine 11: 5-12.

Iwaniec, U.T., Wronski, T.J., Turner, R.T. (2008) Histological analysis of bone. Methods. Journal of Molecular Biology 447: 325 - 341.

Jensen, O.T., Shulman, L.B., Block, M.S. & Iacono, V.J. (1998) Report of the sinus

Collection @ chosun

조선대학교 CHOSUN UNIVERSITY

consensus conference of 1996. The International Journal of Oral & Maxillofacial Implants 13(Suppl): 11 - 45.

Jensen, S.S., Terheyden, H. (2009) Bone augmentation procedures in localized defects in the alveolar ridge: clinical results with different bone grafts and bone-substitute materials. The International Journal of Oral & Maxillofacial Implants 24(Suppl): 218-236.

Kang, T. (2008) Sinus elevation using a staged osteotome technique for site development prior to implant placement in sites with less than 5 mm of native bone: a case report. The International Journal of Periodontics & Restorative Dentistry 28: 73 - 81.

Klijn, R.J., Meijer, G.J., Bronkhorst, E.M., Jansen, J.A. (2010) A meta-analysis of histomorphometric results and graft healing time of various biomaterials compared to autologous bone used as sinus floor augmentation material in humans. Tissue Engineering Part B: Reviews 16: 493 - 507.

Kolerman, R., Nissan, J., Rahmanov, M., Vered, H., Cohen, O., Tal, H. (2017) Comparison between mineralized cancellous bone allograft and an alloplast material for sinus augmentation: A split mouth histomorphometric study. Clinical Implant Dentistry and Related Research 2 Jul 27. doi: 10.1111/cid.12518. [Epub ahead of print].

Lin, I.C., Gonzalez, A.M., Chang, H.J., Kao, S.Y., Chen, T.W. (2011) A 5-year follow-up of 80 implants in 44 patients placed immediately after the lateral trap-door window procedure to accomplish maxillary sinus elevation without bone grafting. The International Journal of Oral & Maxillofacial Implants 26: 1079 - 1086.

Nkenke, E., Stelzle, F. (2009) Clinical outcomes of sinus floor augmentation for

Collection @ chosun

조선대학교
CHOSUN UNIVERSITY

implant placement using autogenous bone or bone substitutes: a systematic review. Clinical Oral Implants Research 20(Suppl. 4): 124-133.

Peleg, M., Mazor, Z. & Garg,A.K. (1999) Augmentation grafting of the maxillary sinus and simultaneous implant placement in patients with 3 to 5 mm of residual alveolar bone height. The International Journal of Oral & Maxillofacial Implants 14: 549 - 556.

Piattelli, A., Scarano, A., Corigliano, M., Piattelli, M. (1996) Comparison of bone regeneration with the use of mineralized and demineralized freeze-dried bone allografts: A histological and histochemical study in man. Biomaterials 17: 1127-1131.

Raghoebar, G.M., Meijndert, L., Kalk, W.W. & Vissink, A. (2007) Morbidity of mandibular bone harvesting: a comparative study. The International Journal of Oral & Maxillofacial Implants 22: 359 - 365.

Rummelhart, J.M., Mellonig, J.T., Gray, J.L., Towle, H.J. (1989) A comparison of freeze-dried bone allograft and demineralized freezedried bone allograft in human periodontal osseous defects. Journal of Periodontology 60: 655 - 663.

Schwartz, Z., Mellonig, J.T., Carnes, D.L. Jr., de la Fontaine, J., Cochran, D.L., Dean, D.D., Boyan, B.D. (1996) Ability of commercial demineralized freeze-dried bone allograft to induce new bone formation. Journal of Periodontology 67: 918-926.

Schmitt, C.M., Doering, H., Schmidt, T., Lutz, R., Neukam, F.W. & Schlegel, K.A. (2013) Histological results after maxillary sinus augmentation with straumann® BoneCeramic, Bio-oss®, Puros®, and autologous bone. A randomized controlled clinical trial. Clinical Oral Implants Research 24: 576 - 585.

Collection @ chosun

조선대학교
CHOSUN UNIVERSITY

Schmitt, C.M., Karasholi, T., Neukam, F.W., Wiltfang, J., Lutz, R. & Schlegel, K.A. (2014) Long-term changes in graft height after maxillary sinus augmentation, onlay bone grafting, and combination of both techniques: a long-term retrospective cohort study. Clinical Oral Implants Research 25: e38 - e46.

Summers, R.B. (1994) The osteotome technique: Part 3--Less invasive methods of elevating the sinus floor. Compendium 15: 698, 700, 702-694 passim; quiz 710.

Suarez-Lopez Del Amo, F., Ortega-Oller, I., Catena, A., Monje, A., Khoshkam, V., Torrecillas-Martínez, L., Wang, H.L., Galindo-Moreno, P. (2015) Effect of barrier membranes on the outcomes of maxillary sinus floor augmentation: a meta-analysis of histomorphometric outcomes. The International Journal of Oral & Maxillofacial Implants 30: 607 - 618.

Schlegel, K.A., Fichtner, G., Schultze-Mosgau, S., Wiltfang, J. (2003) Histologic findings in sinus augmentation with autogenous bone chips versus a bovine bone substitute. The International Journal of Oral & Maxillofacial Implants 18: 53 - 58.

Shanbhag, S., Shanbhag, V., Stavropoulos, A. (2014) Volume changes of maxillary sinus augmentations over time: a systematic review. The International Journal of Oral & Maxillofacial Implants 29: 881 - 892.

Seebach, C., Schultheiss, J., Wilhelm, K., Frank, J., Henrich, D. (2010) Comparison of six bone-graft substitutes regarding to cell seeding efficiency, metabolism and growth behaviour of human mesenchymal stem cells (MSC) in vitro. Injury. 41: 731-738.

Sharan, A. & Madjar, D. (2008) Maxillary sinus pneumatization following extraction: a radiographic study. The International Journal of Oral & Maxillofacial Implants 23: 48 - 56.

Collection @ chosun

조선대학교
CHOSUN UNIVERSITY

Taira, H., Moreno, J., Ripalda, P., Forriol, F. (2004) Radiological and histological analysis of cortical allografts: An experimental study in sheep femora. Archives of Orthopaedic and Trauma Surgery 124: 320-325.

Urist, M.R., Strates, B.S. (1971) Bone morphogenetic protein. Journal of Dental Research 50: 1392-1406.

Urist, M.R., Mikulski, A., Lietze, A. (1979) Solubilized and insolubilized bone morphogenetic protein. Proceedings of the National Academy of Sciences of the United States of America 76: 1828-1832.

Vercellotti, T., De Paoli, S., Nevins, M. (2001) The piezoelectric bony window osteotomy and sinus membrane elevation: introduction of a new technique for simplification of the sinus augmentation procedure. The International Journal of Periodontics and Restorative Dentistry 21: 561-567.

Valentini, P., Abensur, D., Densari, D., Graziani, J.N., Hämmerle, C. (1998) Histological evaluation of Bio-Oss in a 2-stage sinus floor elevation and implantation procedure. A human case report. Clinical Oral Implants Research 9: 59-64.

Weibull, L., Widmark, G., Ivanoff, C.J., Borg, E. & Rasmusson, L. (2009) Morbidity after chin bone harvesting - a retrospective long-term follow-up study. Clinical Implant Dentistry and Related Research 11: 149 - 157.

Wallace, S.S., Tarnow, D.P., Froum, S.J., Cho, S.C., Zadeh, H.H., Stoupel, J., Del Fabbro, M., Testori, T. (2012) Maxillary sinus elevation by lateral window approach: evolution of technology and technique. Journal of Evidence-Based Dental Practice 12: 161 - 171.

Collection @ chosun