creative commons

COMMONS DEED

저작자표시-비영리-변경금지 2.0 대한민국

이용자는 아래의 조건을 따르는 경우에 한하여 자유롭게

- 이 저작물을 복제, 배포, 전송, 전시, 공연 및 방송할 수 있습니다.

다음과 같은 조건을 따라야 합니다:

저작자표시. 귀하는 원저작자를 표시하여야 합니다.

비영리. 귀하는 이 저작물을 영리 목적으로 이용할 수 없습니다.

변경금지. 귀하는 이 저작물을 개작, 변형 또는 가공할 수 없습니다.

- 귀하는, 이 저작물의 재이용이나 배포의 경우, 이 저작물에 적용된 이용허락조건을 명확하게 나타내어야 합니다.
- 저작권자로부터 별도의 허가를 받으면 이러한 조건들은 적용되지 않습니다.

저작권법에 따른 이용자의 권리는 위의 내용에 의하여 영향을 받지 않습니다.

이것은 이용허락규약(Legal Code)을 이해하기 쉽게 요약한 것입니다.

Disclaimer

dCollection

[UCI]I804:24011-200000266885
조선대학교 CHOSUN UNIVERSITY

2018년 8월

석사학위 논문

교정용 미니 임플랜트 식립을 위한 상악 제2소구치와 제1대구치 사이 공간에 대한 해부학적 연구

조선대학교 대학원

치의학과

정 서 린

2018년 8월 석사학위논문 교정용 미니 임플랜트 식립을 위한 상악 제2소구치와 제1대구치 사이 공간에 대한 해부학적 연구 정 서 린

조선대학교
CHOSUN UNIVERSITY

교정용 미니 임플랜트 식립을 위한 상악 제2소구치와 제1대구치 사이 공간에 대한 해부학적 연구

An anatomical study for the implantation of orthodontic mini-implant between maxillary 2nd premolar and 1st molar

2018년 8월 24일

조선대학교 대학원

치의학과

정 서 린

Collection @ chosun

조선대학교
CHOSUN UNIVERSITY

교정용 미니 임플랜트 식립을 위한 상악 제2소구치와 제1대구치 사이 공간에 대한 해부학적 연구

지도교수 임 성 훈

이 논문을 치의학 석사학위신청 논문으로 제출함

2018년 4월

조 선 대 학 교 대 학 원

치 의 학 과

정 서 린

Collection @ chosun

조선대학교
CHOSUN UNIVERSITY

정서린의 석사학위 논문을 인준함

위원장 조선대학교 교 수 김 홍 중 (인)

위 원 조선대학교 교 수 임 성 훈 (인)

위 원 조선대학교 교 수 유 선 경 (인)

2018년 5월

조 선 대 학 교 대 학 원

Collection @ chosun

조선대학교
CHOSUN UNIVERSITY

interradicular distances were almost same at 4-mm, 6-mm plane but increased significantly between 6-mm, and 8-mm planes. Although the buccolingual widths of alveolar bone was increased apically, cortical bone thicknesses were not different among the 4-mm, 6-mm, and 8-mm planes. **Conclusions:** The interradicular distance does not increase between 4-mm, and 6-mm planes from CEJ because of the presence of the curvature of the mesiobuccal root of maxillary first molar. 8-mm plane from CEJ has more available space for mini-implant placement.

Key words : Mini-implant, curvature, tooth root, maxillary first molar

Collection @ chosun

조선대학교
CHOSUN UNIVERSITY

ABSTRACT

An anatomical study for implantation of orthodontic mini-implant between maxillary 2nd premoalr and 1st molar

Seo-Rin Jeong
Advisor : Prof. Sung-Hoon Lim, DDS, MSD, PhD
Department of Dentistry
Graduate School of Chosun University

Objective: The aim of this study was to investigate interradicular space between the maxillary second premolar and the first molar, which is the preferred site for mini-implant palcement.

Methods: Cone-beam computed tomography (CBCT) data of 85 patients (36 male, 49 female; 14-38 years old) were used in this study to measure the mesiobuccal root length of the maxillary first molar and the distance from cementoenamel junction (CEJ) to the most curved point of the mesiobuccal root of the maxillary first molar. The interradicular distance between the maxillary second premolar and the first molar, the buccolingual width of alveolar bone and cortical bone thickness at the plane 4, 6 and 8 mm apical to the CEJ were also measured.

Results: The length of the mesiobuccal root of the maxillary first molar was 11.2 ± 1.1 mm, and the distance from CEJ to the most curved point was 6.4 ± 0.7 mm, which was about 57.4% of the root length. The

Collection @ chosun

조선대학교
CHOSUN UNIVERSITY

도 목 차

Fig 1. Fig. 1. Measurements items between the maxillary second premolar and the first molar ---------- 14

Collection @ chosun

조선대학교
CHOSUN UNIVERSITY

표 목 차

Table 1. The length of mesiobuccal root and the distance from cementoenamal junction (CEJ) to the most curved point of the mesiobuccal root of the maxillary first molar (mm) -- 12
Table 2. The interradicular distance between the maxillary second premolar and the first molar ---------- 12
Table 3. The buccolingual width of the alveolar bone between the maxillary second premolar and the first molar---------- 13
Table 4. The buccal cortical bone thickness between the maxillary second premolar and the first molar ---------- 13

Collection @ chosun

조선대학교
CHOSUN UNIVERSITY

목 차

표목차 ---------- ii
도목차 ---------- iii
초록 ---------- iv
I. 서론 ---------- 1

II. 재료 및 방법 ---------- 2

Ⅲ. 결과 ---------- 4

Ⅳ. 고찰 ---------- 5

Ⅴ. 결론 ---------- 8

References ---------- 9
Table Files ---------- 12
Figures ---------- 14

Collection @ chosun

조선대학교
CHOSUN UNIVERSITY

I. 서론

교정치료 중 미니 임플랜트는 전방부치아의 후방이동, 개방교합의 개선, 치열의 압하 등 다양한 적응증에 이용될 수 있다[1-3]. 작은 크기, 다양한 위치에 식립 가능성, 저렴한 비용, 비교적 쉬운 식립과 제거 등의 장점을 가지고 있어 그 사용이 계속적으로 증가하는 추세이다[4-6]. 미니 임플랜트의 사용에 가장 필요한 것은 그 안정성이라고 보여지는데 Miyawaki 등[7]은 미니 임플랜트의 안정성에 영향을 주는 요소로 미니 임플랜트의 직경, 주변조직의 염증, 피질골의 두께 등을 들었다.

미니 임플랜트를 식립하기에 적절한 위치에 대한 연구는 다양한 방법을 통해 이루어지고 있다. 파노라마 방사선 사진, 사체(cadaver), 치근단 방사선 사진, 콘빔 컴퓨터 단층촬영(Conebeam computed tomography), 컴퓨터 단층촬영(Computed tomography) 등을 이용하여 피질골의 두께와 치근 사이 거리에 대해 측정한 결과, 두꺼운 피질골의 두께와 넓은 치근 사이 거리를 갖는 위치를 식립에 적절하다고 추천하였다[8-15]. 서로 다른 방법을 이용한 연구에서도 공통적으로 주장하는 식립하기 안전하다고 추천되는 위치는 상악 제2소구치와 제1대구치 사이였다[5,8,9,11,12,14,16]. 김 등[12]은 콘빔 컴퓨터 단층촬영을 이용하여 상악 제2소구치와 제1대구치 사이에서 미니 임플랜트 식립 공간의 크기를 측정하였고, 백악법랑경계로부터 치근단측으로 올라갈수록 달라지는 치근 사이 거리에 대해 보고하였다.

그러나 이러한 선행 연구들에서는 치근 사이 공간만 측정했을 뿐 치근 사이 공간의 양상에 대한 이유는 밝혀지지 않았고, 특히 상악 1대구치의 만곡에 대한 연구는 거의 없는 실정이다. 따라서 본 연구에서는 상악 제1대구치 근심협측치근의 만곡이 나타나는 위치에 대해 알아보고, 더불어 근심협측치근의 길이 및 제2소구치와 제1대구치 사이에서 치근 사이의 거리, 피질골의 두께, 치조골 전체의 협설 폭경을 함께 측정하여 봄으로써 상악 제2소구치와 제1대구치 사이의 해부학적 공간에 대해 알아보고자 하였다.

Collection @ chosun

조선대학교
CHOSUN UNIVERSITY

Ⅱ. 재료 및 방법

자료수집

이 연구는 조선대학교 치과병원 교정과에 내원하여 진단검사를 시행한 환자를 대상으로 이루어졌다. 그 중 콘빔 컴퓨터 단층촬영을 촬영한 환자 85명(남자 36명, 여자 49명; 나이 범위, 14-38세; 평균나이, 20.4세)을 무작위 추출하였고, 두개악안면영역의 선천적 기형이 있거나, 교정치료를 전에 받은 경력이 있는 환자, 상악중절치 또는 제1대구치의 결손이나 수직적 위치이상 등 심각한 배열 이상이 있는 환자 등은 제외하였다.

본 연구는 조선대학교 치과병원 연구윤리위원회의 승인을 받아 진행되었다 (No. CUDHIRB 1706 002). 콘빔 컴퓨터 단층촬영 영상은 스캐너(CB MercuRay, Hitachi, Osaka, Japan)를 통해 얻었고, 매개변수는 시야(field of view), 149.5 × 149.5 mm; 120 kV; 15 mA; 스캔 시간(scan time), 9.6 seconds; 단면두께(slice thickness), 0.292 mm; 복셀크기(isometric voxel size), 0.292 mm 이었다. 계측은 OnDemand3D 1.0 (Cybermed, Seoul, Korea)을 이용하였다.

계측

먼저 교합평면은 좌우 상악 중절치 절단의 중앙점과 좌우 상악 제1대구치의 근심협측 교두를 지나는 평면으로 설정하였다. 교합평면에 대해 수직이고 제2소구치의 협측 치근과 제1대구치의 근심협측 치근의 중앙을 지나는 단면으로 시상 절단평면을 얻어 교합평면에 대해 수직으로 백악법랑경계로부터 제1대구치 근심협측 치근의 길이와 가장 풍융한 만곡의 위치를 측정하였다(Fig. 1A). 부착치은의 폭경과 치근의 만곡이 나타날 수 있는 위치를 고려하여 백악법랑경계로부터 치근단측으로 4, 6, 8 mm 지점의 수평 절단 평면에서 각각 제2소구치의 치근과 제1대구치 근심협측 치근 사이의 거리, 치조골의 협설 폭경, 협측 피질골의 두께를 측정하였다(Fig. 1B). 좌우 사이에 통계적으로 유의한 차이가 없어 평균값을 사용하였다.

계측의 신뢰도

계측은 두 명의 계측자에 의해 반복 시행되었고, 급내상관계수로 평가하여 신뢰도 검증을 하였다: 이 값은 0.794 에서 0.968 로 믿을 만하였다. Dahlberg fomular

Collection @ chosun

조선대학교
CHOSUN UNIVERSITY

를 이용하여 오차를 계산하였고[17], 이 값은 0.062 에서 0.407 이었다. 역시 신뢰할 만 하다고 판단하였고, 두 계측자의 평균값을 이용하였다.

통계학적 분석

데이터는 소프트웨어(SPSS 20.0, IBM SPSS, Chicago, IL, USA)를 사용하여 분석하였고, 정규성 검정을 시행하여 협측 피질골 두께를 제외한 항목에서 정규성 분포를 따름을 확인하였다. 협측 피질골 두께를 제외한 항목에서는 남녀차이는 독립표본 *t*-검정, 좌우 차이는 대응 *t*-검정, 백악법랑경계로부터의 거리에 따른 세 그룹의 차이는 일원배치분산분석을 이용하였고, 협측 피질골 두께에서는 Mann-Whitney *U*-검정, Kruskal-Wallis 검정을 이용하여 분석하였다. 통계학적 유의성은 0.05로 결정하였다.

Collection @ chosun

조선대학교
CHOSUN UNIVERSITY

Ⅲ. 결과

상악 제1대구치 근심협측 치근의 길이가 Table I에 나타나있다. 평균 11.2 ± 1.1 mm로 좌우와 남녀 사이의 비교에서 통계적으로 유의한 차이는 발견되지 않았으나 여성에서 더 짧은 경향을 보였다. 상악 제 1대구치 근심협측 치근의 만곡의 위치는 백악법랑경계로부터 치근단방향으로 좌측 6.5 mm, 우측 6.4 mm에서 나타났으며, 이는 치근 길이의 57.4%에 해당한다. 좌우와 남녀 비교에서 통계적으로 유의한 차이는 발견되지 않았다(Table I).

상악 제2소구치의 치근과 제1대구치 근심협측 치근 사이의 거리는 Table II에 나타나 있다. 백악법랑경계로부터 8 mm의 지점에서 가장 넓었고, 이 지점에서만 일원배치 분산분석에서도 통계적으로 유의한 차이를 보이며 넓었다.

상악 제2 소구치와 제1대구치 근심협측 치근 사이의 치조골의 협설 폭경은 Table III에 나타나 있으며, 치근단측으로 갈수록 넓어지는 양상 보이고, 4 mm 지점에서 통계적으로 유의한 차이를 보이며 작았다. 남녀비교에서는 6, 8 mm 지점에서 남자가 통계적으로 유의한 차이를 나타내며 큰 값을 보였다.

같은 위치에서 협측 피질골의 두께에 대한 결과가 Table IV에 나타나있다. 각각의 지점과 좌우에서 평균 1.0 ± 0.1 mm로 거의 일정한 두께를 보이고 있으며, 통계적으로 유의한 차이는 좌우에서도 각각의 지점에서도 나타나지 않았다.

Collection @ chosun

조선대학교 CHOSUN UNIVERSITY

Ⅳ. 고찰

상악 제1대구치의 치근의 길이에 대한 연구는 거의 없으나 세 치근의 평균은 13.4 mm로 알려져 있다[18]. 본 연구에서 상악 제1대구치 근심협측 치근의 길이는 평균 11.2 mm로 세 치근의 평균 13.4 mm보다 작으며, 이는 구개측 치근이 현저히 길고, 근심협측 치근의 길이가 더 짧기 때문으로 생각된다.

상악 제1대구치 근심협측 치근의 최대 만곡은 백악법랑경계로부터 치근단측으로 약 6.4 mm 정도의 지점에서 관찰되며, 이는 치근 길이의 57.4% 정도에 해당한다. 이전 연구에서 다양한 자료를 이용한 미니 임플랜트 식립공간에 대한 계측 연구가 있었는데, 백악법랑경계로부터 4, 6, 8 mm 지점에서 각각 3.2, 3.5, 4.2 mm의 치근 사이 거리를 보고하였고[8], 본 연구는 2.9, 2.9, 3.3 mm 의 결과를 보였는데, 각각은 백악법랑경계로부터의 거리가 같은 곳에서 측정하였으나 사체, 컴퓨터 단층촬영, 콘빔 컴퓨터 단층촬영이라는 다른 방법을 이용하였고[8], 수평 절단 평면에서의 치근 사이의 최소거리를 재는 기준이 달라 서로 다른 값을 보였을 것으로 보인다.

일반적으로 치근의 폭경이 치근단측으로 갈수록 감소하는 것을 고려하였을 때, 치근단측으로 갈수록 치근 사이의 거리가 넓어지는 것을 기대할 수 있다. 그러나 콘빔 컴퓨터 단층촬영을 이용한 본 연구와 김 등[12]의 연구에서 4 mm 지점과 6 mm 지점에서 치근사이의 거리는 통계적으로 유의한 차이가 없었다. 김 등[12]은 이에 대하여 제2소구치와 제1대구치의 치근 만곡이 영향을 미쳤을 가능성에 대해 언급하였는데, 본 연구에서 실제로 상악 제1대구치의 근심협측 치근의 만곡의 위치를 측정하여 보았다. 그 결과, 상악 제 1대구치의 근심협측 치근의 만곡은 백악법랑경계로부터 평균 6.4 mm에 위치하였고, 이 영향으로 백악법랑경계로부터 4, 6 mm에서 측정한 치근 사이 거리의 증가가 유의하게 나타나지 않는다고 할 수 있었다.

Yang 등[14]은 콘빔 컴퓨터 단층촬영에서 백악법랑경계로부터 3, 6, 9 mm의 지점에서 치조골의 협설 폭경 11.5, 12.5, 13.4 mm의 결과를 보고하였다. 허 등[8]은 사체에서 백악법랑경계로부터 4, 6, 8 mm 지점에서 9.8, 10.7, 10.8 mm의 결과를 보고하였다. 본 연구에서는 4, 6, 8 mm 지점에서 11.3, 12.0, 12.3 mm의 결과를 얻었는데, 이는 기존의 연구와 같이 치근단방향으로 갈수록 더 넓어지는 경향을 보였다[8,14]. 백악법랑경계로부터 4 mm 지점에서 유의하게 작은 폭경을 보이는 것은

Collection @ chosun

조선대학교 CHOSUN UNIVERSITY

허 등[8]의 연구 결과와 일치한다.

Farnsworth 등[19]은 52명의 콘빔 컴퓨터 단층촬영을 이용하여 성인과 청소년의 피질골 두께를 비교하였다. 치조능선으로부터 4 mm 지점에서 상악 제2소구치와 제1대구치 사이에서 성인에서 1.5 mm와 청소년에서 1.0 mm의 협측 피질골 두께를 얻었으며, 성인에서 청소년보다 두껍다고 하였다[19]. 허 등[8]은 20명의 상하악골의 단면에서 피질골의 두께 등을 측정하였는데 백악법랑경계로부터 4, 6, 8 mm 지점에서 1.1 mm의 협측 피질골의 두께를 얻었다. 본 연구에서는 백악법랑경계로부터 4, 6, 8 mm 지점에서 일정한 1.0 mm 협측 피질골의 두께를 얻었고, 이는 기존의 사체를 이용한 연구 결과[8]와, 콘빔 컴퓨터 단층촬영을 이용하여 청소년의 협측 피질골의 두께를 측정한 결과와 거의 일치하나 미국 성인의 협측 피질골 두께를 측정한 결과와는 차이가 있었다[19]. 이는 미국인에서 더 두껍고 한국인에서 더 얇은 인종에 따른 차이일 것으로 보인다[15].

앞서 언급한 미니 임플랜트의 안정성에 영향을 주는 요소 중 피질골의 두께는 백악법랑경계로부터의 거리에 따라 통계적으로 유의한 차이가 없으므로, 제2소구치와 제1대구치 사이에 미니 임플랜트 식립 시 치근 사이의 거리가 중요한 요소로 생각된다. Schnelle 등[10]은 치근 사이의 거리가 3 mm 이상이어야 한다고 주장하였고, Liou 등[4]은 미니 임플랜트는 교정치료동안 안정적이지 않을 수 있으며 치근 사이 식립에 있어 미니 임플랜트 직경 외에 2 mm의 여유공간이 있어야 한다고 주장하였다. 이들의 주장에 따르면 본 연구에서는 제2소구치와 제1대구치 사이에서 백악법랑경계로부터 8 mm 지점이 안전하다고 할 수 있겠다.

그러나 실제로 미니 임플랜트를 식립하는데 있어서 이 지점에 식립하는 것은 어려운데, 부착치은의 폭경은 치은변연으로부터 3.5 ~ 5.3 mm 정도로 백악법랑경계로부터 2 ~ 4 mm에 해당하며 8 mm의 지점은 치조점막에 해당되기 때문이다[12,20,21]. 미니 임플랜트 삽입시 치조점막에 식립할 경우 조직의 염증반응의 위험인자가 될 수 있기 때문에[20,22] 미니임플랜트는 주로 부착치은이나 치은치조점막경계에 식립되고 있으며[10,12,20,23,24] 이 때, 치근손상을 방지하기 위하여 치아 장축에 대하여 기울여 식립하는 경우[11,12]에는 상악동의 천공 가능성을 고려해야 한다[12]. 상악동의 노출이 미니 임플랜트의 안정성에 어떠한 영향을 미치는지에 대한 주장은 다양하므로, 술자의 현명한 판단이 필요한 부분이다[5,25,26].

본 연구에서는 상악에서 미니 임플랜트의 식립에 자주 이용되는 부위인 상악 제2소구치와 제1대구치 사이의 공간에 대한 제 1대구치 근심협측 치근의 만곡의 영

Collection @ chosun

조선대학교
CHOSUN UNIVERSITY

향에 대해 알아보았다. 이 공간은 제2소구치의 형태에 의해서도 영향을 받을 수 있으므로, 제2소구치의 기울기와 만곡을 포함한 형태에 대한 추가 연구를 진행하면 보다 흥미로운 결과를 얻을 수 있을 것이다. 또한 이번 연구에서는 상악 제1대구치 근심협측 치근의 만곡이 나타나는 위치에 대해서만 연구하였기에 만곡의 정도에 대한 추가 연구가 필요할 것으로 생각된다.

Collection @ chosun

조선대학교
CHOSUN UNIVERSITY

Ⅴ. 결론

상악 제1대구치 근심협측 치근의 길이는 11.2 ± 1.1 mm이며, 만곡의 위치는 백악법랑경계로부터 6.4 ± 0.7 mm 지점에 위치하고, 이는 상악 제1대구치 근심협측 치근 길이의 57.4% 정도에 해당한다. 치근 사이의 거리는 백악법랑경계로부터 4, 6, 8 mm 지점에서 각각 2.9, 2.9, 3.3 mm로, 일반적으로 치근단쪽으로 갈수록 치근사이가 넓어질 것이라는 예상을 빗나갔다. 즉 상악 제 1대구치 근심협측 치근의 만곡이 6.4mm 지점에 존재함에 따라, 치근사이의 거리는 4, 6 mm에서 증가하지 않고 비교적 일정하게 나타났으며, 8 mm 지점에서 유의하게 증가된 치근 사이 거리를 제공한다고 할 수 있다.

Collection @ chosun

조선대학교 CHOSUN UNIVERSITY

Reference

1. Upadhyay M, Yadav S, Nagaraj K, Patil S. Treatment effects of mini-implants for en-masse retraction of anterior teeth in bialveolar dental protrusion patients: a randomized controlled trial. Am J Orthod Dentofacial Orthop 2008;134:18-29.

2. Park YC, Lee HA, Choi NC, Kim DH. Open bite correction by intrusion of posterior teeth with miniscrews. Angle Orthod 2008;78:699-710.

3. Park YC, Lee SY, Kim DH, Jee SH. Intrusion of posterior teeth using mini-screw implants. Am J Orthod Dentofacial Orthop 2003;123:690-694.

4. Liou EJ, Pai BC, Lin JC. Do miniscrews remain stationary under orthodontic forces?. Am J Orthod Dentofacial Orthop 2004;126:42-47.

5. Poggio PM, Incorvati C, Velo S, Carano A. "Safe zones": a guide for miniscrew positioning in the maxillary and mandibular arch. Angle Orthod 2006;76:191-197.

6. Buschang PH, Carrillo R, Ozenbaugh B, Rossouw PE. 2008 survey of AAO members on miniscrew usage. J Cin Orthod 2008;42:513-518.

7. Miyawaki S, Koyama I, Inoue M, Mishima K, Sugahara T, Takano-Yamamoto T. Factors associated with the stability of titanium screws placed in the posterior region for orthodontic anchorage. Am J Orthod Dentofacial Orthop 2003;124:373-378.

8. Hu KS, Kang MK, Kim TW, Kim KH, Kim HJ. Relationships between dental roots and surrounding tissues for orthodontic miniscrew installation. Angle Orthod 2009;79:37-45. doi: 10.2319/083107-405.1.

9. Chaimanee P, Suzuki B, Suzuki EY. "Safe zones" for miniscrew implant placement in different dentoskeletal patterns. Angle Orthod 2011;81:397-403. 10. Schnelle MA, Beck FM, Jaynes RM, Huja SS. A radiographic evaluation of the availability of bone for placement of miniscrews. Angle Orthod 2004;74:832-837.

11. Park HS. An antomical study using CT image for the implantation of micro-implants. Korea J Orthod 2002;32:435-441.

Collection @ chosun

조선대학교 CHOSUN UNIVERSITY

12. Kim SH, Yoon HG, Choi YS, Hwang EH, Kook YA, Nelson G. Evaluation of interdental space of the maxillary posterior area for orthodontic mini-implants with cone-beam computed tomography. Am J Orthod Dentofacial Orthop 2009;135:635-641.

13. Ozdemir F, Tozlu M, Germec-Cakan D. Cortical bone thickness of the alveolar process measured with cone-beam computed tomography in patients with different facial types. Am J Orthod Dentofacial Orthop 2013;143:190-196.

14. Yang L, Li F, Cao M, Chen H, Wang X, Chen X, et al. Quantitative evaluation of maxillary interradicular bone with cone-beam computed tomography for bicortical placement of orthodontic mini-implants. Am J Orthod Dentofacial Orthop 2015;147:725-737.

15. Ohiomoba, H, Sonis A, Yansane A, Friedland B. Quantitative evaluation of maxillary alveolar cortical bone thickness and density using computed tomography imaging. Am J Orthod Dentofacial Orthop 2017;151:82-91.

16. Lee KJ, Joo E, Kim KD, Lee JS, Park YC, Yu HS. Computed tomographic analysis of tooth-bearing alveolar bone for orthodontic miniscrew placement. Am J Orthod Dentofacial Orthop 2009;135:486-494.

17. Houston WJB. The analysis of errors in orthodontic measurements. Am J Orthod Dentofacial Orthop 1983;83:382-390.

18. Hu KS, K MS, K SH, K HJ, P BG, Y SG, et al. Dental anatomy and morphology. 3rd ed. Seoul: Daehannarae publishing; 2016. p. 179.

19. Farnsworth D, Rossouw PE, Ceen RF, Buschang PH. Cortical bone thickness at common miniscrew implant placement sites. Am J Orthod Dentofacial Orthop 2011;139: 495-503.

20. Liu H, Wu X, Yang L, Ding Y. Safe zones for miniscrews in maxillary dentition distalization assessed with cone-beam computed tomography. Am J Orthod Dentofacial Orthop 2017;151:500-506.

21. Kim JS, Moon IS, Chai JK, Cho KS. Clinical study on the width of attached gingiva the subjects with healthy gingiva, or early stage of gingivitis. J Korean Acad Periodontol. 1997;27:235-248.

22. Viwattanatipa N, Thanakitcharu S, Uttraravichien A, Pitiphat W. Survival

Collection @ chosun

조선대학교
CHOSUN UNIVERSITY

analyses of surgical miniscrews as orthodontic anchorage. Am J Orthod Dentofacial Orthop 2009;136: 29-36.

23. Cha BK, Lee YH, Lee NK, Choi DS, Baek SH. Soft tissue thickness for placement of an orthodontic miniscrew using an ultrasonic device. Angle Orthod 2008;78:403-408.

24. Liou EJ, Chen PH, Wang YC, Lin JCY. A computed tomographic image study on the thickness of the infrazygomatic crest of the maxilla and its clinical implications for miniscrew insertion. Am J Orthod Dentofacial Orthop 2007;131:352-356.

25. Ardekian L, Oved-Peleg E, Mactei EE, Peled M. The clinical significance of sinus membrane perforation during augmentation of the maxillary sinus. J Oral Maxillofac Surg 2006;64:277-282.

26. Kravitz ND, Kusnoto B. Risks and complications of orthodontic miniscrews. Am J Orthod Dentofacial Orthop 2007;131:S43-S51.

Collection @ chosun

조선대학교 CHOSUN UNIVERSITY

Table Files

Table I. The length of mesiobuccal root and the distance from cementoenamal junction (CEJ) to the most curved point of the mesiobuccal root of the maxillary first molar (mm)

	Male(n=36)		Female (n=49)		
	Mean	SD	Mean	SD	*p*-value
The length of mesiobuccal root	11.5	1.2	11.0	1.0	0.032*
The distance from CEJ to the curvature	6.6	0.8	6.3	0.7	0.167

curvature ; the most curved point of the maxillary first molar

* $p<0.05$

Table II. The interradicular distance between the maxillary second premolar and the first molar (mm)

	Male (n=36)		Female (n=49)			Total	
Distance from CEJ	Mean	SD	Mean	SD	*p*-value	Mean	SD
4	3.1^{a}	0.6	2.8^{a}	0.6	0.059	2.9^{a}	0.6
6	3.0^{a}	0.7	2.8^{a}	0.8	0.069	2.9^{a}	0.8
8	3.4^{b}	0.9	3.2^{b}	1.1	0.424	3.3^{b}	1.0

Same superscript letter in vertical columns indicates no statistically significant difference.

Collection @ chosun

조선대학교 CHOSUN UNIVERSITY

Table III. The buccolingual width of the alveolar bone between the maxillary second premolar and the first molar (mm)

	Male (n=36)		Female (n=49)			Total	
Distance from CEJ	Mean	SD	Mean	SD	*p*-value	Mean	SD
4	11.3[a]	1.0	11.3[a]	0.9	0.892	11.3[a]	1.0
6	12.4[b]	1.1	11.8[b]	1.0	0.011*	12.0[b]	1.1
8	12.6[b]	1.3	12.0[b]	1.4	0.032*	12.3[b]	1.4

Same superscript letter in vertical columns indicates no statistically significant difference.

* $p < 0.05$

Table IV. The buccal cortical bone thickness between the maxillary second premolar and the first molar (mm)

	Male (n=36)		Female (n=49)			Toal	
Distance from CEJ	Mean	SD	Mean	SD	*p*-value	Mean	SD
4	1.0	0.1	1.0	0.1	0.841	1.0	0.1
6	1.0	0.1	1.0	0.1	0.758	1.0	0.1
8	1.1	0.1	1.0	0.1	0.267	1.0	0.1

Collection @ chosun

조선대학교
CHOSUN UNIVERSITY

Figures

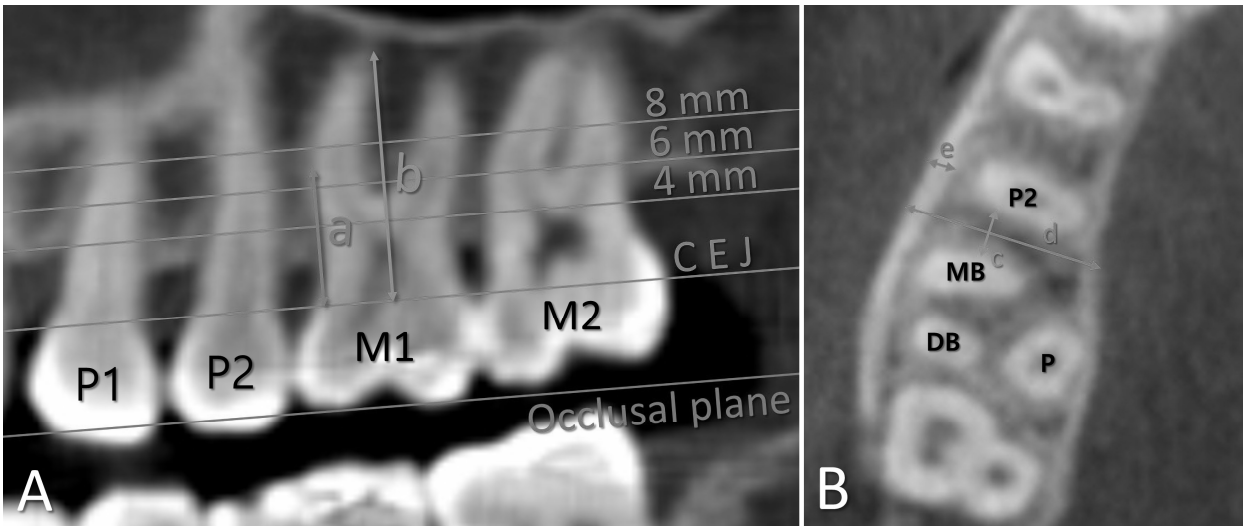

Fig. 1. Measurements items between the maxillary second premolar and the first molar: A, The occlusal plane and reference lines which were above 4, 6, 8 mm from cementoenamel junction (CEJ) are presented in sagittal view.; B, Each axial views were selected at the level of 4, 6, 8 mm from CEJ; a, the distance from CEJ to the most curved point of the mesiobuccal root of the maxillary first molar.; b, the distance from CEJ to mesiobuccal root tip; c, interradicular distance; d, buccolingual width of alveolar bone; e, buccal cortical bone thickness; P1, first premolar; P2, second premolar; M1, first molar; M2, second molar; MB, mesiobuccal; DB, distobuccal; P, palatal.

Collection @ chosun

조선대학교
CHOSUN UNIVERSITY

감사의 글

그동안 많은 도움을 받으며 진행하던 학위논문을 마치게 되어 감사의 인사를 전하려 합니다. 먼저 정말 하고 싶었던 교정과 수련생활뿐만 아니라 논문이 완성되기까지 부족한 저를 다독이며 열정적으로 도움을 주신 임성훈 교수님께 감사드립니다. 또한 논문지도와 심사 뿐 아니라 치의예과 시절부터 많은 가르침을 주시고 지원해 주신 정신적 지주 김홍중 교수님께 감사드립니다. 그리고 저에게 걸음마 가르치듯 따뜻하게 가르쳐 주시며 응원해 주신 유선경 교수님께도 감사합니다.

돌이켜보면 짧지 않은 수련 기간 그리고 전임의 기간 동안 힘든 점도 있었지만, 많은 도움을 주고 가족같이 응원을 아끼지 않았던 치과교정과 식구들이 있었기에 무사히 마무리 할 수 있었던 것 같습니다. 정말 감사드립니다.

항상 바쁘다는 핑계로 딸, 며느리의 역할을 제대로 하지 못함에도 아낌없는 사랑과 지지를 보내주신 양가 부모님께 너무 감사합니다. 힘들 때마다 곁에서 위로를 해주고 용기를 북돋아주었던 남편 김세현 씨에게도 감사의 마음을 전합니다. 그리고 마지막으로 사랑하는 아들, 주원이에게도 바쁜 엄마를 이해해주고 잘 자라주어서 고맙다고 말하고 싶습니다. 가족의 배려, 사랑과 응원 덕분에 무사히 마칠 수 있었습니다.

지면에 일일이 글로 감사의 말씀을 전할 수 없지만, 지금의 제가 있기까지 많은 도움을 주신 모든 분들게 감사드립니다. 아낌없는 사랑과 기대에 부흥할 수 있도록 앞으로도 끊임없이 노력하겠습니다. 감사합니다.

2018년 5월

Collection @ chosun